（京）新登字130号

内 容 简 介

本书就超声在肌肉骨骼系统疾病中的应用做了详尽介绍。作者中既有肌肉骨骼超声诊断领域的开拓者、具有丰富临床经验的国内外专家，又有对这一领域充满兴趣并积极投入的青年学者。全书共11章，40余万字，近700幅图。第1章介绍了超声原理及常见超声伪像，第2～10章根据解剖部位分类，每章按照临床适应证、超声检查技法、正常超声解剖、常见疾病的声像图表现等系统地阐述了超声在全身诸关节及肌肉骨骼系统中的应用。第11章专门讨论了介入性超声在肌肉骨骼系统中的应用。书中含有大量详实的临床病例实解，图文并茂；每章后均附有综合性的参考文献，便于读者进一步查询。

全书内容安排循序渐进，力求先进、可读，是超声医师开展肌肉骨骼超声检查的实用工具书。同时，也适于骨科医师、运动医学医师、普外科医师参考。

科学技术文献出版社是国家科学技术部系统惟一一家中央级综合性科技出版机构，我们所有的努力都是为了使您增长知识和才干。

编著者

CONTRIBUTORS

主　编　王金锐　Rethy K. Chhem

　　　　　刘吉斌　Levon N. Nazarian

编　者（以姓氏笔画为序）

王金锐　北京大学第三医院

刘吉斌　美国费城托马斯杰斐逊大学超声研究所

陈　文　北京大学第三医院

陈　涛　北京积水潭医院

张　武　北京大学第三医院

张华斌　北京大学第三医院

邱宏仁　台湾台北荣民总医院

林发俭　北京大学第三医院

贾建文　北京大学第三医院

崔立刚　北京大学第三医院

傅先水　北京大学第三医院

Etienne Cardinal, MD　Department of Radiology
CHUM-Hôpital Saint-Luc, University of Montreal
Montreal, Quebec, Canada

Rethy K. Chhem, MD, PhD　Department of Diagnostic Radiology and Nuclear Medicine
Schulich School of Medicine and Dentistry, University of Western Ontario
London, Ontario, Canada

编著者

CONTRIBUTORS

Silvia Lucarini, MD	Department of Diagnostic Radiology and Nuclear Medicine Schulich School of Medicine and Dentistry, University of Western Ontario London, Ontario, Canada
Levon N. Nazarian, MD	Jefferson Ultrasound Research and Education Institute Department of Radiology, Thomas Jefferson University Philadelphia, Pennsylvania, USA
Cesare Romagnoli, MD	Department of Diagnostic Radiology and Nuclear Medicine Schulich School of Medicine and Dentistry, University of Western Ontario London, Ontario, Canada
Babak A. Shamshirsaz, MD	Robarts Research Institute and Department of Diagnostic Radiology and Nuclear Medicine Schulich School of Medicine and Dentistry, University of Western Ontario London, Ontario, Canada

序 言

FOREWORD

从20世纪90年代开始，骨科和运动医学在我国呈现飞速发展的态势，究其原因，影像医学的发展起了重要的作用。由于一些先进的影像设备的发展，使得一些采用常规手段不易诊断的疾病得到确诊，治疗上更加有的放矢，治疗的效果也更好。

医学超声作为现代影像学发展的重要部分，在骨科和运动医学疾病的诊断中正在发挥越来越大的作用，其地位也日趋重要。现在可以说，没有超声诊断的支持，难以在某些疾病的诊断甚至治疗中取得突破。

以自己粗浅的临床工作经验和既往与我院超声诊断专家合作过程中的体会，我认为超声诊断的优点主要有三个方面：

1．超声诊断本身是一种无创的检查手段，尤其在骨科和运动医学实践中常常需要两侧对比，应用超声影像就可以达到这个目的。由于在超声诊断过程中可以同时对比正常侧组织的影像，因此诊断相对比较客观。

2．超声显像可进行实时动态评价。在诊断过程中可以要求病人做各种动作，可以动静结合，彩色多普勒显像还可以观察血流分布的情况，这些信息对临床医生极其重要，但却是应用其他诊断手段难以得到的。

3．应用实时超声引导，可以在必要时进行局部病灶的定位、穿刺，以达到诊断甚至治疗的目的，这也是其他影像手段所不具备的优势。当然，硬组织也可在CT引导下穿刺，但对软组织超声更具有优势。

北京大学第三医院超声诊断科在几届科主任的带领下，在骨科和运动医学疾病的超声诊断方面做出了重要的贡献。据我所知，他们的水平处在国内领先的地位，已经培养出一批中青年专家。这支队伍，由于与医院特色学科骨科和运动医学的紧密结合，在骨与关节及软组织疾病的诊断上，正在成为我院超声诊断科的一个特色和学科发展的重要方向。

应该指出的是，超声诊断本身需要对组织器官的解剖和病理生理的深刻理解，同时超声专业经验依赖性较强，对骨科和运动医学疾病的认识需要一个过程，即使是一个经验丰富的超声诊断医师，如果没有对骨和关节及软组织疾病的深刻了解，也未必

序　言

FOREWORD

能够在骨科和运动医学领域发挥重要作用。

本书作为一本专门介绍超声影像在骨科和运动医学领域应用的专著，其撰写人都是本领域的专家，同时又聘请了国际知名的专家加盟，其学术价值显而易见。

本书的出版，使北京大学第三医院在超声诊断骨与关节及软组织疾病方面的经验能够在国内外得到进一步推广，同时也旨在促使国内外学科之间的紧密合作。在北京即将举办第29届奥运会的特殊时刻，本书的出版必定能对运动医学的发展提供重要支持。我衷心希望本书的作者们能够在自己的医疗实践过程中更多探索，不断发挥超声诊断学科的优势，对骨科和运动医学的发展提供更多的宝贵经验。

北京大学第三医院运动医学研究所所长，教授
北京奥组委顾问，首席康复师
中华医学会运动医疗分会候任主任委员
中国体育科学学会副理事长
中国体育科学学会运动医学分会副主任委员　　于长隆

2007年9月于北京

前 言

PREFACE

早在20世纪80年代初期，超声在肌肉骨骼系统中的应用就引起学者们的兴趣和关注。1988年《北美放射临床杂志》(The Radiologic Clinics of North America)出版了肌肉骨骼系统超声显像(Ultrasonography of the Musculoskeletal System)的专辑，介绍了相关领域的最新超声应用成果，并企望为学习肌肉骨骼超声检查的医师提供一本实用参考书。为了推动中国超声医学在这一领域的拓展，曹海根和王金锐及时将此专辑翻译成中文，冠名《肌肉骨骼系统超声诊断》，于1992年出版。遗憾的是在其后很长的一段时期内，不仅大多数运动医学和骨科学临床医师对超声在肌肉骨骼的应用知之较少，而且多数超声科医师也比较生疏。究其原因，一方面是由于骨与关节疾病的最基本诊断手段是X线平片，特别是CT和MRI面世后，其在骨关节及周围软组织疾病诊断中发挥着重要作用，以致超声成像在这一领域的重要价值几乎被淡忘；另一方面，由于骨关节解剖的复杂性和超声难以穿透骨骼的固有限制，使肌肉骨骼的诊断成为超声医师最难学习和运用的领域之一。然而，随着诊断经验的积累和超声诊断仪器的迅速发展，临床实践逐渐证明超声与CT和MRI比较，尽管在骨关节的检查中受到若干限制，但是，由于其对软组织细微结构的显示优于CT和MRI，且具有无创、便捷、廉价及短期内可重复检查等优点，特别是能够在肌腱和肌肉的运动中进行实时动态观察，经常可提供其他影像学方法无法得到的重要诊断信息，所以，超声在肌肉骨骼及软组织疾病的诊断中可以发挥更重要的作用。尤其在当今运动医学高速发展、超声仪器广泛普及的情况下，利用超声诊断部分肌肉骨骼及软组织疾病，具有重要的实际意义，以致晚近这一技术的应用受到前所未有的高度重视。这种情况在即将迎来2008年奥运会的中国理应更加如此。

鉴于超声诊断肌肉骨骼及软组织疾病的技术难度较大，必须进行严格的规范检查才能获得预期效果，因而迫切需要与之相应的教材，但是这方面的中文资料非常缺乏。为了满足中国超声医师学习的急需，一贯致力于推动中国超声医学发展的美国托马斯杰斐逊大学超声教育研究所刘吉斌教授提议，由北京大学第三医院组织，联合美国杰斐逊大学医院、加拿大西安大略大学医院、台湾台北荣民总医院、北京积水潭医院共同编著这部超声显像在肌肉骨骼系统和肢体软组织方面应用的专著。书中内容包括有关的解剖知识、检查规范、正常声像图、常见疾病的超声诊断、临床价值及应用

前　言

PREFACE

限制等。本书遵循基础、规范、简略而实用的原则，力求体现国际先进水平，反映世界最新成果。相信本书的出版能对肌肉骨骼超声技术的普及和深入研究有所裨益，对超声专业医师和临床医师有较大帮助。

本书编写过程中，得到了北京大学医学部和北京大学第三医院领导的大力支持，北京大学第三医院超声科全体医师倾心相助，特别是德高望重的张武教授给予了极大的鼓励，并多次指导；书中大部分精美的解剖图片由刘吉斌教授绘制；崔立刚医师承担了全书文字编译校对工作。书稿完成后，承蒙中国体育科学学会运动医学分会副主任委员、北京大学第三医院运动医学研究所所长于长隆教授作序；科学技术文献出版社资深编辑刘新荣精心制作。在此一并致谢！

本书为国际协作编写，尽管重要章节均由世界知名肌肉骨骼超声应用专家亲自执笔或参与编写，但是将英文原著译为中文后，难免有表达欠妥或言不达意之处，加之时间仓促，不尽人意之处在所难免，恳请读者不吝赐教，以便斧正。

王金锐　*Rethy K. Chhem*
刘吉斌　*Levon N. Nazarian*

写于2007年8月8日
北京奥运会倒计时1周年之际

目　录

CONTENTS

第 1 章　超声基础及常见伪像
Chapter 1　Physical Principles and Artifacts
.... 张华斌　张　武　1

第 2 章　肩部超声显像
Chapter 2　Sonography of the Shoulder
.... 林发俭　S. Lucarini　C. Romagnoli　R.K. Chhem　21

第 3 章　肘部超声显像
Chapter 3　Sonography of the Elbow
.... 刘吉斌　邱宏仁　L.N. Nazarian　47

第 4 章　手腕部超声显像
Chapter 4　Sonography of the Hand and Wrist
.... 崔立刚　邱宏仁　刘吉斌　64

第 5 章　膝部超声显像
Chapter 5　Sonography of the Knee
...... 傅先水　B.A. Shamshirsaz　C. Romagnoli　S. Lucarini　R.K. Chhem　80

第 6 章　足踝部超声显像
Chapter 6　Sonography of the Foot and Ankle
.... L.N. Nazarian　刘吉斌　邱宏仁　101

第 7 章　髋部超声显像
Chapter 7　Sonography of the Hip
.... R.K. Chhem　E. Cardinal　崔立刚　125

第 8 章　肌肉超声显像
Chapter 8　Sonography of the Muscle
.... 王金锐　C. Romagnoli　S. Lucarini　R.K. Chhem　137

目　录

CONTENTS

第9章　外周神经超声显像

Chapter 9　Sonography of the Peripheral Nerve

.... 陈　文　贾建文　邱宏仁　165

第10章　骨骼超声显像

Chapter 10　Sonography of the Bone

.... 陈　涛　王金锐　177

第11章　肌肉骨骼介入性超声

Chapter 11　Interventional Musculoskeletal Ultrasound

.... 邱宏仁　王金锐　L.N. Nazarian　192

附录　常用肌肉骨骼英汉词汇对照表

Appendix　English-Chinese Musculoskeletal Vocabulary

.... 刘吉斌　崔立刚　王金锐　209

索引

Index 217

第1章 超声基础及常见伪像

Chapter 1 Physical Principles and Artifacts

张华斌 张 武

高频线阵实时探头的使用，以及改善图像分辨率相关技术的发展，大大提高了超声成像评价肌肉骨骼系统的能力。这些技术包括超高近场分辨率、电子聚焦和宽带高频探头(5～15 MHz)，而在扫查肌腱和肌肉时这些品质显得尤为重要；因为肌肉和肌腱通常位置比较表浅且内部结构具有独特的声学特征。与过去的超声成像技术相比，实时超声成像增加了扫查的灵活性，便于多断面成像。而且，彩色多普勒血流灵敏度的提高使得各种炎症、肿瘤及外伤等导致的血流变化得以显示。与 CT 或 MRI 相比，尽管诊断超声对骨关节和软组织成像在某种程度上存在不足，但由于超声成像具有安全、舒适、便宜及省时等优点，且能够提供相当丰富的诊断信息，其地位正不断得到提高。另外，超声成像的实时性使检查过程中采用动态诱发动作检查及实时监视软组织的介入过程成为可能。

声波基本特性概念

声波是机械波的一种。声波产生的条件，一是需要声源(波源)，二是需有能够传播这种机械振动的介质。波动(简称波)是振动在介质中传播的过程。机械振动在介质中传播形成机械波，例如水波、声波。

波动只是振动状态的传播，介质的质点并不随波前进。如果各质点振动方向和波的传播方向相互垂直，则这种波称为横波。纵波是指质点振动方向和波的传播方向平行的一种波，介质中各个质点沿着波的传播方向振动，形成疏密相间的质点分布波形。声波是一种纵波。

波从波源出发，在介质中向各个方向传播，在某一时刻，由波动到达的各质点所联成的面称波前或波阵面，波前上各点具有相同的振动相位。波前的形状决定了波的类型，波前为平面的称为平面波；波前是球面的称为球面波。

声波在介质中传播的速度称为声速，一般用 c 表示。声速的大小取决于介质的密度和弹性模量。人体软组织的平均声速约为 1540 m/s，和水的声速相近。在超声诊断的频率范围内，软组织的声速基本上不随超声波的频率变化。不同的软组织声速有所不同，但差别不大。软组织的声速与其成分(如多种蛋白质、脂肪和水的含量)有密切的关系。一般来说，声速随组织中蛋白质含量增加而增加；随水分和脂肪含量增加而减低。

波动传播时，同一方向上两个相邻的相位相差为 2π 的质点之间的距离，即一个完整波的长度，称为波长，用 λ 表示。波动传过一个波长距离所需要的时间，称为波的周期，用 T 表示，单位时间内通过某点的完整波的数目称为频率，用 f 表示，单位为赫兹(Hz)。各波动参数存在以下关系：

$$c = f \cdot \lambda,\ T = 1/f$$

已知软组织中的声速约为 1540 m/s，因此在软组织中 1 MHz 的超声波的波长约为 1.5 mm，常用的 3 MHz 的超声波的波长约为 0.5 mm，7 MHz 的超声波的波长约为 0.2 mm。

声波以频率划分，可分为次声波、声波和超

声波三大类。超过 20 kHz 的声波是超声波。

声阻抗(acoustic impedance)定义为介质中波阵面一定面积上的声压与通过该面积的体积速度的复数比值。声阻抗率(specific acoustic impedance)是指介质中某点的声压与质点速度的比值。介质的声特性阻抗(acoustic characteristic impedance，Z)定义为平面自由行波在介质中某点的声压与质点速度的比值，其值等于介质的密度与介质的声速的乘积，即

$$Z = \rho \cdot c$$

声特性阻抗反映了介质一种声学特性，其单位为瑞利(Rayl 或 kg/(m²·s))。不同软组织的声特性阻抗值差别不大，但软组织与空气及骨之间的声特性阻抗值差别很大。

超声波基本物理特性

上文所述有关机械纵波的一些基本关系对超声波都适用。随着频率的升高，超声波具有一些特殊性质。

超声波的方向性

对机械波来说，频率越低，其波长越长，波动的特性越显著，但方向性越差；频率越高，波长越短，波传播的方向性越显著。超声波有很好的指向性，可在较小的目标上，产生有规律的反射信号，这就是利用超声波回声探测的基础。高频超声波在界面进行反射和折射时，其规律与光波相似。

超声波的传播特性

超声波在弹性介质中传播时与光波类似，也有波的叠加、干涉、反射、折射、透射、散射、衍射，以及吸收和衰减等特性。

1. 反射与折射

高频率的超声波是一种平面波，在均匀介质中传播时，沿传播方向做直线传播。当超声波从一种介质传播到另一种介质时，由于两种介质的声特性阻抗 Z 的不同，在两种介质之间形成一个声学界面。如果该界面尺寸大于超声波波长，则一部分超声波能量从该声学界面处反射，回到原介质，形成反射波；另一部分超声波能量进入到另一介质，形成折射(透射)波(图 1-1)。

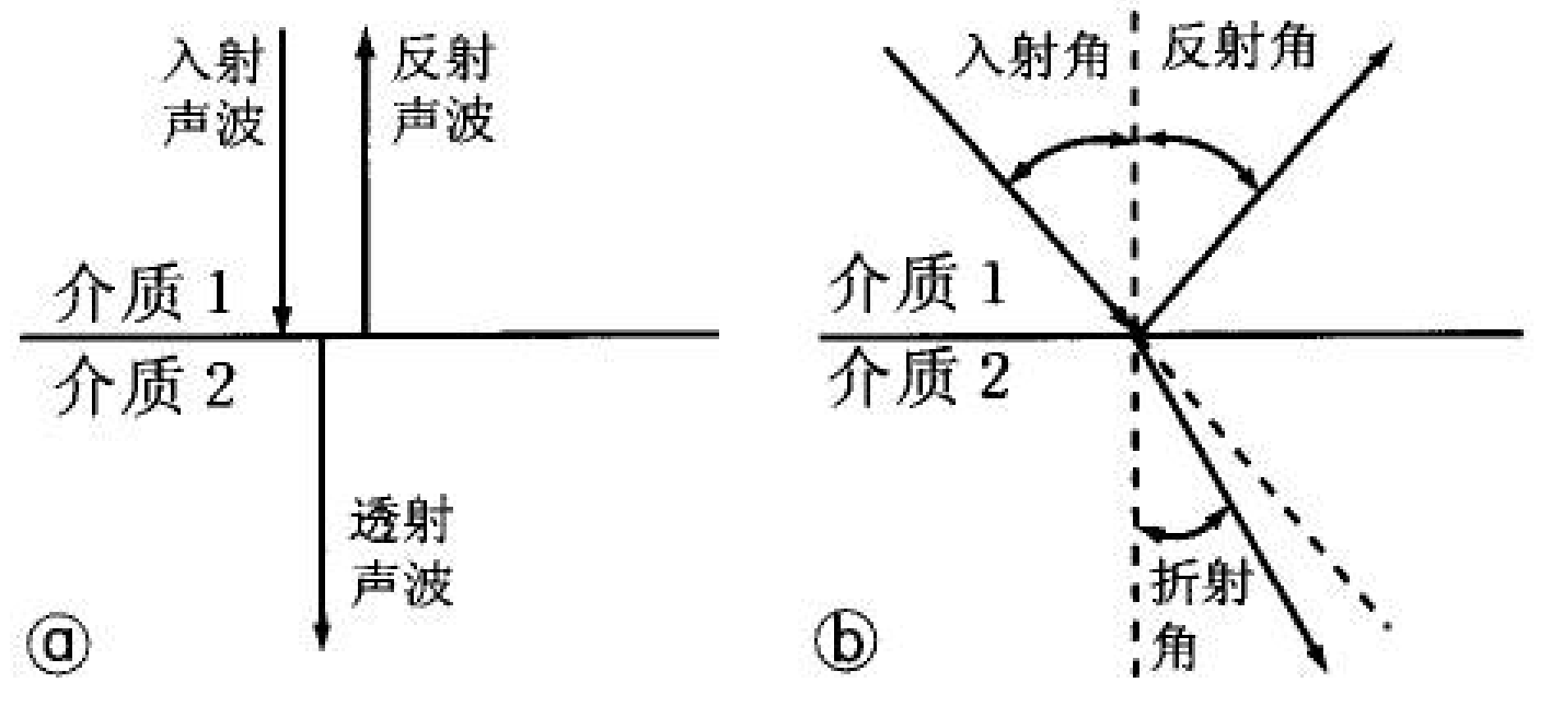

图 1-1 超声波在界面上的反射与折射。a. 示入射声波垂直入射；b. 示入射声波以一定角度入射

当超声波垂直投射到声学界面时，若声学界面两侧介质的声特性阻抗分别为 Z_1 和 Z_2，入射声波(声强为 I)投射到达界面，则有声强为 I_1 的反射声波返回到前一介质，反向传播。有声强为 I_2 的折射声波进入第二种介质中沿同方向继续传播。则声强反射系数(IRC)：

$$\text{IRC} = \frac{I_1}{I} = \left(\frac{Z_2 - Z_1}{Z_2 + Z_1}\right)^2$$

声强折射系数(ITC)：

$$\text{ITC} = \frac{I_2}{I} = \frac{4Z_1Z_2}{(Z_1 + Z_2)^2}$$

由上述关系式可知：若两种介质的声特性阻抗差别越大，反射就越强。由于能量守恒，反射波能量与折射波能量之和应等于入射波能量，因此，反射越强，进入到第二种介质的声波能量就越弱。利用反射产生的超声回波信息可用来做诊断。回波的强弱，反映了界面两边介质的声特性阻抗差异的程度。实际上，超声波投射到声学界面时，并不一定是垂直入射，声波的反射和折射还与投射角度有关，在此不再赘述。

2. 衍射与散射

声波传播时遇到的障碍物的尺寸与声波相近(1~2 个波长)时，声波可绕过这一障碍物界面边缘向前传播不偏离原来方向，这一现象称为衍射或绕射。距障碍物越近，衍射现象越明显，声波远离障碍物后仍按直线传播。声波传播遇到径线小于波长的粒子，微粒吸收声波能量后，向四周辐射声波，这种现象称为散射，这些粒子称为散射体。在散射波中，把与声波的前进方向反方向上的声波称为背向散射(back scatter)。散射截面是反应散射强度的重要参数。散射截面大，实际上就表明单位声强产生的散射功率大。

3. 惠更斯(Huygens)原理

波动的传播是由于介质中质点之间的相互作用力（弹性力），连续分布的介质中任何一点的振动源引起相邻各点的振动，因此在波动传播到的任何一点都可看作新的波源。惠更斯于1690年提出了有关波动的著名原理：介质中波动传到的各点都可看作是一个新的波源——子波源，在其后的任意时刻，这些子波的包络就是新的波前（波阵面）。应用惠更斯原理，可由某一时刻波阵面的位置，用几何作图法确定下一时刻波前（波阵面）的位置，波前(波阵面)的法线方向就是波的传播方向。因此，控制振动源相互间的振动时间超前或落后，就可以使波束向左或向右偏转；而控制超前或落后时间的值就可以控制波束偏转的角度，这就是下面要提到的相控阵探头扫描和电子聚焦的原理。

4. 波的干涉现象

声波在介质中传播时，当两列(或更多列)声波在空间某点相遇，将彼此叠加，该处质点的振动将是各个波所引起的分振动的合成，在任一时刻质点的位移是各个波在该点所引起的分位移的矢量和。换言之，每个波都独立地保持自己原有的特性对该点的振动给出自己的一份贡献，就像没遇到其他波一样。这种波动传播的独立性的事实，称为波的叠加原理。一般地说，振幅、频率、相位等都不相同的几列波在某点的叠加是很复杂的，而波的干涉是其中最主要也是最简单的一种。当频率相同、振动方向相同、相位相同或相位差恒定的两个波源发出的两列波同时作用于介质的某点时产生波的叠加。由于传播途径的不同，使某些地方振动始终加强，而在另一地方始终减弱以至抵消，这种现象称波的干涉现象。产生干涉现象的波称为相干波，相应的波源称相干波源。两列相干波到达某点所经过的路程差，称为波程差。在两个相干波源为同相位时，在两个波叠加的区域内，波程差等于零或等于波长的整数倍的各点，振幅最大；在波程差等于半波长的奇数倍的各点，振幅最小。

5. 声衰减

声波在介质中传播时，质点振动的振幅将随传播距离增大而减小，声强也随距离增大而减小，这种现象称为声衰减。在均匀介质中声衰减服从指数规律。声衰减的原因主要有三方面：介质对声波的吸收是声衰减的原因之一。声波在介质传播中部分机械能量不可逆地转化为其他形式的能量，使声波具有的能量减少。声衰减的第二个原因是声波的散射，声波在介质中传播时，介质中存在着散射体，使一部分超声能量改变了传播方向，使主传播方向的能量减少。声散射引起的衰减决定于介质的性质和散射目标的情况(大小、形状、分布等)；也与超声频率有关，研究表明声散射衰减系数与超声频率的4次方成正比。声束扩散是声衰减的第三个原因，随传播距离的增加，声波向传播轴线周围横向扩散，因此引起单位面积上的声波能量(声强)减小，这种扩散衰减可通过声聚焦在一定的范围内得到克服。

为了得到高分辨能力的图像应该尽量选用高的频率，但是频率高的超声波比频率低的超声波衰减大，因此可探测的距离小。所以我们必须在探测距离和空间分辨率之间折中，针对不同的场合选取合适的频率。例如腹部检查需要比较大的探测深度，因此只能选用较低的频率；而在检查浅表器官时，由于探测深度不大，可以选用较高的频率，以得到比较高的分辨率。

超声波的发射与接收

在医学中应用超声波进行疾病的诊断和治疗，一个重要的技术是超声波的发生与接收。虽然目前已有了多种方法可以产生超声波，例如机械法、电声转换法、激光法等，但在医学中最常用的是电声转换法中的压电式换能法。通过压电换能器，将高频电磁振动的能量转换为机械振动(超声)的能量发射超声波，同时也可以把超声振动的能量转换为电磁能量，通过信号处理，完成超声的接收。

压电效应

1. 正压电效应

某些各向异性的材料，在外部拉力压力的作用下引起材料内部原来重合的正负电荷中心发生相对偏移，在材料表面上出现符号相反的表面电荷。这样，由机械力的作用产生了电场。这种将机械能转变为电能的效应称为正压电效应。超声

接收换能器用的就是正压电效应，将来自人体的回声信号转化为电压。

2. 逆压电效应

在压电材料表面沿着电轴方向加上电压，由于电场作用，引起材料内部正负电荷中心位移，这一极化位移使材料内部产生应力，从而导致宏观上的几何形变，这种将电能转变为机械能的效应叫逆压电效应。超声波发射换能器采用了逆压电效应，将电压转变为声压，并向人体发射。

压电效应是可逆的，压电材料既具有正压电效应，又具有逆压电效应。医学超声设备中，常采用同一压电换能器作为发射和接收探头，但发射与接收必须分时工作。

脉冲波

前面的讨论大多是针对某一频率的连续波进行。声学理论中的大部分内容也是讨论连续波的，但是在超声诊断设备中除了连续多普勒模式使用连续波外，其他均使用脉冲波。连续波也称为简谐波，简谐波是在整个时间范围内频率和幅度固定的波，现实中并不存在这种理想的信号。间隔性发出的短促波称脉冲波。所谓脉冲波就是持续时间很有限的信号，即在一个有限的范围 t_1~t_2 有信号，之外信号为零(或非常小)。t_1~t_2 是信号长度，也称脉冲宽度，简称脉宽。数学中的傅立叶变换理论指出，任何一个信号均可看作是由许多不同频率、幅度和初始相位的简谐信号叠加而成；或者说，运用傅立叶变换可以把复杂的信号分解成许多简谐信号的和。在一般情况下，这些简谐信号的数目无穷多，频率呈连续变化，因此它们的相加在数学上要用积分表示。把信号分解成简谐信号的叠加后，就可以分析信号是由哪些频率的简谐信号组成。各种频率的简谐信号在整个信号中所占的比重，就是各种简谐信号在频带内的分布情况，也就是信号的频谱。这种分析方法就是谱分析，也叫频谱分析。

以下简单介绍几个用来描述脉冲波基本特征的常用参数。

脉冲重复频率(pulse repetition frequency，PRF)：单位时间内脉冲波的数目。单位：Hz 或 kHz。

脉冲重复周期(pulse repetition period，PRP)：一个脉冲开始发射到下一个脉冲开始发射所需时间(图 1-2)。单位：s 或 ms。

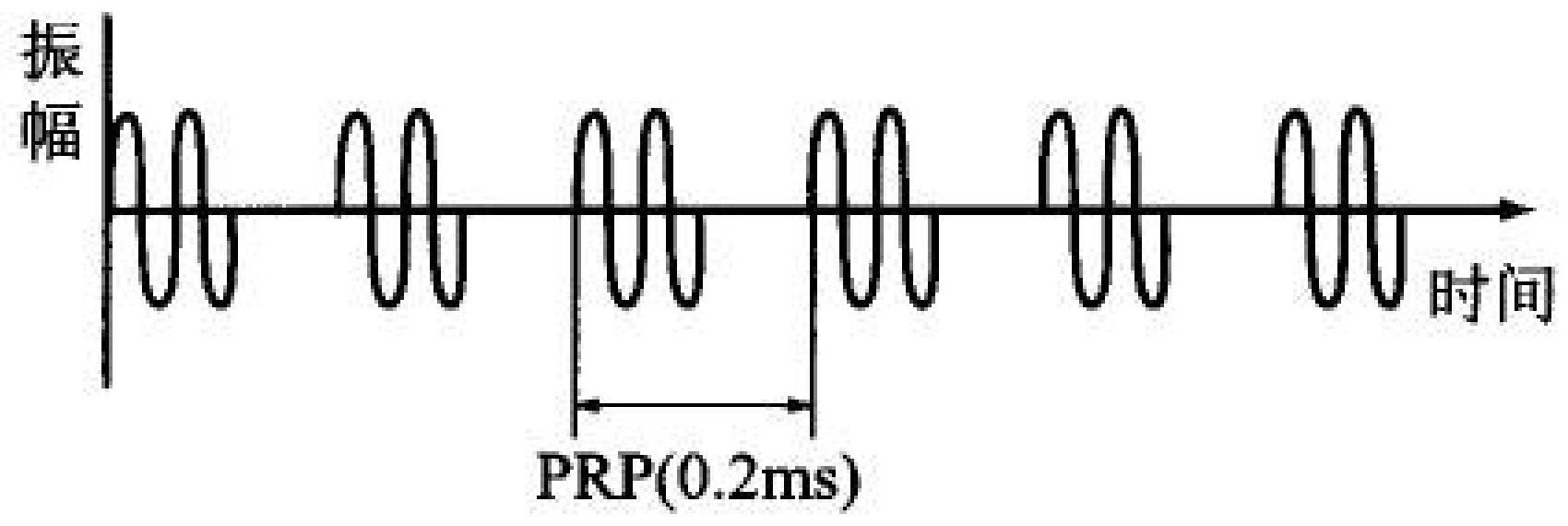

图 1-2 脉冲重复频率为 5 kHz 的脉冲波波形示意图，图示其脉冲重复周期为 0.2 ms

脉冲重复间期(pulse repetition interphase)：一个脉冲发射结束到下一个脉冲开始发射所需时间。单位：s 或 ms。

空间脉冲长度(spatial pulse length，SPL)：每个脉冲的总波长。SPL = 脉冲的总波长 = 脉宽×声速。

超声诊断中的脉冲常常是由一定频率范围之内的简谐信号叠加而成，即幅度谱和频率谱在一段频率范围。这个频率范围为信号的频带，称为带宽。频带的中心称为中心频率。

根据谱分析的概念，脉冲波的性质由组成它的简谐信号的性质决定。窄带信号的性质非常接近于中心频率的简谐信号的性质。窄带信号的脉宽与带宽成反比，它们的乘积为常数。对于一般的信号，脉冲越短带宽越宽。脉冲短有利于提高图像的纵向分辨率。因此为了提高纵向分辨率应该尽量采用高的中心频率和宽的相对带宽。脉冲波传播时，它所包含的连续波的频率不变，但是由于介质对于不同频率的超声波有不同的衰减作用，高频的超声波比低频的衰减得快，因此脉冲的中心频率会降低，带宽也会减小(图1-3)。

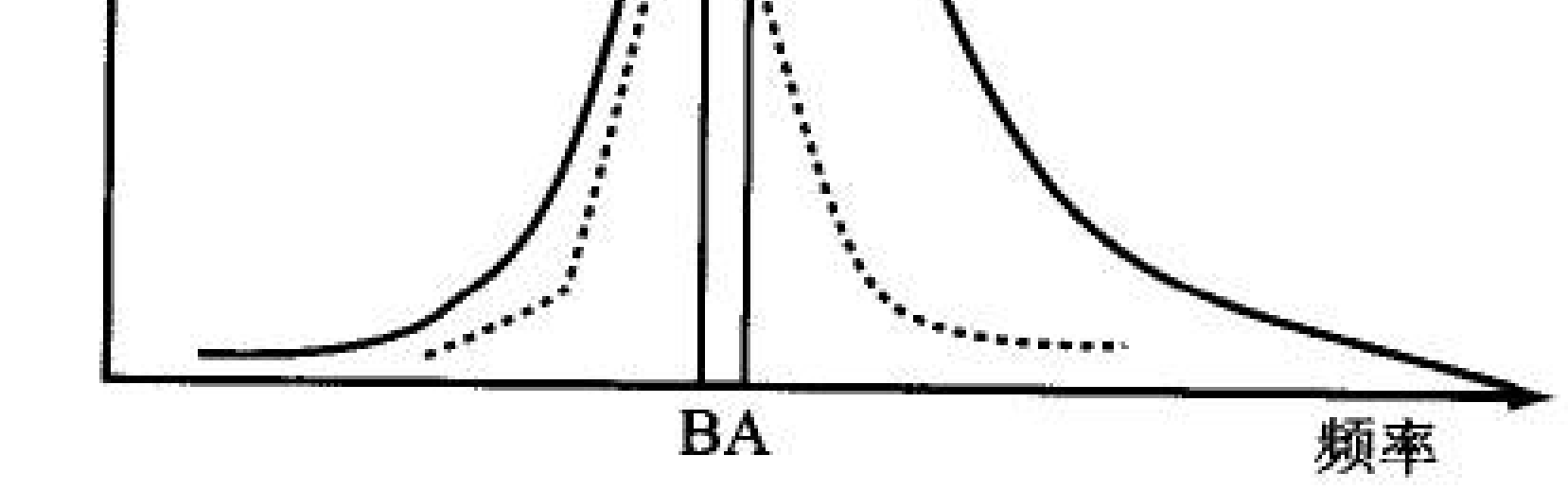

图 1-3 超声波衰减致中心频率降低。实线代表脉冲波发射时的频谱，A 点为其中心频率；虚线代表脉冲波衰减后的频谱，B 点为其中心频率

超声探头

在各种超声诊断仪器中，发出和接收超声波的器件是超声探头。大多数超声诊断仪器中的探头既作发射，又作接收(既向人体内发射超声波，又接收体内反射和散射回来的声波)。发射时探头把电能转换成声能，接收时又把声能转换为电能，因此探头又称为超声换能器。探头的核心是以压电材料制成的压电晶片。压电材料具有压电效应，当它受到外力作用发生形变时，其表面会产生电压和自由电荷。对它施加电场时，会产生应力，发生形变。超声诊断常用的压电材料是压电陶瓷。压电片的两个表面镀有电极，引出导线，与仪器中的发射和接收电路连接。当发射电路发出电信号激励压电片时，压电片发生振动，同时向介质发出超声波。由介质传播回来的超声波带动压电片振动，在电极上产生电信号，进入接收电路放大处理。

压电陶瓷的声速和密度都比较高，它的声阻抗率比软组织大几十倍。因此软组织和压电片之间的界面上声反射系数特别大，如果让压电片和软组织直接接触，软组织中传来的声波能量大部分会反射回去，只有一小部分进入压电片，转换为电能。同样，压电片内的振动能量在两个表面之间来回反射，维持比较长的时间，使进入软组织中的声脉冲幅度小，时间拖得很长，这种现象称为压电陶瓷和软组织的声学不匹配，不利于提高仪器的性能。为了改善压电片和软组织之间的匹配性，在压电片的前表面贴一层或多层匹配层。单层匹配层的声阻抗率应该介于压电片和软组织之间，多层匹配层的声阻抗率从略低于压电片的声阻抗率逐层过渡到略高于软组织的声阻抗率。为了能灵活地改变匹配层的声参数，匹配层常用环氧树脂类材料加其他改性材料配制，也可选用塑料和金属材料。匹配层的形状和压电片相同，厚度大约是超声波波长的1/4。

当用电脉冲激励压电片或声波从介质传入使其振动时，它的振动时间常比激励的电脉冲或传入的声脉冲长，这是由于压电片的余振引起。这种现象会使发射的声脉冲和接收的电信号拉长，降低纵向分辨率。为了减少这种效应，压电片的背面附有背衬(图 1-4)，背衬通常用环氧树脂和金属粉末配置而成，它的声阻抗率与压电片接近。当压电片受电信号或超声波激励振动时，相当一部分能量传入背衬而被散射吸收，不再返回压电片，这样能缩短压电片的余振，增加探头的带宽。背衬的形状也与压电片一样，厚度比较大，为十几至几十毫米。

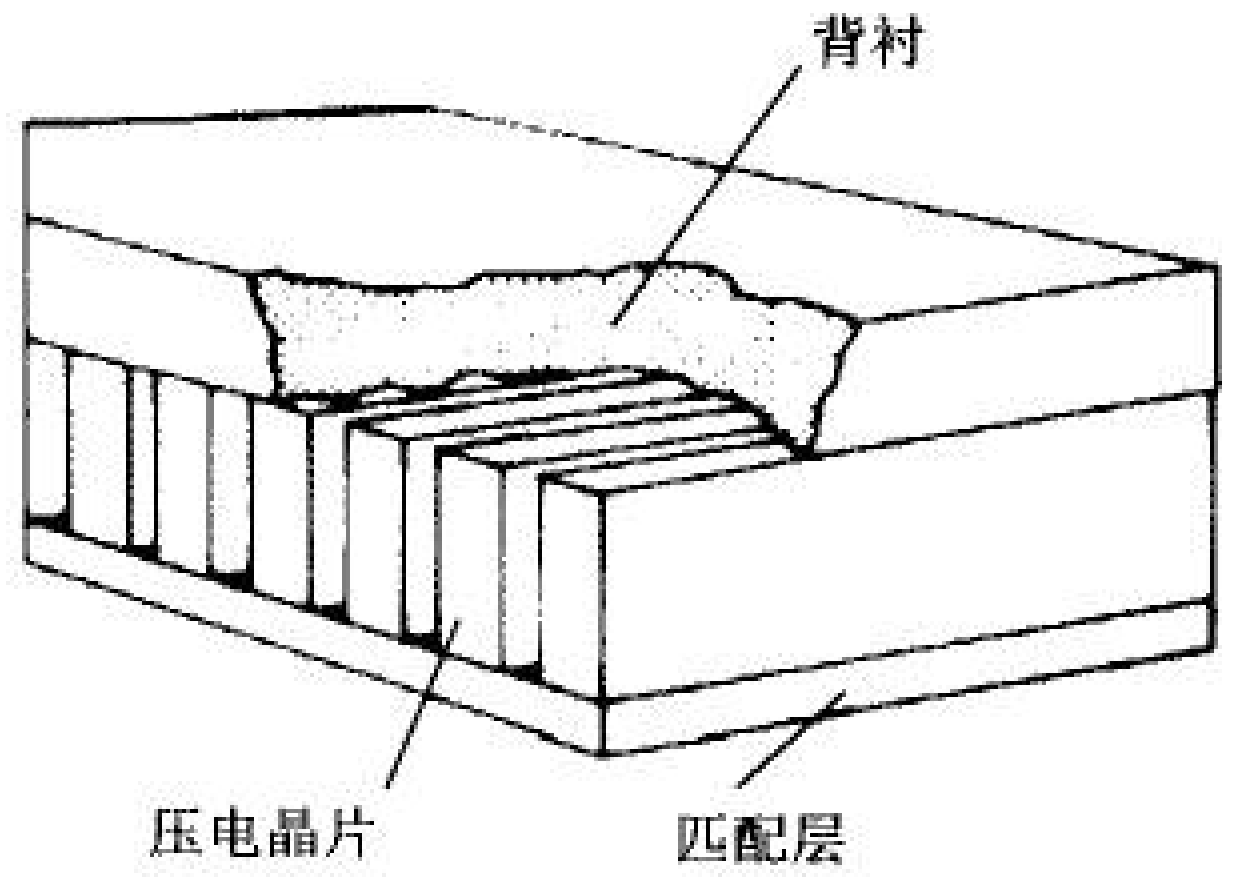

图 1-4　超声探头的结构示意图

为了达到超声成像的目的，仪器产生的声束必须在人体内部扫描，而实现声束扫描的技术有两种，即机械扫描和电子扫描。

机械扫描探头和聚焦

机械扫描通常使用一个或几个聚焦单探头，用机械的方法如发动机带动，使其摆动或旋转，探头发出的声束在成像区域扫描。仪器工作时，一方面记录探头的方向，同时接收回波，两者结合，得到各个位置的回波，处理后成像。为了使探头运动时能保持和人体的耦合，常把探头装在一个充满液体的小盒里，探头发出的扫描声束经过液体透过静止的盒壁与人体耦合。机械扫描的聚焦探头有许多优点，其电路部分比较简单，它的横向分辨力在顺着扫描的方向和垂直于扫描的方向(有时称为侧向)是一样的。同时，也有一些缺点。首先它的机械运动部分影响了使用寿命；其次机械驱动的方式不如电子扫描灵活，扫描速度也不能太快，特别是不能满足彩色多普勒血流图的步进式扫描。

电子扫描探头和电子聚焦

电子聚焦和扫描用于阵列探头，下面以常用的线阵探头为例说明它的结构和工作原理。

在线阵探头里有许多压电单元等间隔地排列成一条直线。每个单元和单探头相似，也由压电

片、引线、匹配层和背衬组成，但它的压电片尺寸很小，只有零点几毫米。阵列探头的每次发射或接收总是由全部或部分单元共同完成。在发射时，如果参与工作的各个单元在不同的时刻发出声脉冲，叠加以后就有可能得到聚焦的总声场，因此超声波从各单元到焦点的传播时间不同。按照各单元的传播时间决定每个单元的发射时间，传播时间长的先发射，传播时间短的晚发射，使各单元发出的声脉冲同时到达聚焦点。为了实现电子聚焦和扫描，激发时要在不同的时刻激励各个单元，接收时要对各个单元的信号作不同的延迟(图1-5)。在超声诊断仪里有许多相互独立的发射和接收电路，称为通道。通过电子开关的选择，在每次发射和接收时各个通道分别和一个或两个单元连接。每次工作时只有少数单元(8 个到 16个)参加，例如第一次工作时由第一个到第八个单元参加，第二次工作由第二个到第九个单元参加。每次形成的声束均与线阵垂直。这样通过单元的切换使声束在空间平行地扫描，每次发射声束在空间平移了一个单元间隔的距离。

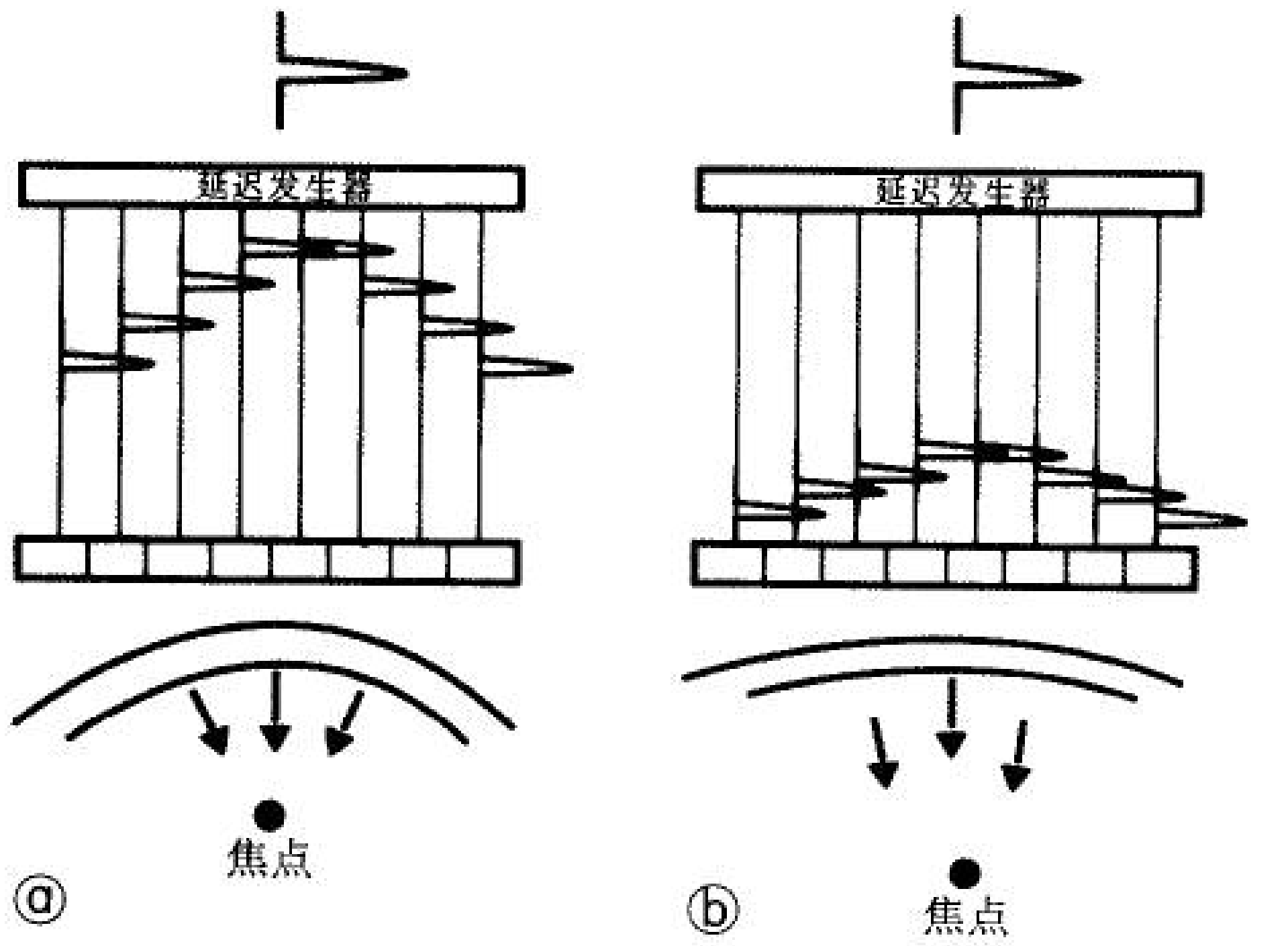

图 1-5 电子聚焦示意图。a，b. 分别示意不同的延迟模式致焦点位置不同

高频线阵探头是用于检查肌肉骨骼系统的最佳选择。7~10 MHz 探头比低频探头更加适用于肌肉骨骼检查。较低频探头(3.5~5 MHz)穿透力较好，适用于检查较深部结构。与机械扇扫探头相比，线阵探头具有良好的近场分辨率。此外，线阵探头近场视野相对较宽，有助于评价表浅部位异常；同时，绝大部分的平行肌腱和肌肉纤维符合发生几何镜面反射条件，这样能更好地描绘病变结构并避免伪像。

高频线阵探头扫查肢体时一个不足之处是其视野较窄，一般为 4~6 cm 宽。目前采用的大部分仪器具备的分屏拼图技术，可能获得 12 cm 宽的视野。现在的高端超声诊断仪均有拓展视野超声成像技术(有时称为全景超声或宽景超声)，采用这种技术可以获得包括远离病变的关节、肌肉和血管的全景图。

另一种常用的阵列探头是相控阵探头，它的前表面比较小 (20~30 mm)，适于通过小的声窗做检查。相控阵探头每次工作时所有的单元都参加，通过改变每个单元的激发时间和接收延迟改变声束的方向，使声束在空间扫描出一个扇形。由于时间的变化相当于波形的相位变化，因此这种方式可以看成由信号的相位控制声束的方向，也就是这种探头名称的由来。还有一种形状介于线阵和相控阵之间的凸阵探头，它的单元排成一段圆弧，尺度介于线阵和相控阵之间，扫描方式与线阵接近，但每次工作时声束的方向略有变化。它的扫描区域是介于扇形和矩形之间的一个图形。凸阵探头多用于腹部，因为使用方便而广受欢迎。

电子聚焦技术与机械扫描探头结合，出现了一种环阵探头。这种探头仍然采用机械扫描的方式，但是它的压电片不是单个的圆片，而是由几个同心的圆环组成。在各个圆环上加上时延不同的脉冲，就可以在不同的深度聚焦。环阵探头可以在横向和侧向达到同样的聚焦效果。

为了适应不同的需要，超声探头的种类非常多，内窥探头是插入体腔内使用的超声探头。内窥探头种类很多，按引入体腔的途径，主要分为经食管、经直肠、经阴道以及经尿道探头，还有更为精细的血管腔内探头。它们更接近检查的器官，避开了皮肤、皮下脂肪等传播组织，因此检查深度比较小，可以选用更高的频率，以得到更精细的图像。但是它们的体积必须很小，因此技术工艺要求很高。内窥探头也分机械扫描和电子扫描两种，其基本组成部分和工作原理与上面介绍的体外探头相同。

面阵探头是一种新型三维成像探头。上述的线阵探头的单元排成一段直线，而面阵探头的单元排成一个平面，因此它可以在三维空间内扫描，形成三维图像。

超声探头的分辨率

空间分辨率是超声探头的一个重要指标。假设人体内有两个小目标，如果它们之间的距离比较大，超声仪器就能区分它们。如果它们之间的距离很小，仪器就可能把它们当做一个日标。仪器能够区分的最小距离称为空间分辨率，简称为分辨率。分辨率和方向有关。沿声束方向的分辨率称为轴向分辨率(也称纵向分辨率)，沿扫查平面与声束垂直方向的分辨率称为侧向分辨率(也称横向分辨率)。垂直于扫查平面且与声束垂直方向的分辨率称为切面分辨率(也称厚度分辨率)。

超声仪器通过回波脉冲的到达时间来确定目标距离。如果在声束方向有两个距离不同的目标，它们之间的距离为 d，当仪器发射的脉冲被它们反射回来，会产生两个回波脉冲，它们的到达时间相差 $2d/c$，这里 c 是介质的声速。如果这个时间差小于探头的脉冲宽度（ΔT)，两个回波脉冲就会互相重叠，仪器不能分辨。因此仪器的纵向分辨率 $d \approx \frac{c \cdot \Delta T}{2} = \frac{SPL}{2}$，由于脉宽和带宽($B_{tr}$)成反比，即 $\Delta T = 1/B_{tr}$，因此纵向分辨率和带宽成反比。由此可见，要提高纵向分辨率，就需要缩短探头的脉宽，或增加探头的带宽。实际上，带宽与探头的中心频率(f_0)成正比，即 $B_{tr} = bf_0$。这里 b 为常数，反映探头晶片的特性。目前商用探头的 b 值为 0.5~0.7，因此，探头的纵向分辨率

$$d \approx \frac{c \cdot \Delta T}{2} = \frac{c}{2B_{tr}} = \frac{\lambda}{2b} \approx \lambda$$

由此可见，纵向分辨率大约等于超声波的波长。由于超声波频率越高越容易获得短脉冲，因此超声波频率越高，波长越短，分辨率越高。超声波的衰减具有频率依赖性，脉冲波中的高频成分更易衰减，从而造成脉冲波的带宽减小，因此探头的纵向分辨率会随传播距离增加而降低。

超声成像诊断通过声束扫描得到目标的横向位置。当在人体内扫描的声束照射到一个目标时，就会产生回波。根据回波出现时的声束方位确定目标的横向位置。假设有距离探头相等的两个靠近的目标，显然，如果目标之间的距离比声束的宽度小，它们的回波就会出现在同一个声束中，仪器不能区分它们的空间位置。因此，最小的横向分辨距离大约等于声束宽度。为了提高横向分辨率，必须发射窄声束。

为了提高横向分辨率，超声诊断设备都采用聚焦探头。聚焦探头发出聚焦声束。在探头表面各点发出声场向正前方的一点会聚，在离探头一定距离处形成焦点。在焦点前后一段范围内声束很窄，幅度很大，称为焦柱。通过焦柱后声场扩散。聚焦可以采用透镜聚焦或电子聚焦实现。

除纵向分辨率和横向分辨率外，还有一个与它们都垂直方向上的分辨率，称为切面分辨率。最小的切面分辨距离大约等于声束的厚度。通过对切面方向侧向聚焦的方式可以提高切面分辨率。一般线阵电子聚焦不能达到切面方向侧向聚焦的目的，通常的方法是在探头前表面贴柱面的聚焦声透镜，或采用圆柱面的压电片，柱面的母线和线阵方向平行从而实现切面方向侧向聚焦。近年来推出的 1.5 维新型探头，可以在一定程度上实现切面方向侧向聚焦，从而提高切面分辨率。

超声成像模式

超声探头将回声信号转换为电磁射频信号后，必须将这些包含了许多信息的射频信号经过解调、滤波、相关运算、模数转换等过程，将所需要的信号信息分别以不同的模式成像，以供临床医师阅读做出诊断。目前常用或曾经常用的几种超声成像模式有：A 型成像法、B 型成像法、M 型成像法和 D 型成像法。

A 型成像法又叫示波法。当声束在人体组织中传播遇到两层不同声特性阻抗的邻近介质界面时，在该界面上就产生反射(回声)，每遇到一个界面，产生一个回声，该回声在示波器的屏幕上以波的形式显示出来。界面两边介质的声特性阻抗差愈大，其回声的波幅愈高；反之，界面的声特性阻抗差愈小，其回声的波幅愈低。若声束在没有界面的均匀介质中传播，即声特性阻抗差为零时则出现无回声的平段。A 型成像法，就是根据回声波幅的高低、多少、形状及有无进行诊断。

B 型超声成像法的工作原理与 A 型超声成像法基本相同，都是利用回声原理做诊断，即发射脉冲超声进入人体，然后接受组织界面的回声作为成像的依据。B 型成像法与 A 型成像法不同之

处有三点：第一，B型超声仪将A型仪的幅度调制显示(amplitute modulation display)改进为亮度调制显示(brightness modulation display)；它将回声脉冲电信号放大后送到显示器的阴极，使显示的亮度随着回声信号的强弱而变化。第二，B型仪探头发射的声束必须进行扫查。加在显示器垂直方向的时限扫描与声束同步，从而构成一幅二维断面声像图。第三，医生根据由此得到的一系列人体断面灰阶声像图进行诊断，而不是用A型法得到的波型做诊断。B型超声显示的是断面图像，具有直观性好、容易掌握、诊断方便等优点。

M型超声成像的工作原理与B型相同。在B型断面上任意取一声束取样线，在水平偏转板上加上一对慢扫描锯齿波，使取样线上的回声光点沿水平方向展开代表时间扫描，回声光点在垂直方向上移动代表深度扫描。由于探头位置和取样线固定，声束穿越的各层组织界面随着组织的位置移动而得到的回声亮度随着水平扫描而构成相应的动态曲线，即称之为M型超声扫描，最常用于超声心动检查，评价瓣膜及心肌的运动状态。

D型超声法是利用声波的多普勒现象成像和分析。多普勒现象是超声多普勒诊断的物理基础。一般地说，波源和靶目标之间的相对运动会使观察到的波动的频率发生变化，这种现象称为多普勒现象。在超声诊断中采用的是反射模式，不动的超声波探头向人体内发出超声波，遇到血流等运动目标时发生反射，反射波携带了目标运动的信息。这种反射波再被探头接收，经过处理，加以显示。具体的多普勒信号分析处理的方法见“多普勒效应和多普勒超声成像技术”。

此外，还有谐波成像模式，包括组织谐波成像和造影谐波成像，使图像的分辨率和穿透力都有显著提高。例如：探头发射的基波频率为f，经体内组织反射回来的靶目标回波中含有基波(f)和谐波($2f$)，接收系统仅选通频率为$2f$的谐波信号(如微泡造影剂信号)进行各种处理并成像。

多普勒效应及其成像技术

多普勒效应是超声多普勒诊断的物理基础。波源与靶目标之间的相对运动会使观察到的波动频率发生变化，这种现象称为多普勒效应。多普勒效应是一种在声波、光波等各种波动现象中普遍存在的物理现象。

在超声场中，由于靶目标的运动或振源的运动，使接收信号的频率发生改变，频率移动的大小正比于运动的速度，这就是超声诊断中应用的多普勒原理。人体内最主要的运动体是血流，血液内的红细胞使散射回波发生频移，通过多普勒检测频移的大小，就可知血流的运动速度。

根据多普勒测量血流速度的原理：在医学超声中，通常使用反射式探头，假设发射超声频率为f_0，接收频率为f_λ，则频移

$$f_D = f_\lambda - f_0 - \frac{2v}{c} f_0 \cos\theta$$

式中：c为声速；v为血流速度；θ为声束与血管的夹角。

心脏、瓣膜、血管壁，以及血流都是人体中的运动体，通过利用超声在体外扫查其产生的多普勒效应，接收、处理回波信号，就可达到无损检测的目的。特别是对血流流速的无损检测具有重要的临床意义。

1. 多普勒信号的解调

从回波信号(高频信号)中解出频移信息(低频信号)称为解调。目前常用的有检波器和乘法器解调两类。前者检出了频移中的幅度信息，而丢失了其相位信息，因而不能决定速度的方向；但因该方法简单，易于实现而在简易型设备中得到应用，如多普勒听诊器等。

乘法器解调是目前主要的方法。令超声多普勒回波信号与参考信号相乘，经过低通滤波器，滤去高频分量，可得出输出信号，从而达到解调的目的。

2. 多普勒信号的频率分析

由于解调后的多普勒信号代表了靶目标运动速度，可用一些曲线和图表来表示这些信息。

3. 血管中的流速剖面

在血管中流速各处不同，中心处最大，管壁处为零，存在径向分布。血管壁狭窄时流速剖面将变得更为复杂，并可能破坏层流状态，出现湍流或涡流。

用频谱图显示的是声束采样体积中血流的流

速分布，不同位置，不同的采样体积所得到的结果将不一样。

4. 连续波多普勒和脉冲多普勒

连续波(CW)多普勒是利用两个探头或一个探头中的两组单元，其中一个探头或一组单元发射连续波，另一个探头或一组单元接受反射回的信号，并对接受到的所有信息进行分析后，以时间—频率(速度)频谱形式将所有信息叠加在同一频谱图上。连续波多普勒常用在不需要区分血流深度，只需检测血流有否、大小、方向及分布的场合，如超声听诊器、胎心胎动超声监护。由于CW不存在混叠伪像，所以也可用来检测速度特别高的血流。

脉冲（PW）多普勒用脉冲采样的方式来分析血流信号的多普勒频移。在脉冲重复间期通过电子门控制技术来调节取样容积的位置和大小，因此具有深度分辨力高的特点。通过调节电子门开放时间的早晚和持续时间的长短，来调节取样容积的位置和大小。脉冲多普勒通过电子门控制技术选择测量不同深度，不同范围内的血流分布。其有两个限制：①最大距离与最大测量速度之间的限制，最大距离与最大测量速度的乘积要不超过某一特定的值。②距离分辨率与速度分辨率之间存在矛盾，欲距离分辨率高，此时采样门窄(采样容积小)，则速度分辨率就低，反之亦然。另外，由于脉冲占空比小，接收信号的信噪比较差，要求发射能量加大，又受安全因素约束。20世纪40年代，Shannon证明在一定条件下，用离散的序列可以完全代表一个连续函数。因此脉冲多普勒用脉冲采样的方式分析多普勒信号是可行的，但要符合采样定理。采样定理的定义为：一个频率为f的连续信号，可以由$\leqslant 1/2f$的均匀时间间隔Δt上的取值来确定。采样定理写成数学表达式即为：

$$\Delta t \leqslant 1/2f$$

在脉冲多普勒中，$\Delta t = PRP = 1/PRF$

因此，根据采样定理，脉冲多普勒要求最大频移(f_{max})$<$PRF/2。PRF/2称为奈奎斯特(Nyquist)频率。同理，下述的彩色多普勒成像也是采用脉冲波，因此也受到奈奎斯特频率的限制。

5. 彩色多普勒成像

脉冲多普勒与二维灰阶超声相结合出现的所谓彩色多普勒成像，可显示血流二维分布的动态情况，采用超声多普勒技术，根据血流动力学理论，对血管中的血流做出直观、迅速和准确的显示，在临床中得到广泛地应用。多普勒超声在20世纪50年代中期开始发展，70年代开始用于临床，随后进一步迅速发展起来。以后，从连续式非方向性多普勒系统到连续方向性脉冲距离选通门式多普勒系统都得到进一步发展，功能也迅速地得到完善。多功能超声设备使用同一探头可以得到B型扫描的灰阶声像图，又可以得到图像中任意取样点的多普勒信息，将B型显示和多普勒技术相结合，避免了单纯使用多普勒超声的盲目取样问题，从而可以获得确切部位的血流运动信息，使多普勒诊断更为准确可靠。80年代初期，该类方法又进一步发展为彩色编码多普勒血流成像技术。它可以在实时的B型图像中显示心脏或取样区域中细小血管中的血液流动情况，并以彩色来显示血液流动方向，使超声诊断系统从形态学进入到与血流动力学相结合的“形态生理学”诊断范围。

超声信号经过探头发射和接收后，对接收的回波信号进行正交解调得到解析的回声多普勒信号，在该信号中存在一些运动组织或器官的回波信号。尽管组织或器官回波信号幅度远远大于血流回波信号的幅度，但其多普勒频移较血流信号低，所以可通过一个具有一定高通特性的壁滤波器进行滤波。将滤波后的血流多普勒信号进行自相关平均血流速度和方差估计，最后将得到的参数做彩色血流成像的色彩参数使用。像素的色彩与血流速度参数的关系在一般系统中是这样规定的：正向血流方向表示朝向探头的血流，反之就是负向血流；正向速度值采用红色像素分量，负向速度值采用蓝色像素分量，而速度的方差值为像素的绿色分量。如果血流的速度恒定，则没有绿色分量，红色的程度越亮表示血流的速度越快，蓝色的程度越亮表示血流的速度越快；当血流中有湍流时，绿色分量的加入使血流图五彩缤纷；而且图像的一侧采用彩色标尺来表示血流速度，进一步得到定量的描述，这就是彩色血流多普勒成像系统的基本工作原理。实际上，不可能获得空间域上的连续信号，只能通过脉冲发射和空间采样获得空间采样序列。自相关算法则利用空间某点的N个回波采样值，比较该点回声信号的相位差来计算信号的平均频率和方差。

超声波的生物效应和安全性

自从超声诊断开始应用于临床，诊断超声就被认为是安全的。迄今为止，也没有任何临床资料和流行病学研究表明，诊断超声的应用可以对人体造成有害的生物学效应。然而，有相当多的研究报道，一定剂量的诊断超声可以对实验动物或培养细胞/组织产生有害的效应。而且，近二十年来，许多新的超声诊断技术都是通过提高声输出的办法得以实现，一些新型的超声诊断设备的声输出甚至高达早期者8倍。声输出的提高增加了发生有害生物学效应的可能性。因此，超声工作者应该对超声波的生物效应和超声诊断的安全性有一定了解。

超声波在生物组织中传播，就会对生物组织产生作用，当超声波的输出强度达到一定程度时就可能对组织造成伤害，致使生物组织发生功能、状态和结构改变，即所谓超声波的生物效应。为了分析超声诊断的安全性，首先要研究超声波通过生物软组织时产生的效应。从根本上说超声波对于生物组织的效应是物理效应，大体上可分为热效应和机械效应两大类。

超声波的热效应

超声波在介质中传播时，部分能量会经过摩擦、热传导等过程转化为热能，使介质的局部温度升高。介质温度的升高与超声波的剂量有关。超声波开始照射时，温度逐渐升高，温升和照射时间基本上成正比，与介质的密度和比热成反比。当超声波照射的区域温度升高时，热量通过组织热传导和血流向周围组织扩散。温差越大，扩散越快，因此当温度升到一定程度后，温升速率逐渐变慢。最后超声波转化的热量和向周围组织扩散的热量达到平衡，温度不再升高。平衡温度与超声强度和介质性质有关，声强越大平衡温度越高。

通常认为，温升不超过1℃是超声诊断的安全线。对于一般的超声诊断设备，其产生的温升不会超过1℃，因此是安全的。不同的工作模式产生温升的情况不同。频谱多普勒和M型工作方式的声束在体内固定，因此它们产生的温升比B型超声和彩色血流图扫描的模式高。不同组织的声吸收系数不同也影响温升情况。血液、羊水和尿液等体液的声吸收很小，比纯水略大，接近于零。在这些体液中超声波产生的温升很小。成人骨骼的声吸收最大，几乎把所有入射的声能都转化为热能而吸收。当声束照射在骨骼上，就会产生很高的温升。软组织、皮肤和软骨的声吸收由小到大介于液体和骨骼之间。

超声波的频率对超声的热效应也有影响。频率越高，声吸收越大，温升也越高。高频超声的穿透深度小，因此频率增高会使皮肤和浅层组织的温升增加。同时，使用者可能因为得不到预期的穿透深度而增加设备的输出强度，可能导致更大的温升。

超声波的机械效应、空化效应

超声波是一种弹性波，它使传播介质中的质点发生机械运动，由此产生的作用称为超声波的机械效应。

声波在液体或软组织等介质中传播时，介质中的声压不断起伏变化。当声压为负时，局部压力减小，液体汽化，产生气泡。这个现象称为空化现象。根据超声波的强度大小，空化效应分为稳态和瞬态两种。当超声波的声强比较小，频率比较高的时候，气泡随着声压的起伏不断膨胀和缩小，做周期性的呼吸式振动或脉动，称为稳态空化。稳态空化并不剧烈，一般不产生破坏作用。当声强超过某一阈值，气泡的振动十分激烈。当声压为负时气泡迅速膨胀，破裂成许多小气泡。这种现象称为瞬态空化。瞬态空化是否发生依赖于许多因素，包括声压、频率、聚焦、脉冲波形以及介质的性质。空化和声强的时间平均值没有直接关系，而取决于负声压的峰值。峰值负压基本上可用脉冲发射时间内声强的均值衡量，这个均值称为脉冲均值。声场中脉冲均值最大值称为空间峰值脉冲均值(I_{SPPA})，它可以用作确定和控制空化的声强指标。

空化阈值与生物组织中空化核的情况有关。在含有气泡或杂质的组织中，空化阈值要比纯净的介质低得多。因此使用微泡型超声造影剂会增加空化的可能性。通常认为，在超声诊断频率的范围空化阈值高于(I_{SPPA})1 W/cm^2，而一般诊断设备

的声强(I_{SPPA})小于0.1 W/cm^2，因此不会发生瞬态空化。

还有一些与空化无关的机械效应。如果声强足够大，超声波可能产生比较大的剪切力，生物组织的机械运动可能超过其弹性极限，造成组织断裂和粉碎。超声波的辐射压力会产生微小的流动，在组织中可能影响通过生物膜的物质传输。辐射压力也可能使体液流动，还可能使体液中的不同悬浮微粒(包括小气泡)产生不同的位移，在驻波声场中微粒还可能凝聚。但是对于超声诊断使用的声强很低的超声波，这种机械运动非常弱，一般不会产生宏观的效果。

超声诊断安全阈值

研究工作证明，超声波的生物效应取决于超声剂量，即超声的强度和照射时间的乘积。在一定的剂量下它不会产生有害的作用。为了保证超声诊断的安全性，各国先后制定了有关的法规限制超声诊断使用的最大剂量。美国超声医学会(AIUM)在1987年声明，当非聚焦的超声强度(I_{SPTA}，空间峰值时间平均声强)小于100 mW/cm^2，或聚焦的超声强度(I_{SPTA}，空间峰值时间平均声强)小于1 W/cm^{2}时，诊断超声波对人体不会产生明显的生物效应。国际电工委员会标准(IEC 61157-1992)和由其转化而成的我国国家标准(GB16846-1997)对超声诊断设备的声输出作出了明确限定，即峰值负压小于1MPa，输出声束声强小于20 mW/cm^2，空间峰值时间平均声强(I_{SPTA})小于100 mW/cm^2。另外，对于非聚焦超声，当照射时间(总时间，包括脉冲发射间隔的时间)大于1 s并小于500 s时，或聚焦超声照射时间小于50 s时，只要声强与照射时间的乘积小于50 J/cm^2，也未证明对人体产生明显的生物效应。

目前积累的资料表明，合理使用超声诊断给患者带来的好处远远超过了任何可能存在的风险。由于人们普遍地重视和得力的措施，在运用超声诊断的几十年中始终未发现过超声诊断设备对患者或医生产生任何有害作用的证据。从这个意义上说，超声诊断是安全的。

美国超声医学会等组织提出ALARA(as low as reasonabel achievable)原则受到广泛认可。这个原则要求在保证获得必要超声诊断信息的前提下，用尽可能小的声强、在尽可能短的时间完成检查。ALARA原则文字上很简洁，但它要求使用者更好地了解超声诊断各种模式的工作原理，超声波的生物效应和对组织的可能损害，对使用者提出了更高的要求。这个原则要求使用者以极大的责任心来保证安全性，而这种责任原先主要是由生产厂家根据有关法规来承担的。

为了帮助使用者随时了解设备输出的超声可能产生的生物效应，美国食品和药品管理委员会、美国超声医学会等组织制定了超声输出指数显示标准，要求在超声诊断仪上醒目地实时显示超声输出指数。超声输出指数分两类：机械指数(MI)和热指数(TI)。它们分别表示当时的输出超声对生物组织产生机械作用和温升的可能性。大部分的实验研究表明，超声的机械效应与声压成正比，与工作频率的平方根成反比，因此机械指数定义为

$$\mathrm{MI}=\frac{P}{C_{\mathrm{MI}}\sqrt{f}}$$

式中：P是峰值负压；f是频率。

$C_{\mathrm{MI}}=1\mathrm{MPa}\cdot\mathrm{MHz}^{1/2}$，其目的是使MI成为一个没有单位的数值。

热指数表示超声波产生温升的情况。热指数(TI)的定义为

$$\mathrm{TI}=\frac{W}{W_l}$$

式中，W和W_1分别是实际的声强和使平均衰减为0.3 dB/(MHz·cm)的组织升高1℃时的输出声强。在这个概念中未包括血液的流动、时间等要素。

因为同样的声强在不同的组织中产生的温升不同，因此有三种不同的热指数。软组织热指数(TIS)用于均匀的软组织，颅骨热指数(TIC)用于接近体表的骨骼，如头部的检查。骨热指数(TIB)用于超声波焦点位于体内骨骼中的情况，如中晚期胎儿检查。

机械指数只是机械效应产生的可能性估计，机械指数越高，可能性越大；但是并不能说机械指数超过多少就一定产生机械作用。同样，热指数只是温升的相对标志，只表明温升的可能性，只能说热指数越大，温升的可能性也越大。通常认为MI和TI值低于1时是安全的，这种情况下超声检查不会造成有害的生物学效应。美国食品和药品管理委员会则规定诊断超声的MI值上限为1.9(眼科检查为0.23)。

毫无疑问，作为超声医师，不仅应该关注技术与设备的有效性，而且必须时刻将安全性问题铭刻在心。这既是医生的职业道德，也是医生应该承担的法律责任。超声医师应该将世界卫生组织的以下建议作为临床指导思想：

（1）只有在医学上具有明确理由时，才对人体使用诊断超声。

（2）以商业展示和获得实验图像为目的时，不应用超声辐照人体，特别是孕妇。

（3）在确保获得良好图像质量和取得必要临床诊断信息的前提下，应将超声诊断设备的声输出强度控制在尽可能低的程度。

临床超声显像概述

诊断超声采用的描述性术语相对简洁清晰。病变被分为囊性和实性两类。囊性结构代表含液性的肿物，比如肾囊肿、胰腺假性囊肿；或正常器官，比如膀胱。囊性器官或肿物，如果内容物不含其他杂质的话就表现为无回声；含杂质的液体通常可能是感染或出血后改变，一般表现为无回声内部含有低回声，有时也伴有分隔形成或结节样软组织出现。由于液性结构不能阻挡声波透射，因此会在液性区域的后方出现很强的回声累积，称为后方回声增强。实性器官大部分表现为中等程度回声，比如肝、脾和甲状腺。实性肿物如新生物和感染性肿物的内部回声表现复杂，可以同时含有囊性和实性成分。这通常是组织坏死、出血或炎性残渣表现，病变本身是囊性还是实性可以根据这些物理原理的相关知识来确定。

气体和骨反射大部分的声能，因此妨碍了超声成像。正因为这个原因，胸腔大部分脏器都无法显像。同样，肠气有时会影响腹腔脏器和腹膜后脏器的显像。这些特性还可以作为一个优点用于评价由于骨折引起的轻微轮廓异常。

超声在医学应用的初期主要用来鉴别临床或放射影像发现的肿物是囊性还是实性。尽管这一应用目前仍是超声诊断的一项重要工作，但囊实性的鉴别只是超声组织定征的一个方面；对病变的灰阶类型进行分析有时可以对病变做出组织学判断。例如，脂肪一般趋向为偏强回声。另外，淋巴瘤和某些神经源性肿瘤，尽管病理上是实性肿瘤，但超声表现却是极低回声，酷似囊肿。然而，尽管超声组织定征的实验工作已有多年，但仍没有确切可靠的超声声像测量数据与相应的特征组织相对应。

超声成像可以用于检查许多结构，在肌肉骨骼系统中最常用于评价肌腱的病变。在超声成像评价肌腱的时候应该强调超声的各向异性(anisotropy)特征。肌腱由致密结缔组织构成，周围包绕着疏松的结缔组织并排列成束状，这些腱束互相呈线状平行排列。灰阶超声被这些结构反射后成像即表现为典型的各向异性：当线阵探头垂直肌腱扫描时，肌腱表现为强回声，而当扫描角度减少 2°~7°时，肌腱表现为与肌肉相等的回声，而且随着扫描角度的进一步减小，肌腱的回声会越来越低。这一现象正是超声检查一些弧形肌腱(如棘上韧带，腓侧韧带)比较困难的原因。

超声检查无创、无痛苦、廉价、高效，没有放射性造影剂带来的风险。就目前已知临床应用水平的能量和频率，超声脉冲对机体或生殖细胞不会产生有害效应。超声成像特别适用于系列随诊检查，以判断特定治疗区域的变化情况。由于超声成像可以对病变做出三维定位，因此可以用来引导经皮引流或活检，以及确定放射治疗通道。

超声伪像

声像图伪像(伪差，artifact)是指超声显示的断层图像与其相应解剖断面图像之间存在的差异。伪像表现为声像图中回声信息特殊的增添、减少或失真。

伪像在声像图中是普遍存在的，任何声像图上都会存在一定的伪像(伪差)，任何先进的超声诊断仪均无例外。与其他现代影像技术(CT、MRI 等)比较，超声伪像更为多见和突出。

伪像产生的原因

伪像是超声的物理特性决定的，也即超声在传导过程中与人体介质存在着相互作用（反射、折射、散射、绕射、衰减等)的结果。实际上超声成像需要利用一些伪像产生实性、含液、含气等不同器官的声像图。而且，在超声仪器设计中还基于以下不完全符合实际的假设：

(1) 发射声束呈理想的“直线传播”，反射体的空间位置由初始发射声束的直线方向和偏转角决定。

(2) 人体各种组织(介质)声衰减系数相同，均与肝、脾、肌肉等软组织相似；一律用DCG调节，即按软组织平均衰减系数(1 dB/(cm·MHz))人为地加以补偿，连几无衰减的液体也无法例外。

(3) 组织的平均声速为1540 m/s，假设所有软组织的声速是相同的，连骨组织也无法例外。

识别超声伪像的意义

(1) 更科学地解释声像图；

(2) 避免伪像可能引起的误诊或漏诊；

(3) 利用某些特征性的伪像帮助诊断和鉴别诊断，以提高我们的诊断水平。

灰阶声像图伪像

二维灰阶声像图伪像产生的原因和种类

(1) 反射、折射：可造成混响、多次内部混响、镜面反射、各向异性、侧边声影、回声失落、棱镜伪像等。

(2) 衰减：可产生衰减声影、后方回声增强(与软组织衰减系数差别过大)等伪像。

(3) 断层厚度(扫描厚度)：可产生部分容积效应伪像。

(4) 近场盲区伪像、远场(聚焦区外)图像分辨力降低所致伪像；聚焦区回声增强伪像。

(5) 旁瓣效应。

(6) 声速伪像：实际组织声速与仪器设定的平均软组织声速1540 m/s差别过大所致伪像和超声测量误差。

(7) 仪器设备：仪器和探头的品质(相控阵探头的图像质量相对较差，如近场盲区伪像、聚焦区增强伪像等)。

(8) 操作者技术因素：增益、TCG/DCG、聚焦调节不当；声像图测量方法不规范等。

常见声像图伪像

1. 混响

混响(reverberation)是指超声垂直照射到平整的界面，如胸壁、腹壁上，超声波在探头和界面之间来回反射，引起多次反射。混响的形态呈等距离多条回声，回声强度依深度递减。较弱的混响，可使胆囊、膀胱、肝、肾等器官的表浅部位出现假回声；强烈的混响多见于含气的肺和肠腔表面，产生强烈的多次反射伴有后方声影，俗称“气体反射”(图1-6)。

图1-6 混响伪像。胸膜/肺多次反射和肋骨后方伴有声影(↑)

2. 振铃伪像

超声束在多个微气泡包裹的少许液体中强烈地来回反射，产生很长的条状图像干扰，称为振铃效应。振铃伪像(ring-down artifact)在胃肠道(含微气泡和黏液)相当多见(图1-7)。

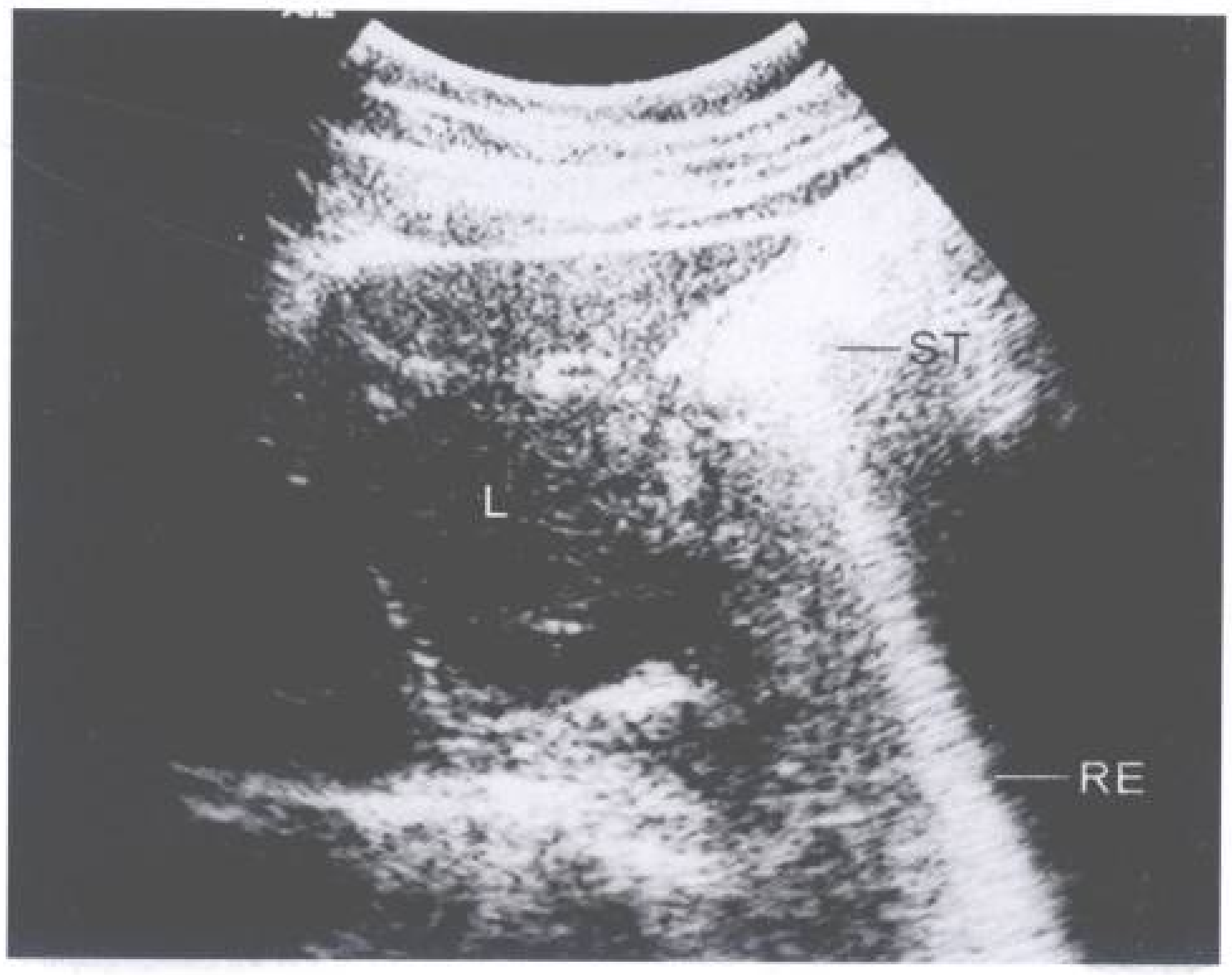

图1-7 胃内(ST)多量微气泡引起振铃伪像(RE)。L：肝脏，ST：胃

超声束在器官组织的异物内(亦称“靶”内)，来回反射，产生特征性的“彗星尾”征。此现象也称内部混响。“彗星尾”征见于宫内节育器(图1-

8a)、胆囊腺肌增生症的胆固醇结晶(图1-8b)。

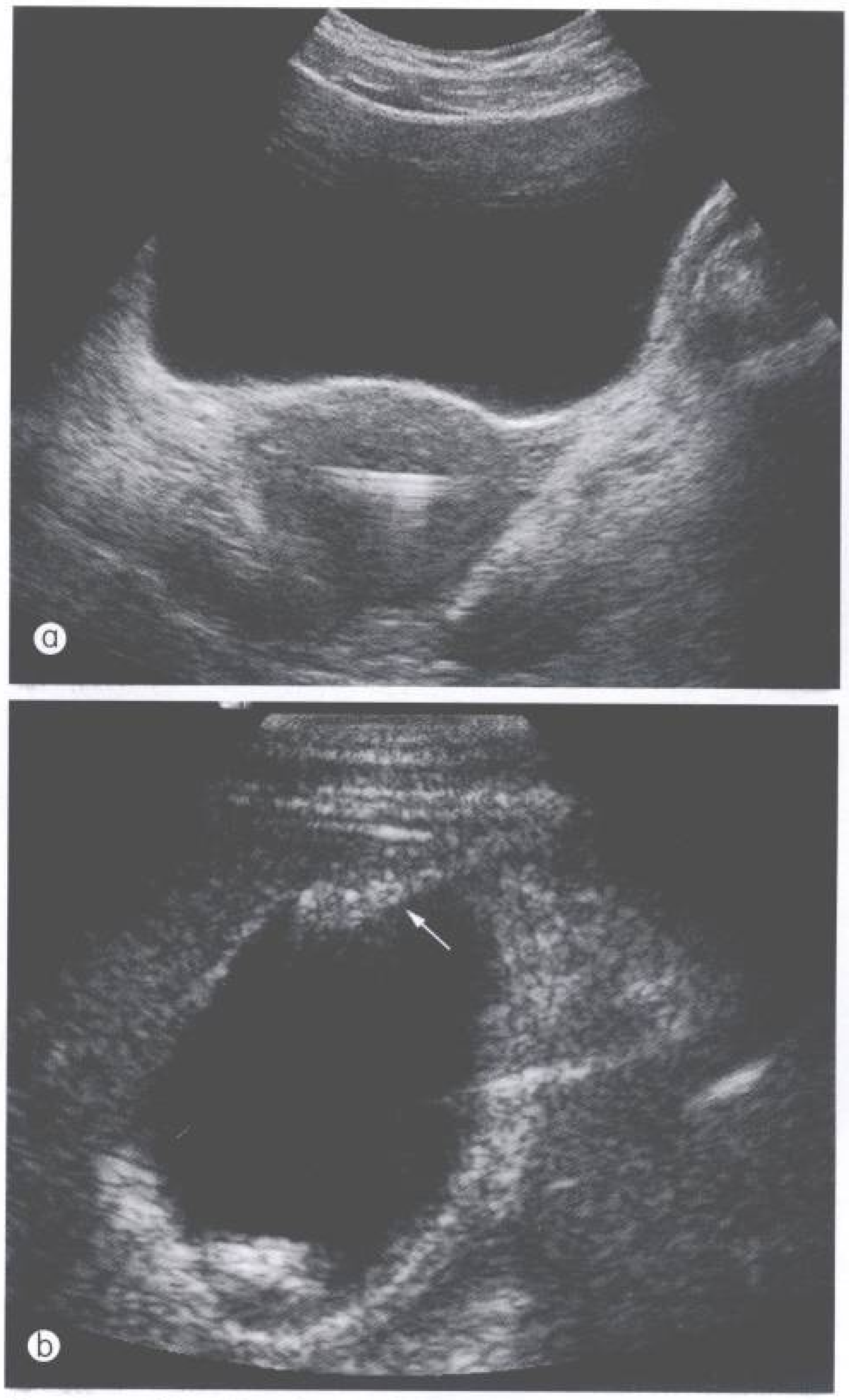

图 1-8 “彗星尾”征。a. 宫内节育器声像图；b. 胆囊腺肌增生症声像图(↑)

3. 切片(断层)厚度伪像

切片厚度(section thickness)伪像亦称部分容积效应(partial volum effect)伪像。产生的原因是超声束形状特殊而且波束较宽，即超声断层扫描时断层较厚引起。例如，肝的小囊肿内可能出现细点状回声(来自小囊肿旁的部分肝实质)。

4. 旁瓣伪像

旁瓣(side lobes)伪像由主声束以外的旁瓣反射造成：①在结石、异物、肠气等强回声组织团两侧出现“披纱”征或“狗耳”征；②胆囊底部可出现“沉积物”似胆泥图形。旁瓣现象在低档的超声仪和探头中比较显重，谐波成像有助于消除这种伪像(图 1-9)。

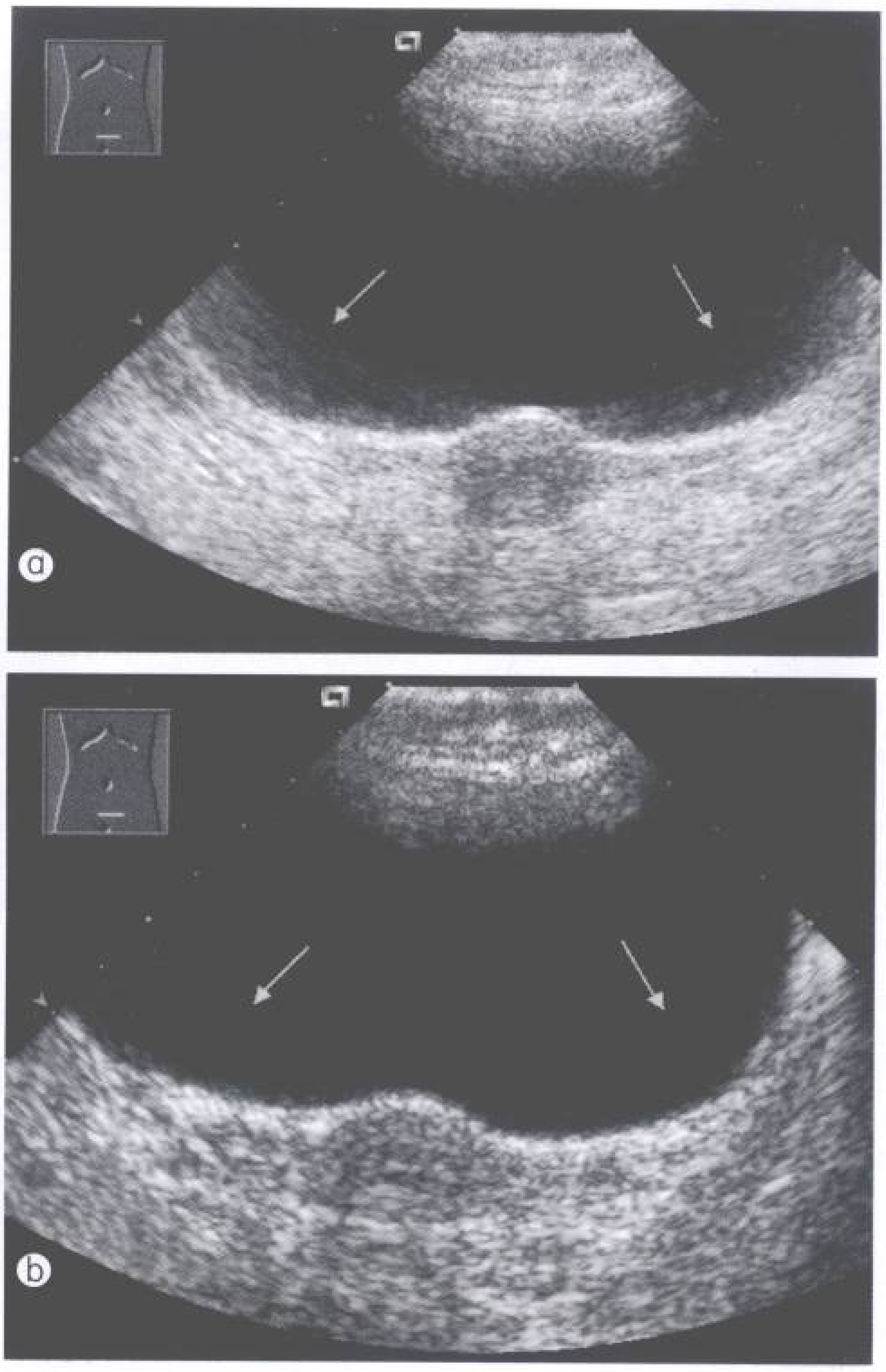

图 1-9 旁瓣伪像。a. 正常膀胱横断面声像图可见膀胱底部旁瓣伪像（↑）；b. 采用组织谐波成像，伪像消失

5. 声影

扫描声束遇到声衰减程度很高的物质，如骨骼、结石、瘢痕，声束完全被遮挡时，在其后方出现条带状无回声区——边界清晰的声影(clear shadow)，对识别它们很有帮助；边缘模糊的声影(dirty shadow)常是胸膜–肺气体反射伪像或“彗星尾”征后方的伴随现象。

6. 后方回声增强

当声束通过胆囊、充盈膀胱、囊肿等衰减甚少的器官或病变时，其后方回声增强(posterior enhancement)。这是由于距离增益补偿(DCG)对于几乎无衰减的液体仍在起作用的结果。显著的后方回声增强，通常可以用来鉴别液性与实性病变。

7. 各向异性、侧边声影和“回声失落”

在肌肉骨骼系统的超声检查中，各向异性(anistropy)伪像多见于肌腱、韧带、神经和肌肉组

织。由于声束不能同时保持与肌腱各部分纤维呈垂直方向，形成肌腱的回声强弱不同，甚至低至无回声(图1-10a)。解决或改善办法：改变探头方向，调整声束入射角。还可采用先进的实时复合扫描技术。

声束通过囊肿边缘或肾上、下极侧边时，可以由于入射角超过临界角而产生侧边声影(edge shadow)或“回声失落”。“回声失落”极为常见，它使我们有时很难完整地显示右侧膈顶部和肝静脉管壁(图1-10b)、胎儿的脐血管；又如细小的血管和主胰管的横断面，呈小“=”而非小圆形。超声引导穿刺时，人们经常遇到针干或导管显示不清的困扰，皆因声束未能垂直入射界面引起。

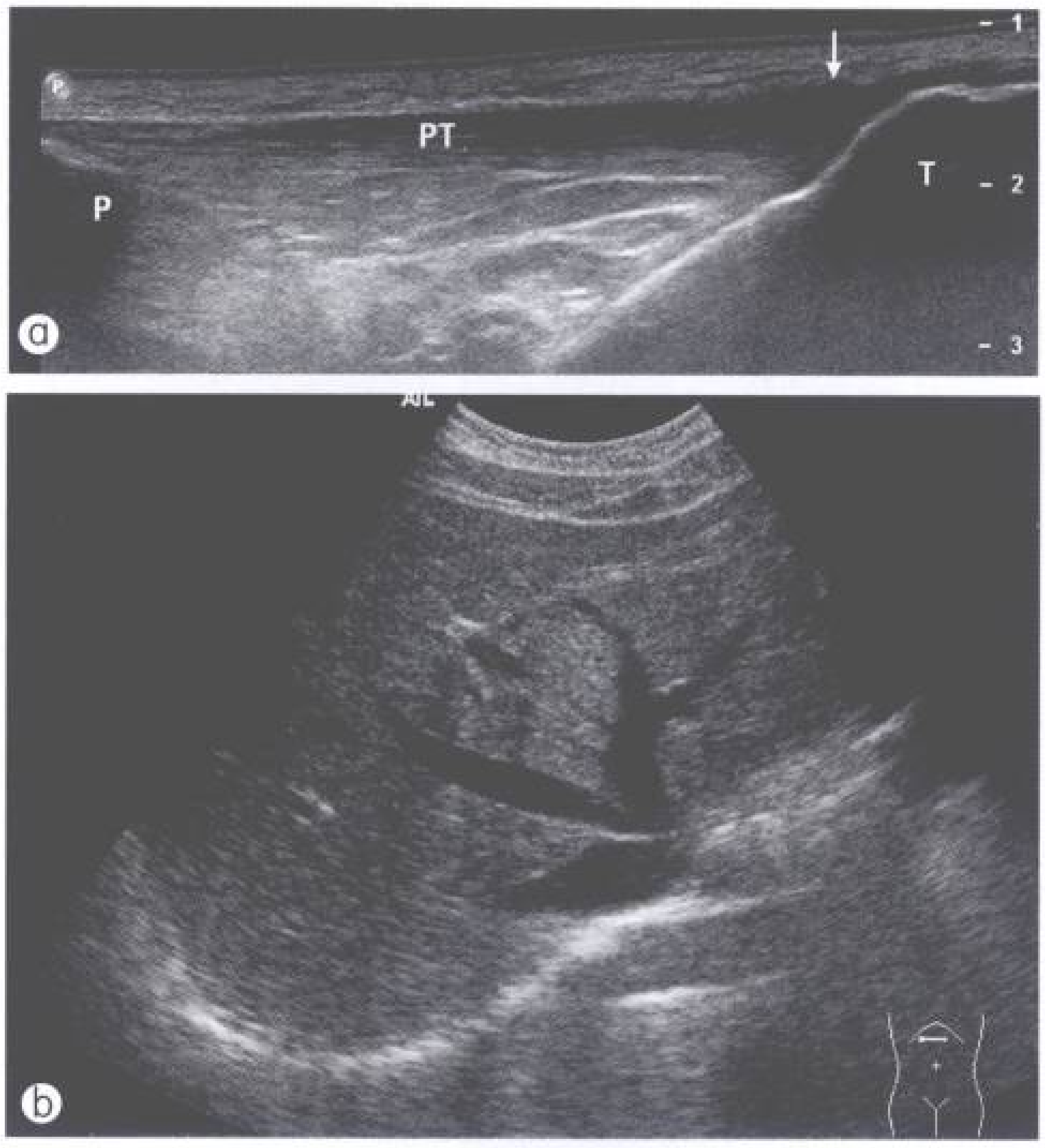

图1-10　a. 各向异性伪像；髌腱长轴声像图显示髌腱回声不均匀，髌骨端呈典型的纤维层状强回声，胫骨端受声束入射角影响回声减低(↑)；b. 回声失落伪像；常规超声正常肝静脉、门静脉声像图。P：髌骨，PT：髌腱，T：胫骨

8. 镜面伪像

右肋缘下向上扫查右肝和横膈时，遇到声阻差很大的膈-肺界面，可能发生镜面伪像(mirror artifact)，也称多途径反射伪像。通常在声像图上，膈下出现肝实质回声（实像)，膈上出对称性的均匀的“肝实质回声”(虚像或伪像)；若膈下的肝内有一肿瘤或囊肿回声（实像)，膈上对称部位也会出现一个相应的肿瘤或囊肿回声（虚像或伪像)。声像图上，伪像总是位于实像深方，由“多途径反射”造成(图1-11)。

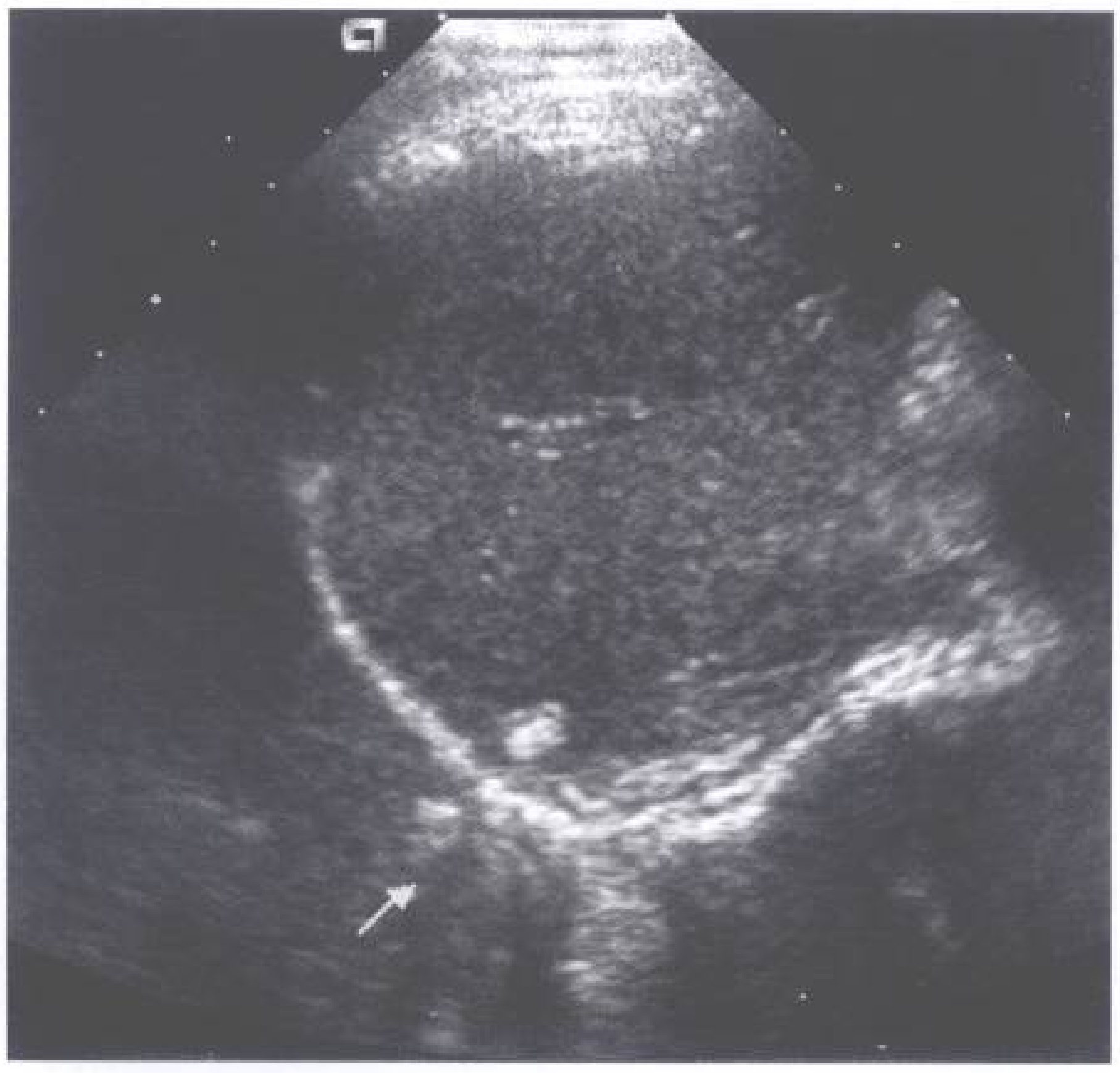

图1-11　镜面伪像。肝脏实质内小血管瘤声像图。膈上对应部位出现肝肿瘤镜面伪像(↑)

9. 棱镜伪像

棱镜伪像(prismatic lens artifact)常在腹部靠近正中线横断面扫查时(腹直肌横断)出现。例如：早孕子宫在下腹部横断扫查时，宫内的单胎囊可能出现重复胎囊伪像，勿误诊为“双胎妊娠”。将探头方向改为矢状断面，上述“双胎囊”伪像消失。

10. 散射体伪像

肥胖体形经腹壁超声检查时，内脏结构(如胰腺和深部大血管)的图像一片模糊，表现为迷雾般大量细点状回声(speckle)，这是因为声束通过厚层胸腹壁皮下脂肪等软组织——散射体(scatter)大量散射的缘故。利用组织谐波成像(THI)技术可以使图像适当改善。

11. 声速失真

声速失真(speed error)系声速差别过大所致失真伪像。超声诊断仪显示屏上的厘米标志(电子尺)，是按人体平均软组织声速 1540 m/s 来设定的。通常，对肝、脾、子宫等进行测量不会产生明显的误差；但是，对声速过低的组织，如大的脂肪瘤就会表现前后径线测值过大(图 1-12)；对于声速很高的组织(如胎儿股骨长径测量)，必须注意正确的超声测量技术(使声束垂直于胎儿股骨，不可使声束平行地穿过股骨长轴测量)，否则会引起测值过小的误差。

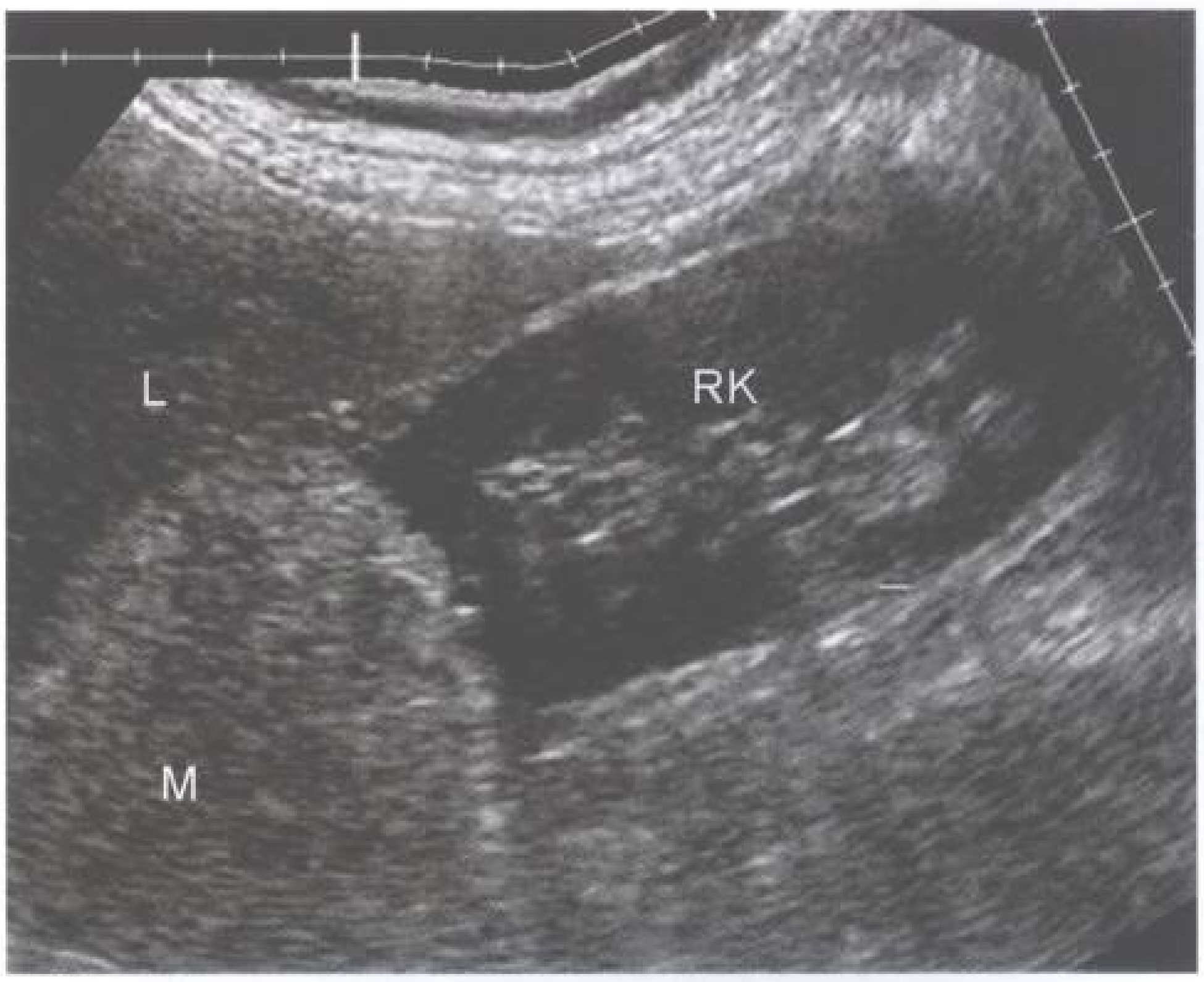

图 1-12 声速失真伪像。肾血管平滑肌脂肪瘤(M)声像图(含大量脂肪成分)。L：肝脏；RK：右肾

彩色多普勒超声伪像

多普勒血流显示的主要方式有彩色多普勒成像(color Doppler flow imaging, CDFI)显示和多普勒频谱图(Doppler spectrum)两种。前者为多普勒频移的彩色编码显示，后者为多普勒频移的时间变化曲线显示。尽管它们在灰阶声像图的基础上增添了丰富、很有用的诊断信息，但是也应看到，多普勒频移波是微弱的超声散射波，无论彩色多普勒或频谱多普勒，多普勒超声伪像也是很多见的。认识多普勒超声有关的伪像，可以帮助我们更好地进行多普勒超声检查，正确地解释、判断和评价多普勒超声所见，学会如何减少多普勒伪像的应对方法，避免误诊，甚至有可能利用某些伪像获取诊断信息。

怎样识别多普勒超声伪像

从事多普勒超声诊断的超声工作者应当首先学习并掌握多普勒超声临床应用的基础知识。其次，还应熟悉仪器、探头及其有关的各种调节功能和操作。这样，便容易理解和掌握多普勒超声伪像的多种表现及相应的处理方法。此外，还应认识到，多普勒超声技术本身受所用设备条件如灵敏度等因素限制很大，也颇受医师技术操作的影响，它们均可以成为伪像(伪差)产生的来源。

多普勒超声伪像的分类

常规彩色多普勒超声(CDFI)，伪像是多种多样的。综合国内外学者见解并结合作者的经验，大致可分为以下几类：

1. 有血流，彩色信号过少或缺失

多普勒超声衰减伪像：非常多见，表现为彩色信号分布不均，即“浅表血供多，深方少血供或无血供”；深部器官血流如肾实质、股深静脉较难显示。

检查条件设置不当：①多普勒增益过小；②聚焦不当；③滤波(filter)设置过高；④声束与血流方向近乎垂直；⑤测低速血流时，不适当地采用较低频率探头。

仪器、探头本身缺陷：彩色多普勒灵敏度过低。

2. 有血流，彩色信号过多

检查条件设置不当：如多普勒增益过高（“彩色外溢”），滤波设置过低；

仪器因素：多普勒血流信号空间分辨力差，表现为彩点粗大外溢；

使用超声造影剂也可造成彩色外溢。

3. 无血流，出现彩色信号

滤波设置过低；

多普勒增益过高；

镜面伪像；

闪烁伪像(flash artifact)：心搏、呼吸、大血管搏动、肠蠕动；

组织震颤：高速血流、被检者发声振动引起“组织马赛克征”；

快闪伪像(twinkling artifact)：出现在尿路结石、前列腺结石、胆囊壁内结晶或微小结石等病灶处；

输尿管口喷尿：“火苗”征；

其他：声流(acoustic streaming)，呈蓝色的落雪状，见于微混浊的液体。

4. 血流方向、速度表达有误

彩色混叠(aliasing)：PRF过低，测高速血流时采用高频率探头或提高Doppler频率；

方向翻转键设置不当或探头倒置；

血管走行自然弯曲。

常见的多普勒超声显像形式有三类：①常规彩色多普勒成像；②彩色多普勒能量图(power Doppler

imaging, PDI)；③多普勒频谱图(Doppler spectrum)。三维多普勒能量图目前尚少临床应用。上述这些种类的多普勒超声均可产生不同程度的伪像。文中将重点讨论临床上最常见的CDFI伪像来源、表现及应对方法，仅适当提及PDI和频谱多普勒。

多普勒伪像的来源、表现及应对方法

1. 衰减和穿透力——频率与距离因素

多普勒频移来自微弱的红细胞背向散射。多普勒超声的频率愈高，通过组织衰减亦愈多。因此，往往表浅的器官组织血流易于显示，较深部位器官、组织内血流信号较少甚至无法显示。这就容易产生“浅部多血供(血管)，深部少血供(少血管)或无血供(无血管)”的CDFI / PDI伪像(图1-13)。

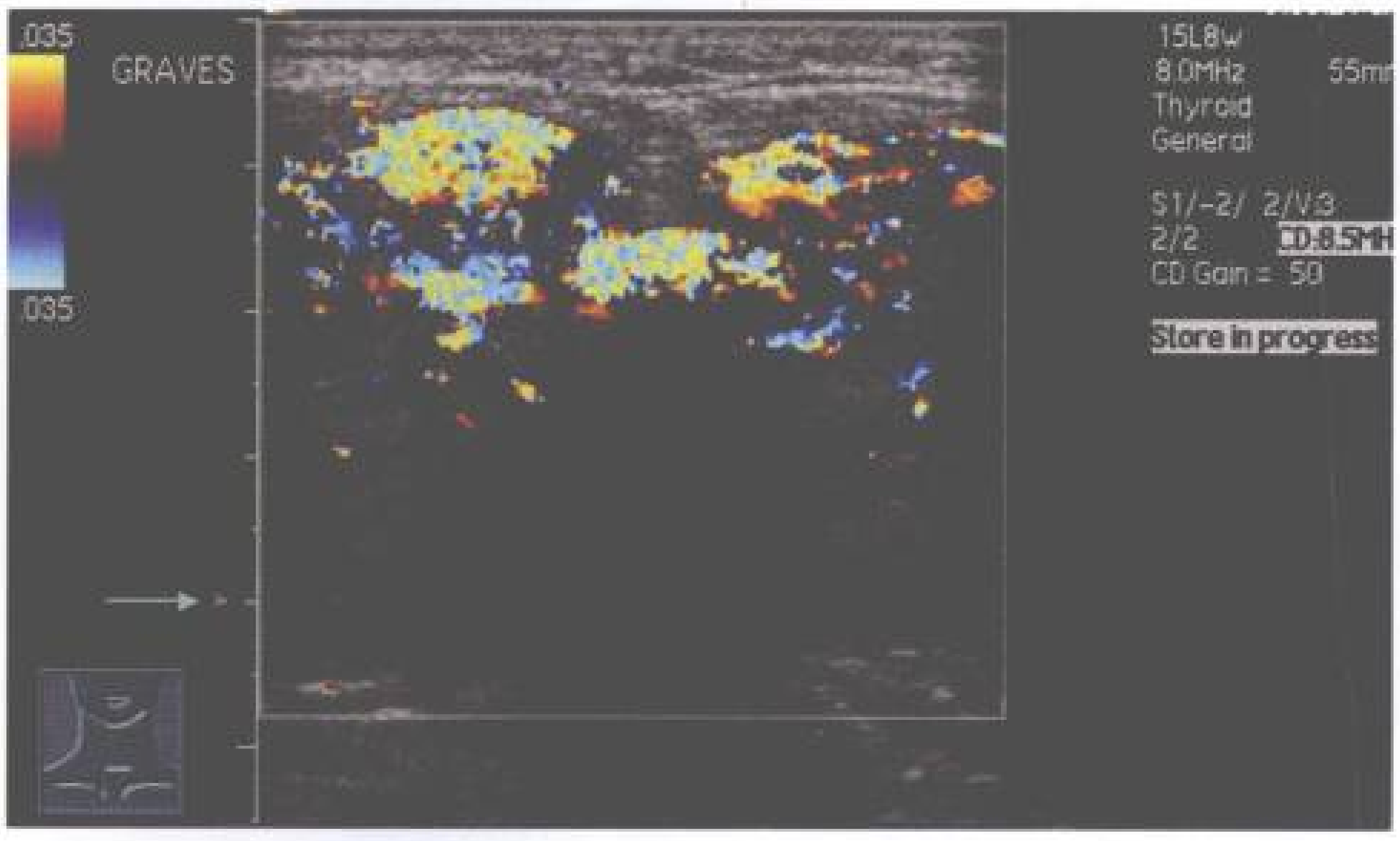

图1-13 血流信号减少伪像。图为甲亢(Graves病)患者。由于多普勒频率8.5 MHz，且聚焦不当（↑），出现“浅部多血供，深部少血供”伪像

这种多普勒超声衰减伪像十分常见且不可能根本解决，但有可能设法加以改善。例如：①选用频率偏低的探头。②适当降低多普勒超声频率(通常高档彩色超声诊断仪器才有此调节钮)，(图1-14)。③检查聚焦是否适当。④利用超声造影剂，检验是否真正无血供或少血供。

2. 频率滤波调节(壁滤波器，filter)

滤波频率过高容易将低速血流信号滤掉；反之，过分降低滤波频率，则噪声信号会干扰图像显示。

3.脉冲重复频率的调节与混叠现象

采用脉冲多普勒超声测量血流速度(频移)，受脉冲重复频率(PRF)的限制。为了准确地显示频移(f_d)的大小和方向，PRF必须大于f_d的2倍，即f_d<1/2PRF。1/2PRF亦称为Nyquist频率极限。超过此极限，就会产生血流方向倒错表达——混叠现象(aliasing，亦称“彩色镶嵌”)。

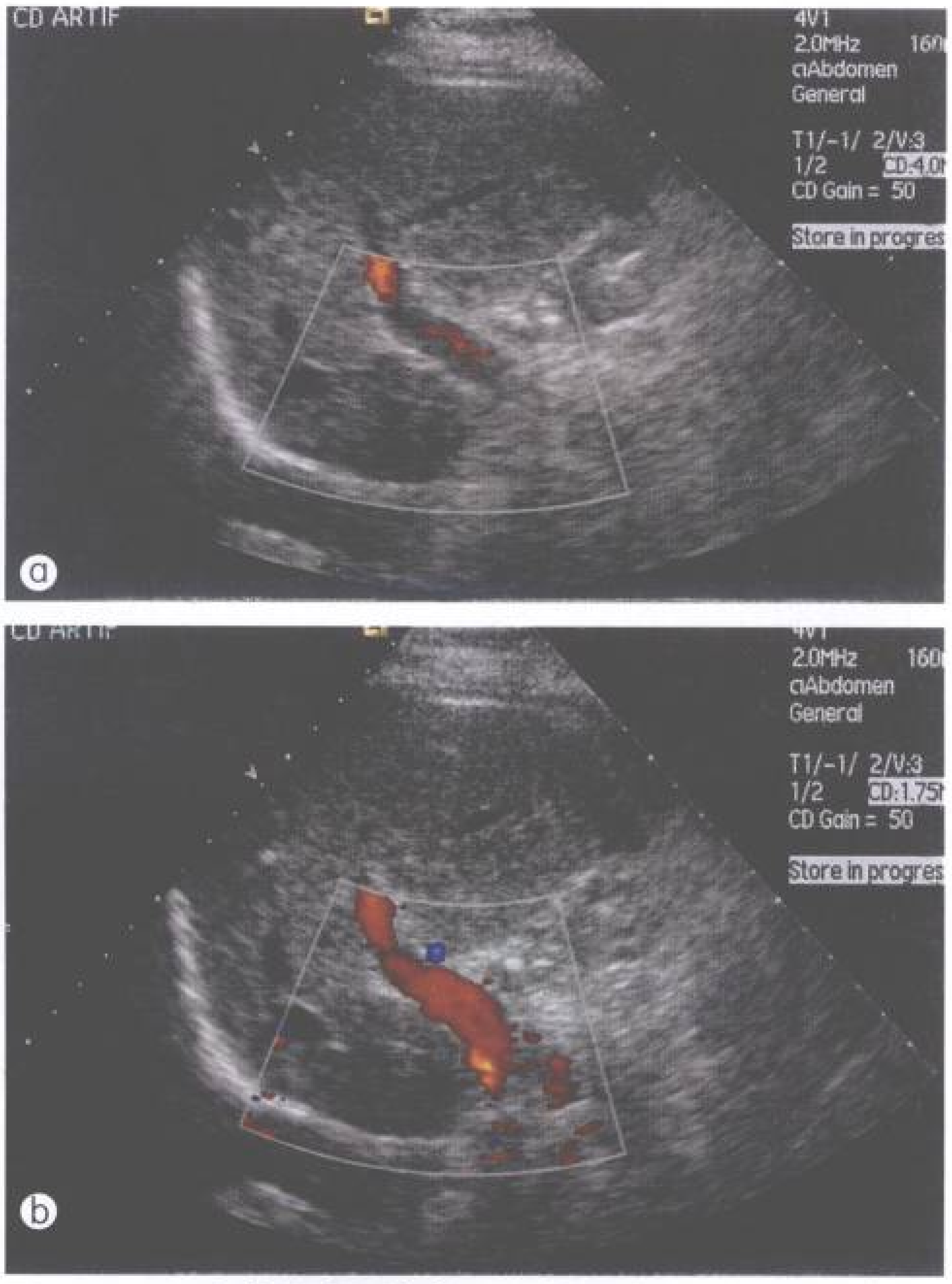

图1-14 血流信号减少伪像。a. 常规采用腹部CDFI条件，显示正常门静脉血流信号减少，酷似血栓形成；b. 适当降低多普勒频率，显示正常门脉血流信号

(1) 过分降低脉冲重复频率，可以人为造成混叠，而非代表真正的异常高速湍流。检测心脏以及周身各部位动静脉血流时，必须正确使用适当的脉冲重复频率(PRF)。

(2) 测量乳腺等浅表器官病变的低速血流，宜采用较高多普勒频率的探头(7~12 MHz)；若用它测得高速血流，容易出现彩色混叠，可适当提高PRF。如果测量心肾血流，宜选用2~3.5 MHz探头。

4. 多普勒取样角度

频谱和常规彩色多普勒血流成像(速度显示)取决于多普勒取样角度(cosθ)，即声束与血流方向(血管)的入射角度，亦称角度依赖性。探头声束与血流方向呈90°时，cosθ=0，频谱和CDFI均无血流信号显示，即使大血管(如主动脉)也不例外。通常至少应将角度调整在60°以下。频谱多普勒测速

时若角 $\theta=0°$，则频移(Δf)最高；若角 $\theta=60°$，频移降低 50%。可见，利用 Doppler 技术测定血流速度，调整取样线与血流夹角极为重要。θ 角宜≤30°，否则可以产生严重伪差(通常是血流速度测值过低或流速测量的可重复性差)。

常规 CDFI 彩色血流显示的角度依赖性较大，易产生血管内“无血流”伪像。采用 PDI 可以显著改善。

5. 使频谱增宽的人为因素

(1) 过多加大仪器增益或改变灰阶动态范围，可能使频谱增宽。

(2) 取样容积过大，则频谱增宽。

(3) 取样容积太靠近血管壁。

6. 取样容积的大小

取样容积过大时，容易带来血管壁运动产生的噪声信号；取样容积过小时，所测的多普勒血流信号如大血管血流速度的代表性较差，因为靠近管壁的血流速度偏低而血管中央的流速最高。

7. 彩色取样框的设置

彩色取样框的设置(即“感兴趣区”)不宜过大，因为过大时彩色血流信号的敏感度会降低以至无法显示正常或异常血流。必要时可以采用使小取样框移动搜查的方法，来了解较大范围内血流信号分布及其特点。

8. 彩色血流信号“外溢”的伪像

由于多普勒增益过高或脉冲重复频率(PRF)设置过低，常引起彩色多普勒血流信号从血管腔内“外溢”的伪像。还有不少仪器“彩色”键具有彩色优先(color priority)以提高彩色血流信号的敏感性，可使灰阶超声看不到的微细血管显示其血管内血流。尽管它敏感度很高，但其空间分辨力较差，使任何细小的动静脉血管在 CDFI 或 PDI 显示时，都失真地变成粗大的彩色血流信号——彩色外溢伪像。因此，对于血管径线的测量应以血管的灰阶声像图为依据。如果声像图上未能清楚显示诸如细小的肝动脉、脾动脉、视网膜中央动静脉、肿瘤滋养血管、精索静脉时，即使彩色多普勒清楚显示出这些血管及其血流，依据 CDFI 所见进行径线的测量和血流定量测定均是不可靠的。

适当降低多普勒增益并正确设置 PRF，可以减少彩色“外溢”伪像。然而，由于一些仪器条件限制，时常会有困难。

9. 彩色多普勒镜面伪像及对称性频谱伪像

彩色多普勒的镜面伪像比较常见，其产生条件与声像图镜面伪像产生条件相似，即高反射性镜面的存在。在重度精索静脉曲张患者做 CDFI 结合 Valsalva 试验时，容易在阴囊壁的上方和下方出现对称性的彩色血流信号。笔者曾遇到 1 例正常腹主动脉在经腹壁纵断面和横断面时，因出现镜面伪像酷似“重复性腹主动脉”，侧动探头方向则上述现象消失。频谱多普勒基线上方如果出现正向血流频谱，基线下方呈现其“倒影”图形，即在基线上下呈完全对称或不完全对称的图形。镜面伪像多见于入射声束与血流夹角过大或近乎垂直之时(图1-15)，它可用声束较宽同时接收正向和反向血流信号加以解释。

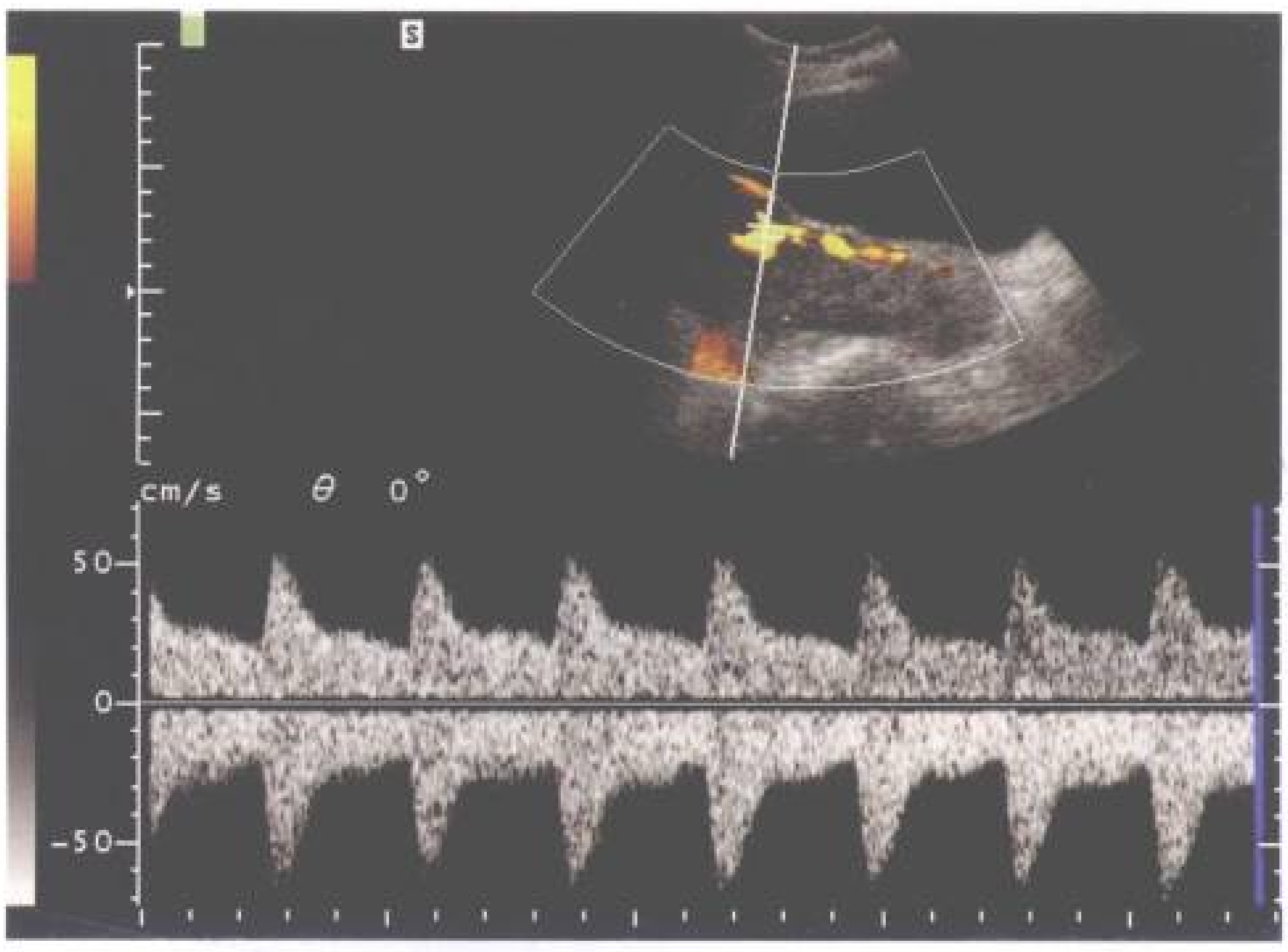

图 1-15 多普勒镜面伪像。图中显示多普勒镜面伪像发生于强回声界面和血流与声束接近垂直时

10. 多普勒的闪烁伪像

机械性的运动，如心脏、大血管强烈地搏动与呼吸运动，可使得相邻的器官(如肝脏左叶、肾脏等）图像产生杂乱的搏动性彩色信号干扰(clutters)(图 1-16)。此时，左叶肝内的肿瘤血管、肝左静脉和门静脉的分支和肾内血管均难以显示和检测。消除此类伪像相当困难。PDI 的机械性闪烁伪像比 CDFI 更为严重(图 1-17)。少数高档数字化彩色超声诊断仪由于采取特殊处理技术似可使闪烁伪像减少到最低程度。利用组织谐波成像功能(按动键钮)也可望消除部分闪烁伪像(clutter rejection)。这是因为谐波成像的组织特异性超过了机械运动的缘故。

图 1-16 心脏和大血管搏动所致左肝实质内的闪烁伪像

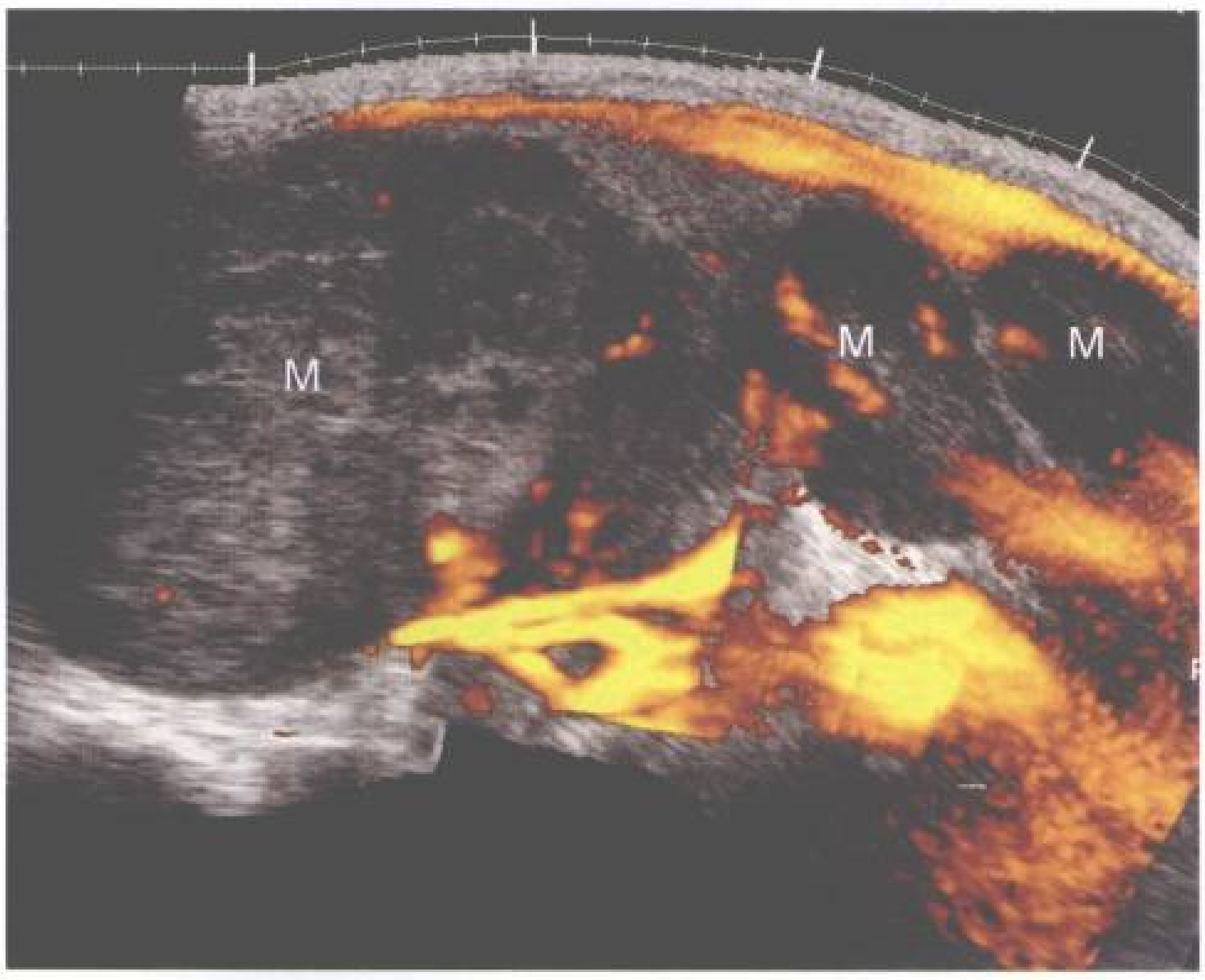

图 1-17 彩色能量多普勒的闪烁伪像。淋巴瘤患者巨脾（M）；图中显示闪烁伪像更易发生在高反射界面，如脾包膜和蠕动的肠管

11. 彩色多普勒快闪伪像

彩色多普勒快闪伪像(twinkling artifact)是近年来国内外学者比较关注的伪像，与前述机械性闪烁伪像完全不同。它多见于表面有结晶的不光滑的尿路结石，彩色信号位于结石回声的表面及声影内(图1-18)。快闪伪像对于进一步识别肾、输尿管等尿路结石，判别其性质可能有较大的帮助。

12. 声学造影与多普勒超声伪像

静脉注射新型声学造影剂如 Levovist 和更新一代造影剂 SonoVue 等，可以使器官组织的频谱多普勒幅度和 CDFI/PDI 的信号显著增强。频移由于散射强度增加表现为频谱多普勒的波幅增加。然而，波幅增加或 CDFI 血流信号的增强，并非代表血流速度的真正增加或血流灌注的实际增长。另一方面，如 CDFI 心肌造影表现为近场血流信号较强，而远场信号较弱，不应造成“浅表心肌血供正常而深部心肌供血不足”的误解。有时，甚至在深部组织出现明显的声影伪像。此外，由于微气泡在高机械指数超声作用下的破裂，还会产生多普勒血流频谱图的不规则噪声信号和 CDFI 的开花伪像(blooming artifact)。为了减少超声伪像，利用谐波造影及其时相改变(动脉期、静脉期和实质期)，在临床上有着广泛的用途和发展前景。如发现更小的肝肾肿瘤结节，鉴别肝脏良恶性肿物性质，了解心肌灌注(如有无缺血等)。

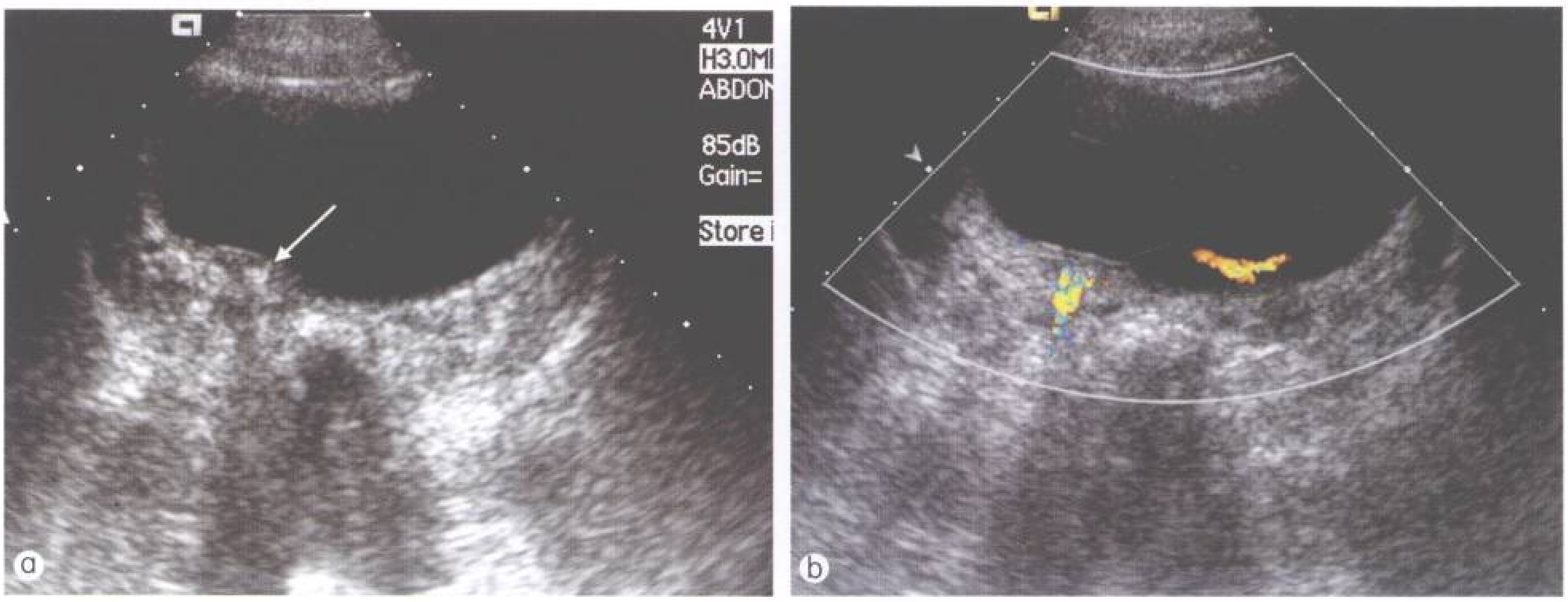

图1-18 膀胱段输尿管结石。a. 灰阶超声显示右输尿管末端不典型结石(↑)；b. CDFI 显示结石后方声影内的快闪伪像。此征高度提示结石并经 X 线摄影证实

参考文献

1 Carpenter DA. Ultrasoinc transducers. Clin Diagn Ultrasound, 1980, 5: 31~39

2 Curry TS, Dowdey JE, Murry RC. Christensen's introduction to the physics of diagnostic radiology. 3rd. Philadelphia: Lea & Febiger, 1984

3 Hentz VR, Green PS, Arditi M. Imaging studies of the cadaver hand using transmission ultrasound. Skeletal Radiol, 1987, 16: 474~480

4 Kremkau F. Diagnostic Ultrasound: Physical principles and exercise. New York: Grune & Stratton, 1980

5 Merritt CRB. Doppler color flow imaging. J Clin Ultrasound, 1987, 15: 591~597

6 Merritt CRB. Doppler US: The basics. RadioGraphics, 1991, 11: 109~119

7 Forsberg F, Liu JB, Burns PN, et al. Artifacts in ultrasonic contrast agent studies. J Ultrasound Med, 1994, 13: 357~365

8 Reading CC, Charboneau JW, Allison JW, et al. Color and spectral Doppler mirror-image artifact of the subclavian artery. Radiology, 1990, 174: 41~44

9 Burns PN. Harmonic imaging with ultrasound contrast agents. Clin Radio, 1996, 51: 50~55

10 Muglia V, Cooperberg PL. Artifacts. In: McGham JP, Goldberg BB. Diagnostic ultrasound. Lippincott-Raven, 1998. 21~37

11 Garcai-Fernandez MA, Zamorano J, Azevedo J. Doppler tissue imaging echocardiography. McGRAW-HILL, 1998. 1~37

12 张华斌, 张 武, 崔立刚. 强回声后的彩色多普勒快闪伪像的临床和实验研究. 中国超声医学杂志, 2001, 17(1): 10~13

第2章　肩部超声显像

Chapter 2　Sonography of the Shoulder

林发俭　S. Lucarini　C. Romagnoli　R.K. Chhem

自20世纪80年代超声首次用于检查肩袖损伤以来，随着临床经验的积累和仪器性能的提高，超声已广泛应用于各种肩关节疾病的检查；并且凭借分辨力高、实时操作、价格低廉等优点逐渐成为许多肩关节疾病首选的影像学检查方法，具有很高的敏感性和准确性，在许多方面甚至优于MRI。

与传统X线、CT、MRI比较，超声不仅对许多疾病能显示病变的程度和范围，做出明确的诊断，并且可以结合上肢主动和被动运动进行动态检查，了解肩关节活动状况和各块肌肉的协同作用。

临床适应证

肩关节疾病大多表现为肩部疼痛，特点为静息时轻微，活动或夜间加重，疼痛向手臂放射。伴随疼痛并可出现肩关节无力、活动受限等功能障碍，这些临床表现大部分与肩袖的炎症或撕裂有关。除肩袖疾病外，许多非肩袖病变同样适于做超声检查(表2-1)。

表2-1　肩部超声检查适应证

肩袖病变	
	肩袖撕裂(部分、完全)、肩关节撞击综合征
非肩袖病变	
	创伤：肌肉损伤、肌腱撕裂、盂唇损伤、骨折、肩锁关节分离等
	软组织肿物：脂肪瘤、腱鞘囊肿等
	炎症：风湿性关节炎、化脓性关节炎、晶体诱导的关节病变、滑囊炎、腱鞘炎等
	其他：肩胛上神经卡压综合征

扫查技术

肩关节结构复杂，检查者首先需要详细了解肩关节解剖结构，熟悉与各相关结构有关的病变。肩关节超声检查涉及多个解剖结构，检查者需遵循标准的扫查规范；通过反复训练，熟练和系统地掌握扫查技巧并培养观察细微病变的能力，同时应识别肩关节扫查时常见的各种伪像(表2-2)。

表2-2　肩关节超声检查时常见伪像

伪像名称	产生原因及表现	识别
各向异性效应	声束与肌腱不垂直，肌腱回声减低	随时调整探头角度
三角肌间隔声影	三角肌纤维走行不一致，折射产生声影，深方肌腱回声减低	连续追踪扫查/转变扫查切面
肩袖间隙低回声	肱二头肌长头腱周围无肩袖覆盖，即肩袖间隙；超声表现为长头腱周围的低回声区	结合解剖位置
肌腱肌腹连接处回声不均	肌腱肌腹交叉分布，强弱回声交替	结合解剖位置/转变扫查切面

肩关节的超声检查一般使用高分辨力线阵探头，最常选择用的探头频率为7.5 MHz。这种频率的探头具有较高的近场分辨力和穿透力，特别适合于检查肌肉发达的青壮年和运动员。对于部分肩关节周围软组织较薄者也可使用12 MHz探头，能更清晰显示关节周围软组织结构和发现病变。

一般不使用凸阵和弧阵探头，该类探头近场分辨率差，图像窄，特别是声束与扫查结构不垂直，容易引起各向异性伪像，影响诊断结果。但检查上盂唇和前盂唇时，由于其位置深在，选用 5 MHz 凸阵或弧阵探头可增加组织穿透力，并容易调整探头扫查方向。

检查时，患者面向检查者而坐，最好坐在可调节高度的旋转椅上。检查者可以自患者背侧进行扫查，优点是扫查过程中探头容易保持平稳，操作者手臂不易疲劳；也可以自患者前面进行扫查，一手操作探头，另一手握检查侧前臂，便于检查时随时调整盂肱关节运动位置，在运动状态下进一步寻找和发现病变。扫查过程中患者手臂的位置取决于所需观察的解剖结构，对于任一解剖结构至少应进行纵断面和横断面两个方向的扫查。有时，还需进行双侧比较扫查。彩色多普勒血流显像(CDFI)特别是能量多普勒血流显像能够敏感地显示低速血流信号，可以帮助鉴别囊性与实性病变，以及通过血流信息评价炎性病变的病程。

声像图解剖

广义的肩关节包括盂肱关节、肩锁关节、胸锁关节、肩胛胸壁间关节、肩峰肱骨间关节，其中以盂肱关节和肩锁关节最重要。肩关节周围韧带、肌肉肌腱、滑囊分布较多，且走行复杂。为了便于学习和开展肩关节的超声检查，一般将肩关节的超声检查内容分为肩袖结构和非肩袖结构两大类。

肩袖结构

肩袖由四块肌肉及其肌腱组成，即冈上肌、冈下肌、小圆肌和肩胛下肌。冈上肌肌腹位于斜方肌深方，起于冈上窝，肌束向外经肩峰和喙肩韧带下方跨越肩关节，止于肱骨大结节上部。冈下肌起于冈下窝，肌腹也位于斜方肌深层，肌束向外经盂肱关节后面止于肱骨大结节中部。小圆肌位于冈下肌下方，位于肩胛骨外侧缘上 2/3 背侧面，肌束斜向外上方，止于肱骨大结节后下缘。肩胛下肌起自肩胛骨腹侧面的肩胛下窝，肌束斜向外上方，经盂肱关节前面止于肱骨小结节。冈上肌、冈下肌、小圆肌和肩胛下肌的肌腱均位于三角肌深方，它们止于肱骨头大小结节，犹如袖口从上部、后方和前面包裹肱骨头，因此将它们合称为肩袖(rotator cuff)，见表2-3。因它们的作用主要是使盂肱关节旋转运动，故又称旋转袖（图 2-1~图 2-3）。

表 2-3　肩袖各肌肉走行起止点

	起始	抵止	作用
冈上肌	冈上窝	大结节上部	臂外展
冈下肌	冈下窝	大结节中部	臂外旋
小圆肌	肩胛骨外侧缘	大结节下部	臂外旋
肩胛下肌	肩胛骨肋面	小结节	臂内收内旋

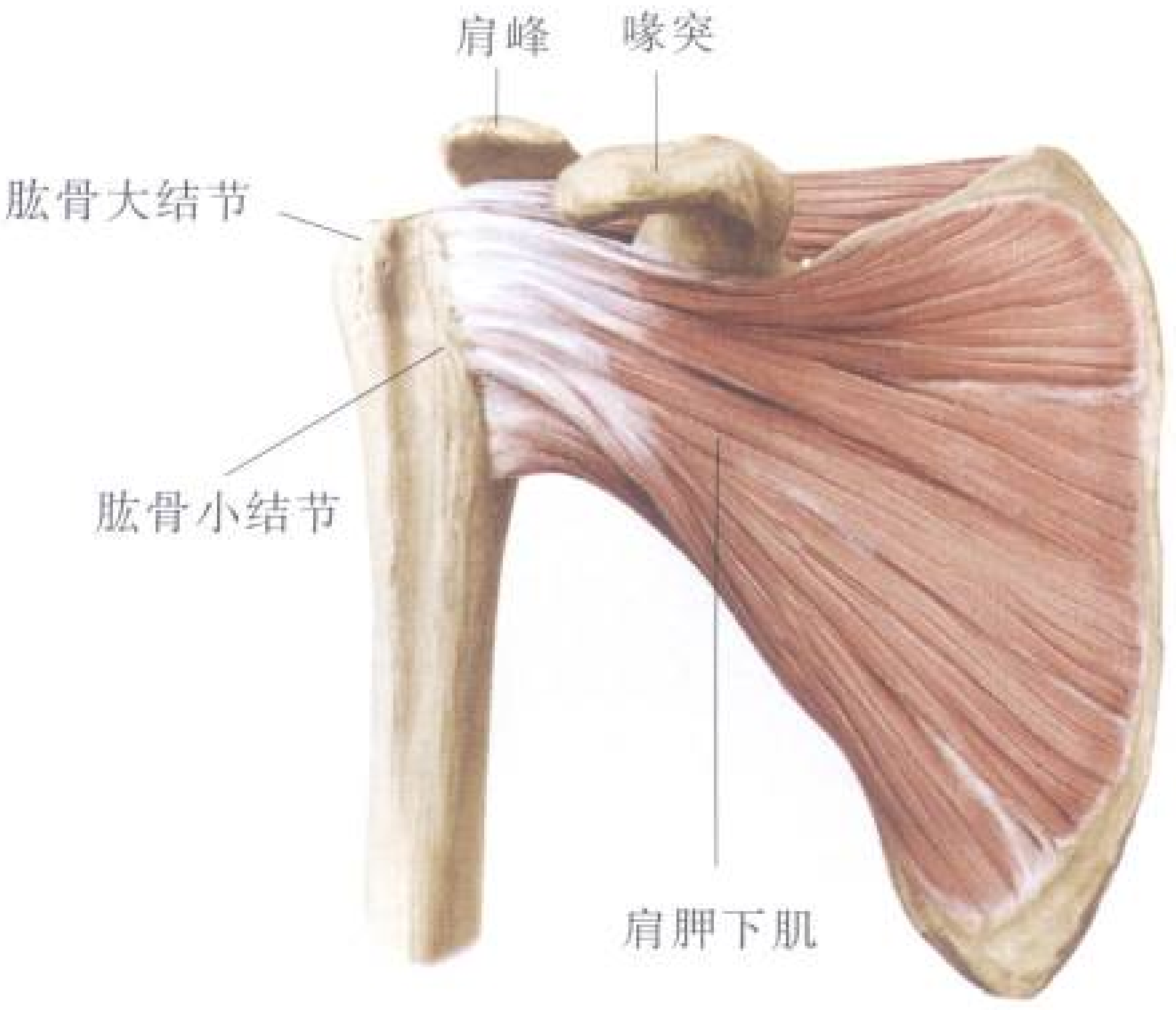

图 2-1　肩袖前面观，显示肩胛下肌附着于肱骨小结节

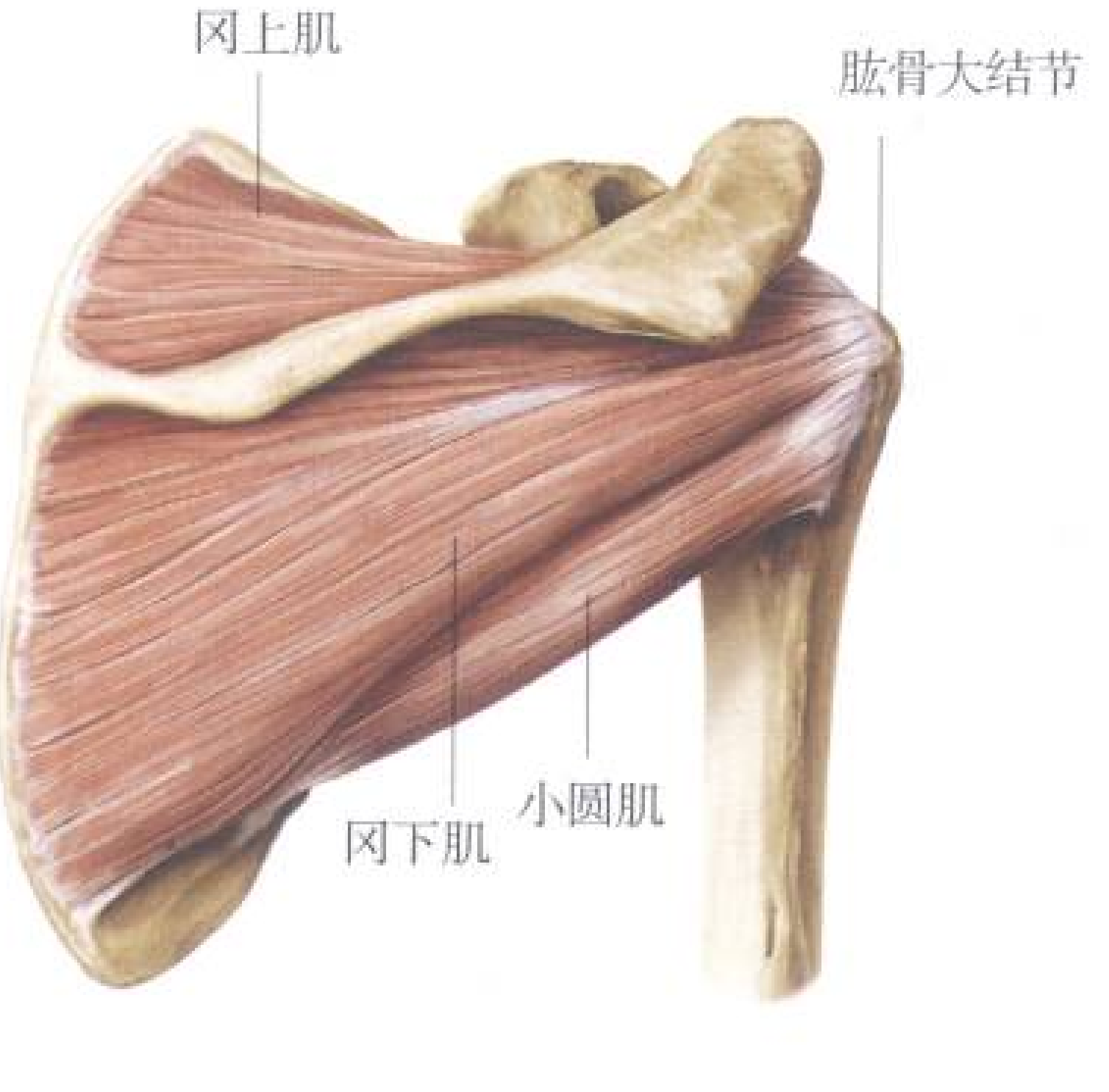

图 2-2　肩袖后面观，显示冈上肌、冈下肌、小圆肌附着于肱骨大结节

图 2-3 肩袖侧面观,显示冈上肌腱、冈下肌腱、小圆肌腱、肩胛下肌腱呈套袖状包裹在肱骨上端

非肩袖结构

肱二头肌长头腱：起于盂上结节和上盂唇，在关节腔内绕过肱骨头顶部进入结节间沟，通过喙肱韧带、上盂肱韧带、肱横韧带和胸大肌腱固定，结节间沟过浅时(<3 mm)易导致肱二头肌长头腱不稳(图2-4)。

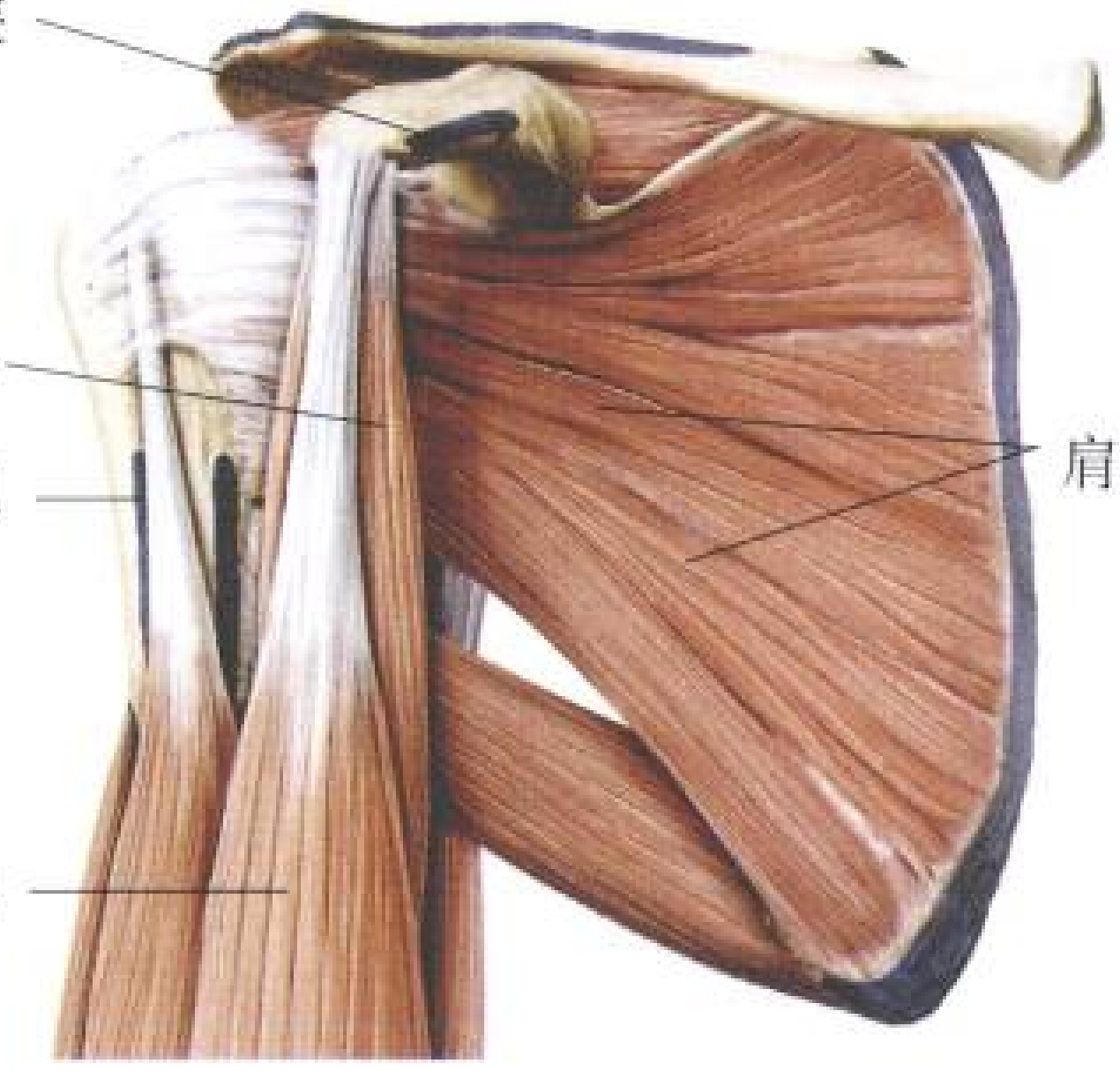

图 2-4 肱二头肌长头腱通过结节间沟进入关节腔

三角肌：呈三角形，起自锁骨外侧段、肩峰和肩胛冈，肌束从前、外和后方包裹盂肱关节，肌纤维逐渐向外下方集中，止于肱骨外侧三角肌粗隆。三角肌的中部纤维可使盂肱关节外展，前部肌束可使盂肱关节前屈及内旋，后部肌束可使盂肱关节后伸和外旋。

胸大肌：覆盖胸廓前壁，呈扇形，起于锁骨内侧、胸骨和 1–6 肋软骨，各部纤维聚集向外，以扁腱止于肱骨大结节嵴，胸大肌的主要作用是使肱骨内收和内旋(图 2-5)。

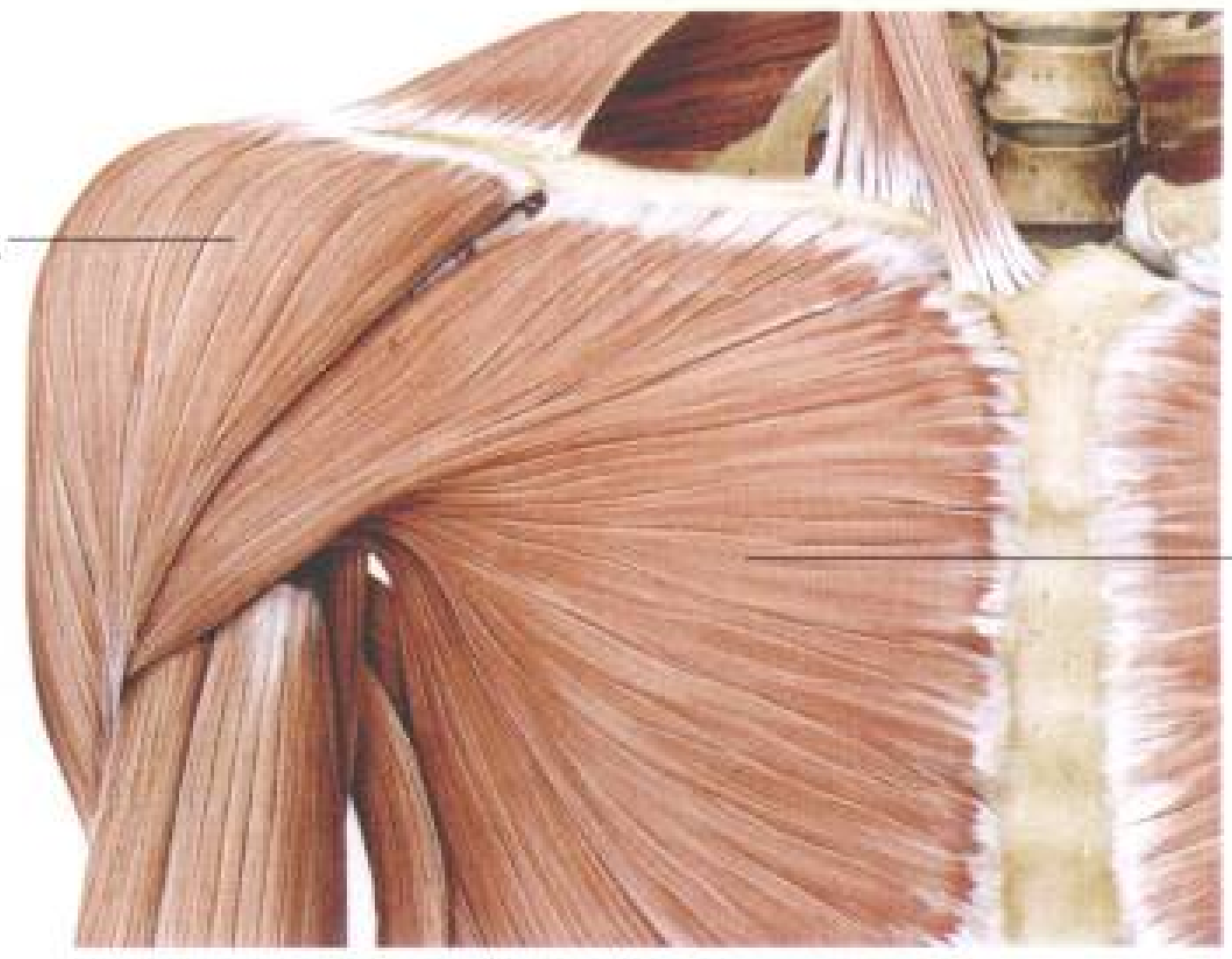

图 2-5 肩关节浅层肌肉。三角肌自肩关节的前、外、后方包裹肩关节，胸大肌覆盖在胸前壁，肌腱止于肱骨大结节嵴

盂肱关节：由肩胛骨关节盂和肱骨头组成，关节盂四周有盂唇附着，盂肱关节周围有关节囊包裹，关节囊起于关节盂周缘，止于肱骨解剖颈，内下可达外科颈。关节囊腋下部分松弛并向下突出，臂下垂时形成皱褶，外展时皱褶消失。肱二头肌长头腱起于盂上结节，被包于关节囊内，并经结节间沟穿出关节囊，因此二头肌腱鞘与盂肱关节腔相通(图 2-6a)。

肩锁关节：由肩峰内侧缘和锁骨的肩峰端组成，关节内有关节软骨盘，肩锁关节囊上下有肩锁上下韧带加强。在喙突和肩峰、喙突和锁骨之间有喙肩韧带和喙锁韧带，它们游离于关节囊外，是独立的结构，对维持肩关节稳定也起重要作用。肩峰、喙肩韧带和喙突共同构成喙肩弓，位于盂肱关节上方，维持盂肱关节上方稳定，防止肱骨头向上脱位(图 2-6b)。

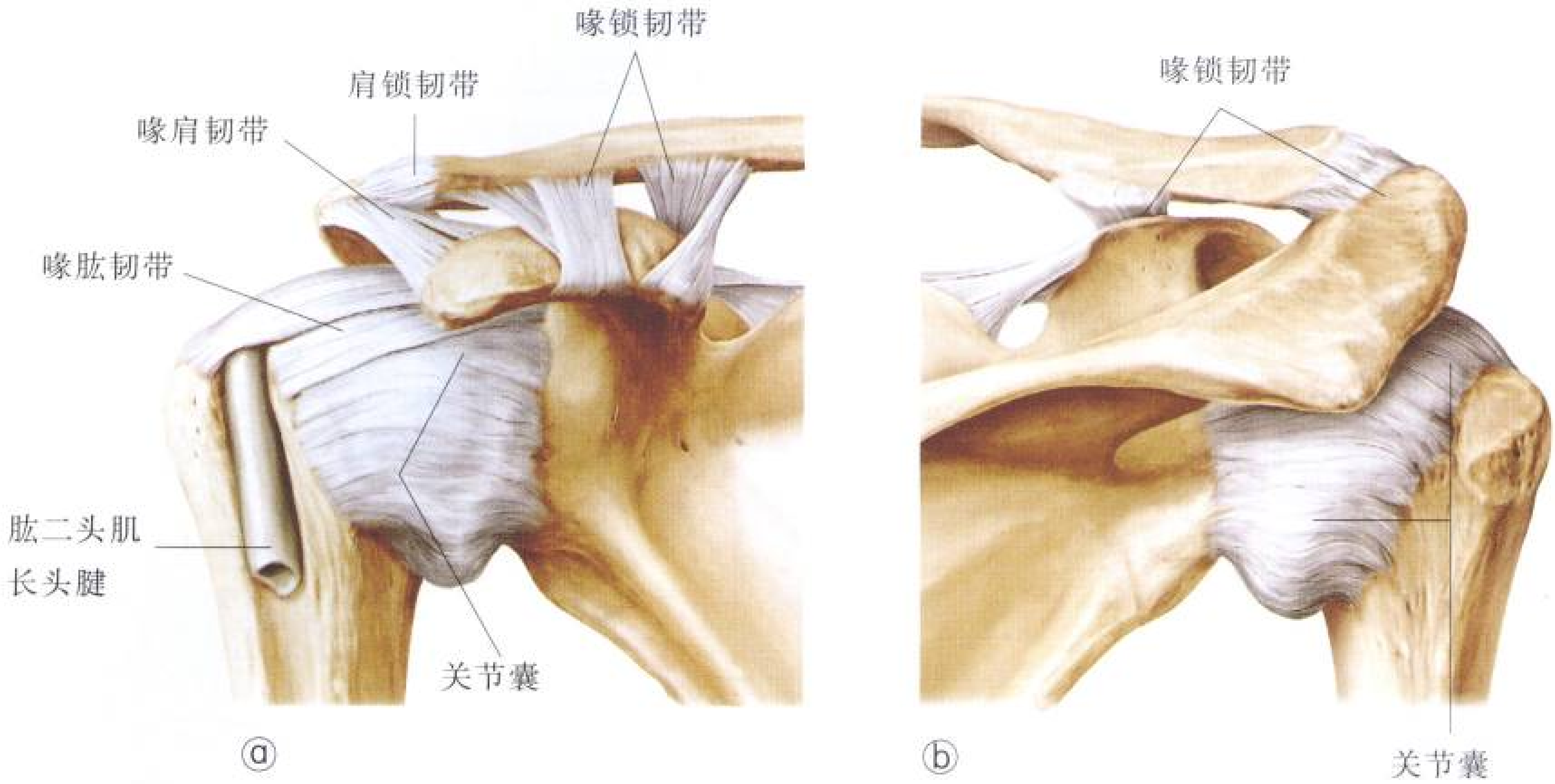

图 2-6 盂肱关节囊前面观(a)和肩锁关节囊后面观(b)解剖图

滑囊：肩关节周围有很多滑囊(bursa synovialis)，可以有效地减少关节与肌腱活动时的摩擦（图2-7）。超声最容易显示的是肩峰下–三角肌下滑囊，为肩部最大滑囊，位于三角肌深层，在肩峰、喙肩韧带与肩袖之间，正常滑囊内有少量液体，厚度小于2 mm；肩胛下滑囊位于肩胛下肌腱下缘，为盂肱关节滑膜的突起；肩峰与皮肤之间有肩峰上滑囊；斜方肌与肩胛冈之间有肩胛背滑囊；胸小肌喙突止点附近有喙突上滑囊，肱二头肌短头深方有喙突下滑囊；胸大肌、背阔肌、大圆肌肱骨止点处也均有同名滑囊，这些滑囊大部分超声不能显示。当有慢性损伤、炎症时，滑囊内滑膜增生、液体渗出，超声显示为关节周围的囊性结节。

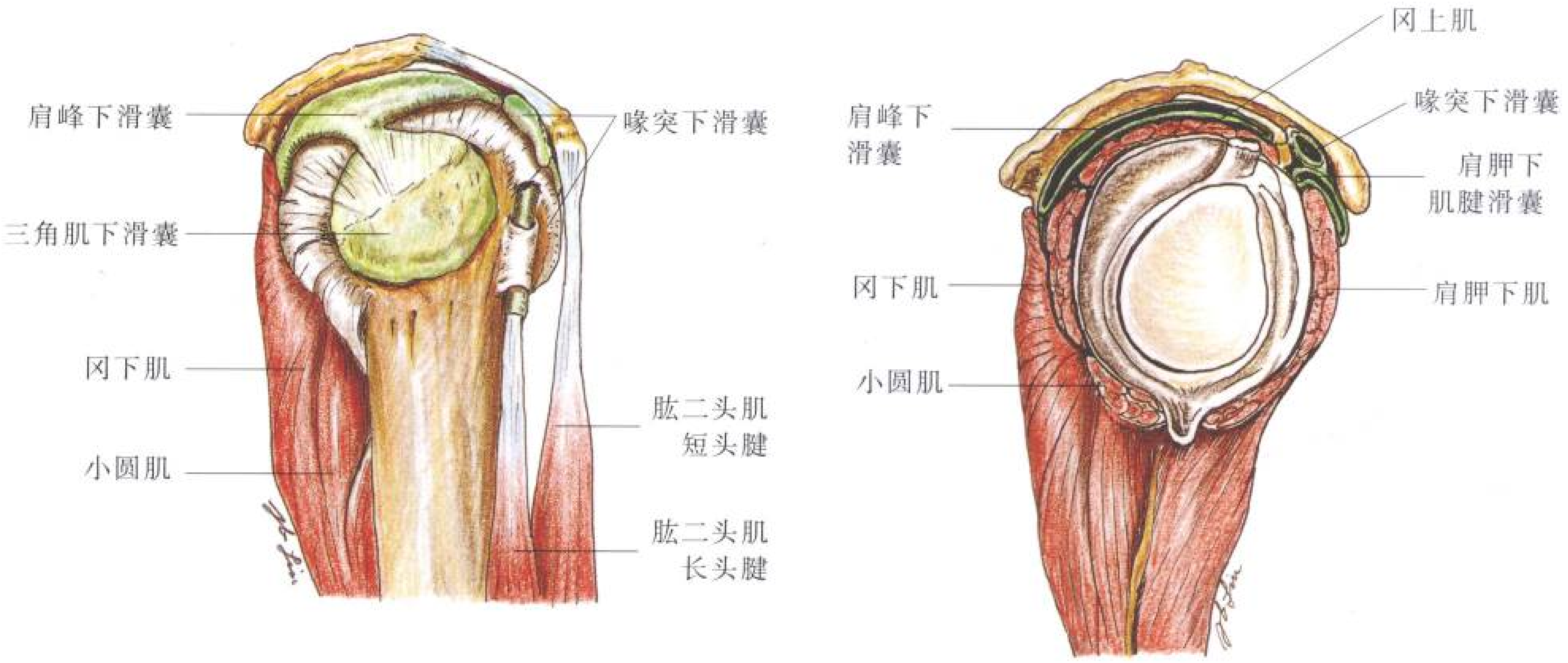

图 2-7 右肩关节滑囊侧面观示意图。包绕肩关节的滑囊包括：肩峰下–三角肌下滑囊、肩胛下肌腱滑囊、喙突下滑囊

肩关节的超声检查可依据下列顺序依次进行：

断面1　肱二头肌长头腱短轴断面　前臂屈曲90°，适当内旋使结节间沟位于肩前方。探头置于结节间沟处，二头肌腱横断面呈椭圆形，位于结节间沟内(图2-8)，厚3~4 mm，周围有腱鞘包绕，内有少量液体，正常情况下液体位于肌腱内侧三角隐窝内，厚度不超过2 mm。在二头肌腱浅方可见肱横韧带，连接大小结节，呈薄的强回声结构，将二头肌腱固定在结节间沟内。探头向关节近端滑动可连续显示二头肌腱关节内部分，位于袖沟内。二头肌腱作为一个重要的解剖标志，其内侧为肩胛下肌，外侧为冈上肌。

断面2　肱二头肌腱长轴断面　探头从断面1旋转90°可获得肱二头肌腱长轴图像(图2-9)，向近端扫查部分患者可追踪至肌腱关节内盂上结节和上盂唇连接处，向下连续扫查至显示二头肌腱肌腹处。二头肌腱长轴声像图为带状强回声结构，内见连续的纤维纹理。扫查时要注意随时调整探头方向，使声束垂直于肌腱。

断面3　肩胛下肌腱长轴断面　探头从断面1位置向内及肱骨近端移动可显示肩胛下肌及肌腱，声像图上显示为一束中强回声结构，位于三角肌深方，小结节附着部呈锐角，此断面与肩胛下肌长轴平行(图2-10)。在上肢处于自然位置时右侧肩胛下肌腱尖端指向11点，左侧尖端指向1点位置，扫查时注意上下移动探头，观察整个肌腱。在三角肌与肩袖之间显示低回声的三角肌下滑囊及强回声的滑囊周围脂肪组织，其厚度在正常情况下不超过2 mm。为了更完整地显示肩胛下肌腱，需外旋肱骨，外旋位可使肌腱前移并与探头平行。当外旋位时，右肩肩胛下肌腱尖端指向7点，左肩胛下肌腱指向3点，可以作为判断关节活动度的标志。当关节发生粘连时，肱骨外旋时肩胛下肌尖端不能到达这些位置。

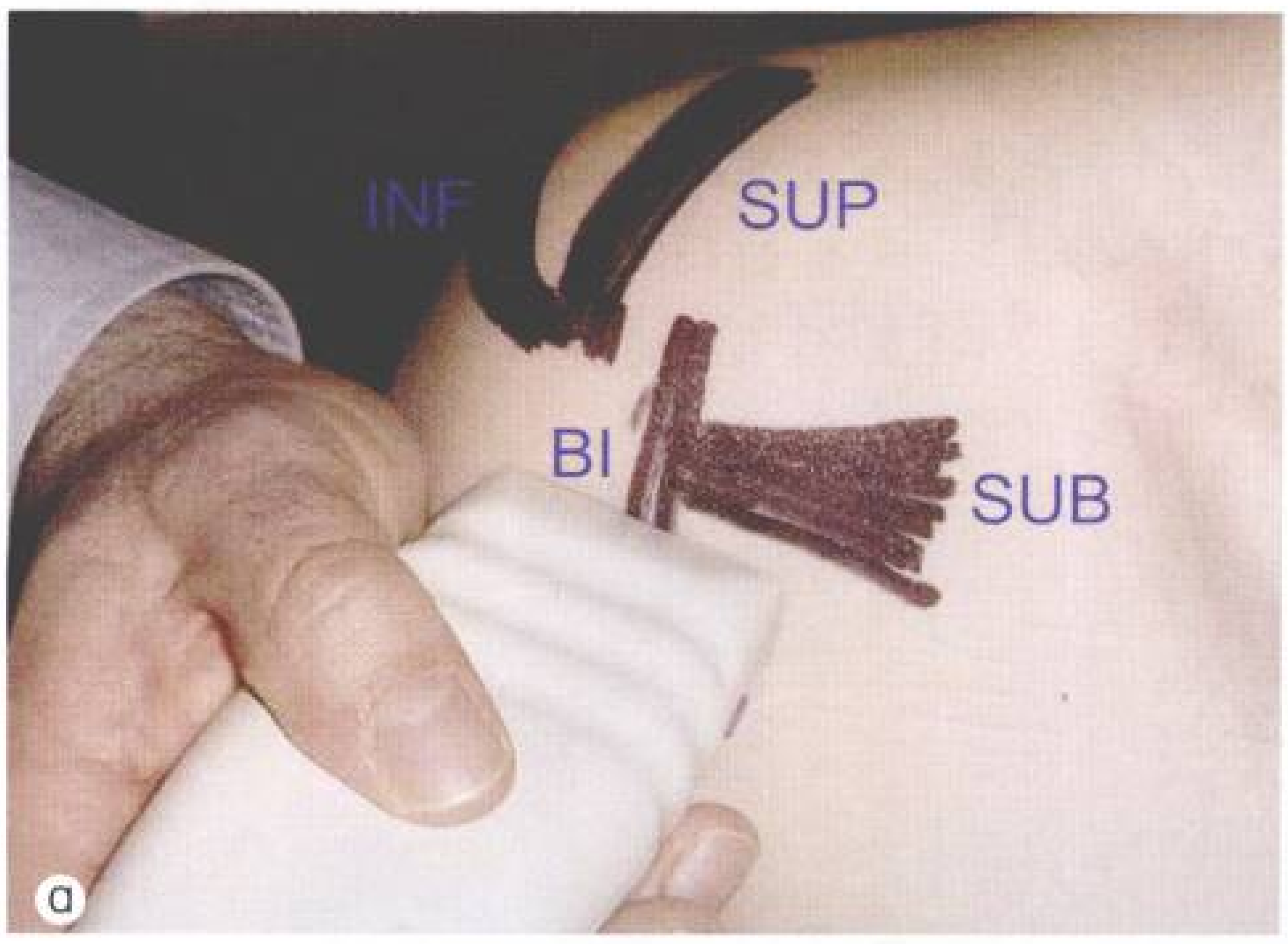

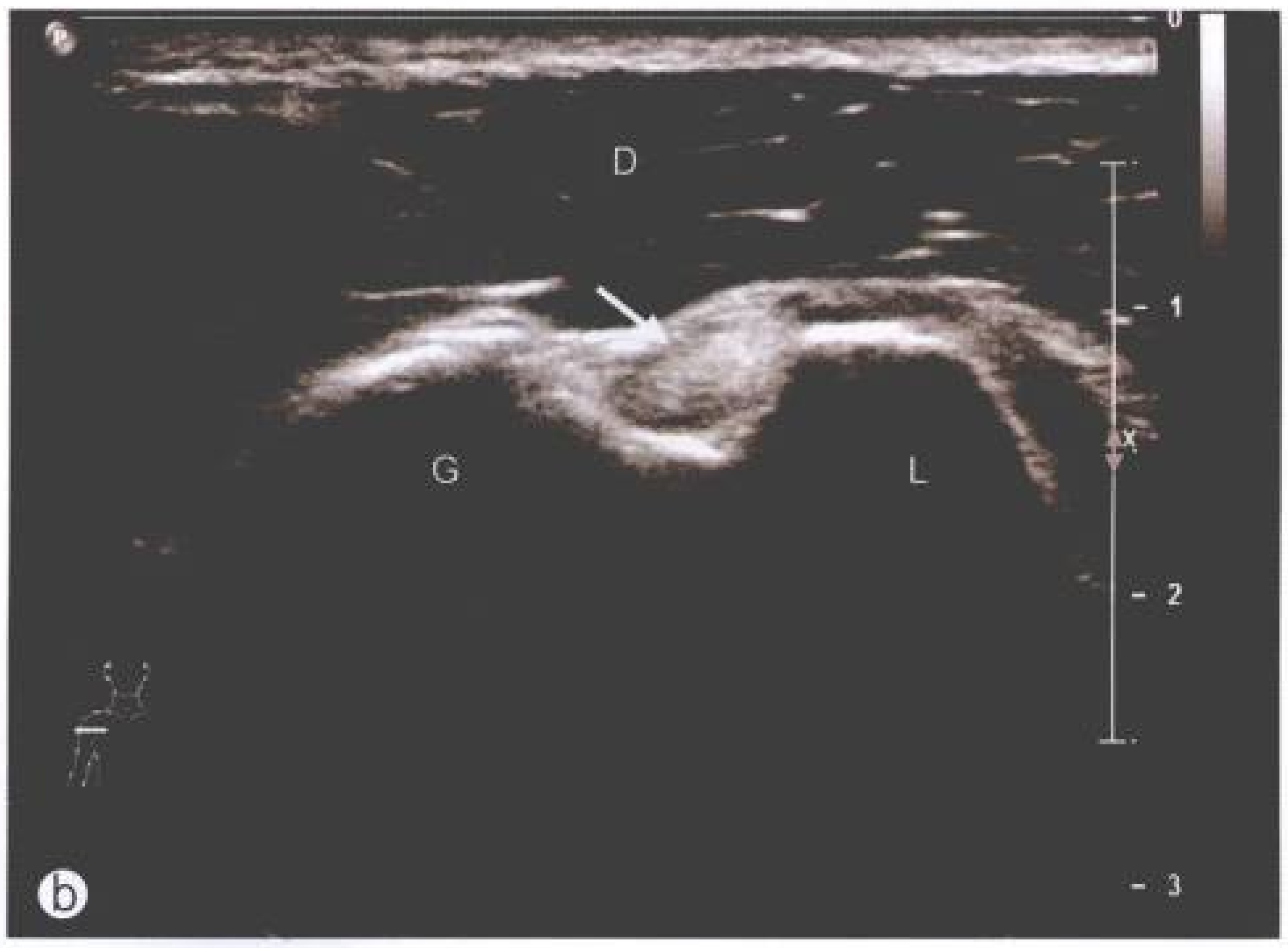

图2-8　a. 示探头体表位置，标记的体表肌腱走行依次为：肱二头肌长头腱(BI)，肩胛下肌腱(SUB)，冈上肌腱(SUP)，冈下肌腱(INF)；b. 肱二头肌长头腱短轴声像图，呈椭圆中强回声(↑)位于结节间沟，内部回声略呈筛孔状。G：大结节；L：小结节；D：三角肌

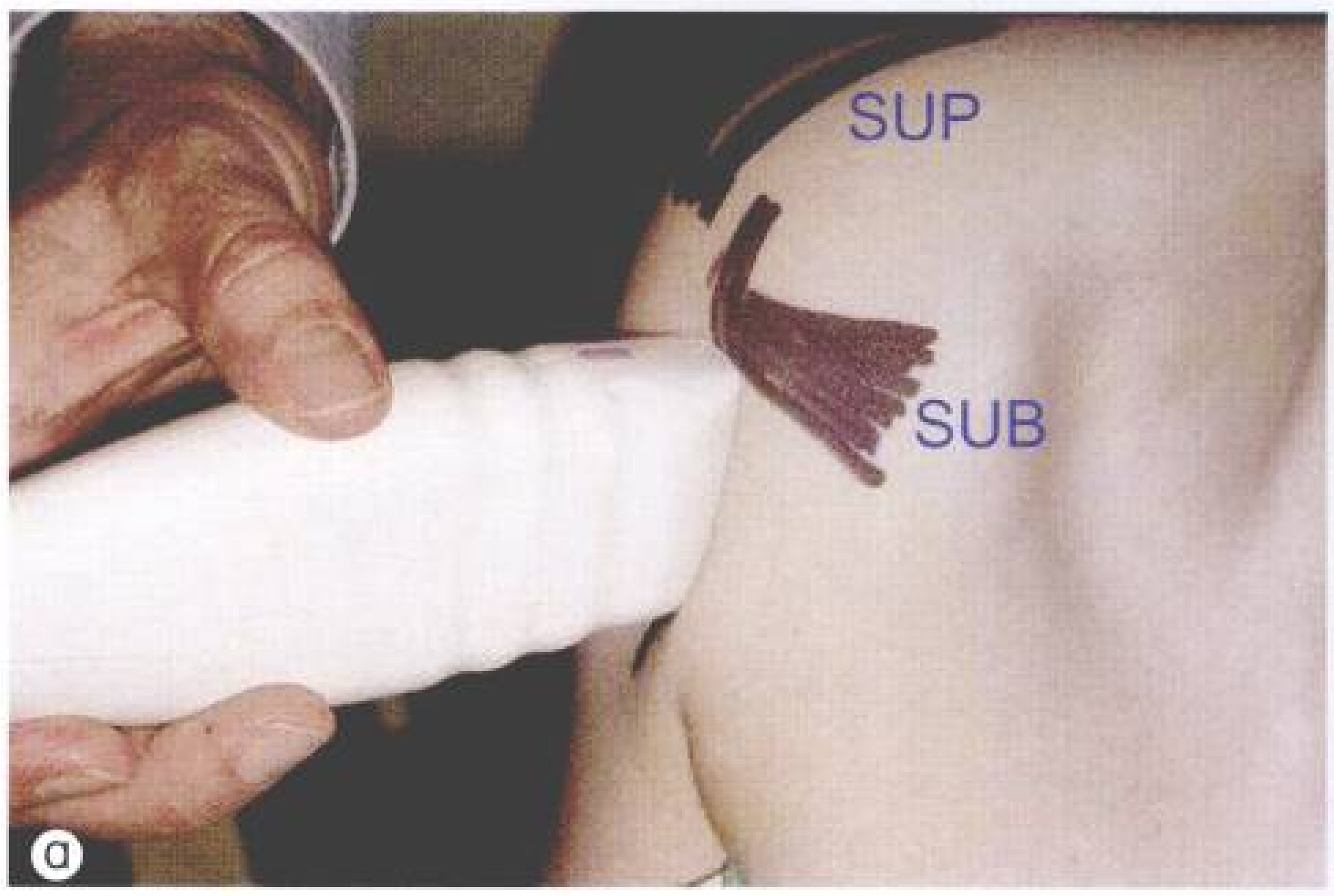

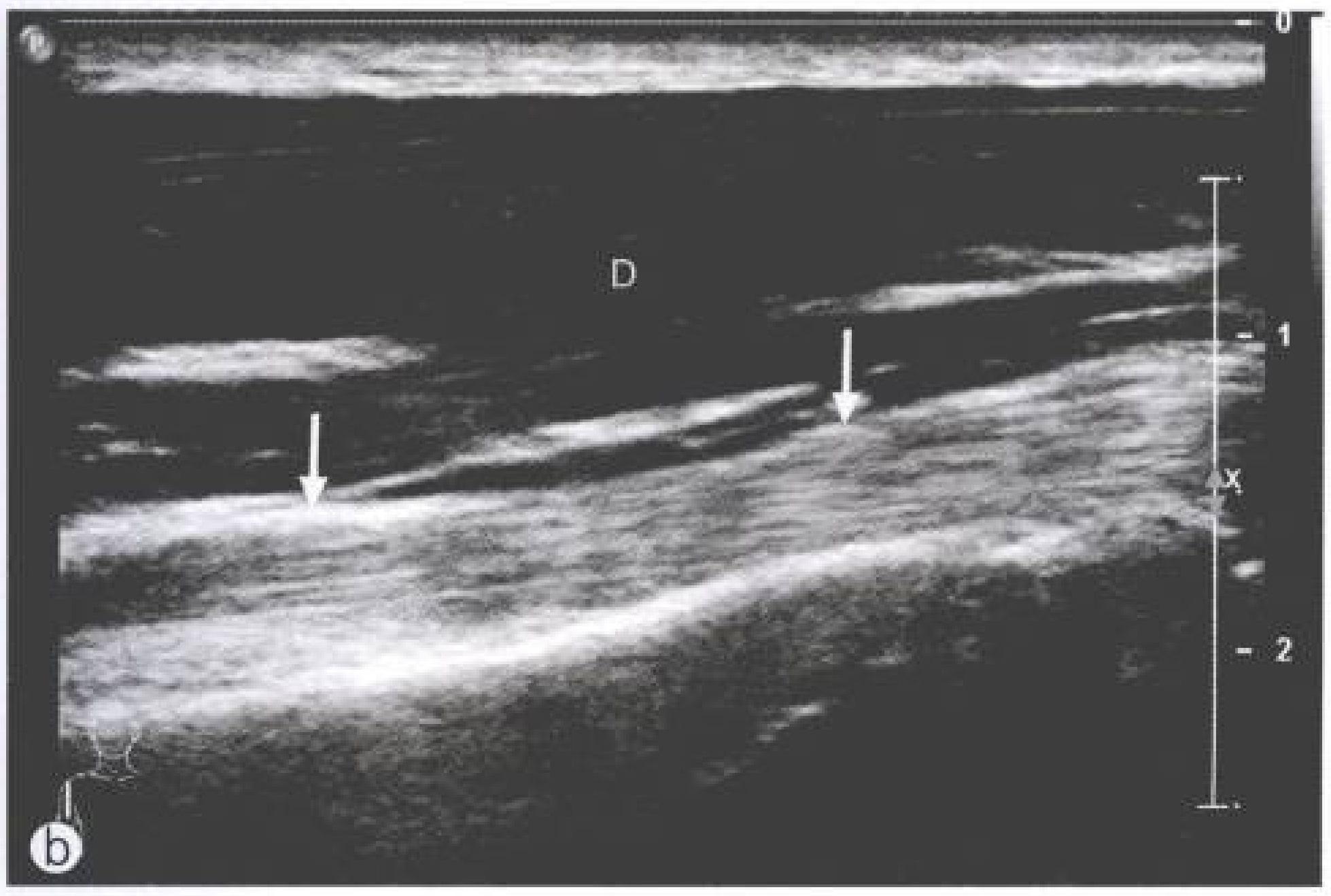

图2-9　a. 示探头体表位置，标记的体表肌腱走行依次为：肩胛下肌腱(SUB)，冈上肌腱(SUP)；b. 肱二头肌长头腱长轴声像图，呈条带样中强回声(↑)，内部为强弱回声交替分布的纤维层样结构。D：三角肌

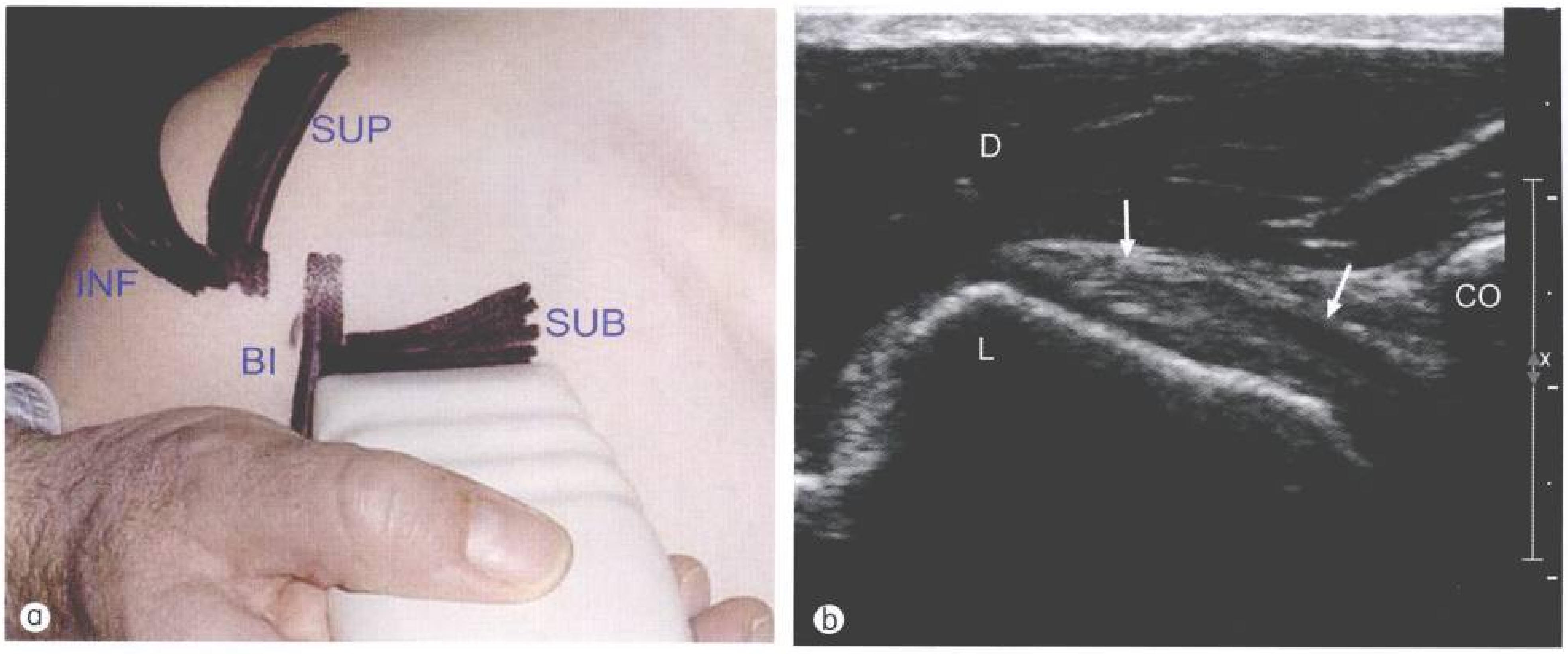

图 2-10 a. 示探头体表位置，标记的体表肌腱走行依次为： 肩胛下肌腱(SUB)， 冈上肌腱(SUP)， 冈下肌腱(INF)，肱二头肌长头腱(BI)；b. 肩胛下肌腱长轴声像图，呈条带样中强回声(↑)，附着于小结节(L)。D：三角肌；CO：喙突

断面4　肩胛下肌腱短轴断面　盂肱关节保持外旋位，探头从断面 3 旋转 90°，肩胛下肌肌腱显示为一扁圆形结构，深面较平，表面呈弧形(图 2-11)，注意此断面回声可不均匀，由于肌束与肌腱交替分布所致。肩胛下肌下缘可显示少量三角肌下滑囊积液。

断面5　冈上肌肌腱短轴断面　上臂内旋外展，手掌紧贴后腰背，这种体位可使冈上肌从肩峰下充分显露出来，探头从断面1向后外上滑动，并略倾斜，此断面为肩袖的短轴图像(图 2-12)。声像图上冈上肌肌腱呈弧形带状强回声结构，在三角肌深方包绕肱骨头，厚 0.4~0.8 cm。冈上肌腱与冈下肌腱纤维相互交织，声像图上无明确边界，通常将二头肌腱外侧缘向后 2 cm 处认为是二者的分界。亚洲人体格较小，据观察冈上肌腱附着部宽度多小于 2.0 cm。冈上肌腱与三角肌之间为三角肌下滑囊，为一潜在的囊性结构。超声能显示滑囊周围脂肪组织，厚度不超过 2 mm，动态扫查可见两层囊壁相互滑动。

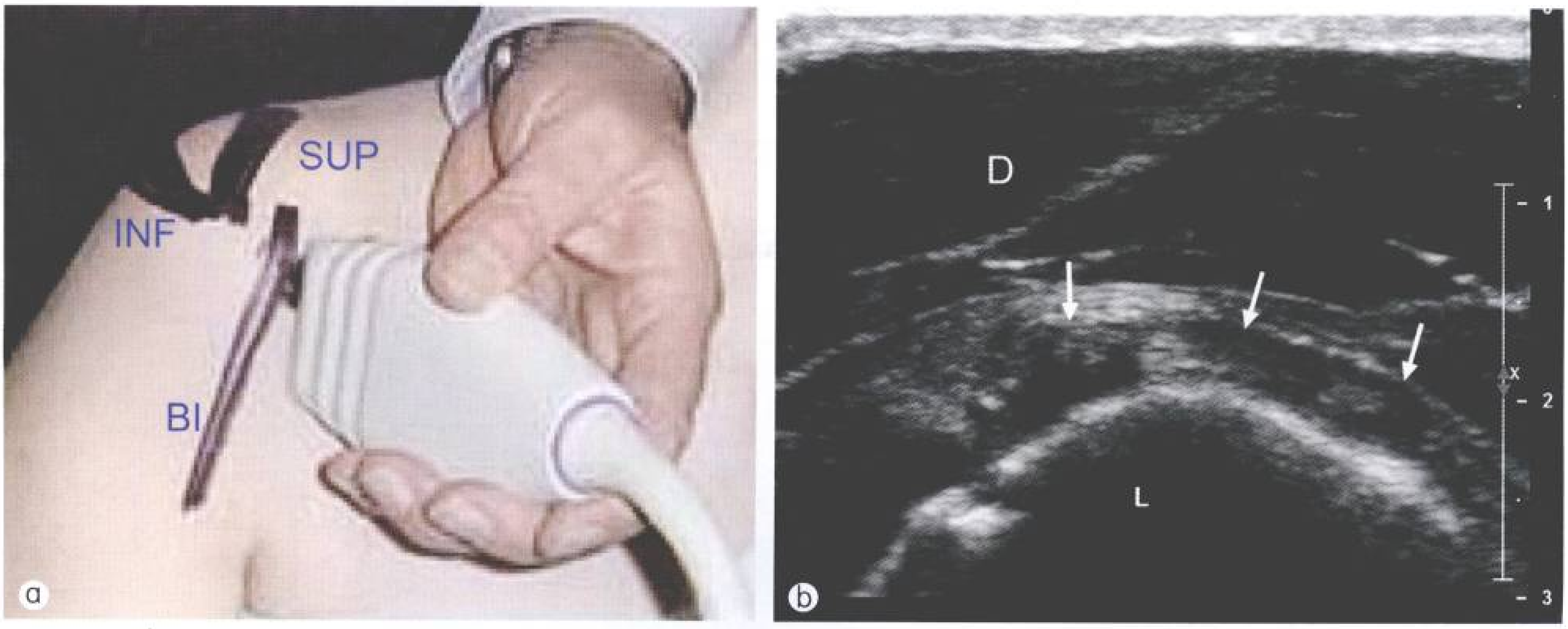

图 2-11 a. 示探头体表位置，标记的体表肌腱走行依次为： 冈上肌腱(SUP)， 冈下肌腱(INF)， 肱二头肌长头腱(BI)；b. 肩胛下肌腱短轴声像图，呈不均质的中强回声(↑)，附着于小结节(L)。D：三角肌

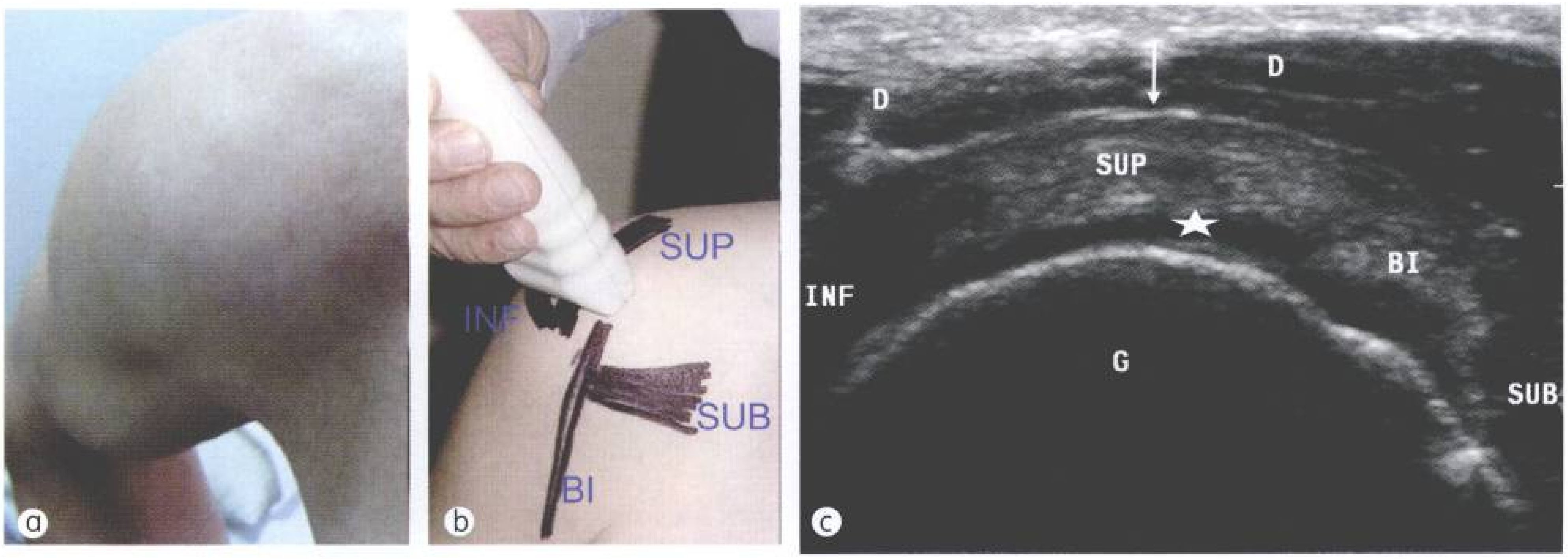

图 2-12 a. 示肢体位置；b.探头体表位置，标记的体表肌腱走行依次为：肩胛下肌腱(SUB)，冈上肌腱(SUP)，冈下肌腱(INF)，肱二头肌长头腱(BI)；c. 肩袖短轴声像图，主要显示冈上肌腱，呈弧行带状强回声，附着于大结节(G)表面，大结节表面可见低回声关节软骨（☆）；冈上肌腱向后与冈下肌腱间无明确分界，向前借肱二头肌长头腱与肩胛下肌腱分界；冈上肌腱与三角肌(D)之间为三角肌下滑囊(↑)

断面6　冈上肌肌腱长轴断面　此断面与冈上肌腱长轴平行，探头由断面 5 旋转 90°即可获得冈上肌腱长轴断面(图 2-13)。也可首先显示肱二头肌腱长轴断面，随后探头平行向后上滑动，易于完整准确地显示冈上肌腱，可避免与冈下肌腱混淆。冈上肌腱纵断面扫查声像图上显示为强回声，边界清，表面光滑呈弧形，凸面向上。其大结节附着部呈“鸟喙”状，自肱骨头解剖颈覆盖至大结节上缘。冈上肌腱深方显示肱骨头表面的低回声软骨，厚约 1 mm。注意在肱骨解剖颈处由于肌腱纤维与声束倾斜，呈局灶性回声减低，当调整探头声束方向时低回声消失，可与肌腱炎鉴别。另外肌腱肌腹连接处肌腱纤维与肌纤维交织，部分人特别是儿童肌腹较长，部分肌纤维可伸至肌腱内，声像图表现为肌腱内出现条状低回声，需与肌腱撕裂鉴别。在外科颈大结节下方是三角肌下滑囊外侧缘，由于重力关系，少量液体容易聚集于此。

探头保持冈上肌腱长轴扫查不变并同时显示肩峰，被动内收和外展肩关节可判断有无肩关节撞击综合征表现(图2-14)。

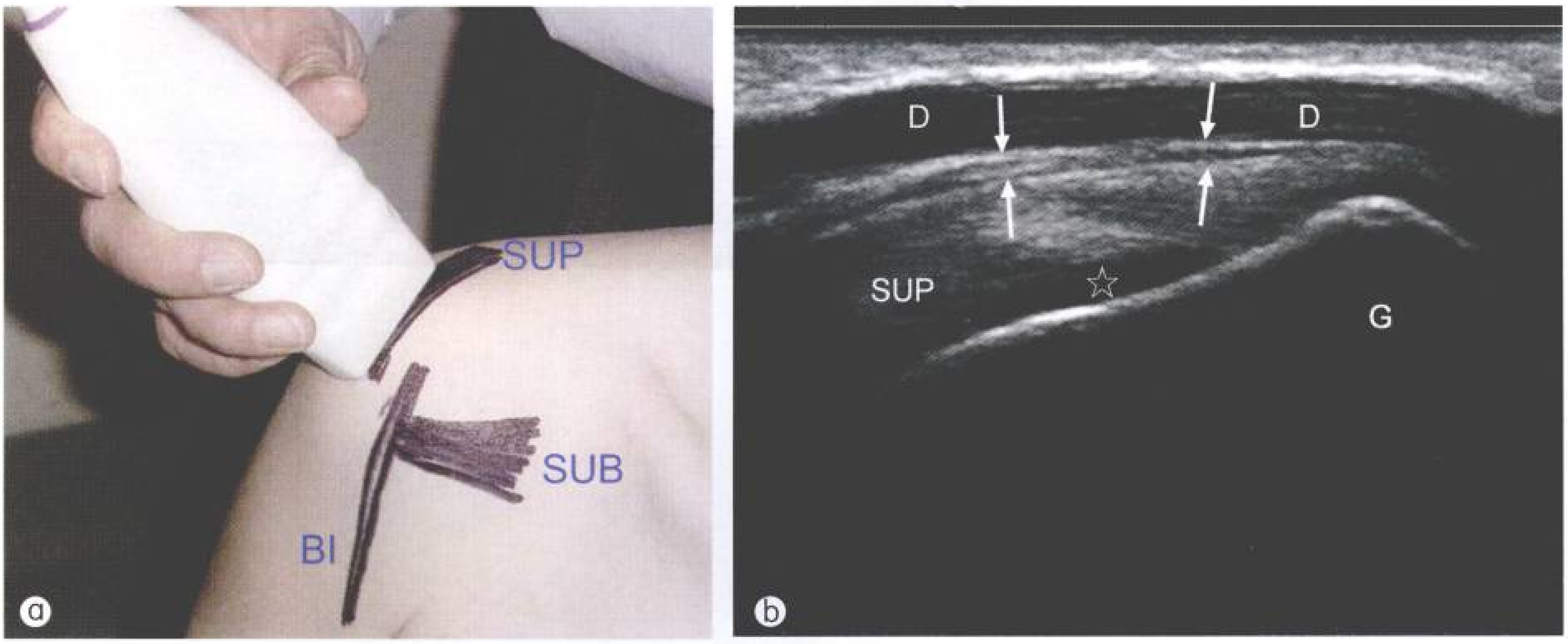

图 2-13 a. 示肢体位置，标记的体表肌腱走行依次为：肩胛下肌腱(SUB)，冈上肌腱(SUP)，肱二头肌长头腱(BI)；b. 冈上肌腱长轴声像图，呈弧形带状强回声，尖端如“鸟喙”样附着于大结节(G)表面，大结节表面可见低回声关节软骨(☆)。冈上肌腱与三角肌(D)之间为三角肌下滑囊(↑)

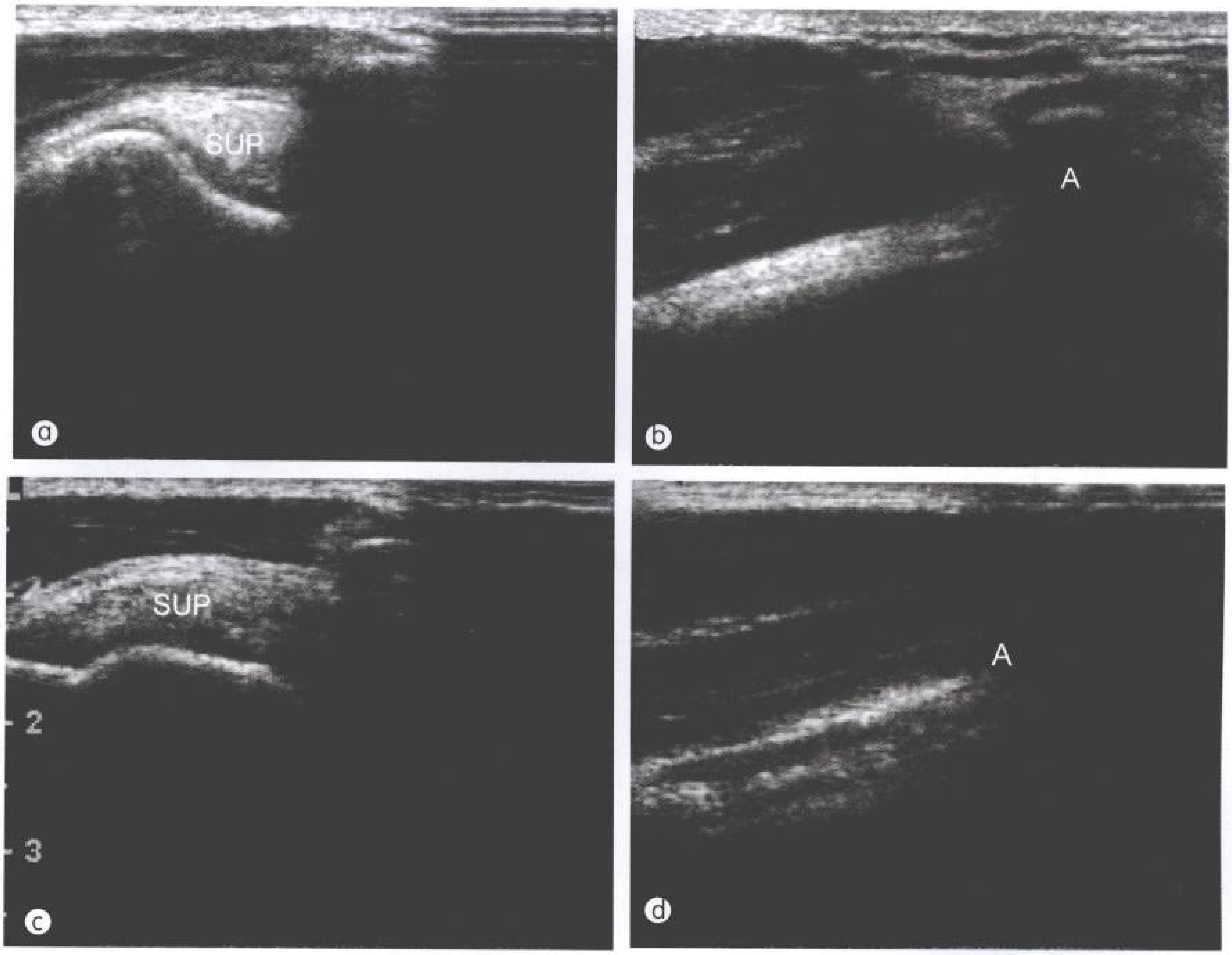

图 2-14 a. 冈上肌腱(SUP)长轴，中立位；b. 上肢外展，冈上肌腱于肩峰(A)下活动自如，未见受阻撞击；c. 冈上肌腱(SUP)长轴，中立位；d. 肩关节屈曲，冈上肌腱于肩峰(A)下活动自如，未见受阻撞击

断面7 冈上肌肌腹长轴断面 冈上肌肌腹位于肩胛骨后方冈上窝，肌腹穿越肩峰下延续为肌腱附着于大结节。冈上肌肌腹位于表浅的斜方肌深方，呈低回声(图 2-15)。当冈上肌肌腱发生慢性撕裂，可引起肌腹萎缩，脂肪浸润，声像图上表现为肌腹变薄，回声增强。肌腹严重萎缩患者，肩袖撕裂手术治疗后功能恢复往往不理想，因此术前判断肌腹萎缩程度对临床选择是否手术治疗有很重要意义。

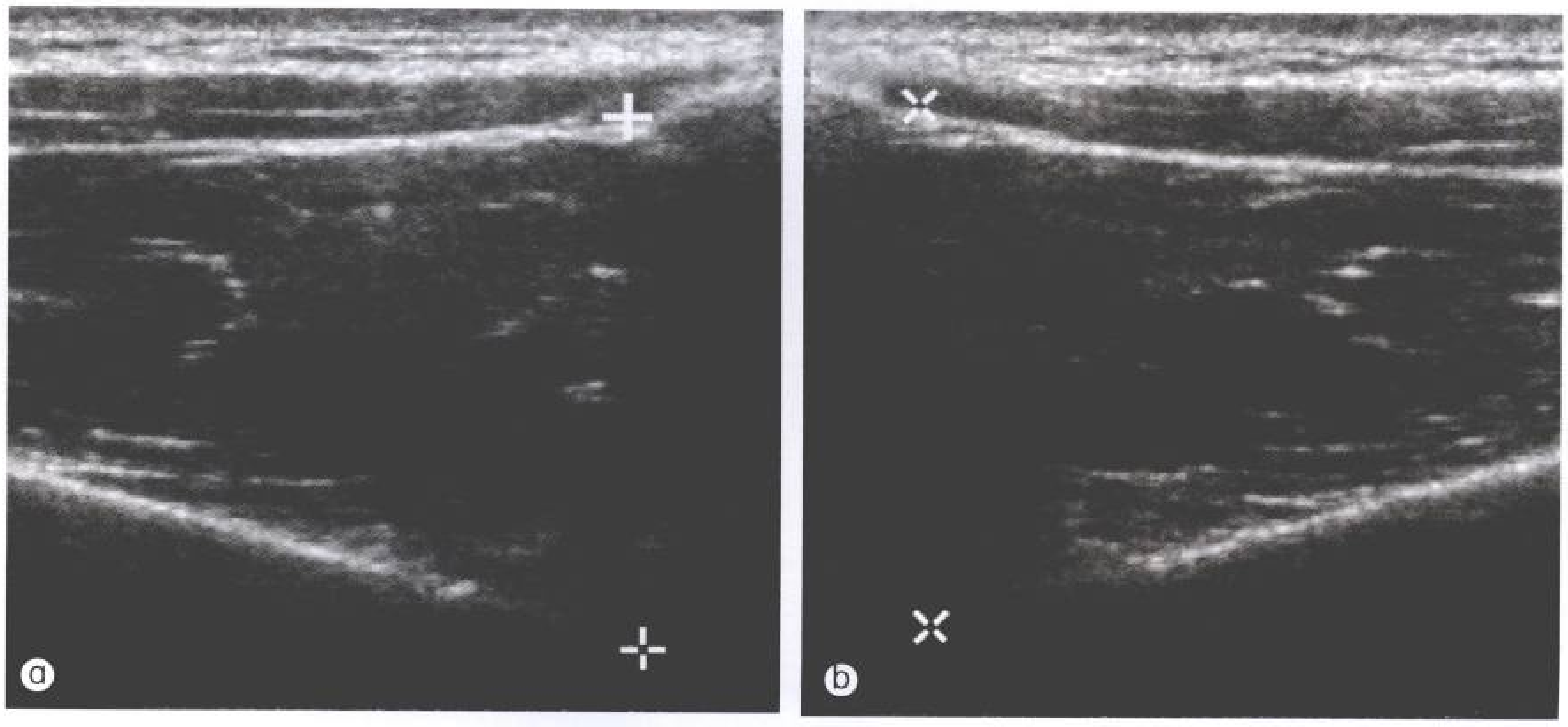

图 2-15 双侧冈上肌肌腹长轴声像图(+…+)，左侧(a)和右侧(b)对比显示未见肌肉萎缩

探头由此断面向上移动可显示冈上切迹，冈上切迹内有重要解剖结构肩胛上神经穿过，发生腱鞘囊肿时，可压迫肩胛上神经。肩胛上神经支配冈上肌和冈下肌，当肩胛上神经受压，可引起肩部疼痛，冈上肌、冈下肌萎缩，上肢外展内旋困难。

断面8　冈下肌肌腱和小圆肌肌腱长轴断面　患者手放于对侧肩部，探头横向放置于肩关节后方，向前下倾斜，可显示冈下肌肌腱肌腹连接部和肌腱长轴断面(图 2-16)。探头平行向下移动，可显示小圆肌(图 2-17)，通常小圆肌不作为常规扫查。在冈下肌肌腱肌腹连接处深方肱骨头皮质常可见一小切迹，为肱骨头滋养血管出入处，在一些投掷运动员，此切迹较深较大。

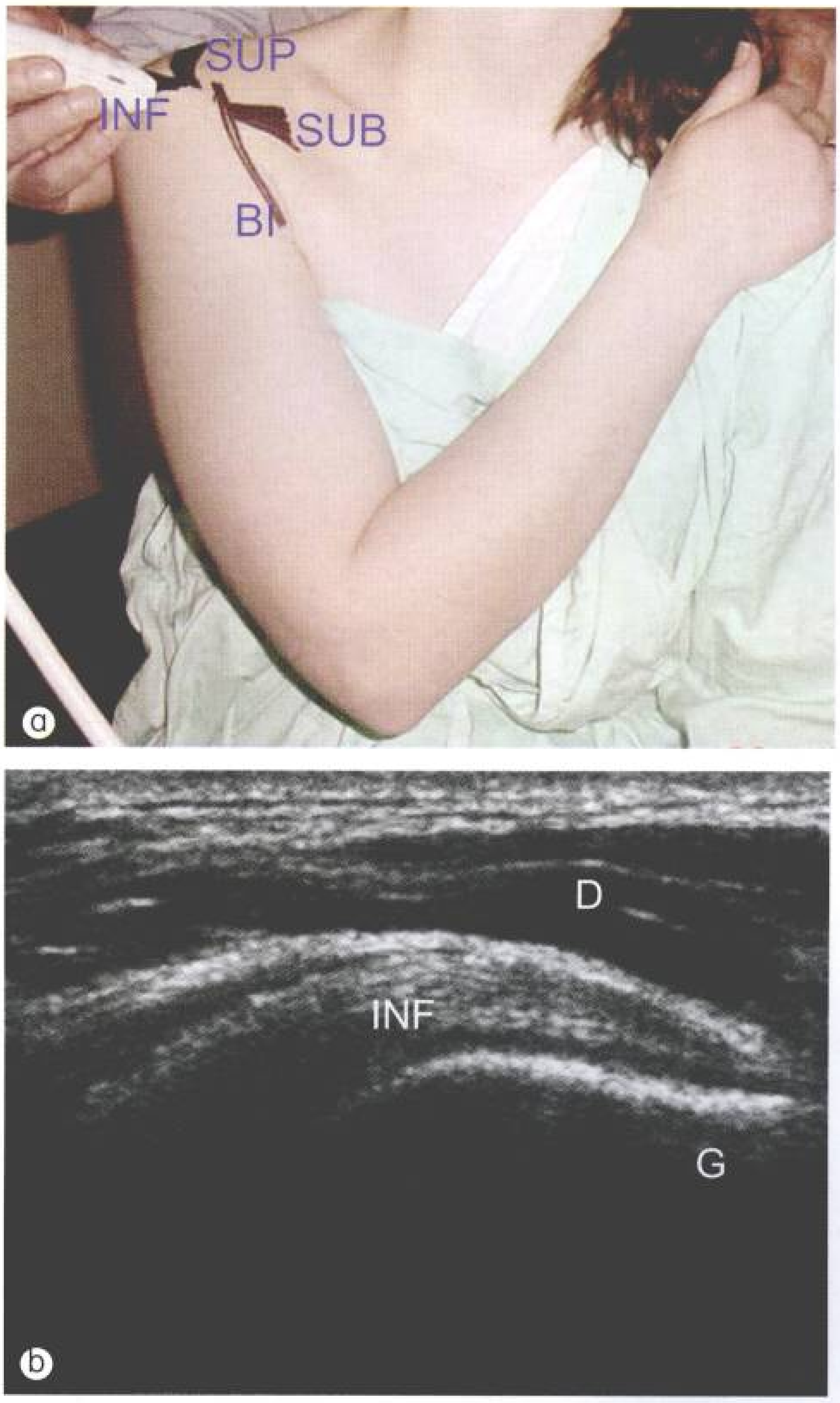

图 2-16　a. 示探头体表位置，标记的体表肌腱走行依次为：肩胛下肌腱(SUB)，冈上肌腱(SUP)，冈下肌腱(INF)，肱二头肌长头腱(BI)；b. 冈下肌腱长轴声像图，呈弧形带状强回声，附着于大结节(G)表面，与冈上肌腱声像图相似，注意患者手臂位置的不同。D：三角肌

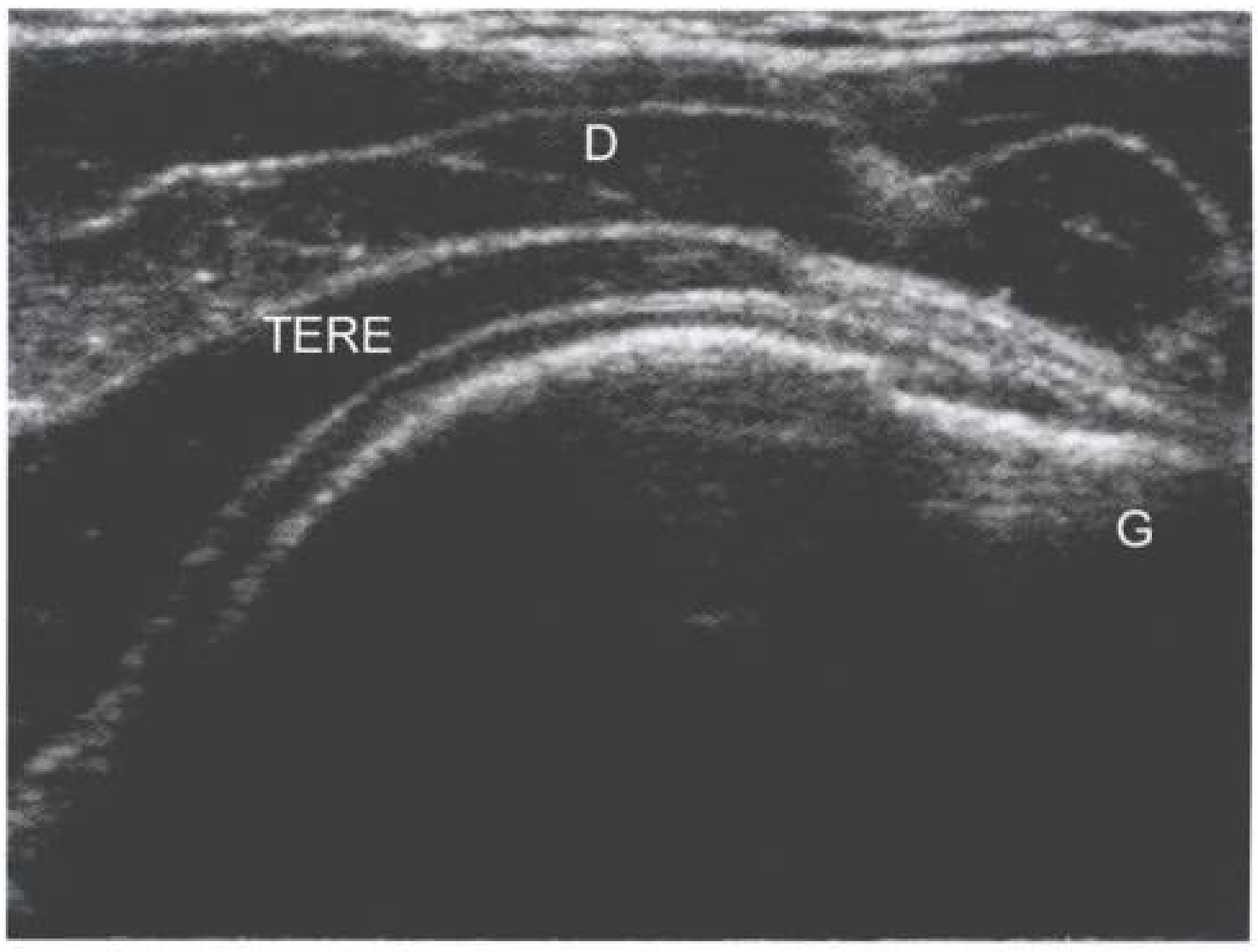

图 2-17　探头自图 2-16 断面下移，即可显示小圆肌及其肌腱长轴图像(TERE)，较冈上肌腱和冈下肌腱纤细。G：大结节；D：三角肌

断面9　冈下肌肌腹长轴断面和后盂唇扫查　探头自扫描断面8向内侧移动，可显示冈下肌肌腹、肱骨头和后盂唇(图 2-18)。冈下肌和后盂唇之间为盂肱关节后隐窝，关节积液可聚集于此。冈下肌与后盂唇间隙正常小于2 mm，当间隙大于2 mm，可作为关节积液的指征。在肩关节盂内侧可显示冈盂切迹，部分盂唇损伤患者在冈盂切迹内可形成腱鞘囊肿，压迫肩胛上神经。正常肱骨头呈圆形，表面平滑规则，前盂唇撕裂患者，肩关节不稳，外展内旋时肱骨头与前盂唇及肩盂撞击，在大结节后缘肱骨头表面形成凹陷，称为 Hill-Sachs 病变。

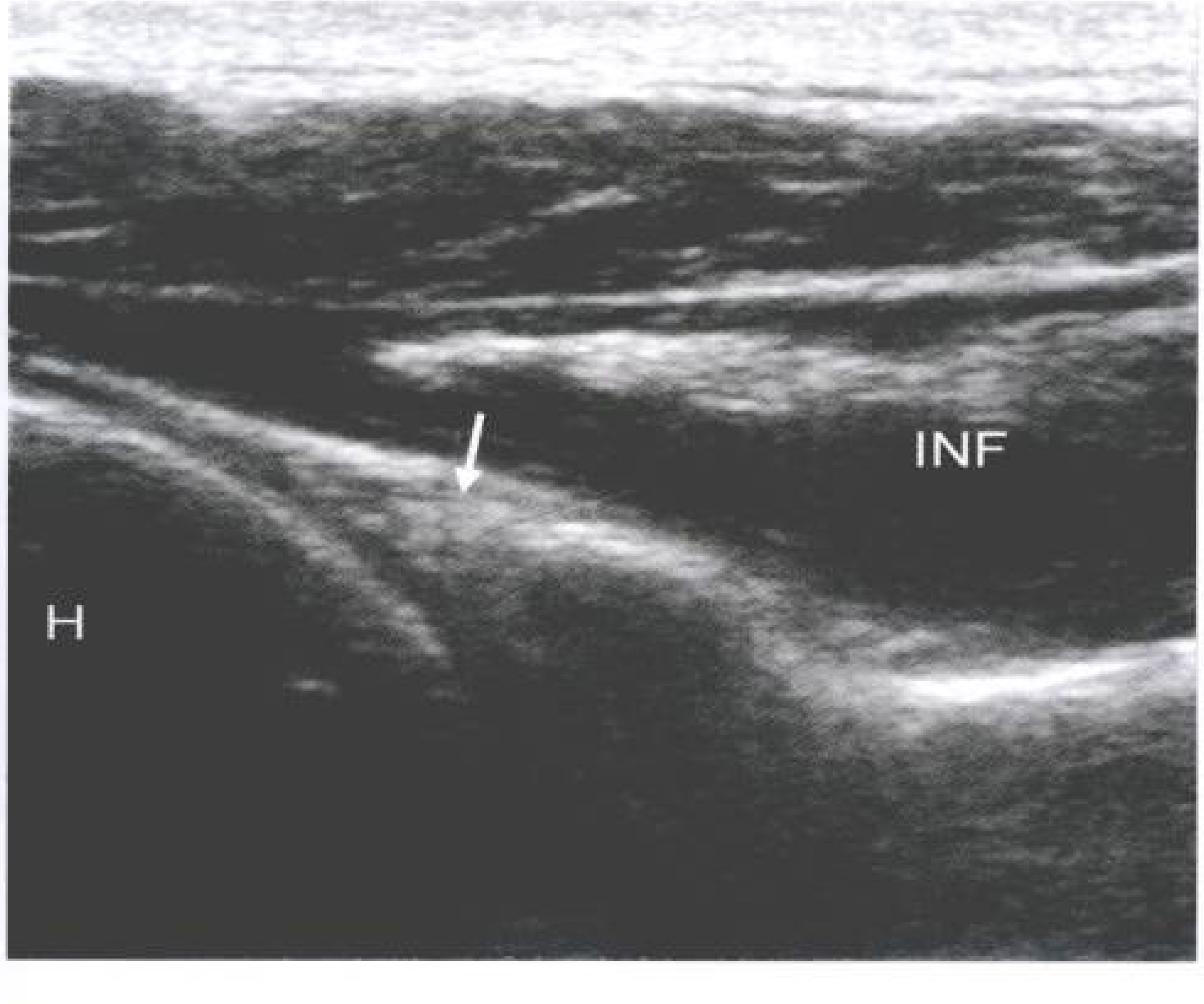

图 2-18　冈下肌肌腹长轴断面。声像图显示后盂唇(↑)，呈三角形的中强回声。H：肱骨头；INF：冈下肌腹

断面10　肩锁关节冠状断面　上肢处于自然位置，探头自肩峰外侧缘沿冠状断面向内侧移动可显示肩锁关节(图 2-19)，正常关节两端骨皮质光滑规则，锁骨端稍高于肩峰，肩锁韧带紧密附着于关节两侧骨皮质，关节内关节盘软骨显示为三角形低回声。扫查时需要双侧比较，观察韧带有无肿胀，关节囊有无向表面膨出，关节有无骨质碎片或骨刺形成，并注意有无压痛，这些征象往往代表关节有外伤或炎症。

注意：如果活动盂肱关节引起肩锁关节囊膨胀改变，表明盂肱关节和肩锁关节存在异常交通，当肩袖全层撕裂，引起肱骨头向上不全脱位，可破坏肩锁关节下关节囊，造成盂肱关节和肩锁关节交通。

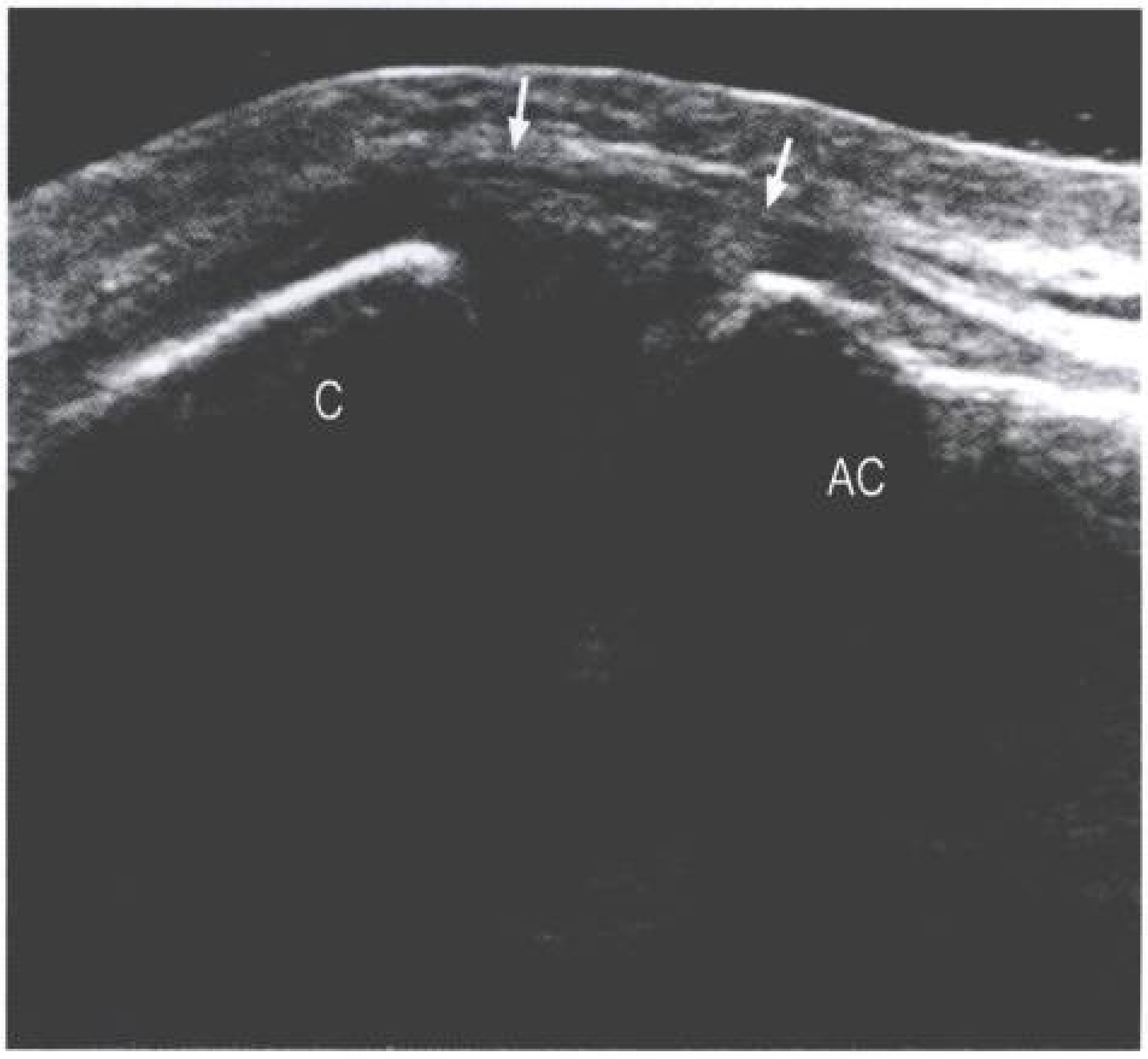

图 2-19　肩锁关节冠状断面，关节间隙为低回声的关节软骨。C：锁骨；AC：肩峰；↑：肩锁韧带

肩部病变

肩袖病变

肌腱炎、肌腱病

肌腱炎(tendinitis)指肌腱的退行性改变而非感染性炎症。本病好发于年轻运动员，是一种过度运动引起的慢性损伤，肩关节前屈外展时活动受限。

声像图上主要表现为肌腱肿胀增厚，回声减低(图 2-20)。判断肌腱有无肿胀，最可靠的方法为双侧对比，正常人冈上肌肌腱厚 4~8 mm，左右对称，其厚度与优势臂无关。通常患侧厚度超过健侧 1~2 mm 或患侧厚度超过 8 mm，可以考虑诊断肌腱炎。CDFI检查在部分患者可观察到肌腱肌肉连接处血流信号增加。肌腱炎患者往往同时伴有轻度三角肌下滑囊炎。

肌腱病(tendinosis)为肩袖的黏液变性，同时伴有腱内微小撕裂，类似于发生在其他关节的肌腱末端病。声像图上表现为肌腱肿胀，回声局灶性减低。事实上肌腱炎和肌腱病在临床和声像图上很难区分，常将两者统称为肌腱炎或肌腱病。当冈上肌肌腱厚度小于4 mm，并有回声增强时，可以考虑冈上肌肌腱萎缩。

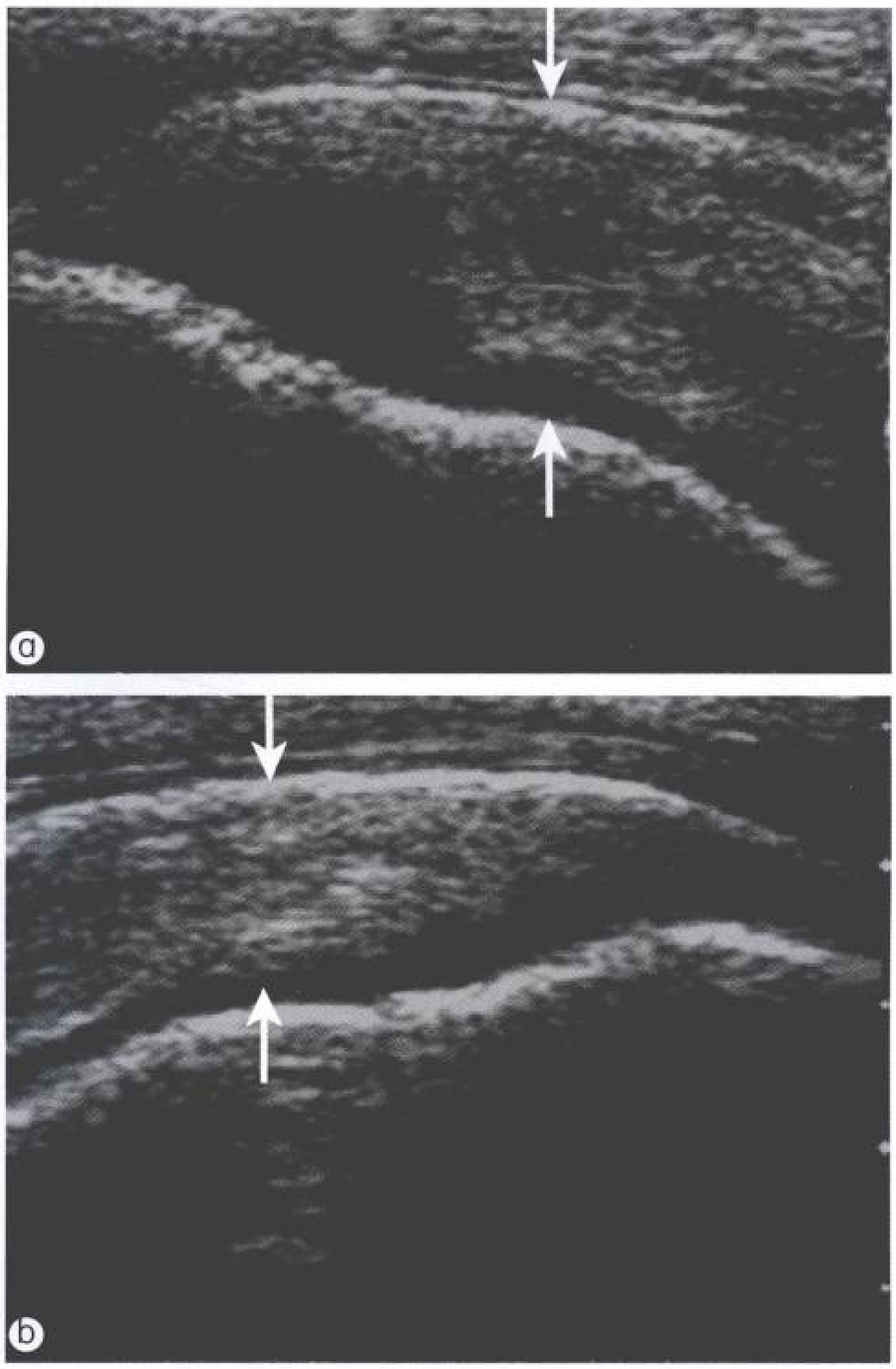

图 2-20　冈上肌肌腱病，同一患者双侧比较，a. 声像图显示患侧冈上肌腱(↑)较对侧(b)明显肿胀增厚，回声不均匀

钙化性肌腱炎

肩袖的钙化性肌腱炎(calcific tendinitis)是一种常见的肩关节疾病。大多数原因不明，也可继发于肾衰、肿瘤、维生素D中毒和一些结缔组织病，其特征是钙盐沉积在正常的肩袖和肱二头肌腱内，最常见为冈上肌肌腱附着部，其次为肩胛下肌。

病变通常分慢性形成期和急性吸收期。形成期沉积的钙盐为干粉状物质，类似结石，吸收期沉积的钙盐为液性，类似牙膏，无明确形状。临床上患者肩关节有急性或反复发作的疼痛史，静止期疼痛轻微或无症状，吸收期疼痛剧烈。钙化性肌腱炎通常不伴有肩袖撕裂，注意肌腱病时变性的肌腱组织内由于营养不良也可发生钙化，但不能称之为钙化性肌腱炎。

超声诊断钙化性肌腱炎的依据是肌腱内出现异常强回声，静止期钙化物表现为强回声斑块，边界清晰，后方伴有明显声影。吸收期液状钙化物表现为片状强回声，较肌腱回声强，通常形状不规则，后方伴弱声影或不伴声影(图 2-21)。钙化物可刺激肌腱组织引起炎性反应，因此肌腱可有肿胀增厚。吸收期的液状钙化物还可破溃入三角肌下滑囊引起钙化性滑囊炎，超声表现为滑囊分离，内见液性强回声，慢性者伴有滑囊滑膜增生(图 2-22)。

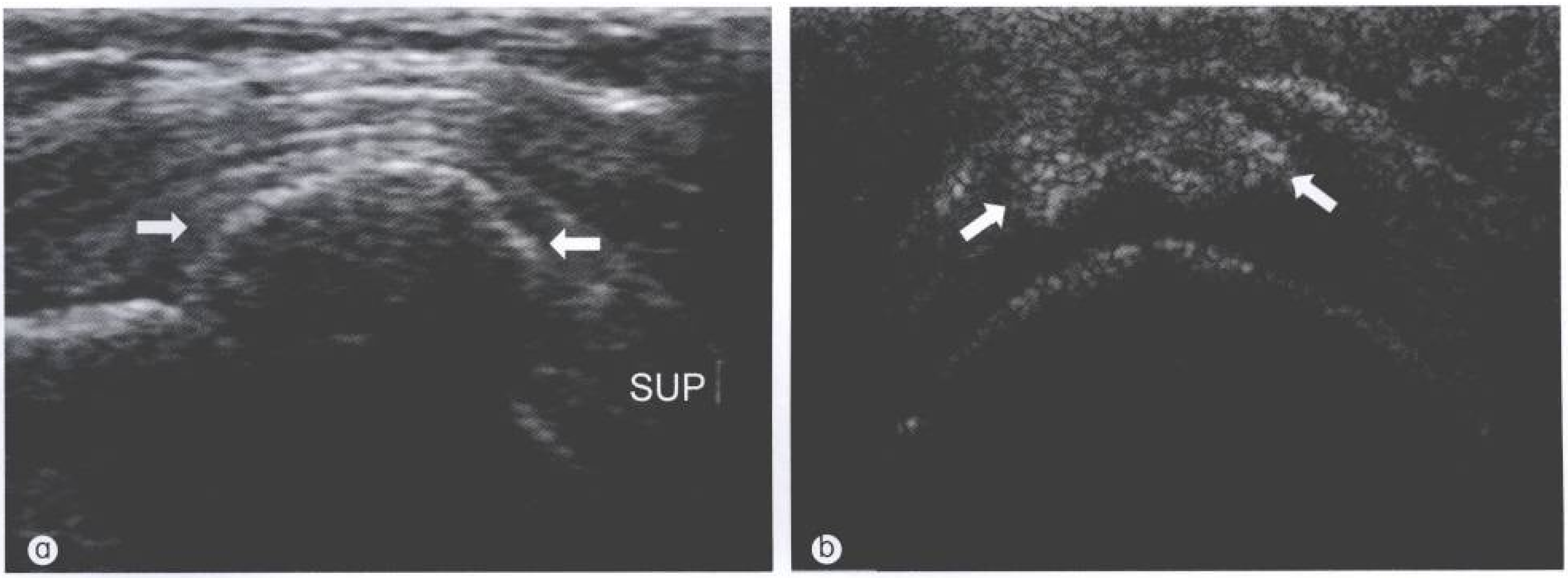

图 2-21　不同钙化性肌腱炎的超声表现。a. 肌腱内宽大的斑块样强回声伴后方声影(↑)；b. 显示肌腱内钙化较松散，后方无明显声影(↑)。SUP：冈上肌腱

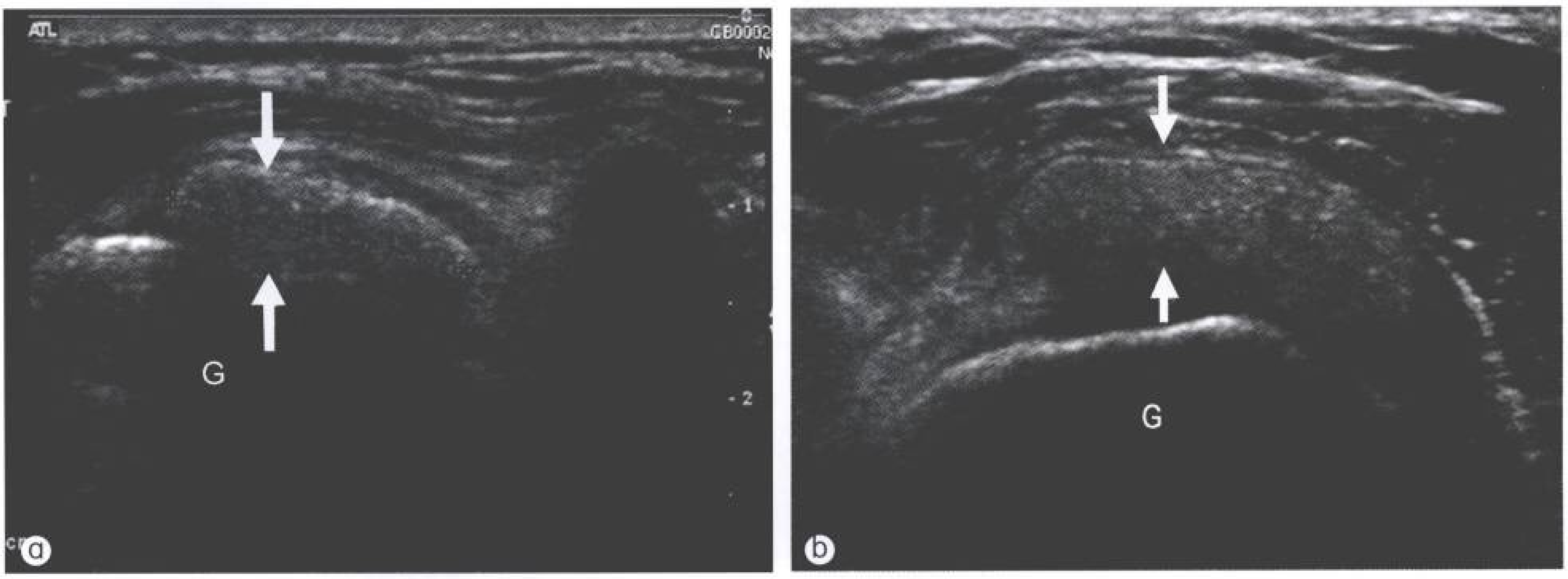

图 2-22　冈上肌腱钙化性肌腱炎的超声表现，冈上肌腱长轴断面(a)显示肌腱肿胀（↑），内可见多发细点样钙化；短轴断面(b)显示三角肌下滑囊扩张，内充满点状钙化强回声(↑)。G：大结节

肩袖撕裂

肩袖撕裂(rotator cuff tear)最好发于冈上肌腱前部，接近大结节附着处，此处为肌腱的乏血供区。肩袖撕裂的共同超声表现是肌腱内出现低回声区，该低回声区通过调整探头入射角度不能消除（非各向异性伪像所致)。增加肌腱应力时，裂口可见增大。任何一个撕裂的测量都应包括肌腱的长轴和短轴两个方向。

肌腱撕裂的分类方法很多，笔者认为比较好的方法是根据所属肌腱在长、宽和厚(深度）三个方向上评价撕裂程度：

（1）根据撕裂累及的厚度可分为部分撕裂和全层撕裂(图 2-23)。部分撕裂可发生在肌腱的滑囊面、关节面或腱体内，此时三角肌下滑囊与关节腔没有发生交通；全层撕裂裂口深度贯穿肌腱全层，三角肌下滑囊与盂肱关节腔交通。

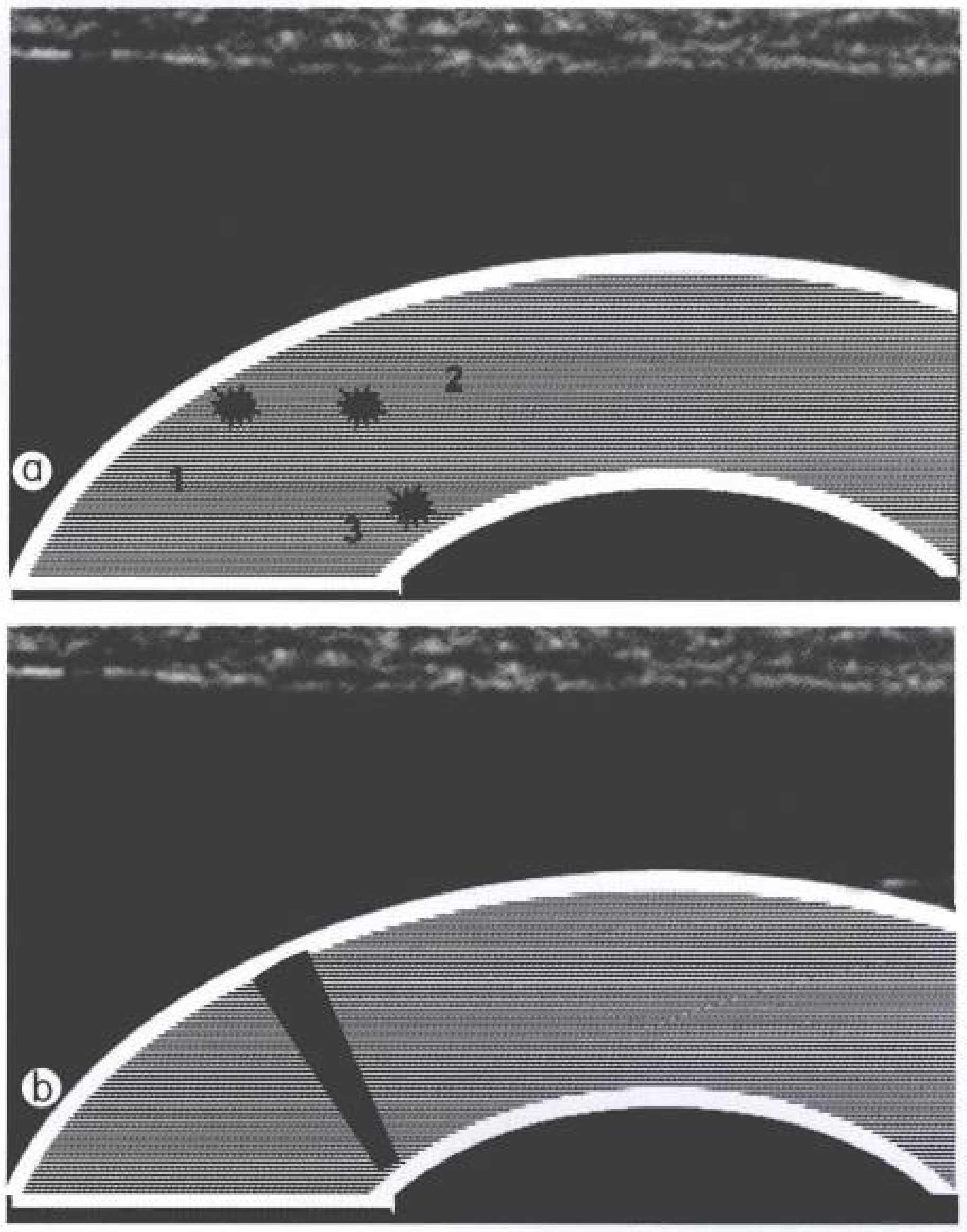

图 2-23　肌腱的部分撕裂(a)和全层撕裂(b)示意图。1：滑囊面撕裂；2： 腱体内撕裂；3：关节面撕裂

（2）根据裂口的宽度也可分为部分撕裂和全宽撕裂(图 2-24)。全层、全宽撕裂即完全撕裂(complete tear)，通常发生在冈上肌腱，多伴有断端回缩。

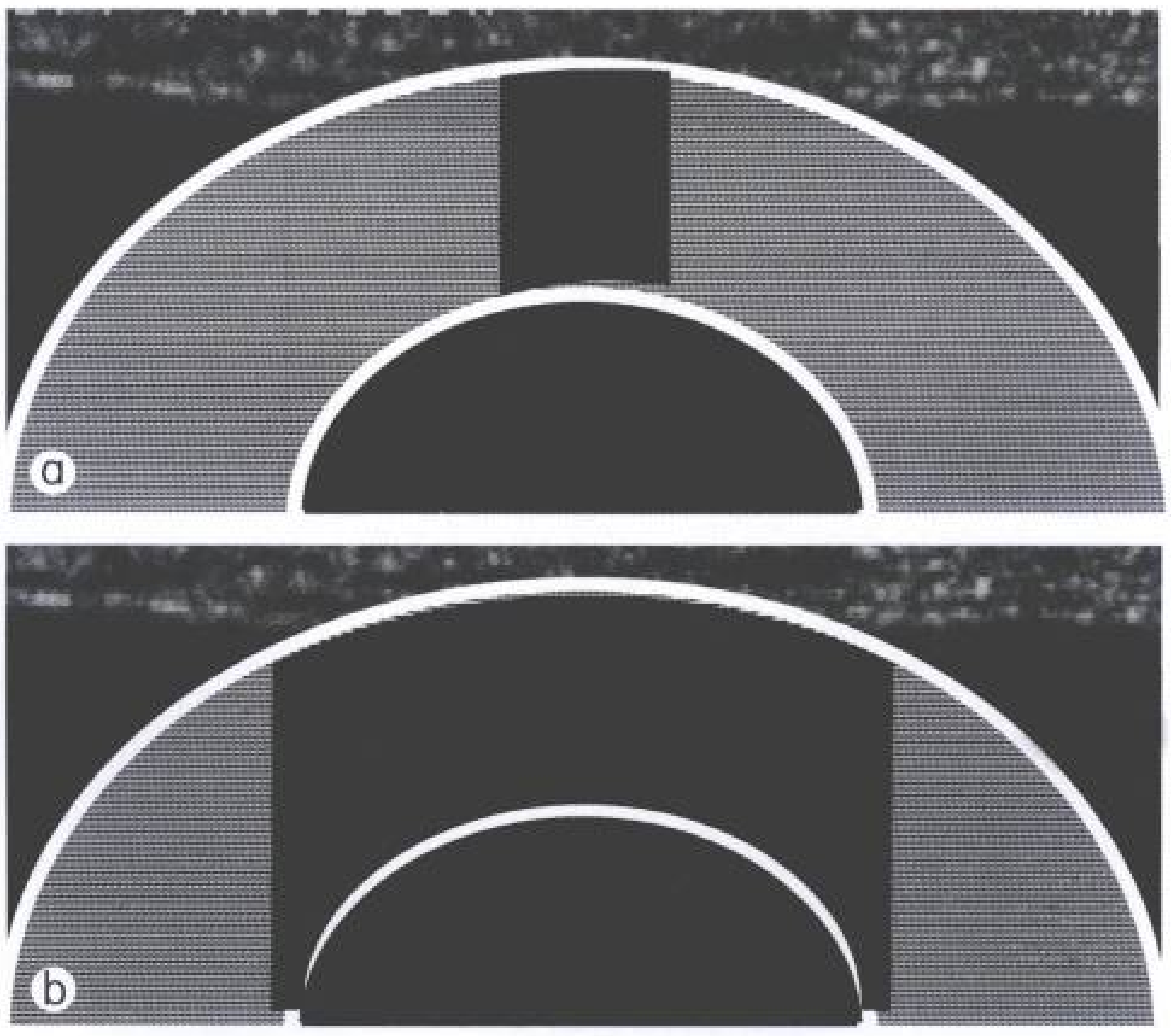

图 2-24　肌腱的部分撕裂(a)和全宽撕裂(b)示意图。肌腱的全层、全宽撕裂即完全撕裂

（3）根据裂口的前后径将撕裂分为小撕裂，前后径小于 1 cm；大撕裂，前后径在1~3 cm；巨大撕裂，前后径大于 3 cm(图2-25)，此种撕裂多同时累及 2 条以上肌腱。完全撕裂和巨大撕裂是损伤比较严重的全层撕裂。

此外，根据裂口的形状可分为横裂、纵裂、层裂和复合裂。横裂指裂口与肩袖纤维走行方向垂直，纵裂与肩袖纤维走行方向平行，层裂时肩袖内出现水平撕裂，复合裂指撕裂形状包括两种以上类型同时存在。

肩袖撕裂声像图表现复杂，有原发和继发征象两类，超声诊断主要依据原发征象，继发征象对超声诊断起支持和补充作用。

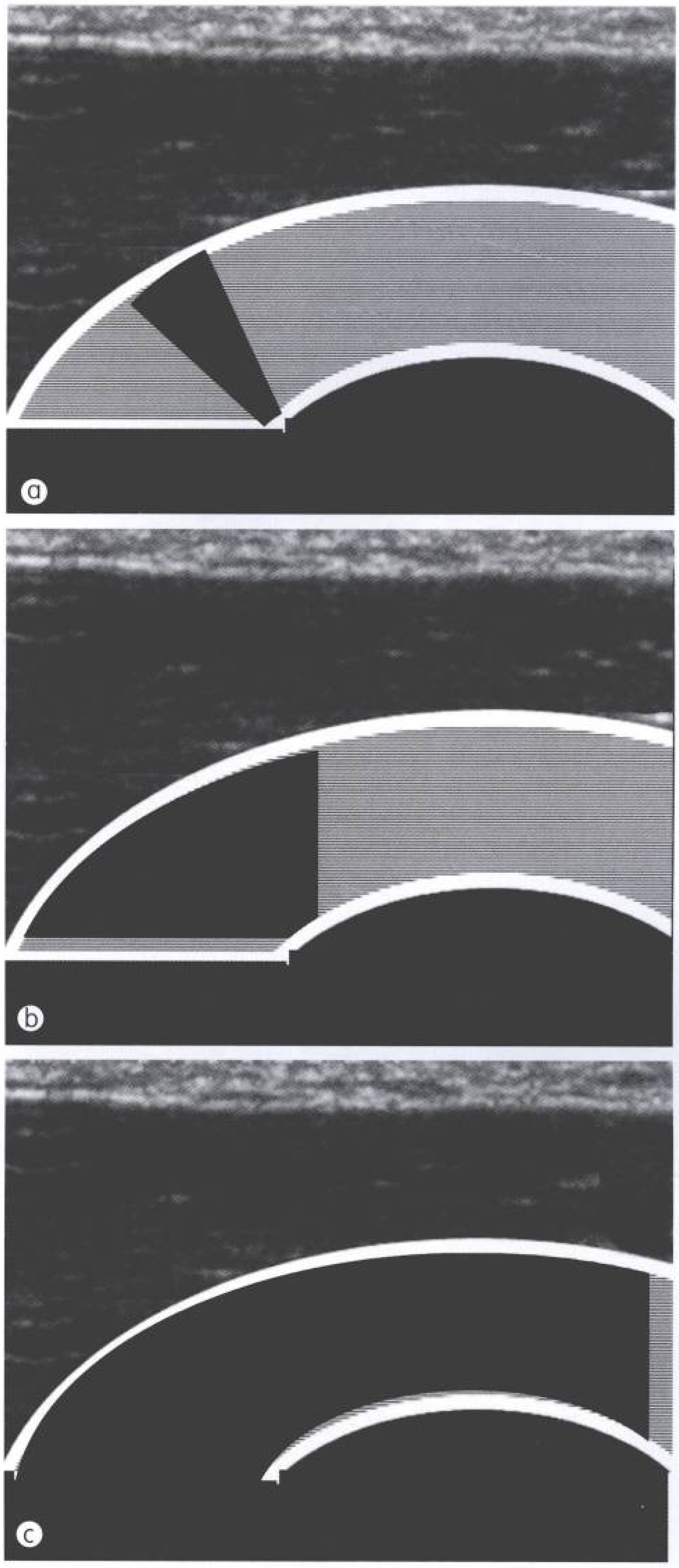

图 2-25　按裂口前后径长度显示肌腱撕裂程度示意图。a. 小撕裂，长度小于 1 cm； b. 大撕裂，长度 1~3 cm；c. 巨大撕裂，长度大于 3 cm

1. 部分撕裂

主要累及冈上肌腱。在肩袖损伤病例中，部分撕裂发生率远高于全层撕裂，但超声检查部分撕裂的敏感性较全层撕裂低，主要是关节面或滑囊面的一些浅撕裂在声像图上显示往往不满意。国外学者在检查中发现，关节面撕裂占肩袖部分撕裂的 80%，笔者的检查结果恰恰相反，在 100 多例冈上肌腱部分撕裂患者中大结节附着部滑囊面撕裂占 60%以上，这可能与诊断标准不一致有关。

在声像图上，滑囊面部分撕裂可表现为肌腱局部变薄、表面向内凹陷、大结节附着部局部缺损或滑囊面出现局灶性低回声(图 2-26)。通常伴有三角肌下滑囊内少量积液或三角肌下滑囊滑膜增生，有时增生的滑膜组织可疝入裂口内(图 2-27)，致使超声检查出现假阴性结果。

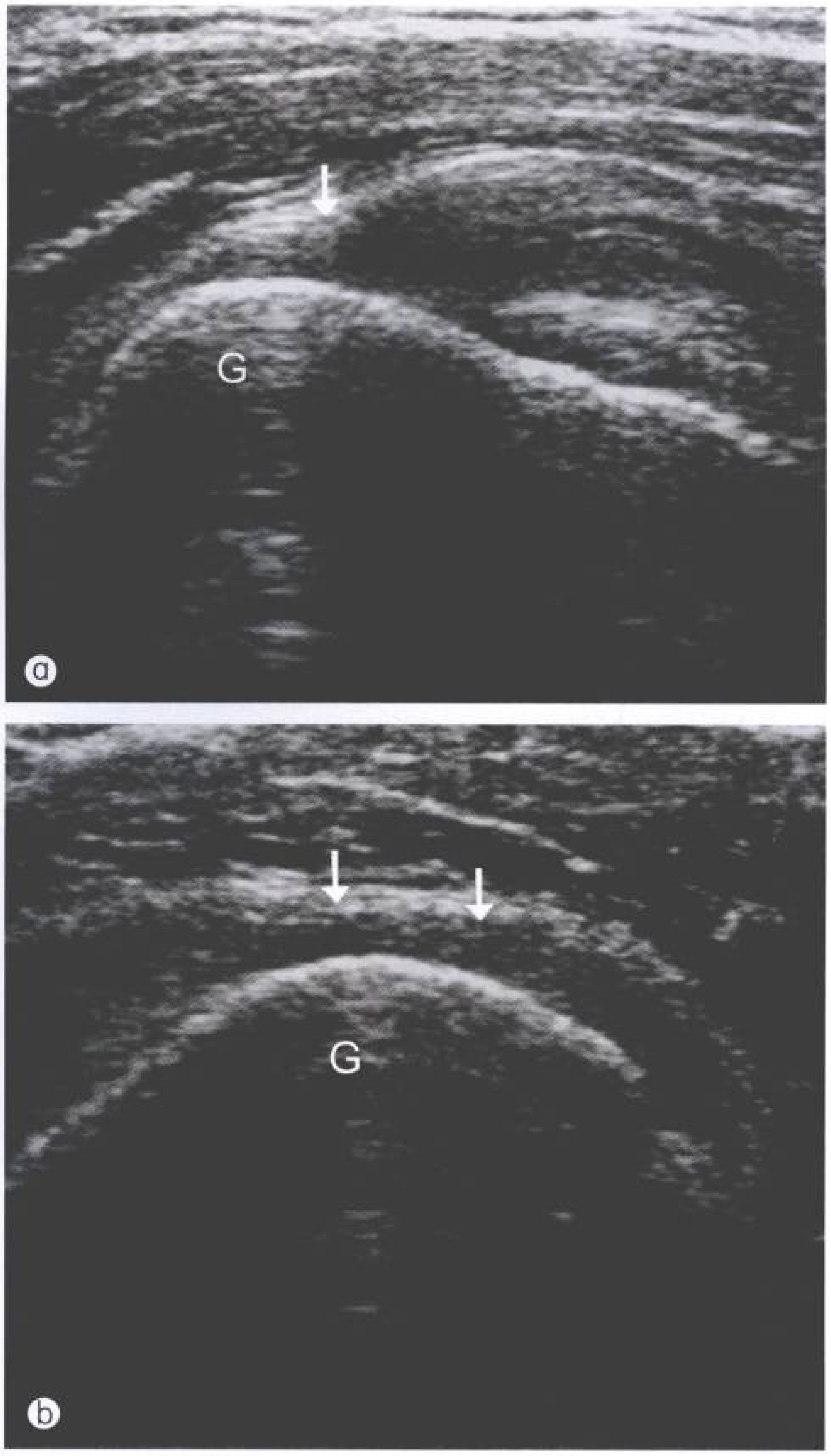

图 2-26　肩袖滑囊面部分撕裂，冈上肌肌腱大结节(G)附着部变薄，表面凹陷(↑)。a. 冈上肌腱长轴断面；b. 冈上肌腱短轴断面

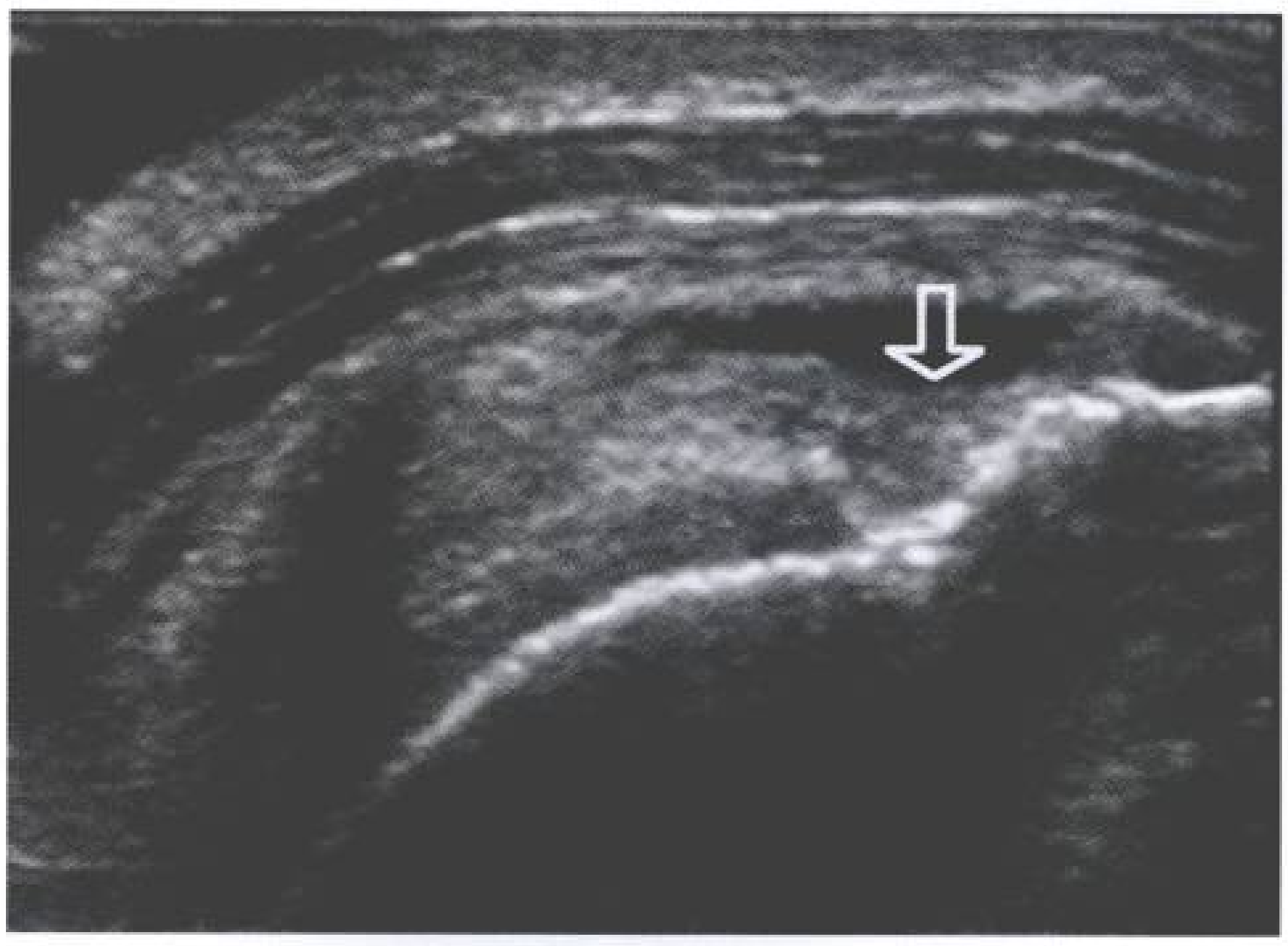

图 2-27　肩袖滑囊面部分撕裂，冈上肌肌腱滑囊面显示较深的楔形裂口，裂口内见增生的滑囊滑膜组织(⇧)及液体

关节面部分撕裂表现为关节面出现局灶性低回声或混合性回声，并伴有纤维连续性中断（图 2-28，图 2-29），注意冈上肌关节面撕裂好发于肱骨头解剖颈近端。关节面部分撕裂患者二头肌腱鞘内可有少量积液。如果液体量多并同时伴有三角肌下滑囊内积液时，需要考虑有无发生全层撕裂的可能。

腱内撕裂并不少见，在腱内出现局灶性低回声或混合性回声，滑囊面及关节面完整(图2-30)。发生层裂时，腱内出现条状无回声，冈上肌分成两层，层裂范围较大时裂口可延伸至滑囊面或关节面。

部分撕裂除了上述原发征象外，继发征象包括大结节表面骨皮质不规则，可见缺损或骨质增生改变（图 2-31），这可能和肱骨头大结节与肩峰发生顶撞有关。另外，关节面部分撕裂时，其损伤处深方软骨回声增强(图 2-32)，这是由于撕裂处出血或关节液体渗入裂口内引起的透声增加。

2. 全层撕裂

全层撕裂通常根据裂口的前后径分小撕裂、大撕裂和巨大撕裂。声像图上全层撕裂的原发征象包括：肩袖不显示、肩袖部分缺损、肩袖不连续、肩袖局部回声异常。

肩袖不显示发生在肩袖大撕裂或巨大撕裂患者，如冈上肌完全撕裂，或同时伴有冈下肌、小圆肌撕裂。该类撕裂裂口大，断端回缩至肩峰下，声像图上肱骨头周围不能显示肩袖或显示少许残留肌腱组织，三角肌与肱骨头紧贴(图 2-33)。一些肩袖缺失患者肱骨头表面可见一层薄的低回声组织，代表增厚的三角肌下滑囊，肩关节被动运动有助于与残留的肩袖组织鉴别。

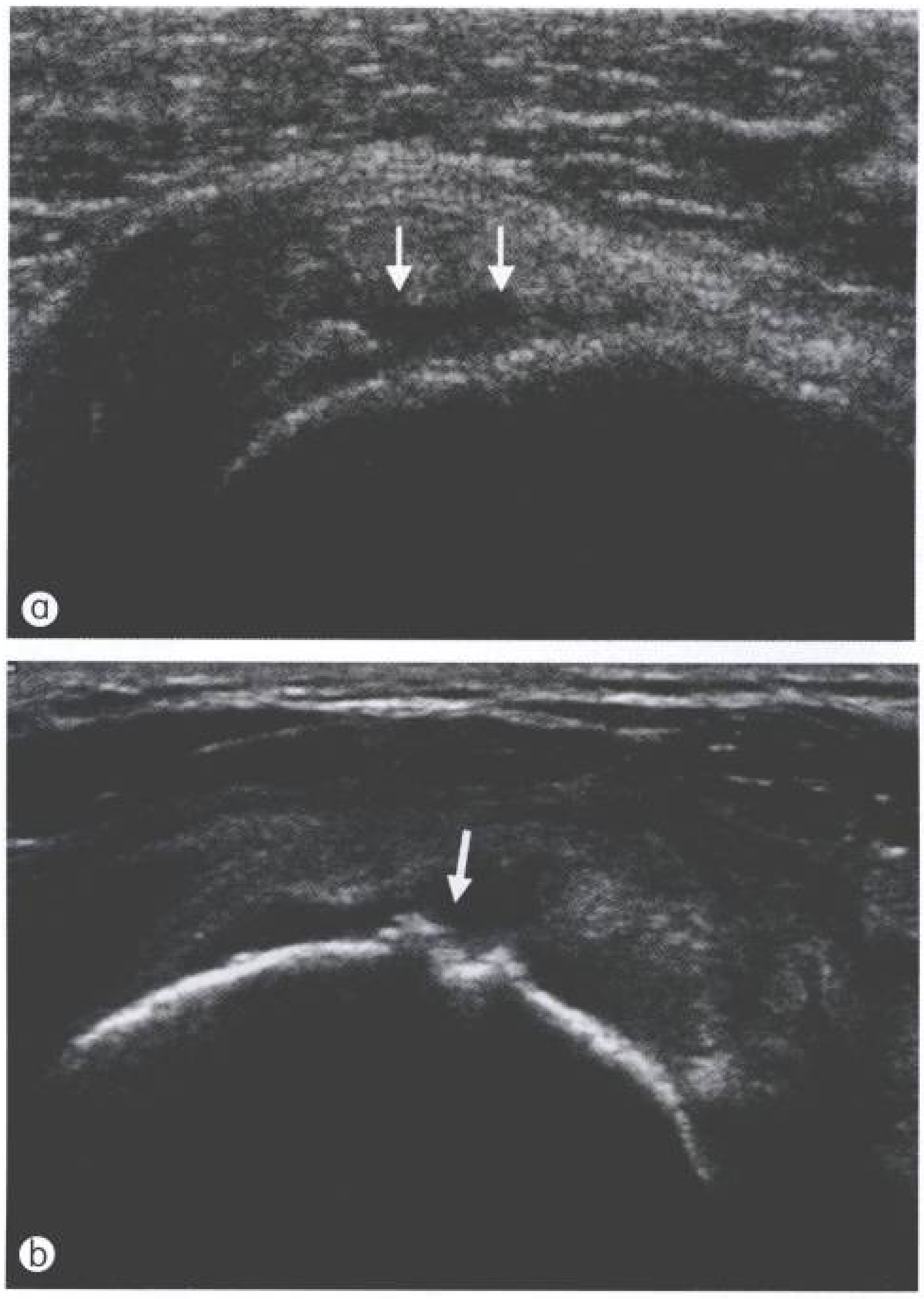

图 2-28　肩袖关节面部分撕裂。a. 冈上肌腱关节面肌腱连续性中断(↑)，裂口内可见少量液体；b. 除显示关节面局部撕裂外，还可见局部骨表面不规则，骨质破坏（↑）

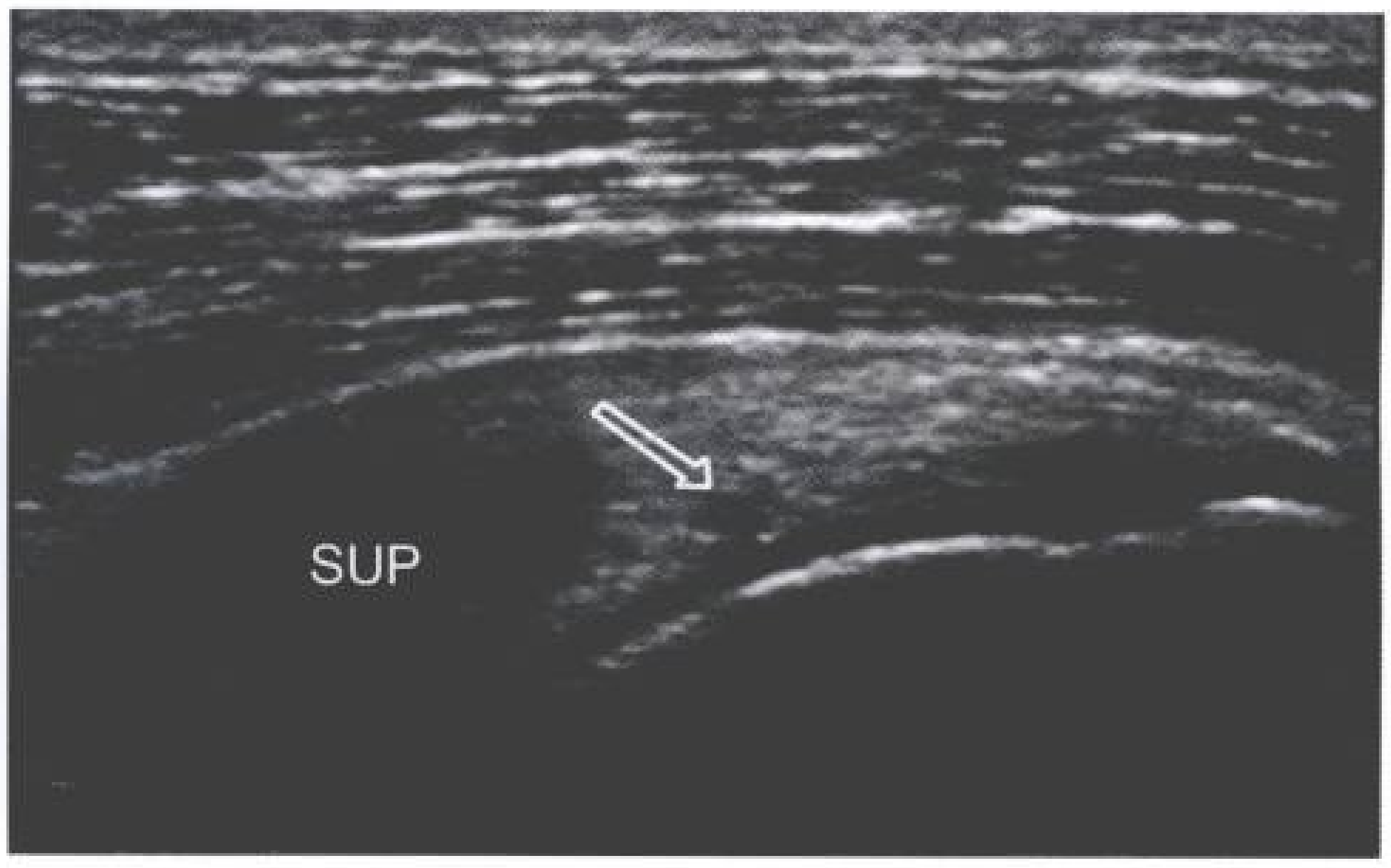

图 2-29　肩袖关节面部分撕裂，冈上肌关节面显示局灶性低回声(⇧)。SUP：冈上肌

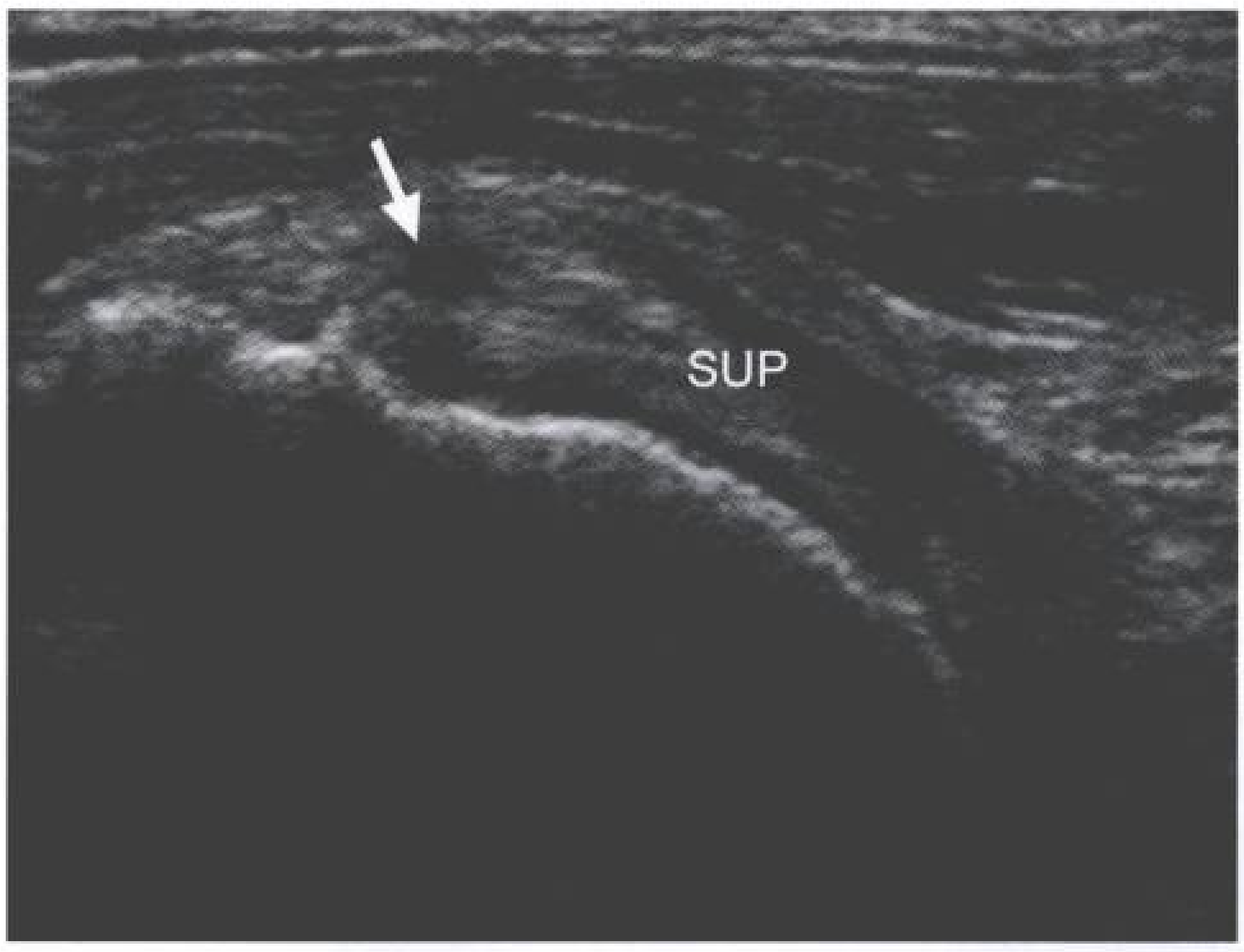

图 2-30　肩袖腱体内部分撕裂。声像图显示冈上肌腱(SUP)内局灶性低回声(↑)，滑囊面及关节面完整

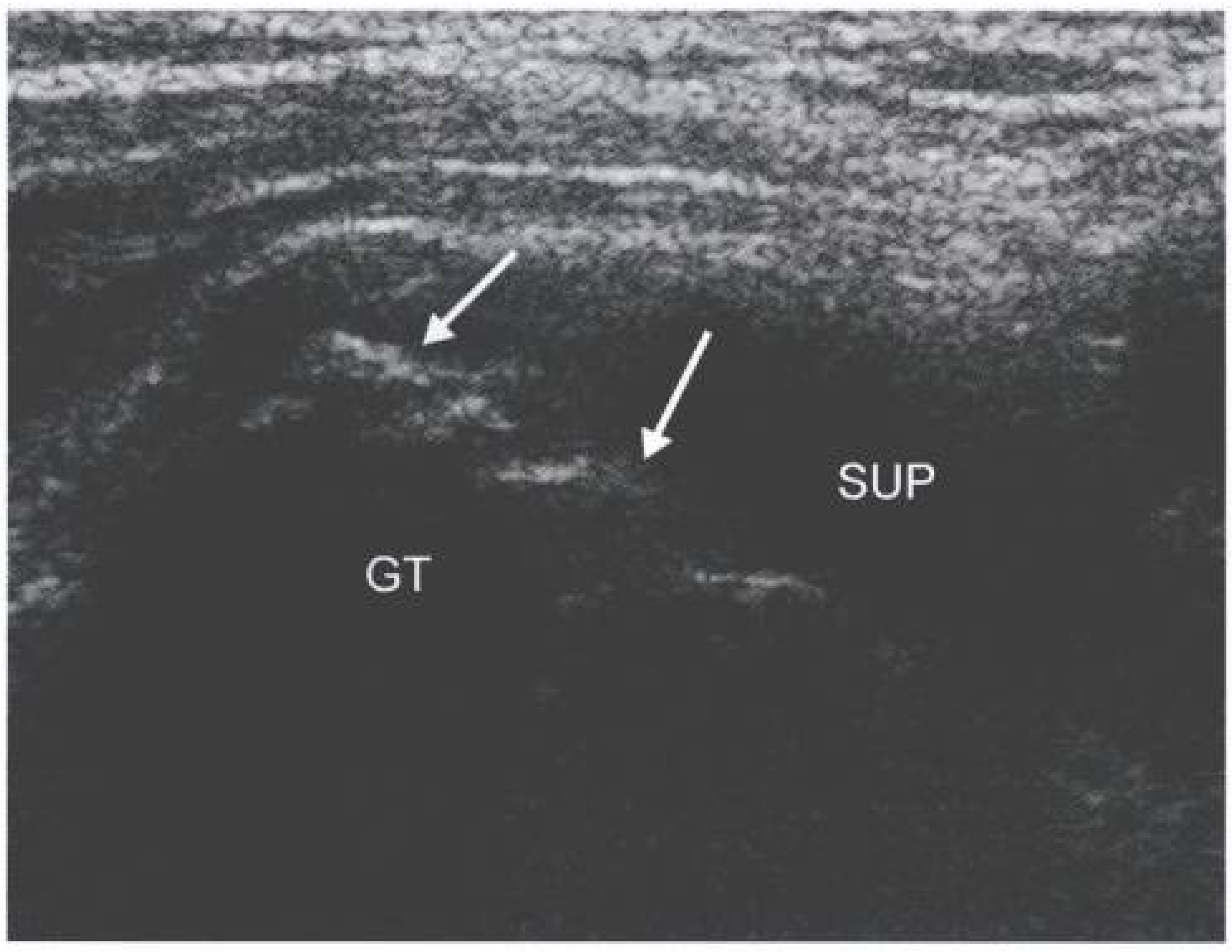

图 2-31　肩袖撕裂的继发征象，可见大结节(GT)表面不规则(↑)。SUP：冈上肌腱

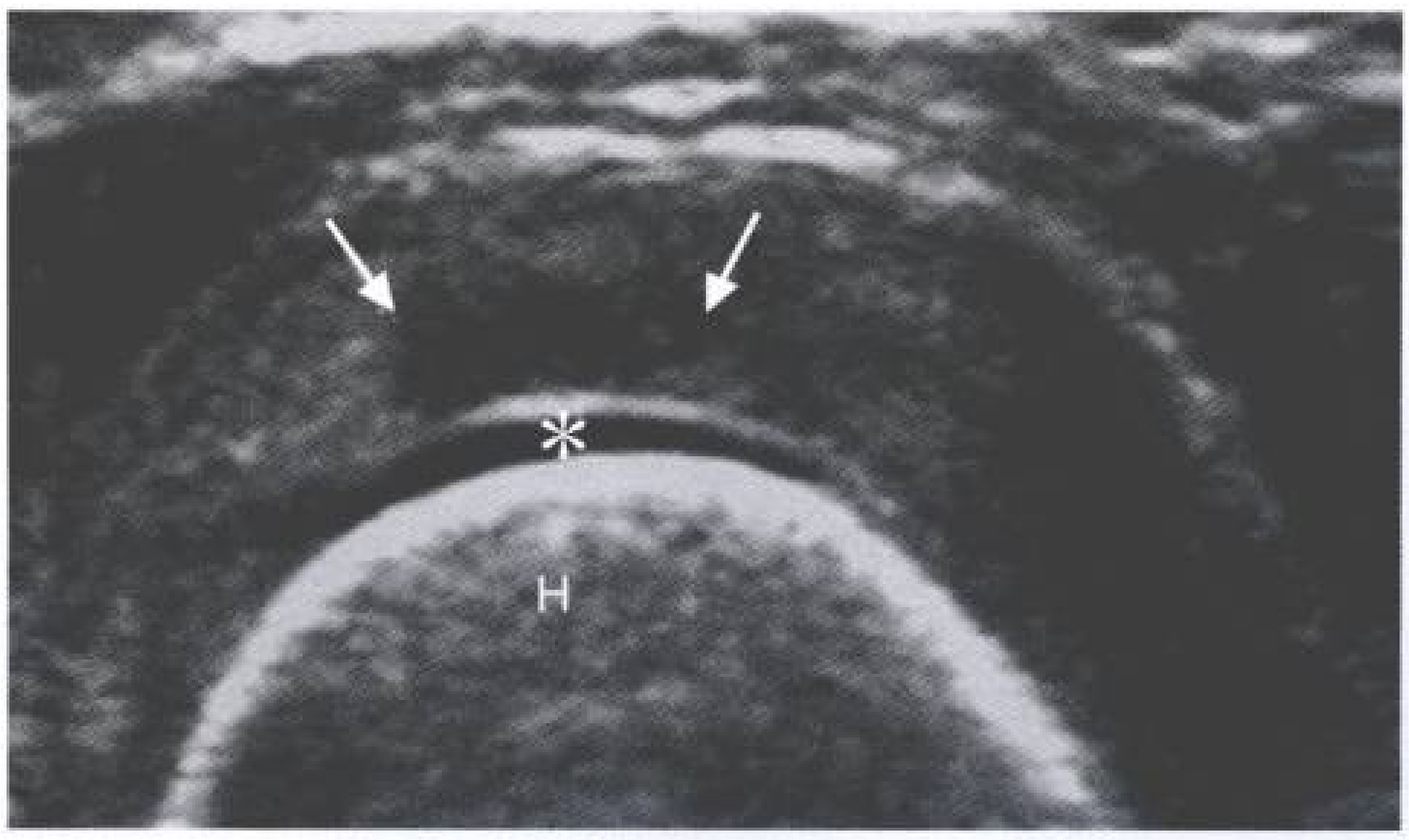

图 2-32　肩袖撕裂继发征象，关节软骨(＊)表面回声增强，冈上肌腱关节面撕裂，呈局灶性回声减低区(↑)。H：肱骨头

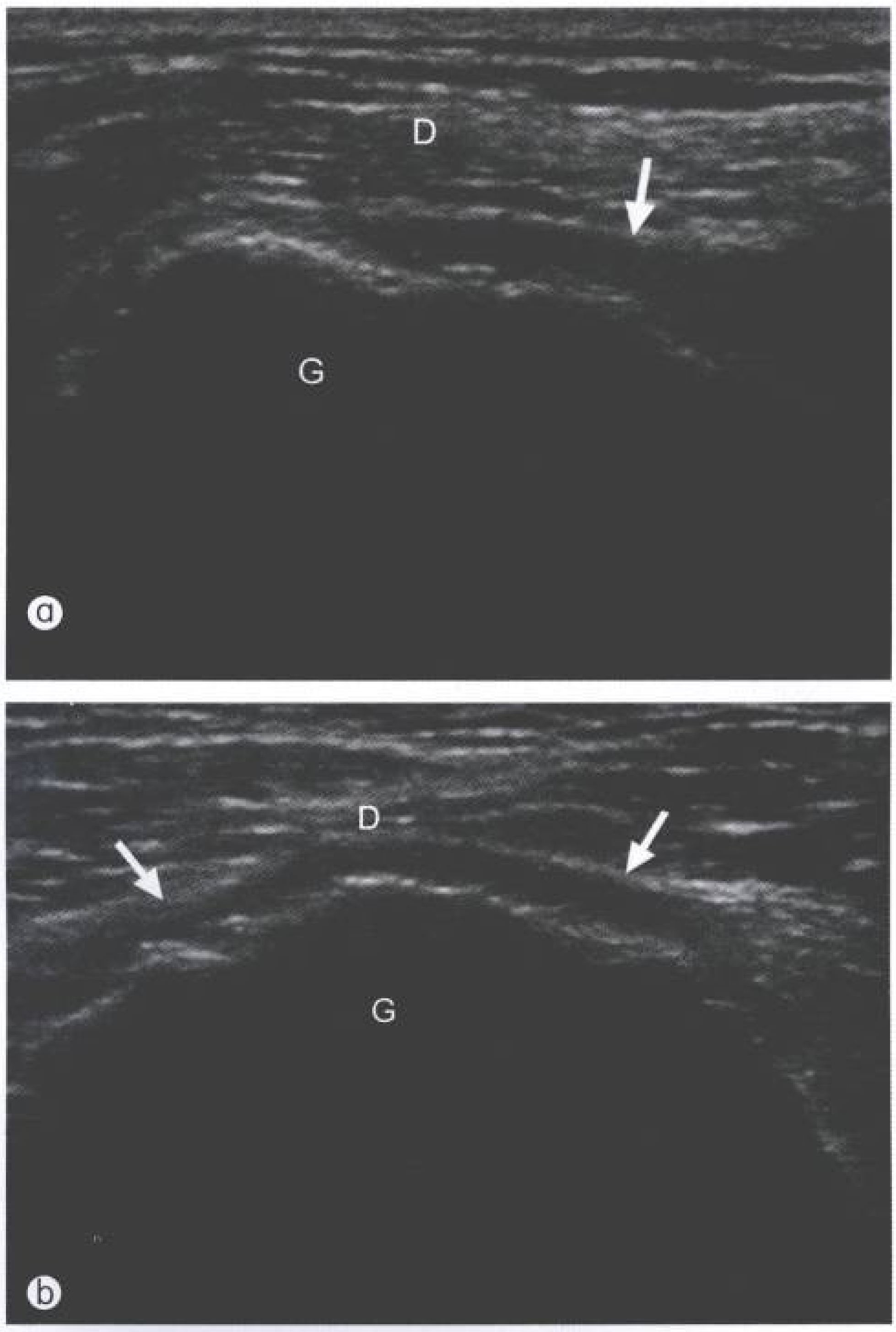

图 2-33　肩袖完全撕裂声像图显示冈上肌腱完全消失(↑)，三角肌直接覆盖于大结节表面(G)。a. 纵断面扫查；b. 横断面扫查

肩袖部分缺损主要发生在冈上肌肌腱大结节附着部，发生撕裂后，断端回缩，引起大结节裸露，三角肌直接与肱骨头及肱骨头表面覆盖的软骨接触(图 2-34)。一些急性损伤患者撕裂也可发生在肌肉肌腱连接处，外侧肌腱仍然附着在大结节上，裂口内可以充满无回声液体或组织碎片，三角肌及三角肌下滑囊也可疝入裂口内(图 2-35)。一些体胖或三角肌肥厚患者，超声直接显示裂口较困难，可采用探头加压方法，此时肩袖局部变薄并向内凹陷。

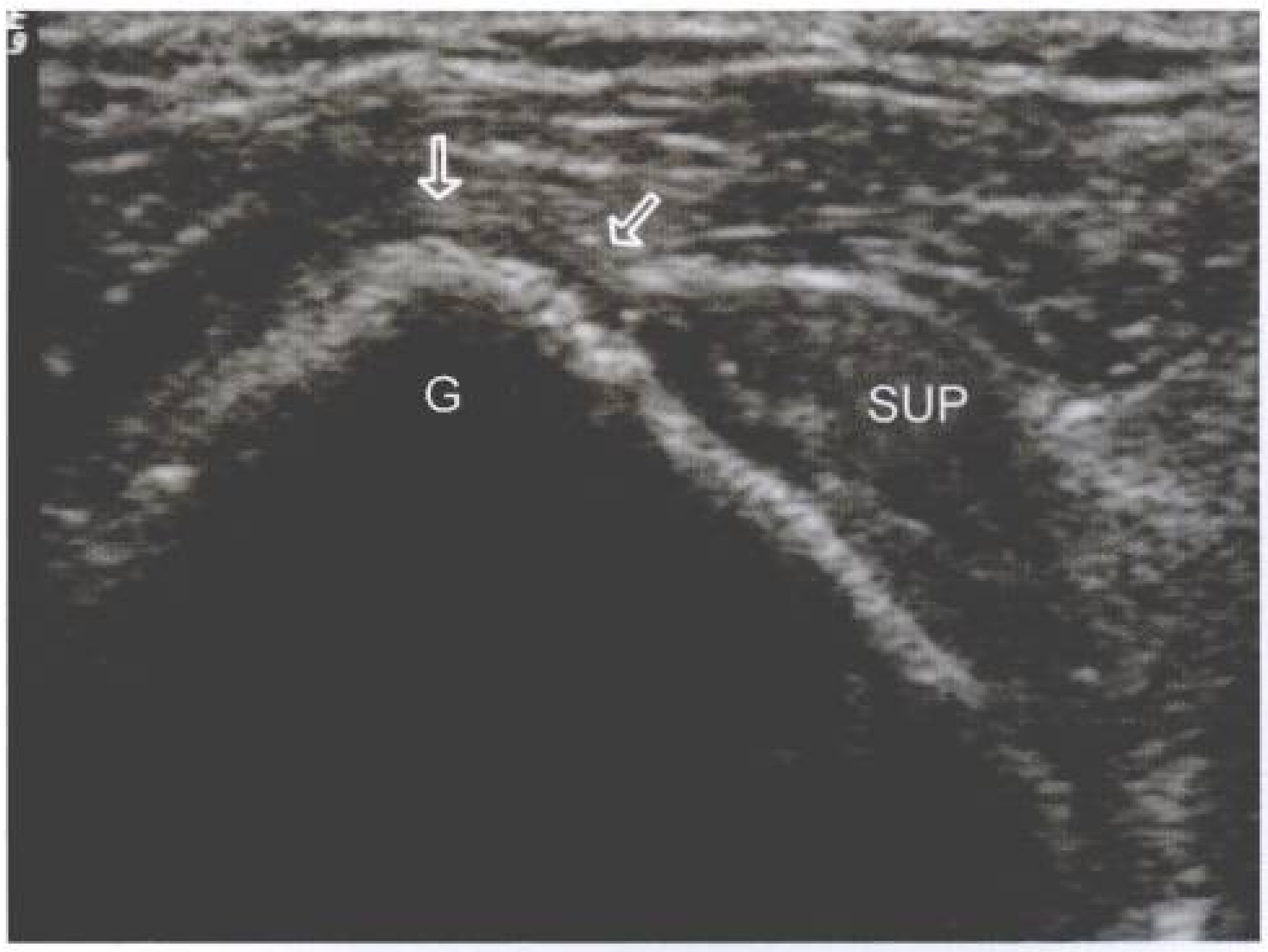

图 2-34 肩袖全层撕裂，冈上肌(SUP)在大结节(G)附着部缺失，滑囊面向内凹陷(⇧)

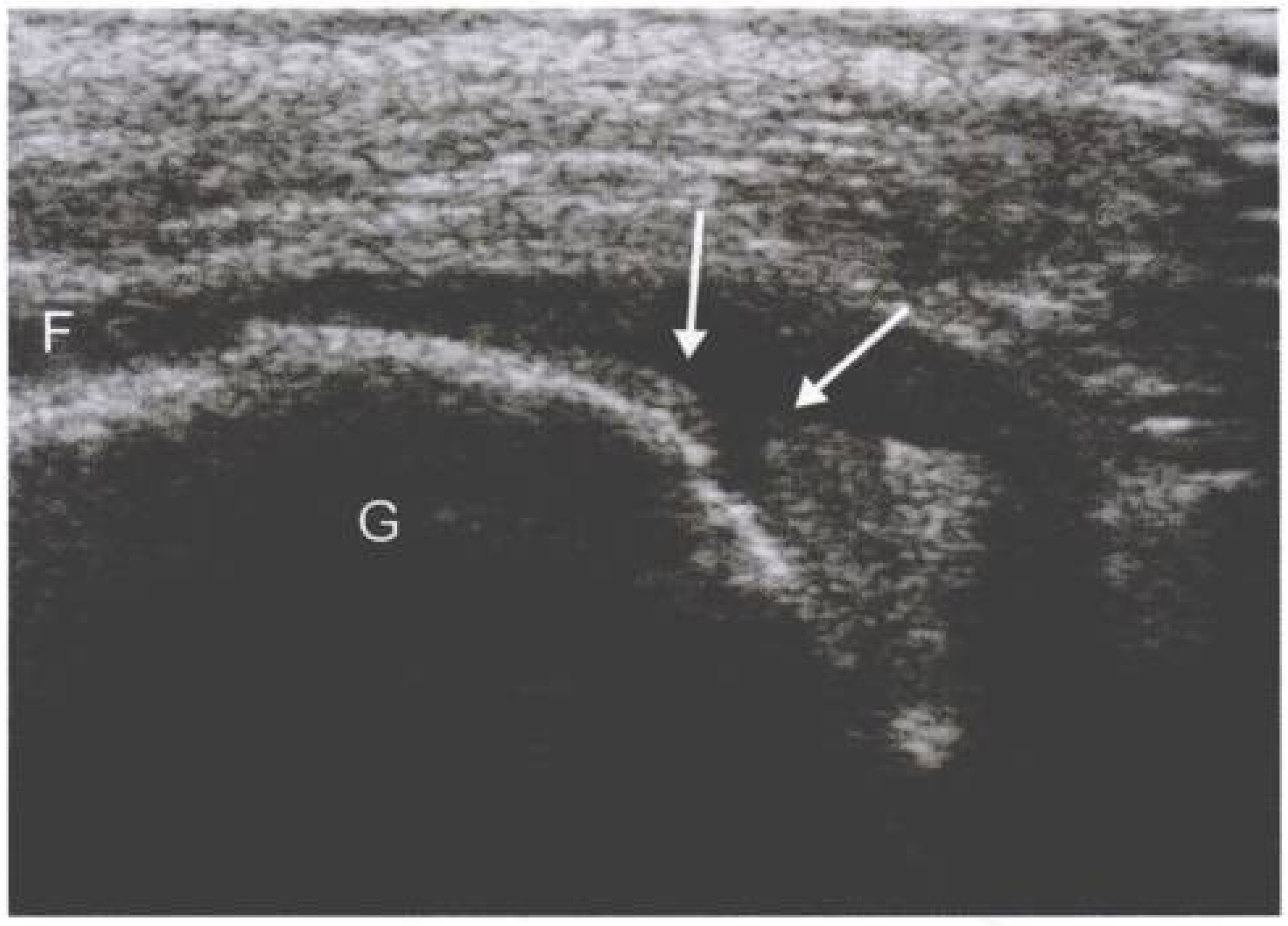

图 2-35 肩袖全层撕裂，冈上肌肌腱连续中断（↑），裂口自滑囊面贯穿至关节面，三角肌下滑囊内显示积液(F)。G：大结节

一些较小撕裂可以不引起明显断端回缩，声像图上显示为肌腱内局灶性低回声或混合性回声区，仔细观察肌腱内纤维结构可见纤维不连续，上肢内旋后伸增加肌腱张力时出现不规则裂隙。

肩袖发生纵形撕裂时纵断面扫查不易发现病变，横断面扫查时很容易显示裂口，表现为肱骨头浅方肩袖不连续或局部变薄、表面向内凹陷(图 2-36)。

肩袖全层撕裂的继发征象与部分撕裂的继发征象类似，也表现为大结节表面骨皮质不规则、软骨回声增强、三角肌下滑囊炎和盂肱关节积液。全层撕裂时，三角肌下滑囊积液和关节积液往往同时存在，且液体量较部分撕裂时明显增多。

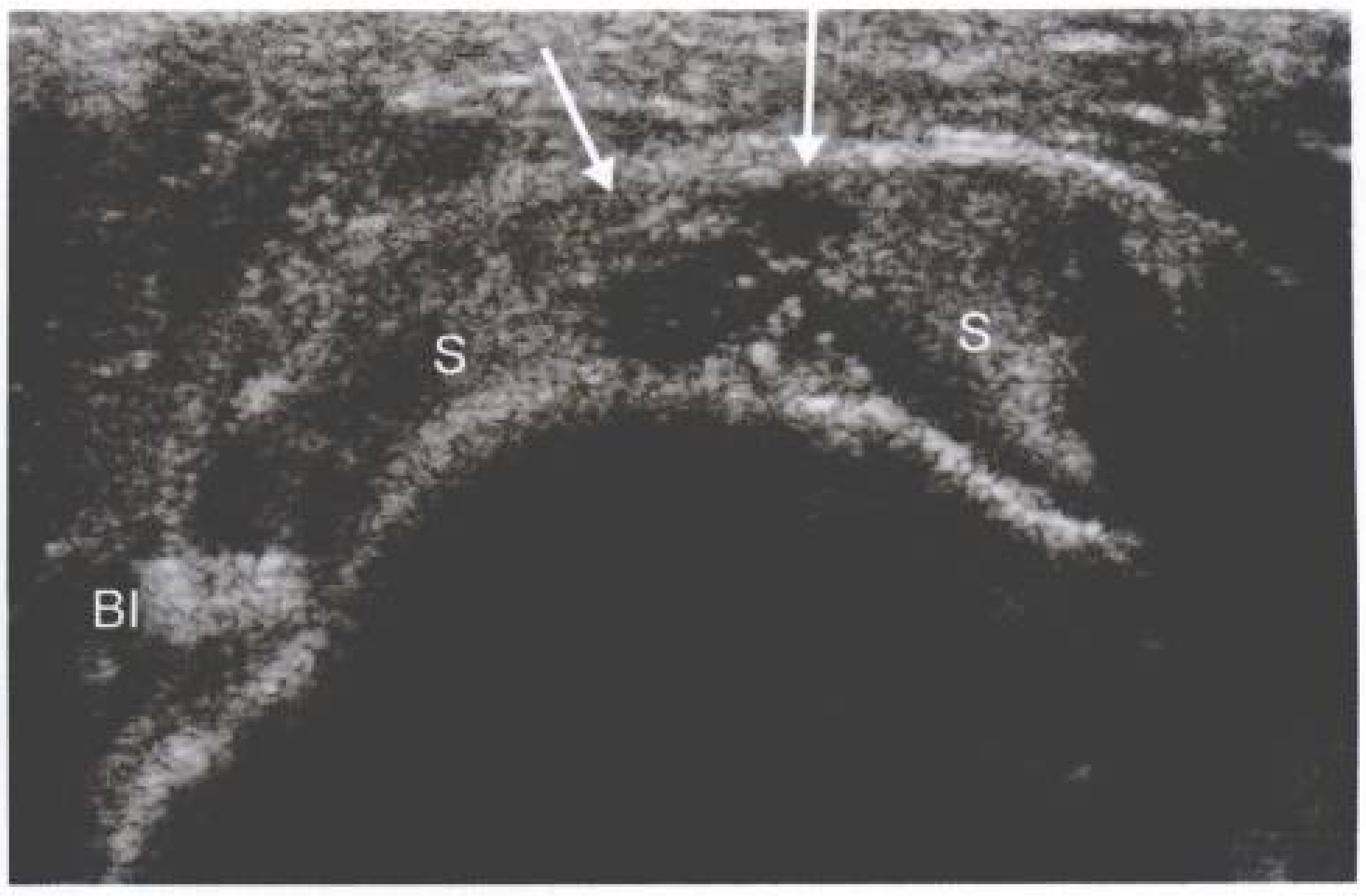

图 2-36 肩袖全层撕裂，横断面扫查冈上肌腱(S) 连续性中断，内部可见不规则无回声（↑）。BI：肱二头肌长头腱

非肩袖病变

肱二头肌肌腱病变

肱二头肌长头腱(long head of biceps tendon)起于肩胛盂盂上结节和上盂唇，穿越盂肱关节向下走行于结节间沟内，二头肌腱位于关节内滑膜外，腱鞘与盂肱关节直接交通。结节间沟由肱骨头大小结节形成，断面成浅“V”形，深 4~5 mm。当深度小于 3 mm时为结节间沟变浅，易诱发肌腱滑脱。使二头肌腱固定于结节间沟内的装置，主要是喙肱韧带、肱横韧带、肩胛下肌和胸大肌肌腱。当这些结构损伤时，可引起二头肌腱脱位。

二头肌肌腱病变主要为肌腱炎、腱鞘炎、腱鞘积液、肌腱撕裂和脱位。由于二头肌腱鞘和盂肱关节交通，腱鞘内层滑膜与关节滑膜延续，许多肩关节病变也可通过二头肌腱及腱鞘表现出来，如游离体、滑膜骨软骨瘤病、关节积液等。因此，二头肌腱及腱鞘也可作为观察肩关节病变的一个窗口。

1. 肱二头肌肌腱炎

原发性肱二头肌肌腱炎较少见，绝大多数肌腱炎同时伴有肩袖损伤，由肩关节撞击引起。超声对大多数二头肌肌腱炎诊断并不敏感，许多患者术中显示二头肌肌腱炎表现，但声像图并无明显异常。少数肌腱炎在声像图上显示肌腱增粗，腱鞘内出现液体或伴有滑膜增生(图 2-37)。判断肌腱有无肿胀的最好方法是双侧对比。

腱鞘炎可以是腱鞘的直接病变，也可和肌腱病变伴发。超声表现为腱鞘内积液，腱鞘增厚，CDFI显示血流信号增加(图 2-38)。

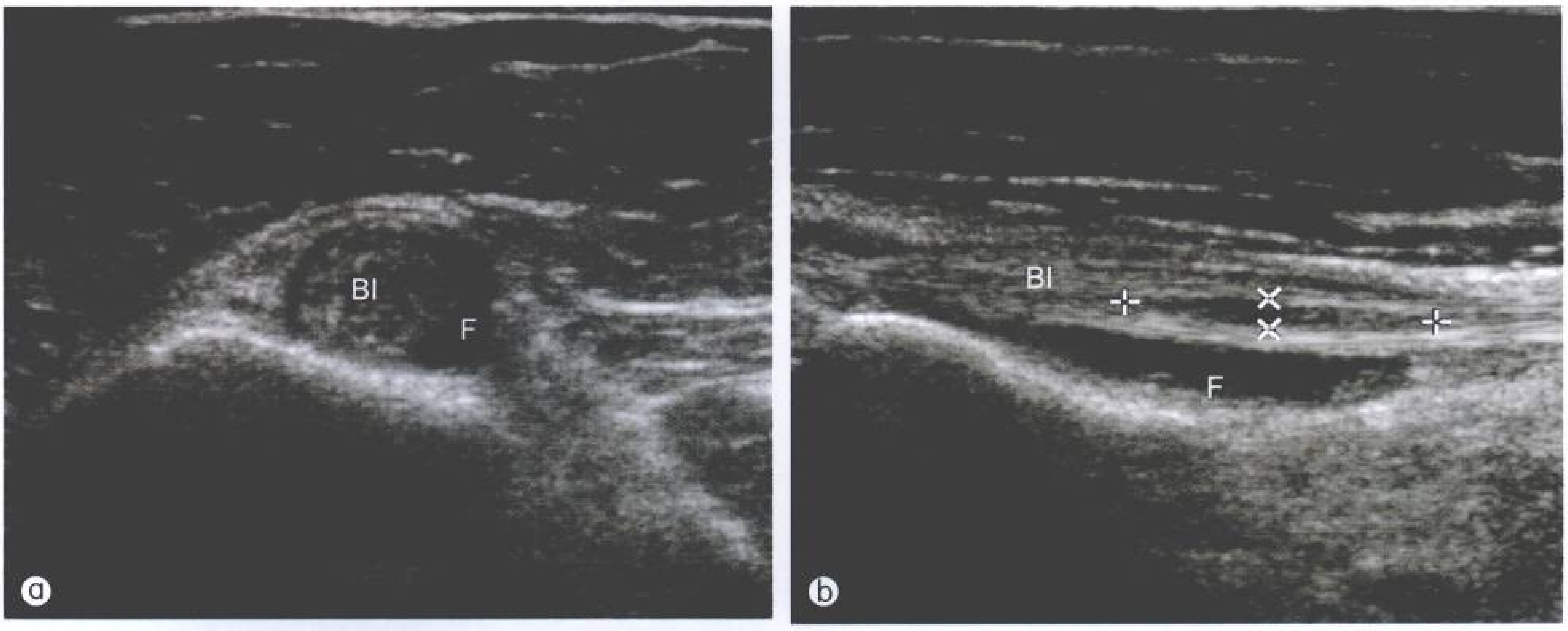

图 2-37 肱二头肌长头腱(BI)横断面(a)和纵断面(b)声像图显示肌腱肿胀，肌腱内出现不规则低回声(+)，腱鞘内可见积液(F)，提示肌腱炎

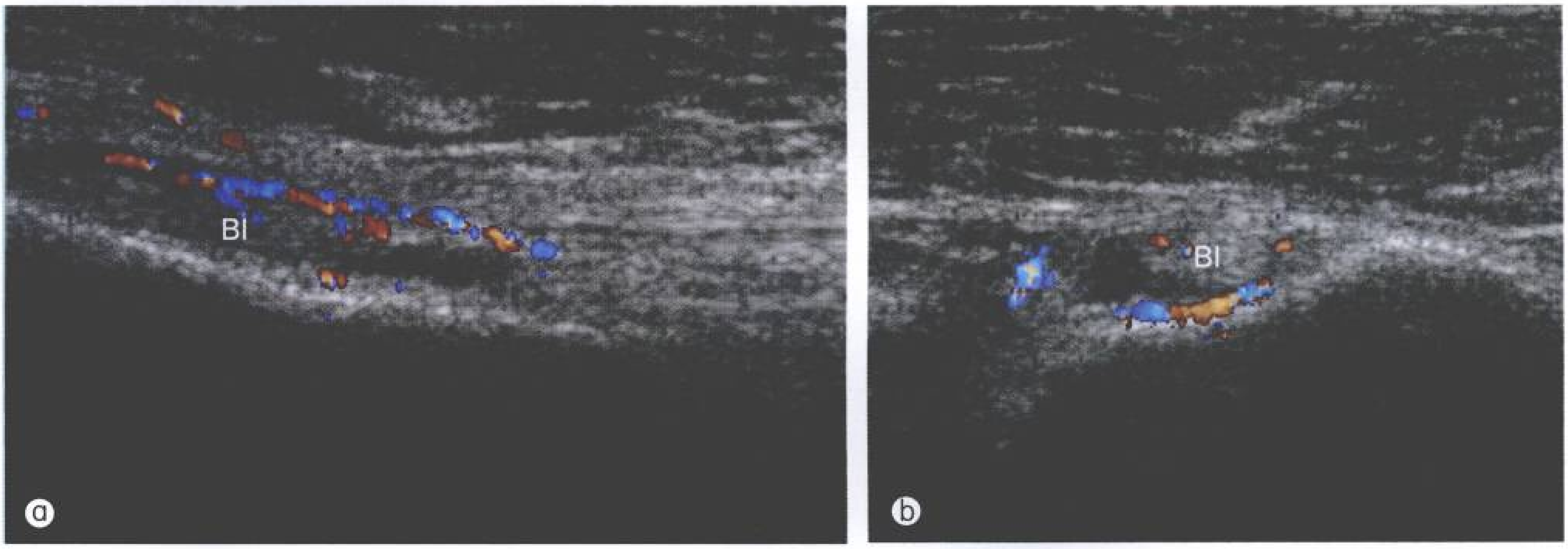

图 2-38 肱二头肌长头腱(BI)纵断面(a)和横断面(b)声像图显示肌腱肿胀、腱鞘增厚，CDFI显示增厚的腱鞘内血流信号丰富，提示腱鞘炎

由于二头肌腱鞘与盂肱关节交通，腱鞘内液体增多可以由肌腱炎、腱鞘炎引起，也可以由许多其他关节病造成，腱鞘积液本身并非特异性征象，超声不能依据腱鞘内出现液体而诊断肌腱炎或腱鞘炎

2. 肌腱撕裂

肱二头肌腱撕裂可分为慢性撕裂和急性撕裂。慢性撕裂多见于慢性肌腱炎，长期反复摩擦使得肌腱变细，回声增强，断裂主要发生在结节间沟入口处，断端与结节间沟粘连，一般肌腹无回缩。检查时探头沿肌腱长轴自结节间沟向关节近端移动，仔细观察肌腱是否连续。当肌腱发生纵形撕裂时，短轴断面显示为肌腱内线状低回声或无回声(图 2-39)。

图 2-39 肱二头肌腱纵行撕裂，横断面显示肌腱内线状低回声裂隙(⇧)

急性撕裂多由外伤引起，断端回缩，肱二头肌肌腹呈团块样隆起。超声检查显示结节间沟内肌腱缺失(图2-40)。部分病人肌腱撕裂后结节间沟内显示增生的滑膜或肉芽组织，其缺乏肌腱组织纤维纹理结构，可资鉴别。

3. 二头肌腱脱位

二头肌腱脱位可分为完全脱位(dislocation)和不完全脱位(subluxation)两种类型，一般向内侧脱位，外侧者罕见。通常伴有肩袖、喙肱韧带、肱横韧带、盂肱上韧带撕裂。肱骨外旋位结节间沟处横断面扫查，不全脱位时可见肌腱骑跨于结节间沟内侧壁上，肱骨内旋时不能复位；完全脱位时肌腱完全位于结节间沟外(图 2-41)，移位的肌腱可位于肩胛下肌腱浅方(肱横韧带肩胛下肌腱附着处撕裂)或深方(肱横韧带小结节附着处撕裂)，肱骨内旋动态观察可见肌腱复位于结节间沟。

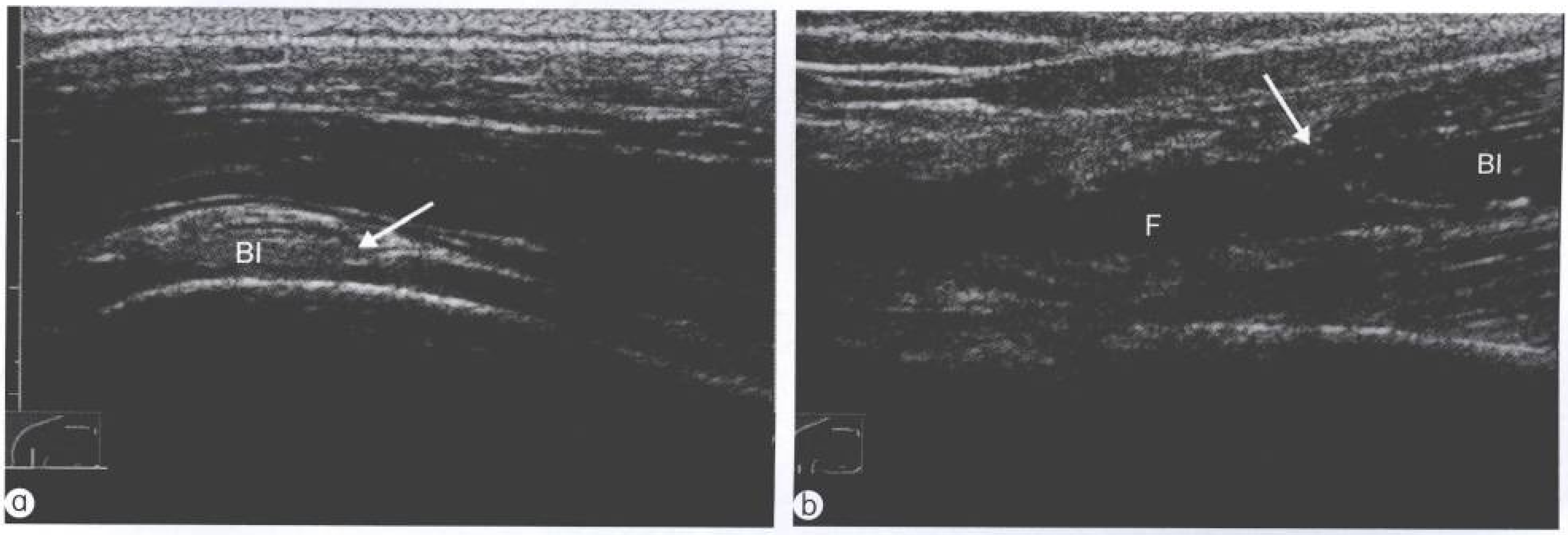

图 2-40　肱二头肌长头腱撕裂纵断面声像图。a. 撕裂近端，肌腱连续性中断(↑)；b. 撕裂远端断端回缩(↑)，裂口内填充无回声液体(F)，肱二头肌肿胀(BI)

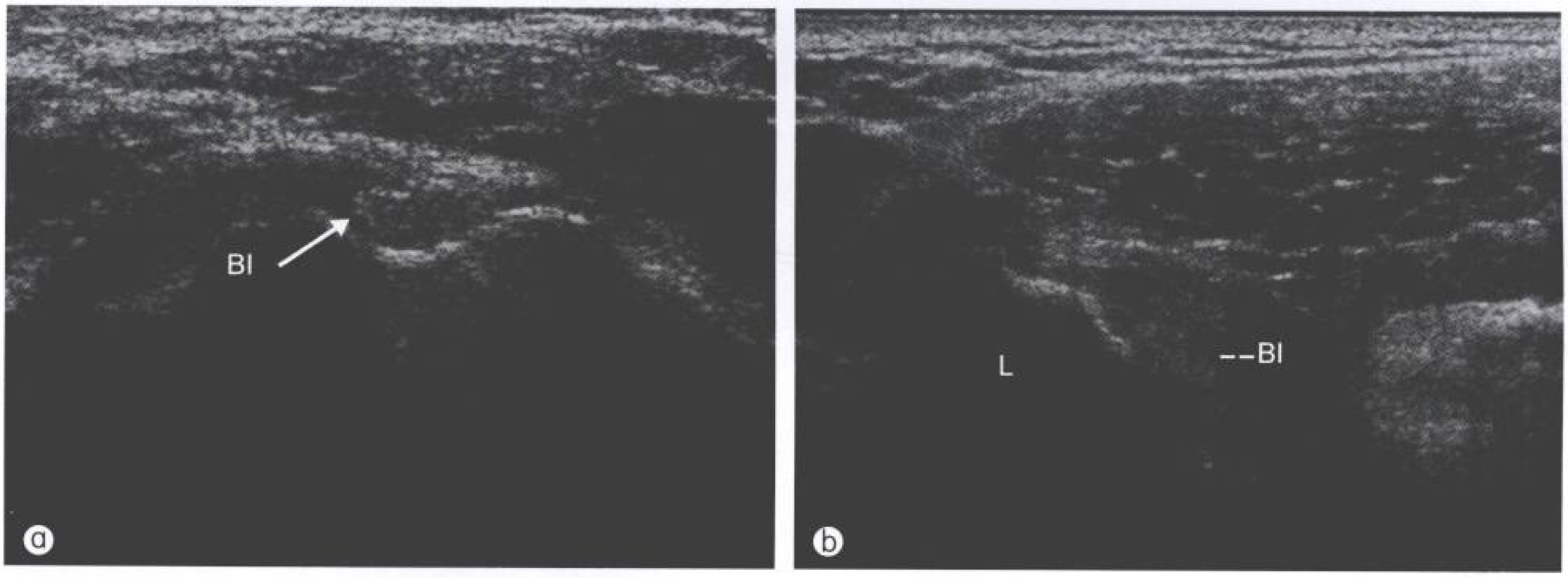

图 2-41　二头肌腱完全脱位。a. 静态扫查，肌腱(BI)位于结节间沟内(↑)；b. 当上肢外旋时，肌腱(BI)移位至小结节(L)内侧

关节病变

1.肩锁关节

超声检查肩关节病变时常规必须包括肩锁关节(acromioclavicular joint)，因为肩锁关节炎或损伤的临床表现类似于肩袖损伤。

直接和间接外伤可引起肩锁关节扭伤和脱位，肩锁关节扭伤时超声显示韧带肿胀，关节囊膨出，关节无畸形。肩锁关节脱位多合并周围韧带损伤，超声表现为关节间隙增宽，关节面错位(图 2-42)。关节面错位不超过 1/2 时为半脱位，往往仅合并单纯肩锁韧带完全撕裂，表现为韧带于锁骨或肩峰附着处剥离，也可出现撕脱骨折(图 2-43)。关节面错位超过 1/2 时为完全脱位，除肩锁韧带外，常有喙锁韧带的完全撕裂。

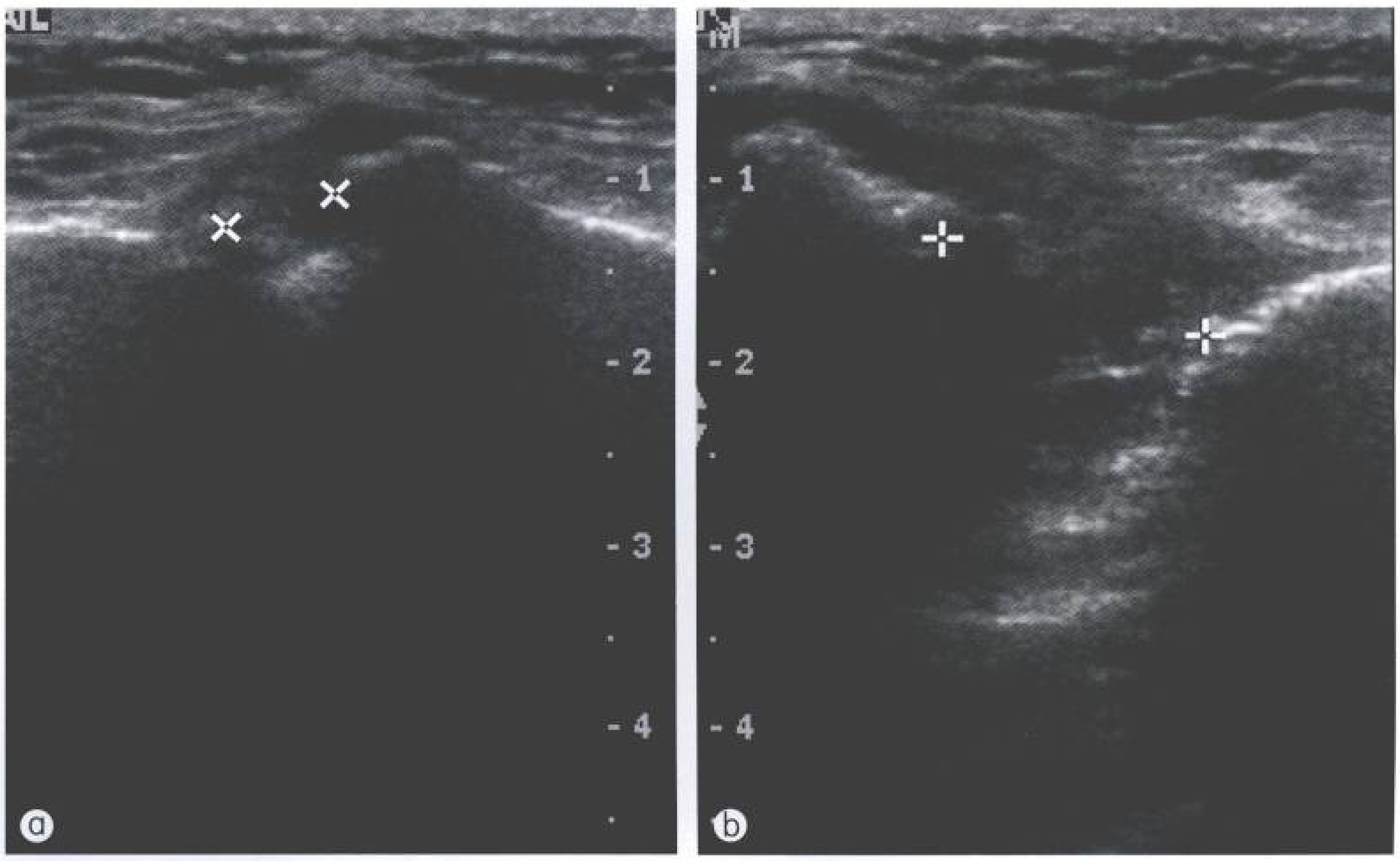

图 2-42　左肩锁关节半脱位,双侧对比扫查。a. 右侧肩锁关节间隙宽 0.6 cm (+); b. 左侧肩锁关节间隙明显增宽,约 1.5 cm(+)

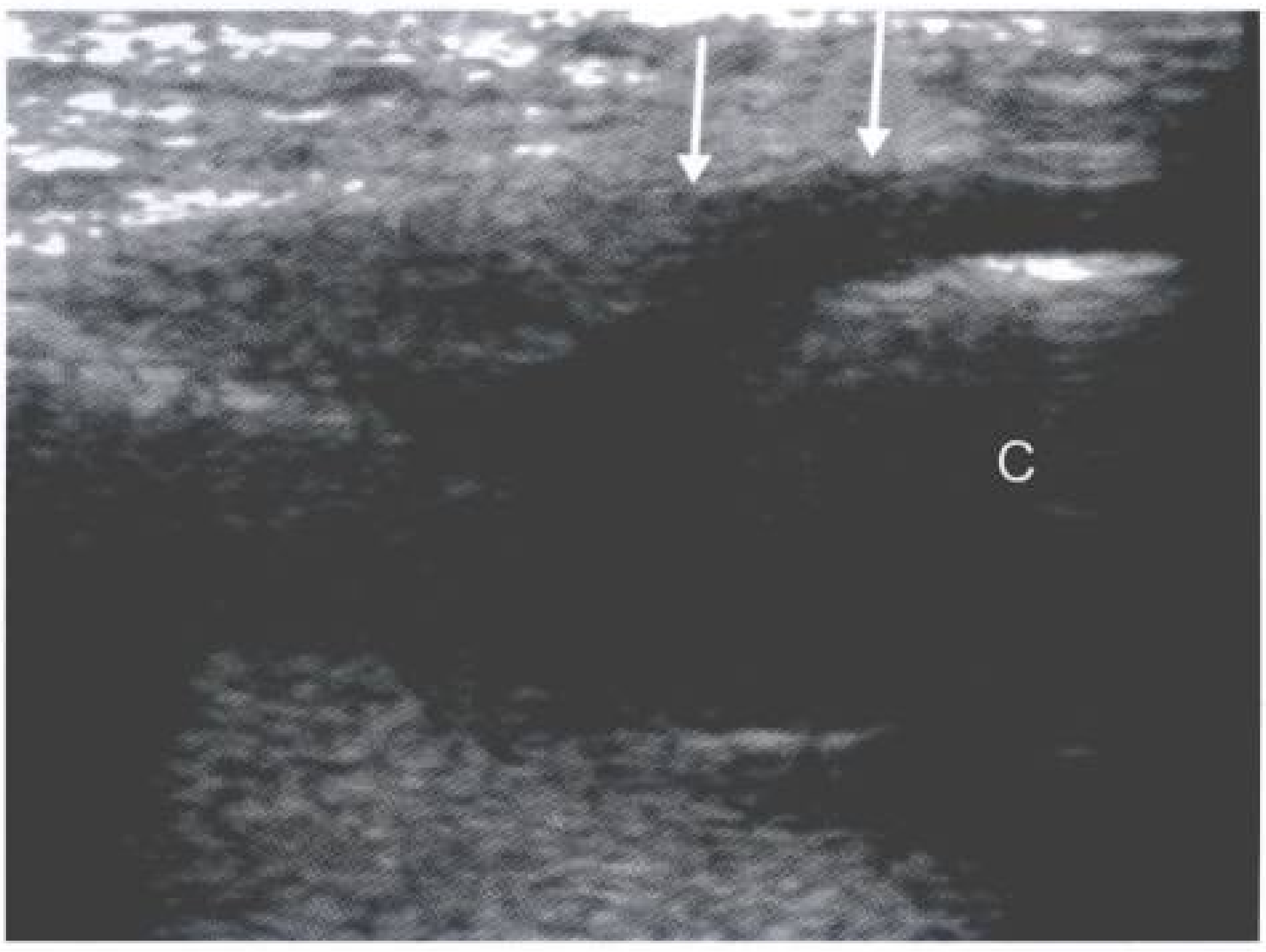

图 2-43　肩锁关节脱位合并肩锁韧带撕裂，韧带锁骨附着处分离(↑)；C：喙突

肩锁关节退行性变较少见，多见于上肢大幅度运动者，表现为肩锁关节肿胀，关节唇骨刺形成，探头加压时有压痛。

肩锁关节 Geyser 征，指冈上肌腱走行于肩锁关节下方的部分发生撕裂时，盂肱关节积液可藉裂口进入肩峰下滑囊和肩锁关节，形成 Geyser 征。有时可合并浅方的滑膜囊肿(图 2-44)。

肩峰骨是因为肩峰骨化中心融合时，外侧骨化中心未能与内侧融合所致。肩峰骨可引起肩关节撞击综合征。

2. 盂肱关节

(1) 关节积液　肩关节积液是一种非特异性改变，各种炎症、感染和外伤均可引起关节积液，盂肱关节(glenohumeral joint)积液液体受重力影响主要分布于肱二头肌长头腱鞘、后隐窝和腋下隐窝。

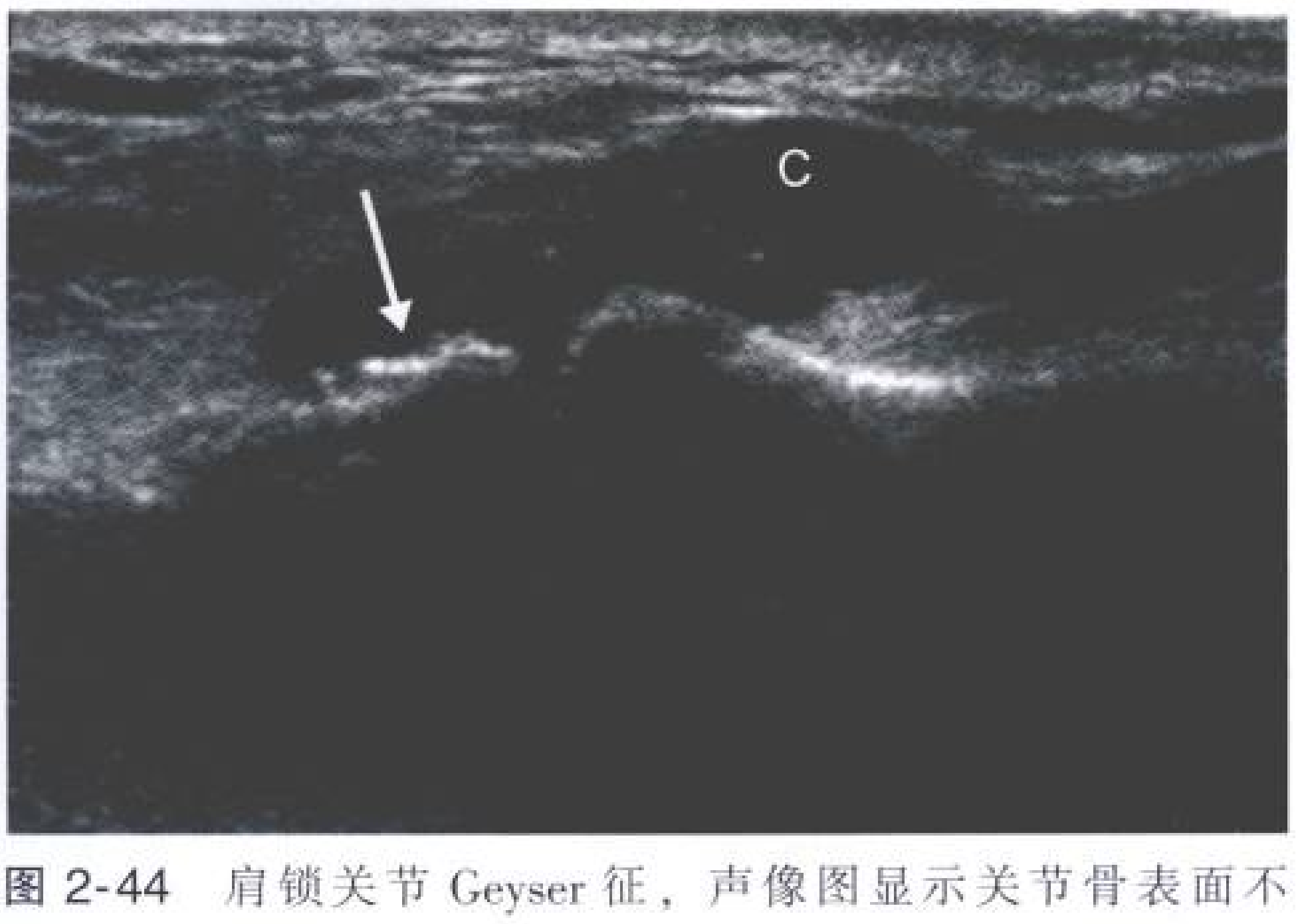

图 2-44　肩锁关节 Geyser 征，声像图显示关节骨表面不规则(↑)，肩锁关节滑囊膨出，浅方可见积液与三角肌下滑囊(C)相通

腋下隐窝检查肩关节积液最为敏感。腋下关节囊附着于外科颈，正常肩关节外展时该隐窝内无液体，当关节出现少量积液，腋下隐窝即分离。二头肌腱鞘与盂肱关节交通，当关节出现积液，液体可流入二头肌腱鞘内。正常情况下，二头肌腱鞘内有少量液体，位于腱鞘远端内侧隐窝内，厚度小于 2 mm，在液体增多时，包绕肌腱周围呈环形低回声晕，同时内侧隐窝液深增加(图2-45)。在冈下肌与后盂唇之间为盂肱关节后隐窝，正常冈下肌深层纤维与盂唇之间液体深度小于2 mm，液深大于2 mm表明关节积液(图 2-46)。

(2) 肩周炎　亦称粘连性关节囊炎(adhesive capsulitis)、冻结肩(frozen shoulder)是常见的肩关节疾病，原因不明。好发于中老年人群，可能与肩关节长期制动有关。诊断主要依据临床症状和肩关节运动试验。病理上肩周炎主要表现为关节囊挛缩、粘连，关节容积缩小，腋下隐窝及肩胛下滑囊闭塞。

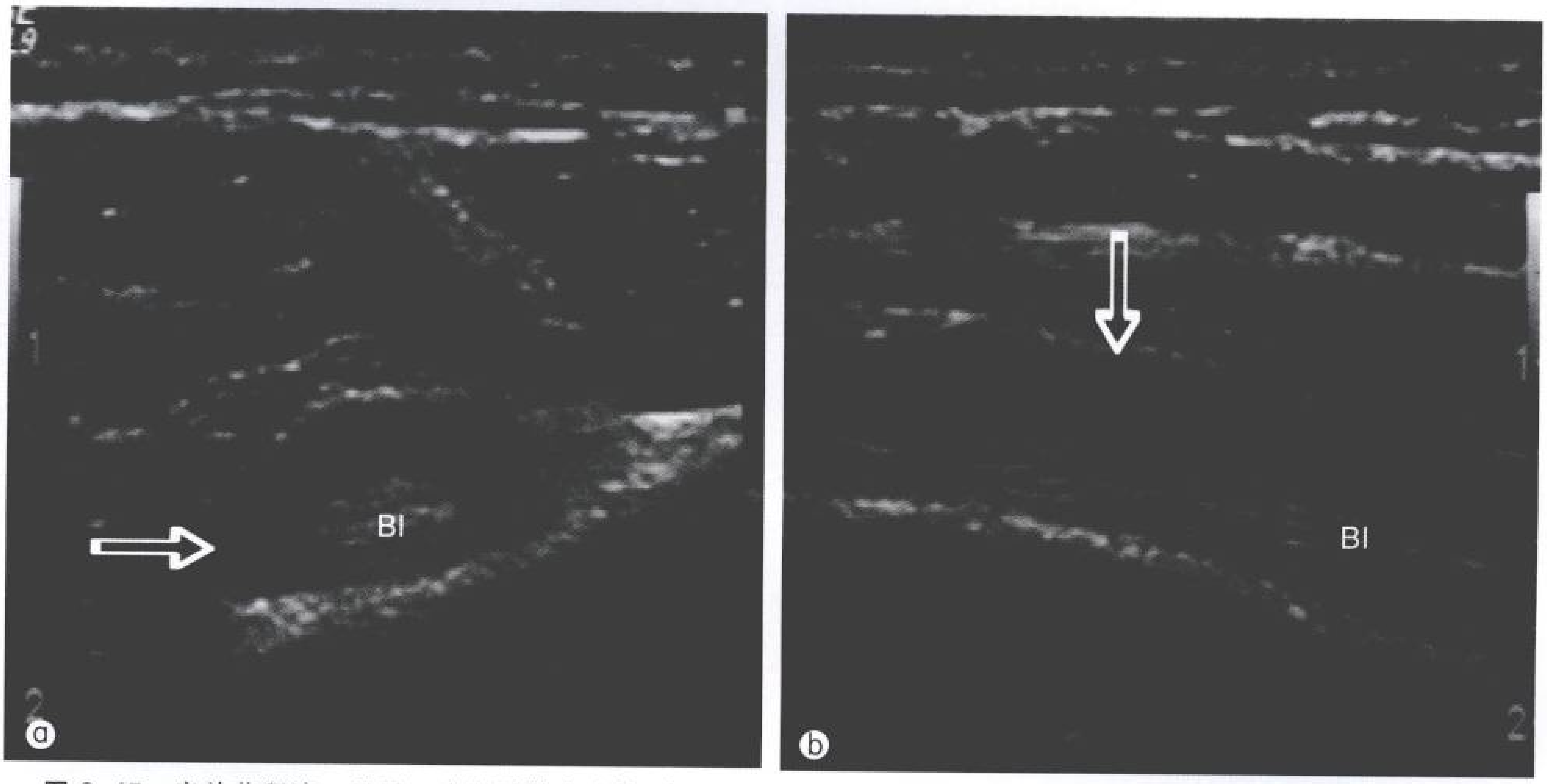

图 2-45　肩关节积液，显示二头肌腱鞘内液体(⇧)增多，宽度大于 2 mm。a. 横断面；b. 纵断面。BI：二头肌腱

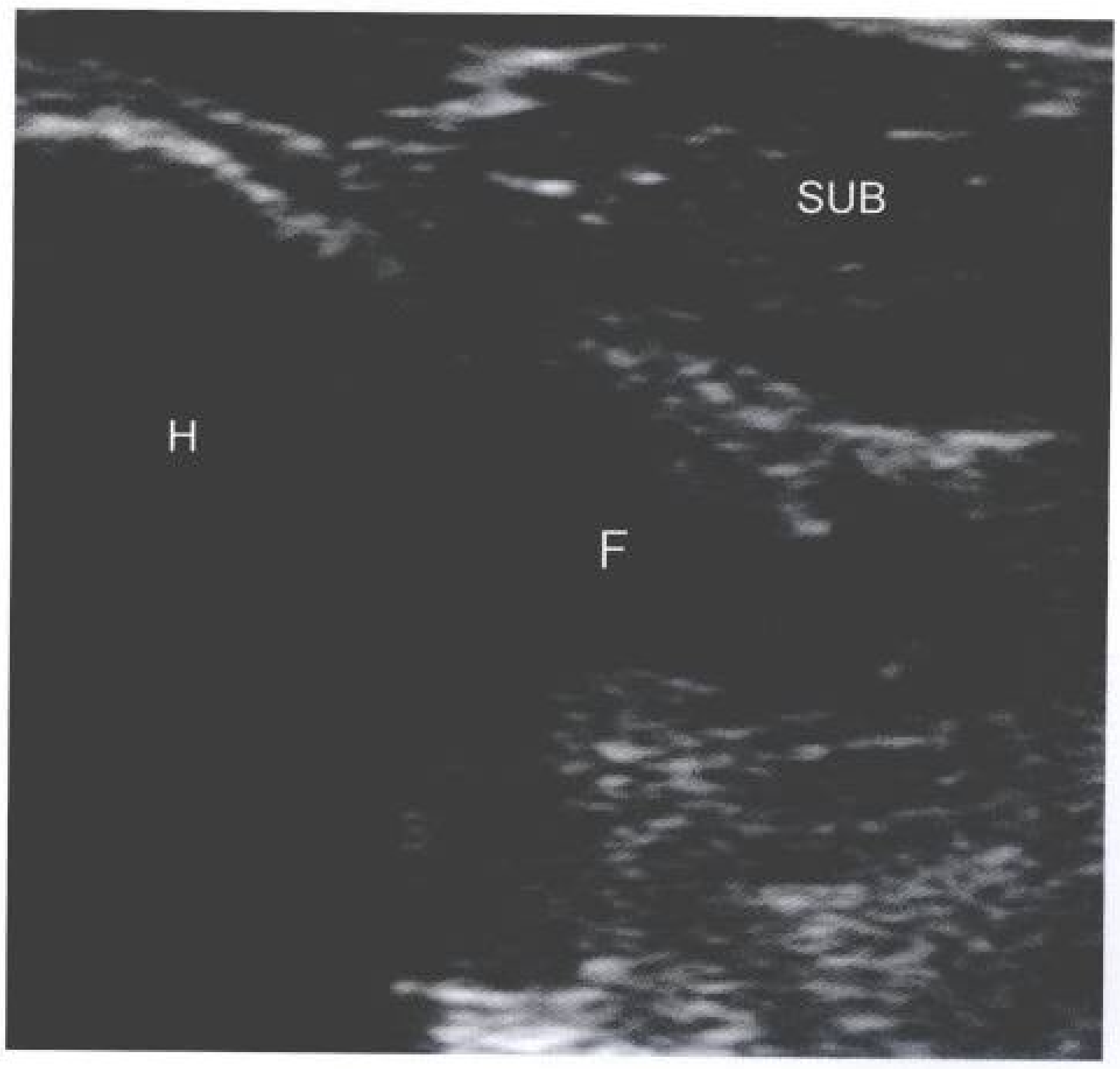

图 2-46　肩关节积液，关节背侧扫查显示冈下肌(SUB)深方的盂肱关节后隐窝液体聚集(F)。H：肱骨头

正常肩关节囊声像图上显示为肩袖的关节面。腋下隐窝关节囊作为一层独立组织结构，其厚度随外展程度不同可改变，于臂下垂时形成皱褶，超声显示为关节囊变厚；外展时关节囊紧张，表现为关节囊变薄。肩周炎患者声像图主要显示腋下关节囊增厚、回声减低，厚度不随关节伸展改变，动态扫查显示关节囊僵硬(图 2-47)。二头肌腱鞘内可见少量积液，出现腱鞘积液的原因可能是由于关节容积缩小，关节内液体受挤压从而流入腱鞘内。

(3) 关节炎　骨关节炎少见，主要发生在以上肢活动为主的运动员，超声可显示大结节、肩峰和肩锁关节骨质增生改变，外展时可引起肱骨头与肩峰顶撞。

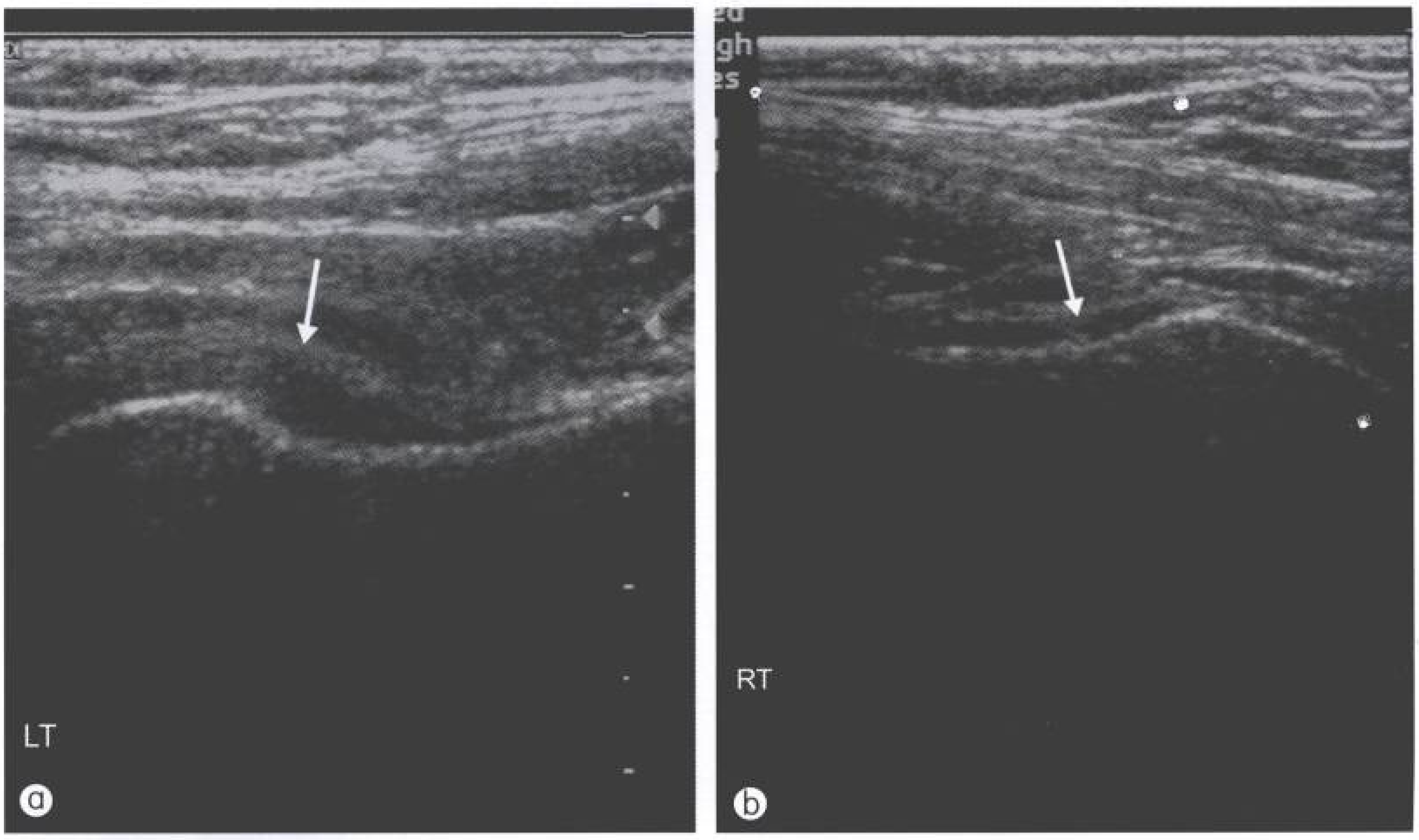

图 2-47 左侧(a)肩周炎声像图显示左盂肱关节下关节囊较右侧(b)明显增厚(↑)

类风湿关节炎表现为三角肌下滑囊、盂肱关节、肩锁关节滑膜增生，液体渗出，软骨和骨质出现侵蚀改变，滑膜炎也可同时侵蚀肩袖，引起肌腱肿胀，后期肩袖萎缩变薄甚至消失(图2-48)。关节软骨在急性期增厚，慢性期软骨变薄。超声显示骨皮质侵蚀、缺损较 X 线更敏感。

肾病晚期血液透析患者，关节内及关节周围滑囊、肌腱、肌肉可发生淀粉样变(amyloidosis)。声像图表现多样，典型者肩袖明显肿胀，厚度 > 7 mm，回声可减低或增强；肩峰下–三角肌下滑囊积液，滑囊滑膜增厚；肱二头肌长头腱腱鞘增厚。

(4) 盂唇损伤　盂唇是附着于肩胛盂的一圈纤维软骨结构，可加深盂窝，与关节囊、盂肱韧带、肩袖、肱二头肌腱一起共同维持肩关节稳定。盂唇通常按钟表刻度可分 6 区：上盂唇位于 11–1 点，前上盂唇位于 1–3 点，前下盂唇位于 3–5 点，下盂唇位于 5–7 点，后下盂唇位于 7–9 点，后上盂唇位于 9–11 点。盂唇损伤最常发生在上盂唇及前盂唇，引起肩关节前脱位。二头肌腱附着于上盂唇及盂上结节，上盂唇–二头肌腱复合体及相邻的前后上盂唇损伤时，临床上又称 SLAP 损伤。

超声检查盂唇难度较大，特别是上盂唇和前盂唇位置深，受锁骨及喙突遮挡，检查声窗小。后盂唇位置较浅，超声容易显示，检查时上臂平放于对侧胸前，探头由锁骨后缘向下滑动至腋下扫查。正常盂唇声像图上呈三角形强回声，底部附着于骨性肩盂，尖端游离，表面与关节囊密切交织，动态扫查显示盂唇与肩盂运动一致(图2-49)。

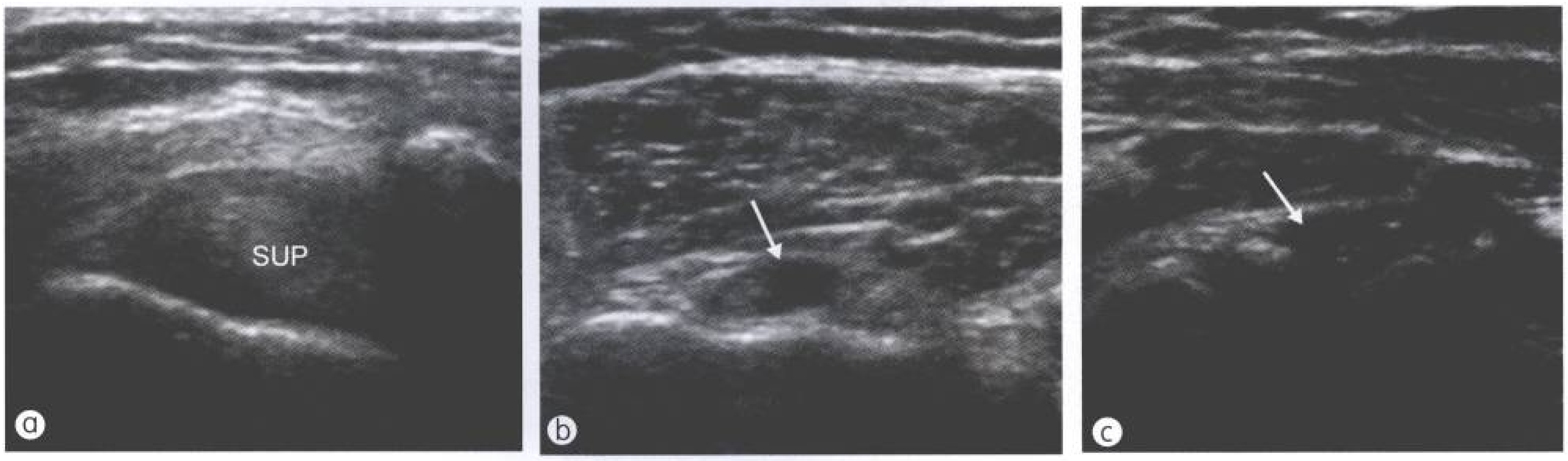

图 2-48 盂肱关节类风湿关节炎声像图。a. 示冈上肌腱(SUP)肿胀；b. 示二头肌腱鞘内积液(↑)；c. 示盂肱关节后隐窝液体渗出、滑膜增厚(↑)

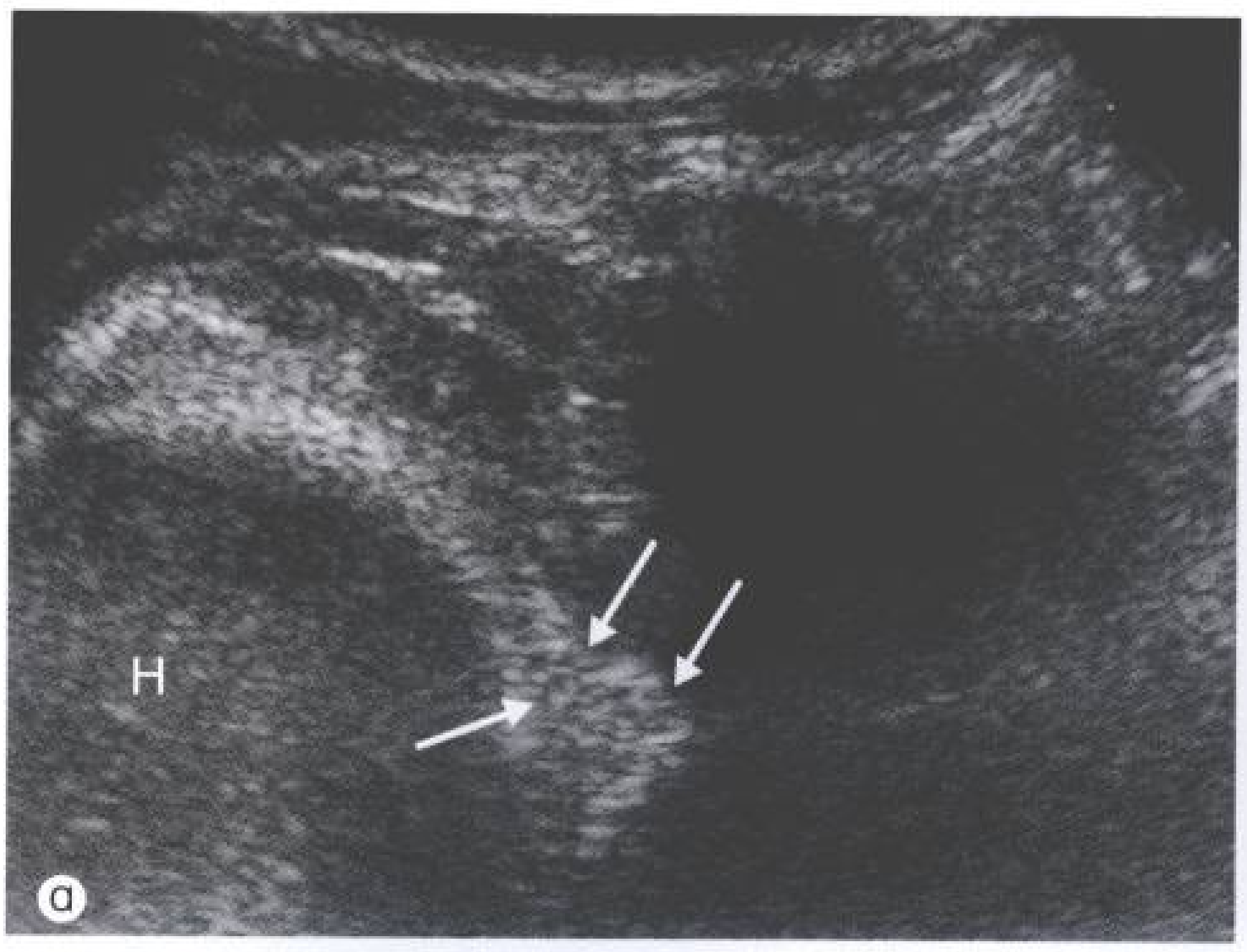

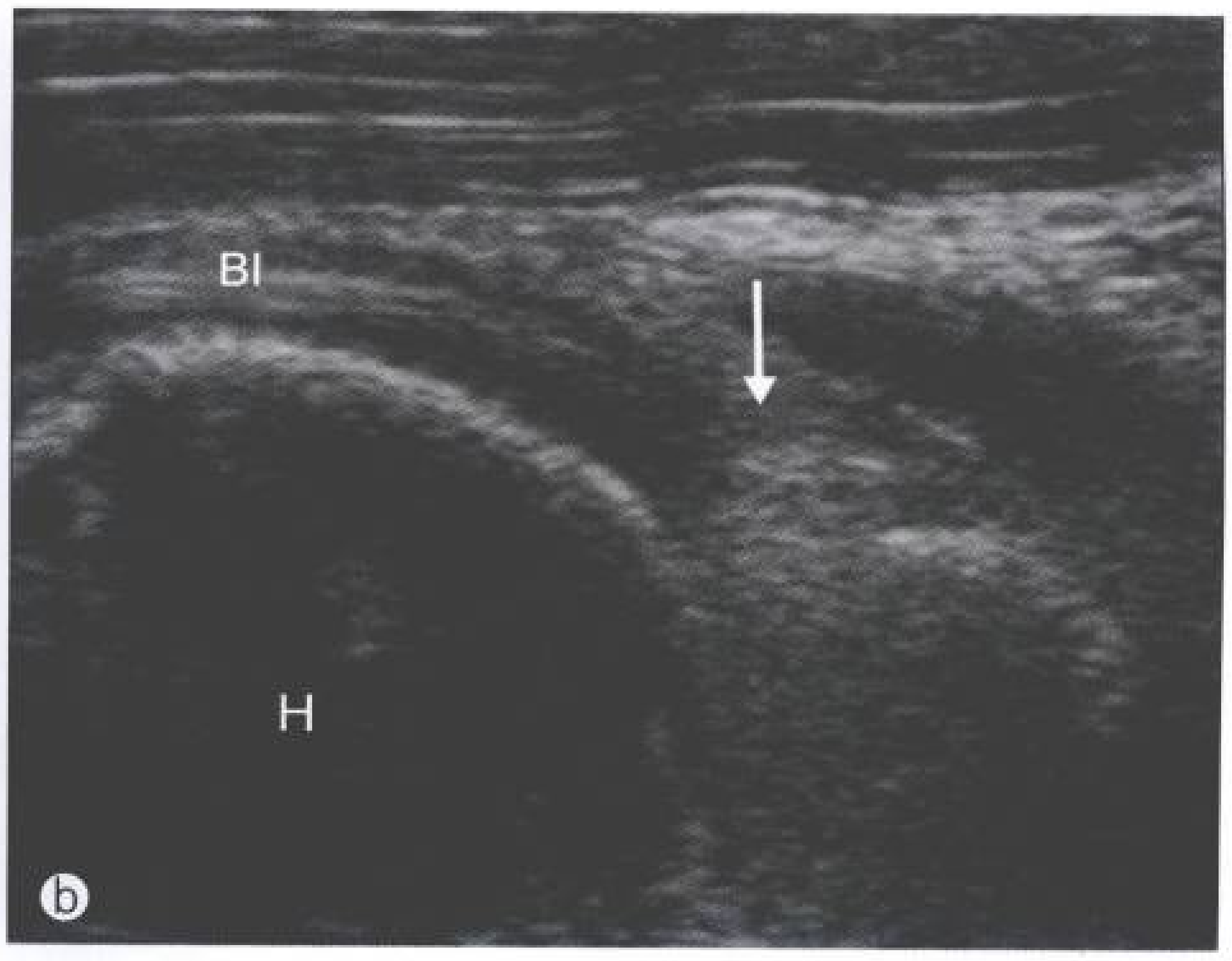

图 2-49 正常盂唇声像图。a. 显示后盂唇呈三角形强回声(↑)；b. 声像图显示上盂唇二头肌腱(BI)复合体(↑)；H：肱骨头

盂唇损伤病理上表现为磨损、变性和撕裂，影像学诊断主要依靠MRI。当病变能够被超声显示时，磨损在声像图上表现为盂唇游离端变钝，表面不规则（图 2-50)；撕裂表现为盂唇内回声局灶性增强、盂唇底部出现线状强回声或盂唇形状不规则，大的撕裂盂唇与肩盂出现分离，裂口内有无回声液体聚集，动态检查盂唇与肩盂活动不一致，大范围剥脱可造成盂唇缺损，肩盂裸露。

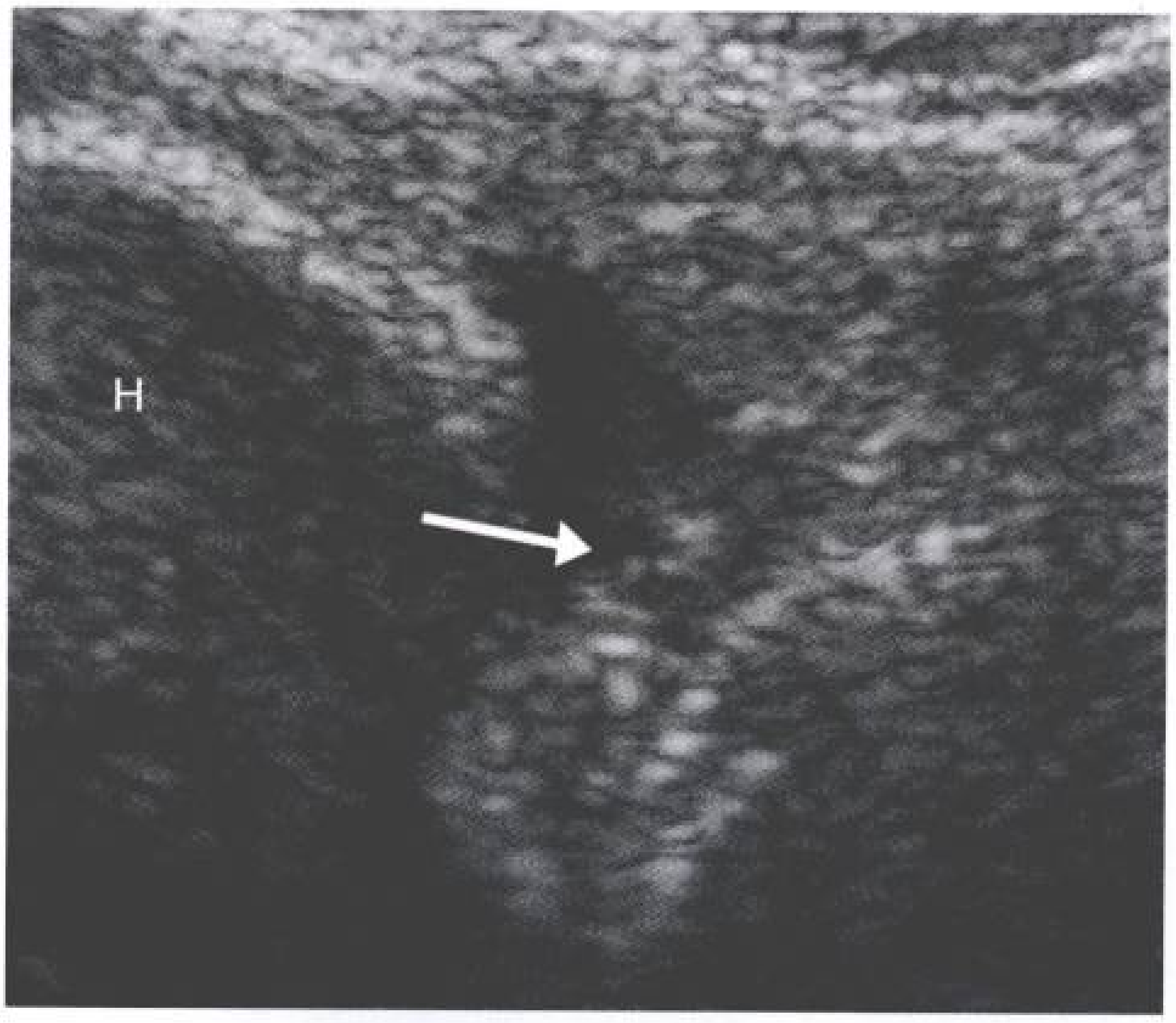

图2-50 盂唇损伤声像图。盂唇变薄、表面不规则(↑)。H：肱骨头

SLAP 损伤多涉及二头肌腱止点，尽管超声显示上盂唇较难，但通过观察二头肌腱止点有无损伤，可为临床诊断 SLAP 损伤提供有帮助的信息。

肩峰下–三角肌下滑囊病变

肩峰下–三角肌下滑囊(subacromial-subdeltoid bursa， SASD)是人体最大的滑囊，位于肩袖和三角肌及肩峰之间。正常滑囊厚度不大于 2 mm，包括两层强回声滑囊壁和其间一层薄的低回声液体。液体通常出现在肩关节前外侧，在肱骨头大结节外侧下方和肩胛下肌前下方。

1. 肩峰下–三角肌下滑囊炎/ 滑囊积液

滑囊炎(bursitis)/ 滑囊积液可以由外伤、各种炎症及感染引起，表现为滑囊内液体增加，滑囊滑膜增生，声像图上这些征象本身并非特异，需结合临床和实验室检查确定病因。

滑囊滑膜增厚回声明显减低时，类似滑囊内积液。探头加压扫查，滑囊内液体可被推移变形，而增厚的滑膜则无明显变化。CDFI 检查，增厚的滑膜可见血流信号，有助于与液体鉴别（图 2-51)。慢性滑囊炎主要表现为滑囊滑膜增生，滑囊内可无液体。当继发其他疾病，滑囊内晶体沉积时，可表现为钙化性滑囊炎(图 2-52)。钙化性滑囊炎需与关节淀粉样变(图 2-53)、滑膜骨软骨瘤病等鉴别。

如果滑囊内液体较多，并且关节内同时也存在积液时，大多数情况下应高度怀疑肩袖全层撕裂。肩袖部分撕裂及 I~II 期撞击综合征患者由于肩峰和喙肩韧带反复的机械刺激，滑囊内也可以有液体，但量较全层撕裂明显为少。

滑囊炎的超声检查作用主要在于引导滑囊积液的抽吸、滑囊内药物注射治疗、评价病情发展、有无合并症，以及治疗效果随访。

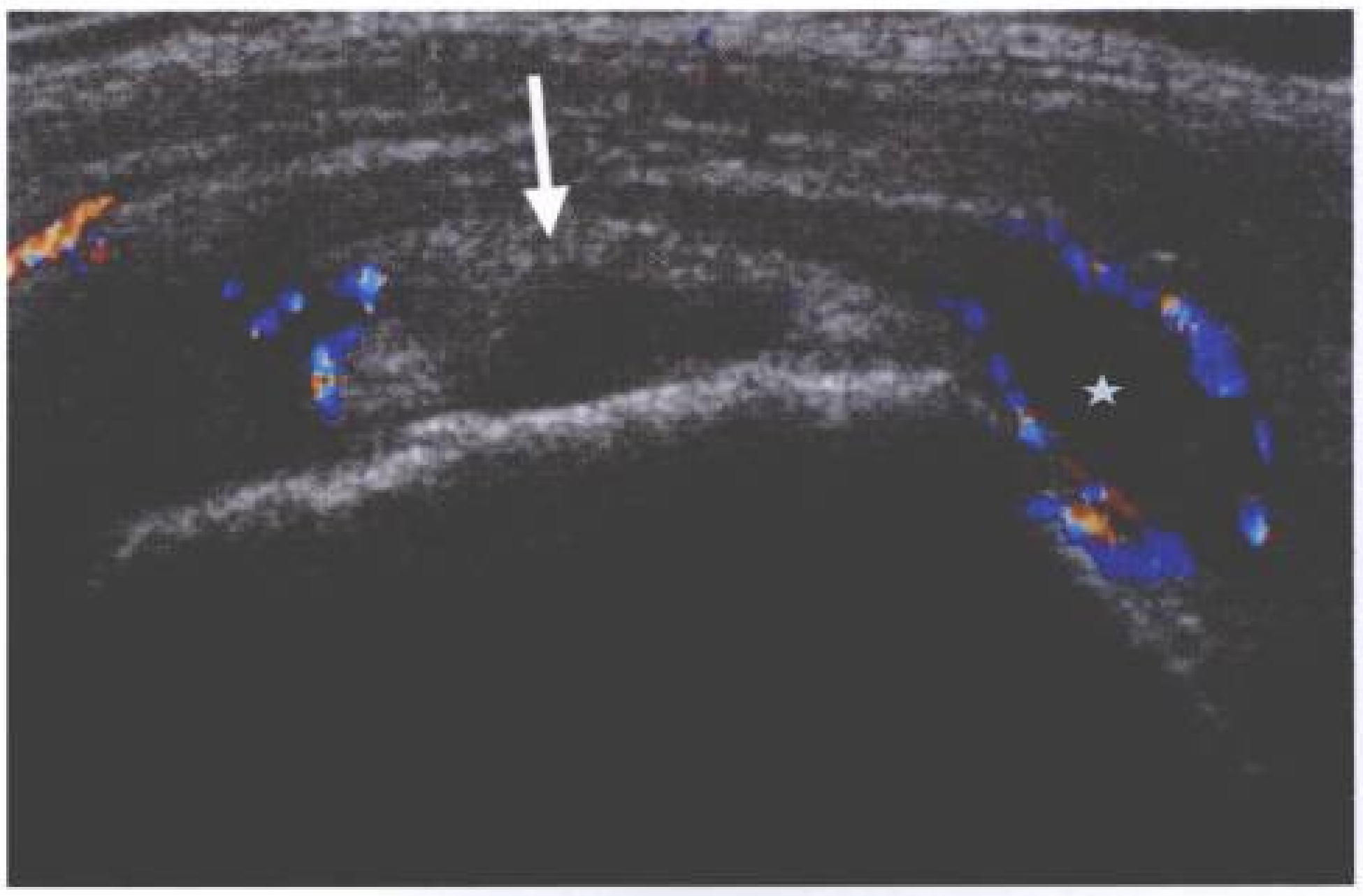

图 2-51　三角肌下滑囊炎声像图显示三角肌下滑囊(★)扩张，滑囊滑膜增生，CDFI 显示增厚的滑囊壁上血流信号增加；同时合并冈上肌腱内的部分撕裂(↑)

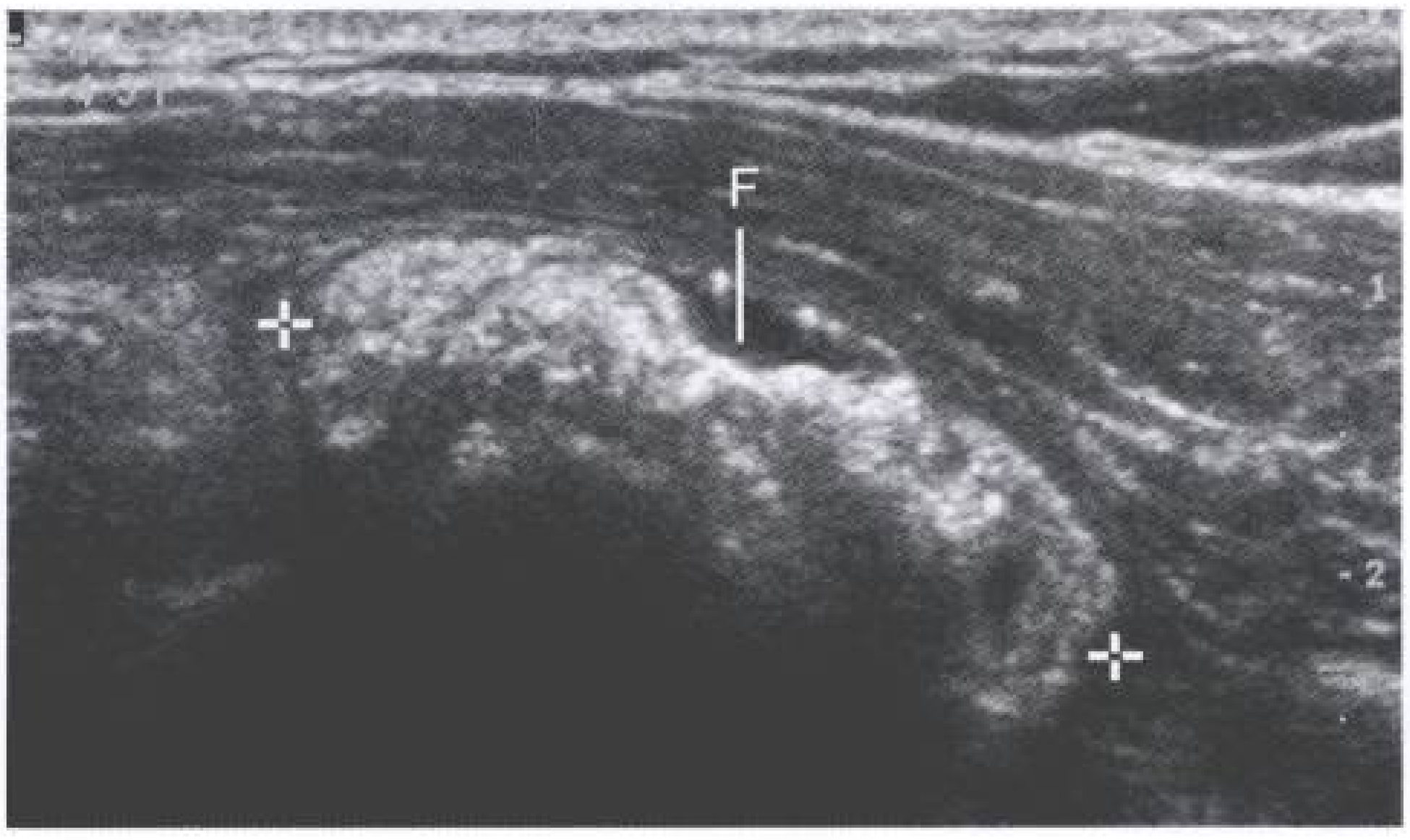

图 2-52　钙化性滑囊炎，声像图显示三角肌下滑囊扩张，囊内广泛性钙化强回声(+)。F：积液

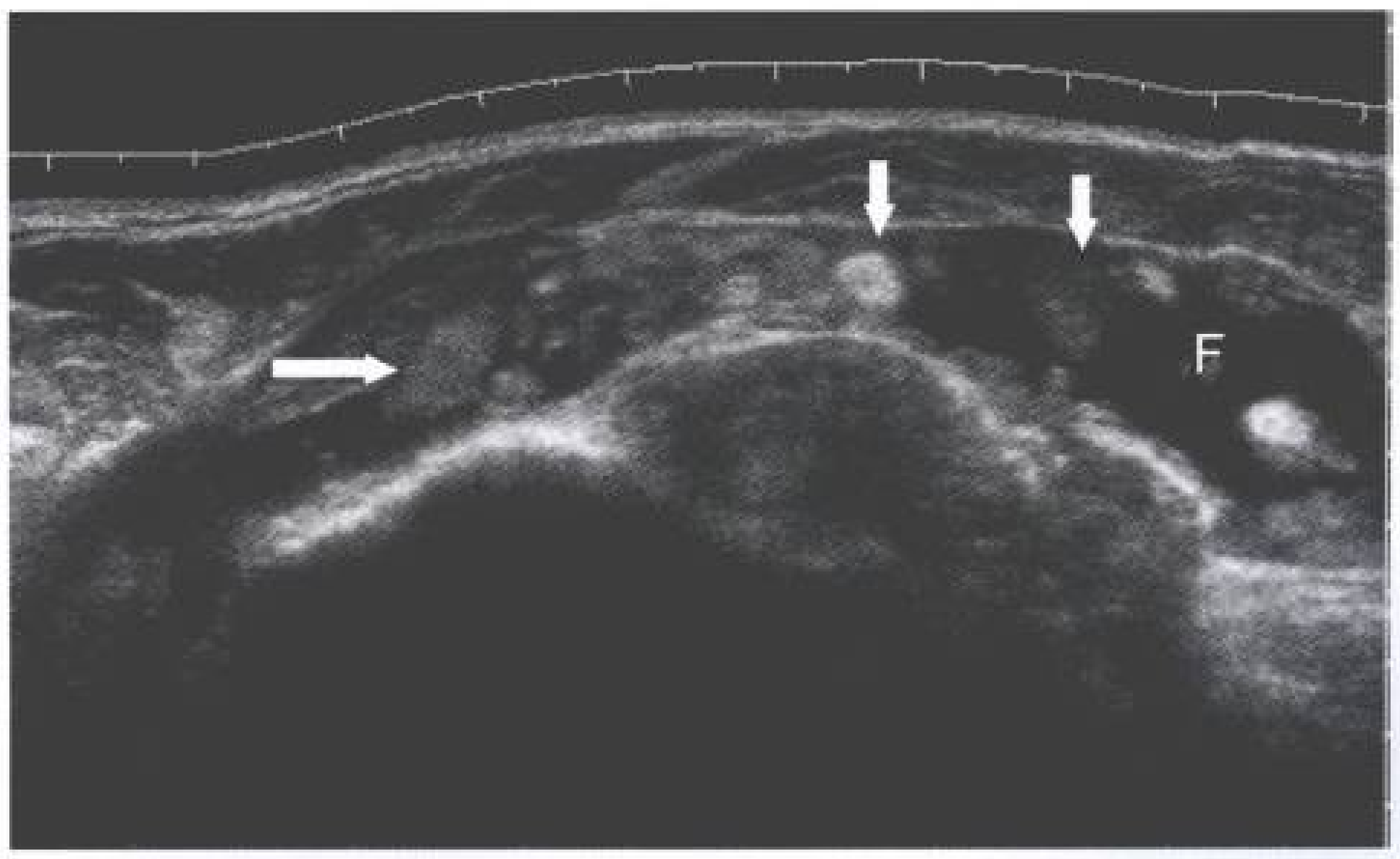

图 2-53　肩关节淀粉样变，多见于长期透析患者，淀粉样物质于肩关节沉积所致。声像图显示三角肌下滑囊扩张，囊内积液(F)，广泛分布大小不等的不同回声结节(↑)

2. 肩关节撞击综合征

喙肩弓由五部分组成，即肩峰前缘、锁骨远端、肩锁关节、喙肩韧带和喙突。正常肩关节肩袖向下牵引肱骨头，拮抗三角肌对肱骨头向上的拉力，共同维持肩关节的稳定。当肩袖发生变性、炎症和撕裂，肩袖肌力减弱，肱骨头上移，引起冈上肌腱、三角肌下滑囊在上肢外展和前屈时与喙肩弓发生摩擦和撞击，即肩关节撞击综合征(impingement syndrome)。顶撞可进一步加重肩袖病变，形成恶性循环。

撞击综合征的病理改变主要发生在冈上肌腱和三角肌下滑囊。肌腱发生肿胀、萎缩、部分或全层撕裂。三角肌下滑囊表现为急性和慢性炎症，滑囊内积液、滑囊滑膜增生和滑囊周围脂肪组织增厚。滑囊壁内有丰富的末梢神经，受到牵拉引起患侧肩关节剧烈疼痛，夜间加重。

上肢外展、前伸动态检查时，可见肩峰外侧缘三角肌下滑囊分离，冈上肌滑动受阻向表面膨出(图2-54)。Neer 等将撞击综合征分为三期：1期，表现为三角肌下滑囊积液，冈上肌腱肿胀；2期，表现为滑囊滑膜增生，滑囊周围脂肪组织增厚，冈上肌萎缩变薄；3期，表现为肩袖部分或全层撕裂。诊断肩关节顶撞综合征需要除外继发性滑囊炎，如类风湿关节炎、结核、感染、痛风、滑膜骨软骨瘤病、色素沉着绒毛结节样滑膜炎等。

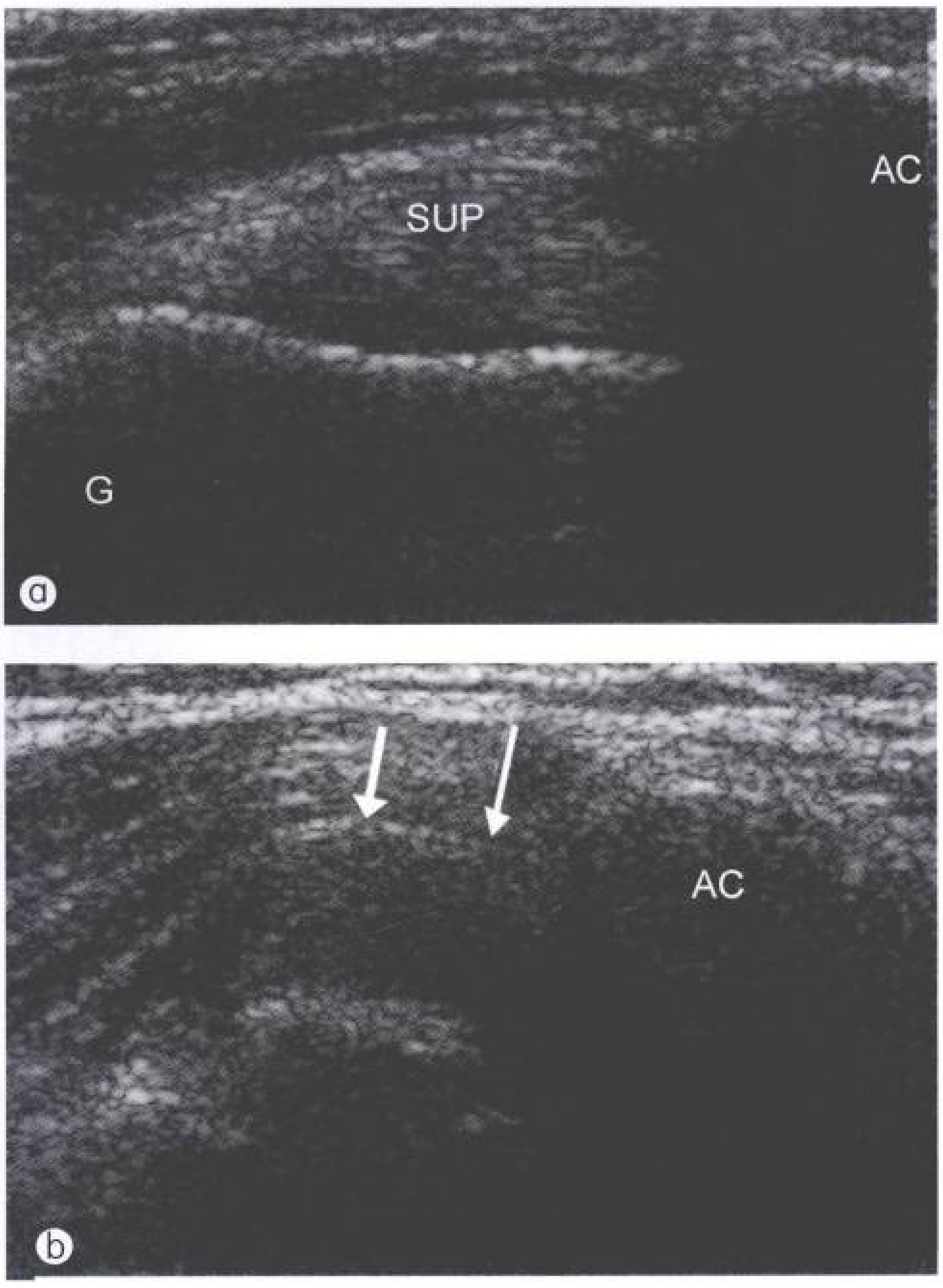

图 2-54　肩关节撞击综合征声像图。a. 显示冈上肌腱(SUP)肿胀；b. 示上肢外展时冈上肌腱滑动受肩峰阻挡，向表面隆起(↑)。G：大结节；AC：肩峰

肩部软组织肿物

1. 腱鞘囊肿

肩关节腱鞘囊肿(ganglion cyst)最常见的为肩胛上切迹囊肿和冈盂囊肿。囊肿可压迫肩胛上神经，患者表现为肩关节疼痛，外展、外旋无力和冈下肌畏缩，类似肩袖病变，临床诊断困难。超声检查显示在肩胛上切迹或冈盂切迹处有囊性结节，呈圆形或椭圆形，边界清晰(图 2-55)。肩胛上切迹囊肿与关节腔不交通，可在超声引导下粗针抽吸并注入类固醇激素治疗，冈盂囊肿大多伴有盂唇损伤，与肩关节交通，需手术治疗。

2. 脂肪瘤

肩部脂肪瘤(lipoma)较常见，多位于皮下，少数可位于肌肉层或肌肉深方，一般超声检查即可明确诊断。典型声像图表现为皮下脂肪层内形态规则的中强回声或混合回声肿物，呈椭圆形，边界多清晰。肿物长轴方向与皮肤平行，内部可见条索样强回声，沿肿物长轴分布。加压扫查，肿物质地软、可压缩(图 2-56)。CDFI 肿物内无血流信号。

肌间或肌肉深方的脂肪瘤，一般体积较大，边界不清晰，内部回声较周围肌肉组织回声强。

当可疑脂肪肉瘤时，超声并无特异表现，穿刺活检有助于明确诊断。

骨折

超声检查骨折非常敏感，特别对于一些没有移位的小骨裂或骨折的检查效果优于X线。最常见的为大结节撕脱骨折和压缩骨折，撕脱骨折通常发生在肌腱相对正常的年轻人，由于肌肉剧烈收缩引起肌腱附着部骨质分离，分离的骨片通常在 1 cm左右。

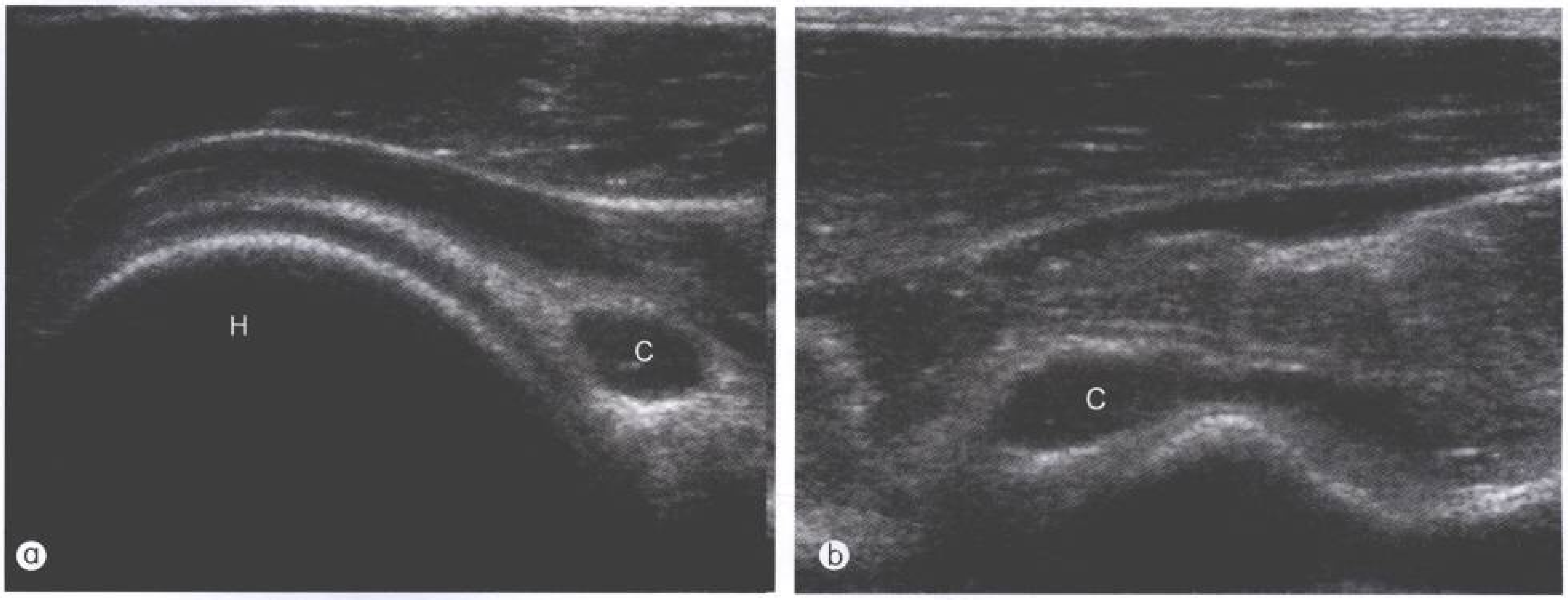

图 2-55　盂肱关节背侧声像图。纵断面(a)及横断面(b)显示冈盂切迹处囊性包块(C)。H：肱骨头

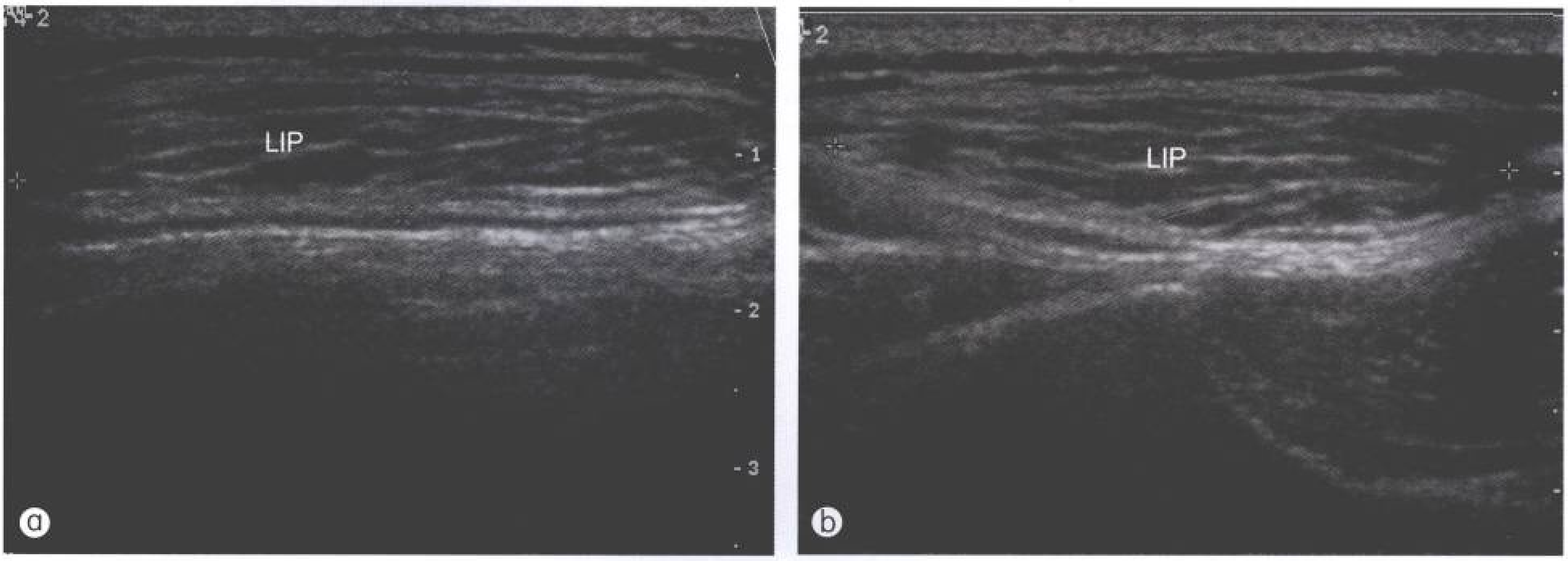

图 2-56　肩胛部皮下脂肪瘤(LIP)声像图。长轴断面(a)及短轴断面(b)显示皮下边界清晰肿物，内可见多发条索样强回声，与皮肤平行

压缩性骨折常由直接外伤引起，损伤部位骨皮质向内凹陷或局部缺损。肩关节前脱位时大结节后缘与前盂唇及骨性肩胛盂发生挤压，引起大结节后缘骨质楔形缺损，称为Hill-Sach骨折(图2-57)。肩关节后脱位时小结节与后盂唇及肩胛盂碰撞，也可引起小结节的压缩性骨折。

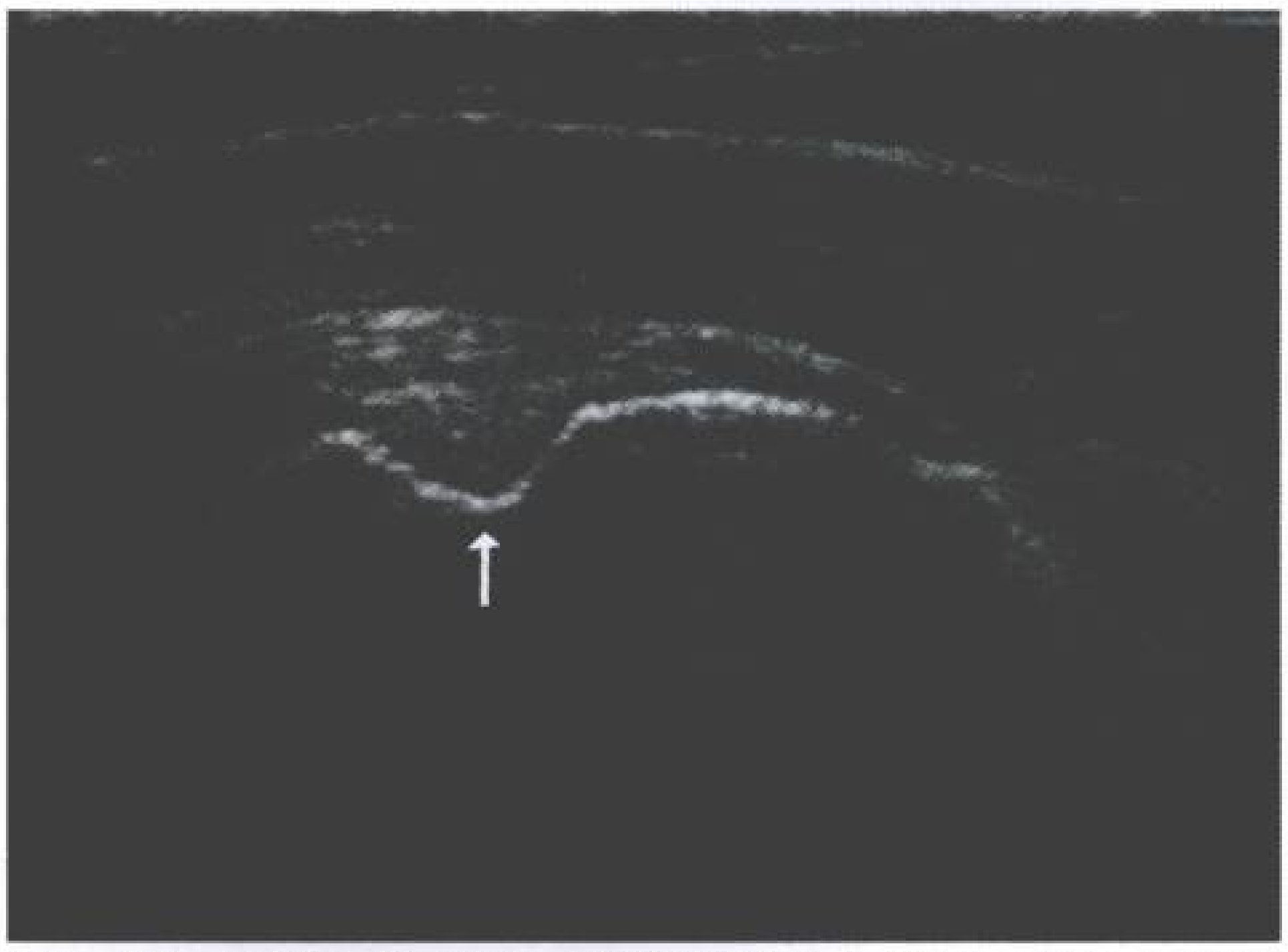

图2-57 Hill-Sach骨折，声像图显示大结节后缘骨皮质局部压缩，呈楔形内陷(↑)

【小 结】

肩关节疾病临床上多发和常见，随着人们生活水平和健康意识提高，就诊患者日益增加，迫切需要提高临床诊断水平，现代影像诊断技术的发展为临床医师提供了全新检查手段。超声检查以方便、快捷、无创、实时、动态等诸多优点，在肩关节的影像诊断中地位愈发重要。规范化的超声检查能够有效地评价肩袖及非肩袖病变。虽然对盂唇损伤的评价方面效果并不理想，但在评价冈上肌撕裂、钙化性肌腱炎、肩部囊性病变及积液等方面准确性较高，是一种可靠的无创性影像学诊断手段。

目前这一技术在国内尚未普及，主要原因是肌肉关节解剖结构复杂，技术操作难度大。根据笔者的经验，只要超声医师通过反复的学习和训练，遵循规范化的肩关节超声检查方法，掌握这一技术并不困难。

参考文献

1 Allen GM, Wilson DJ. Ultrasound of the shoulder. Eur J Ultrasound, 2001, 14(1): 3~9

2 American Institute of Ultrasound in Medicine. AIUM Practice Guideline for the performance of a shoulder ultrasound examination. J Ultrasound Med, 2003, 22(10): 1137~1141

3 Chau CLF, Griffith JF. Muskuloskeletal infections: ultrasound. Clin Radiol, 2005, 60: 149~159

4 Chhem R, Cardinal E. Guidelines and Gamuts in Musculoskeletal Ultrasound. Wiles Liss, 1999

5 Dussik KT, Fritch DJ, Kyriazidou M, et al. Measurements of articular tissues with ultrasound. Am J Phys Med, 1958, 37: 160~165

6 Farin PU, Kaukanen E, Jaroma H, et al. Hill-Sachs lesion: sonographic detection. Skeletal Radiol, 1996, 25: 559~562

7 Friedman L, Finlay K, Popowich T, et al. Ultrasonography of the shoulder: pitfalls and variants. Can Assoc Radiol J, 2002, 53(1): 22~32

8 Hwang S, Adler RS. Sonographic evaluation of the musculoskeletal soft tissue masses. Ultrasound Q, 2005, 21(4): 259~270

9 Inampudi P, Jacobson JA, Fessell DP. Soft-tissue lipomas: accuracy of sonography in diagnosis with pathologic correlation. Radiology, 2004, 233(3): 763~767

10 Jacobson JA, Lancaster S, Prasad A,et al. Full-thickness and partial-thickness supraspinatus tendon tears: Value of US signs in diagnosis. Radiology, 2004, 230: 234~242

11 McNally E. Practical musculoskeletal ultrasound. Churchill Livingstone, 2004

12 Middleton WD. Ultrasonography of the shoulder. Radiol Clin North Am, 1992, 30(5): 927~940

13 Middleton WD, Reinus WR. Ultrasonographic evaluation of the rotator cuff and biceps tendon. J Bone Joint Surg Am, 1986, 68(3): 440~450

14 Papatheodorou A, Ellinal P, et al. US of the shoulder: Rotator cuff and non rotator cuff disorders. Radiographics, 2006, 26(1): e23

15 Peetrons P, Rasmussen OS, Creuter V, et al. Ultrasound of the shoulder joint: non rotator cuff lesions. Eur J Ultrasound, 2001, 14: 11~19

16 Stieler, Mark A. The use of sonography in the detection of bony and calcific disorders of the shoulder. J Diagn Med Son, 2001, 17(6): 331~338

17 Uhthoff HK, Sarkar K, Maynard JA. Calcifying tendonitis. Clin Orthop, 1976, 118: 164

18 van Holsbeek M, Strouse PJ. Sonography of the shoulder: evaluation of the subacromial-subdeltoid bursa. AJR, 1993, 160: 561~564

19 Jacobson JA, Lancaster S, Prasad A, et al. Full-thickness and partial-thickness supraspinatus tendon tears: value of US signs in diagnosis. Radiology, 2004, 230: 234~242

20 van Holsbeek MT, Introcaso JH. Musculoskeletal ultrasound. 2 ed. 2001

21 Zanetti M, Hodler J. Imaging of degenerative and posttraumatic disease in the shoulder joint with ultrasound. Eur J Radiol, 2000, 35: 119~125

22 Zdenek H. Topography and functional anatomy of the shoulder joint. Trauma und Berufskrankheit, 2001, 3 (8): S502~S506

第3章 肘部超声显像

Chapter 3 Sonography of the Elbow

刘吉斌 邱宏仁 L.N. Nazarian

超声显像对于评价肘部软组织病变是一种非常适宜的检查方法，具有使用方便快捷、可动态观察，且经济适用等特点。肘部肌肉骨骼超声已经越来越多地应用于临床影像学检查，尤其在慢性劳损和急性运动损伤方面特别显著。超声医生应该熟悉和掌握这一新的影像学内容，以使超声显像成为肘部影像学评价的一个常规检查项目。

肘部的主要韧带和肌腱位置浅表，很适合超声检查；且相对于身体其他部位的关节，肘关节是最简单的关节之一，即便是初学者也较容易掌握扫查技术并获取准确图像。肘部的屈肌群及其肌腱、伸肌群及其肌腱、肱二头肌肌腱、内侧副韧带及外侧副韧带等结构，均可用超声清晰地显示出来，肱三头肌远端肌腱及鹰嘴滑囊也可以清楚显像。此外，超声检查在评价骨和软骨损伤性病变及关节囊病变等方面也非常有用。本章将介绍肘部超声检查的临床指征、扫查技术和方法，局部解剖和声像图表现，以及常见肘部肌肉骨骼病变的超声所见和诊断标准。

临床适应证

肘部超声检查最常见的临床适应证包括了解软组织损伤、探查肿块、发现关节病变等(表 3-1)。检查前应详细了解病史、症状和临床检查结果，准确发现病人肘部疼痛的位置有助于临床诊断和鉴别诊断(表 3-2)。

表 3-1 肘部超声检查临床指征

病因	病变
创伤	滑囊炎
	肌肉韧带撕裂
	肌腱病
	骨化性肌炎
软组织肿块	囊性
	实性
关节病变	关节积液
	滑囊炎
	滑膜炎
	关节内游离体
其他	神经嵌顿
	骨和软骨病变

表 3-2 肘部疼痛位置与病变关系

疼痛位置	病变
前部	肱肌肌腱炎
	肱二头肌远端肌腱撕裂
	前关节囊扭伤
	关节内游离体
内侧	高尔夫球肘
	尺侧副韧带撕裂
	尺神经扭伤或半脱位
后部	关节内游离体
	肱三头肌腱撕裂
	肱三头肌腱病
	鹰嘴滑囊炎
外侧	网球肘
	骨软骨炎
	桡侧副韧带撕裂

创 伤

超声显像可用于评价肘部急、慢性损伤性时的软组织病变，如肌肉或肌腱的撕裂或挫伤、肌腱病变、神经病变，以及滑囊炎等。超声所见常常可以做出明确诊断或为其他放射学检查提供良好的补充。较常见创伤的超声临床适应证包括：①慢性肌腱病变，其中以网球肘最常见；②鹰嘴滑囊炎；③肌腱撕裂。

软组织肿块

肘部出现伴或不伴疼痛的软组织肿块是最常见的临床表现之一。超声检查的作用是判定有无肿块、了解肿块的起源和位置、判断肿块的囊实性质及测量其大小。超声也可了解肿块内有无钙化，囊性肿块内是否有分隔等病理表现；同时可以明确显示肿块与周围结构的关系：例如肿块是否完全位于肌肉内或皮下组织内，是否与关节或神经血管束距离很近等。彩色或能量多普勒显像可用来了解肿块内血流分布情况。超声引导下抽液或活检可帮助临床做出最终病理诊断。

关节病变

超声对于评价肘关节疼痛或肿胀很有价值，尤其是对患有风湿性疾病的病人。滑膜炎是关节炎中主要的一种，但临床对关节积液或滑膜炎的诊断往往并不准确，超声可用于显示关节囊内是否存在关节腔积液及滑膜增生，因而帮助临床了解病变的表现、严重程度及炎症的范围，以及用于临床随访如疗效评价等。关节腔积液抽吸或滑膜活检也可在超声引导下进行。此外，超声还可评价是否有肌腱韧带撕裂或并发感染等与关节病变有关的情况。

扫查技术

根据所检查的部位和结构，常规使用 7~10 MHz 的线阵探头，有时尚需使用 13 MHz 以上的探头。像其他肌肉骨骼检查一样，肘部超声检查结果常需要与相关的其他放射影像学检查进行比较。通常将整个肘部检查分为四个区域，即肘前区、肘内侧区、肘外侧区和肘后区；但在实际操作中会根据扫查的结构进行调整(表 3-3)。一般情况下，完成一个肘部扫查需要 10~15 min，病人体位对成功完成检查至关重要。只有通过正确的探头放置和病人体位，才能获得所要显示结构的图像。正确的病人体位可以帮助取得重复性好的超声图像，以利于评价和诊断，这对于初学者尤为重要。

特别值得指出，应注意探头扫查肌腱和韧带时的角度。只有超声声束完全垂直于肌腱和韧带的纤维束时才能避免出现伪像病理(artifactual pathology)和各向异性效应(anisotropic effect)。初学者首先应在正常人体上练习，通过调整超声探头的垂直与非垂直状态，找到并体会最佳扫查角度和手法来熟悉这一操作技巧。如果怀疑有异常，不管是初学者还是有经验的检查者都应通过扫查对侧肢体相应部位或结构来协助诊断。此外，动态扫查也非常重要。对于初学者来说，随身备用一本基础解剖教科书是非常有用和必要的。肌肉骨骼超声是相对新的诊断领域，许多超声检查者往往不习惯所显示的超声图像，所以必须再次学习相关解剖知识。鉴于超声扫查技巧与局部解剖结构密切相关，较具体和相应的超声检查技术请参阅下节内容。

表 3-3　常规肘部超声扫查分区

部位	超声扫查分区
前部	肱桡关节
	滑车喙突关节
	肱骨软骨
	喙突窝
	环状隐窝
	肱肌
	肱二头肌远端肌腱
	肱动脉
	桡神经，正中神经
内侧	内上髁
	屈肌总腱
	尺侧副韧带
外侧	外上髁
	伸肌总腱
	桡侧副韧带
后部	鹰嘴窝
	肱三头肌腱

声像图解剖

肘前部结构

检查肘前部结构时，病人取坐位，面向检查者，手臂放在检查台上，肘部伸展，掌心向上，以纵断面和横断面进行扫查(图3-1)。病人的身体向受检查侧稍稍倾斜使掌心完全向上，便于肘前部位的检查。在肘关节下放置一枕头可以帮助肘部完全伸展。操作者熟悉和掌握肘部的解剖对于超声扫查和诊断病变非常重要(图 3-2~图 3-4)。

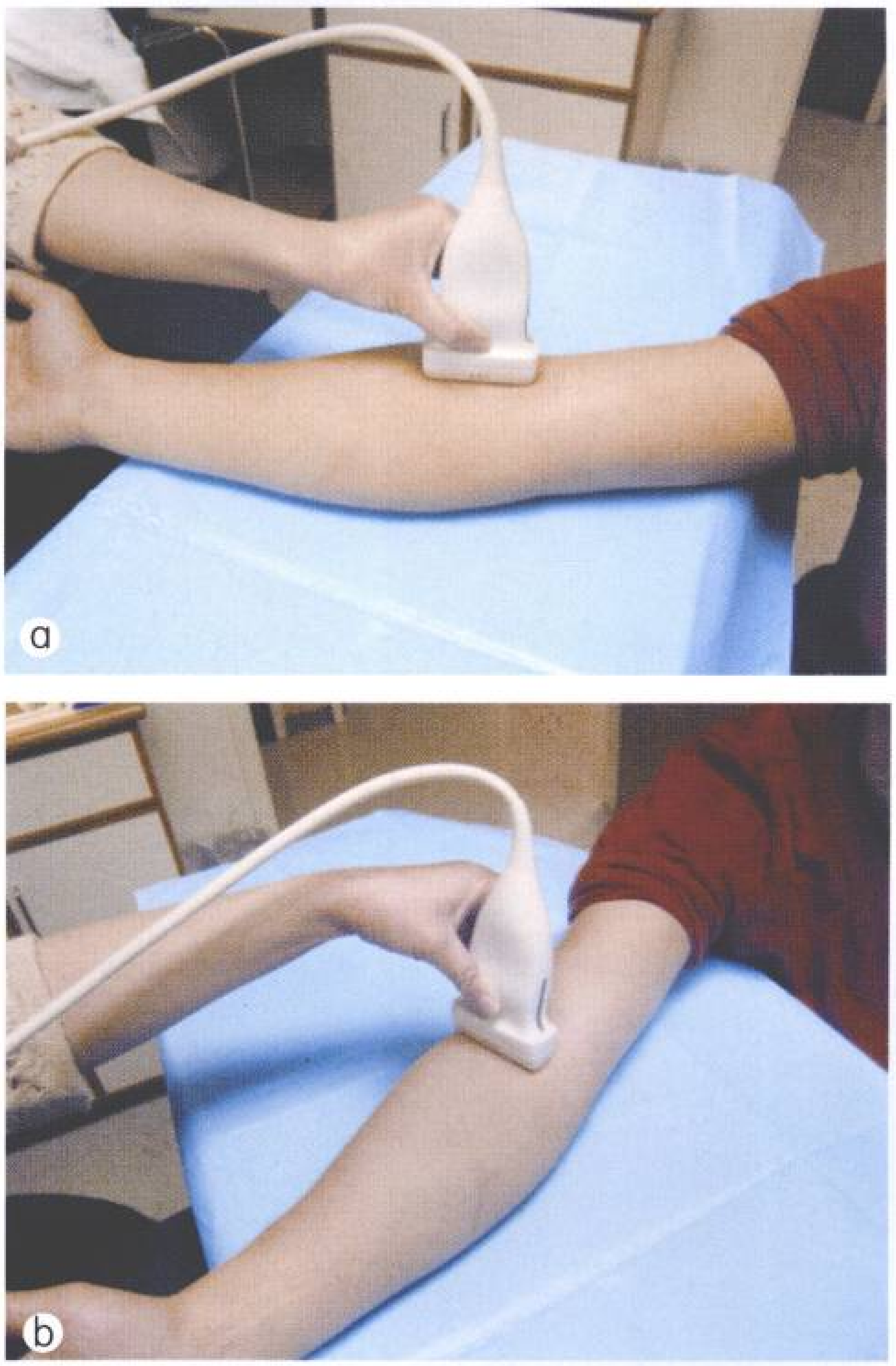

图 3-1　超声纵断面(a)和横断面(b)扫查肘前部结构

进行横断面扫查时，应将探头垂直于肱骨干并在肘关节上方和下方 5 cm 范围内做滑动扫描。肘关节处扫查可观察到肱骨滑车、尺骨喙突和肱桡关节。在肘关节上方(肱骨髁上区)扫查，可显示表浅的肱二头肌及位于深部的肱肌，以及其内侧呈并排走行的肱动脉及正中神经(图 3-5)。在肘关节下方扫查，可观察到肱肌附着于尺骨近端的尺骨粗隆，肱二头肌腱远端附着于近端桡骨粗隆(图 3-6)。

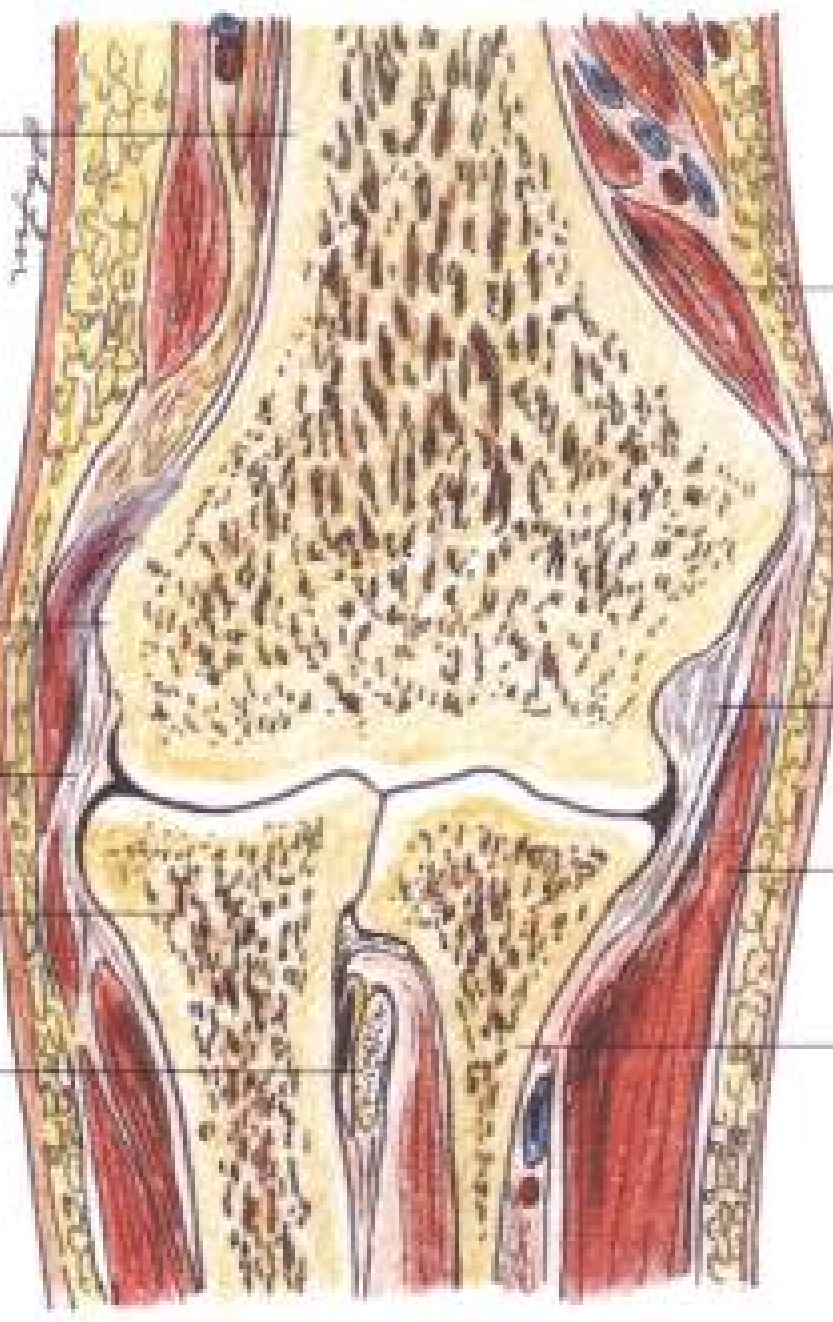

图 3-2　右肘关节冠状切面解剖图

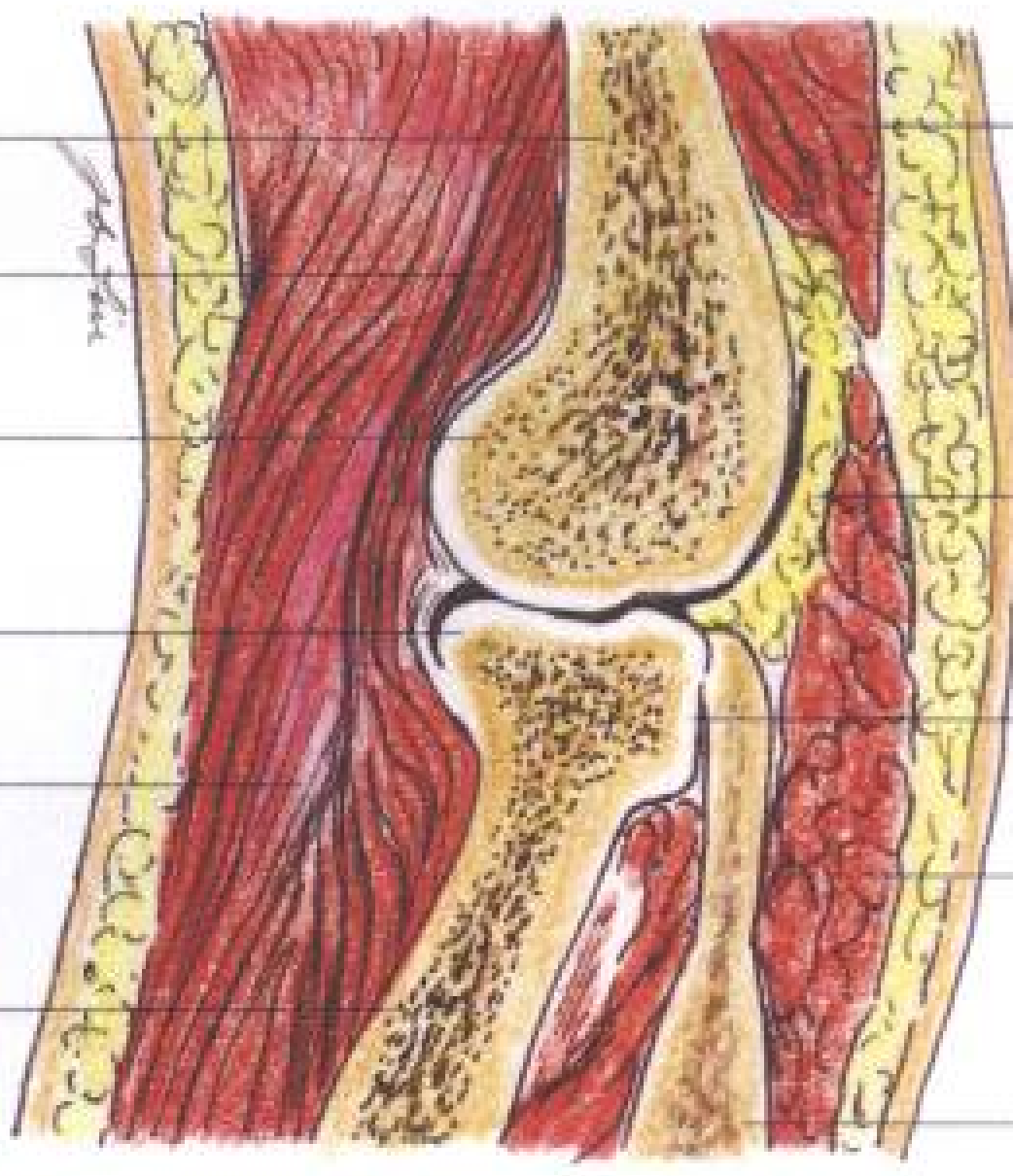

图 3-3　肘关节桡骨轴线矢状切面解剖图

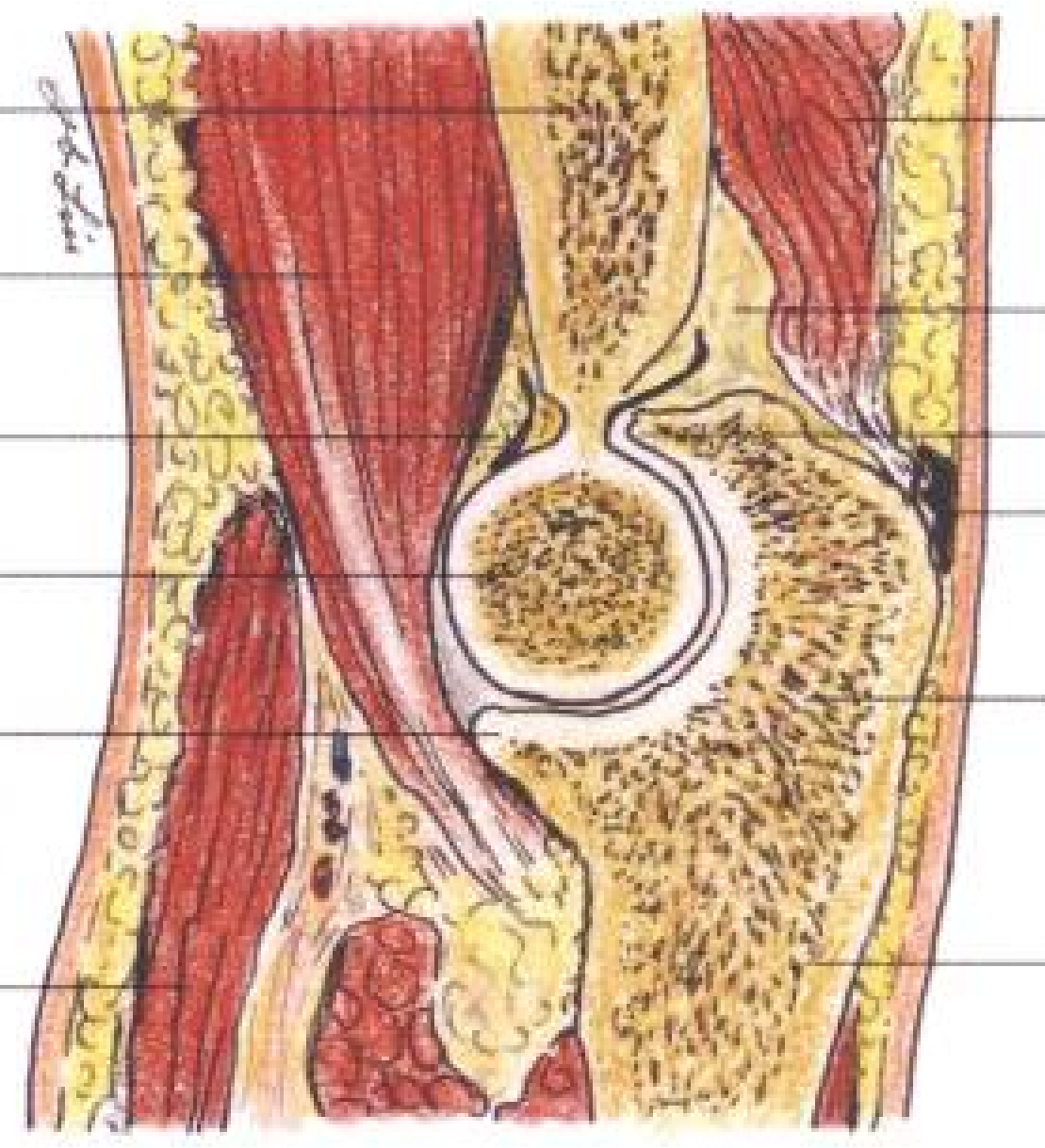

图 3-4　肘关节尺骨轴线矢状切面解剖图

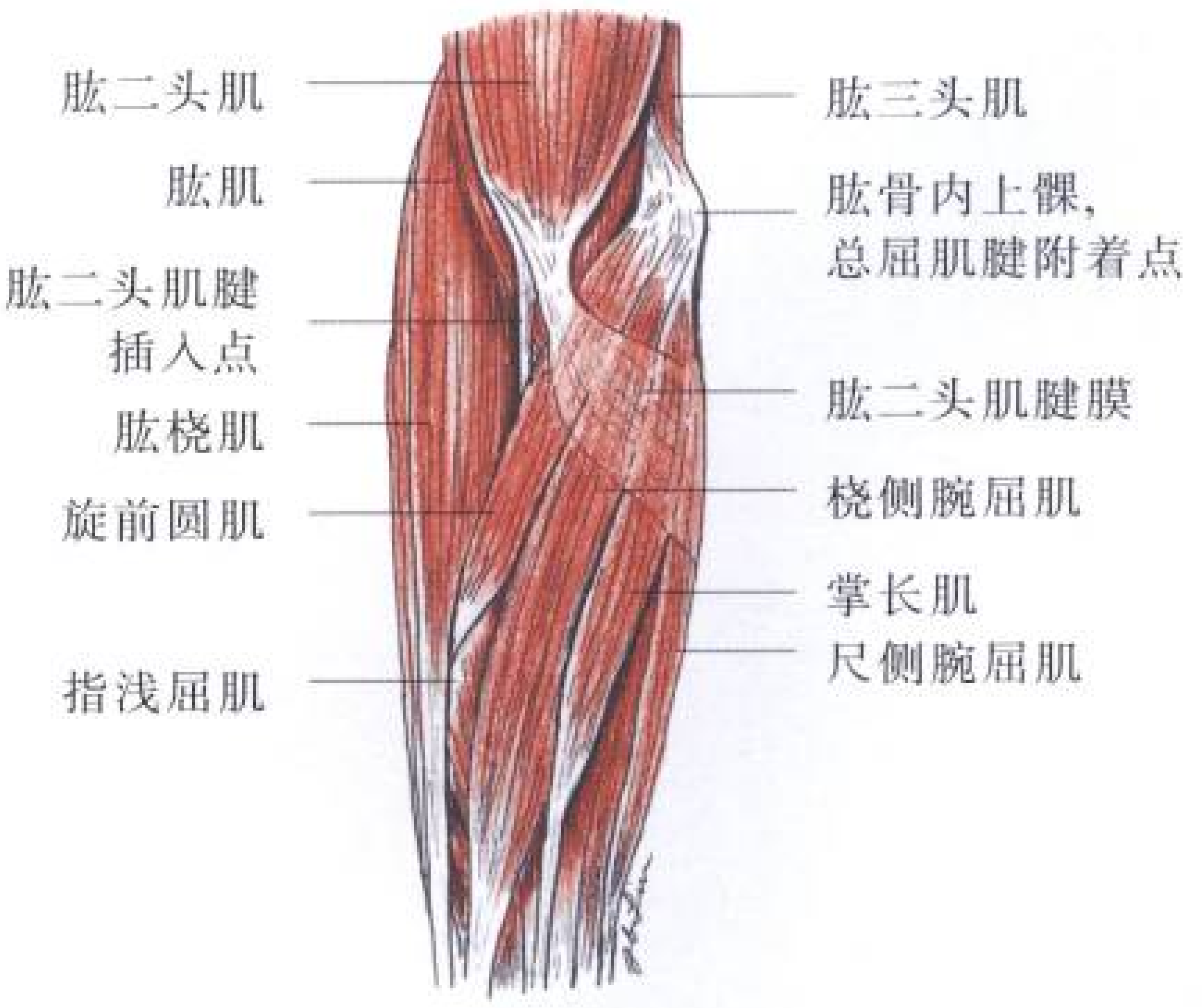

图 3-5 右肘部肌肉前面观解剖图

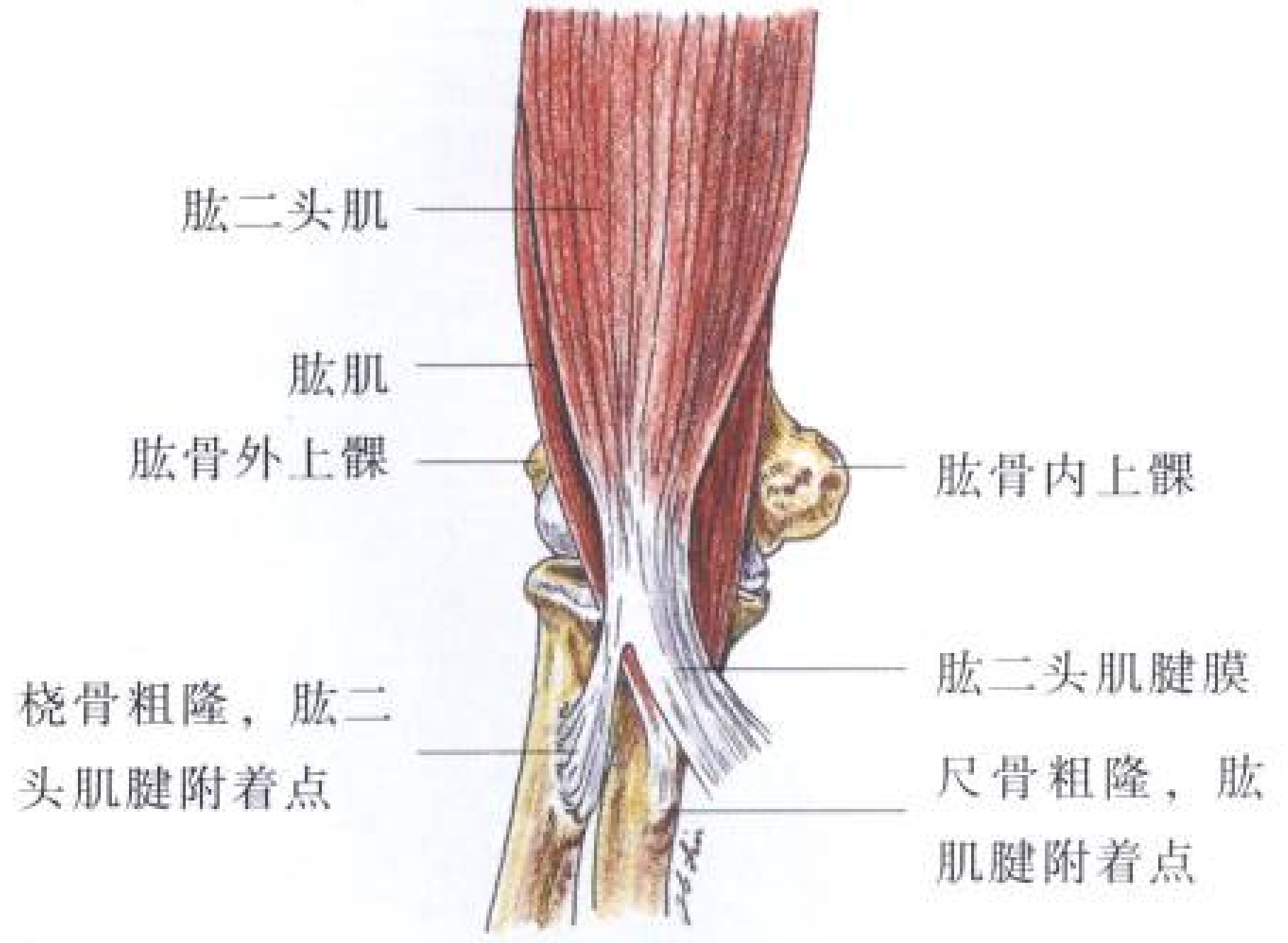

图3-6 右肘关节前面观解剖图

与横断面扫查相比，在长轴断面上观察肱二头远端肌腱形态效果更佳，此时可避免出现在短轴断面时探头位置的轻微变化导致的肌腱回声明显改变。检查时，尽量使病人的前臂外旋以便观察到二头肌远端肌腱附着于桡骨粗隆处。二头肌远端肌腱为由浅向深走行，故如将探头平放于皮肤进行扫查时，部分肌腱可显示为低回声，解决办法为将探头远侧端稍微用力下压以保证声束与肱二头肌腱垂直，这样即可清楚观察到肌腱的纤维条状结构(图3-7)。肱二头肌远端肌腱的浅层带状肌腱与前臂近端前腱膜融合(图 3-5)，这一结构在正常情况下无法用超声显示。此外，肱肌短肌腱也可沿其长轴断面向下观察直到其附于尺骨粗隆。

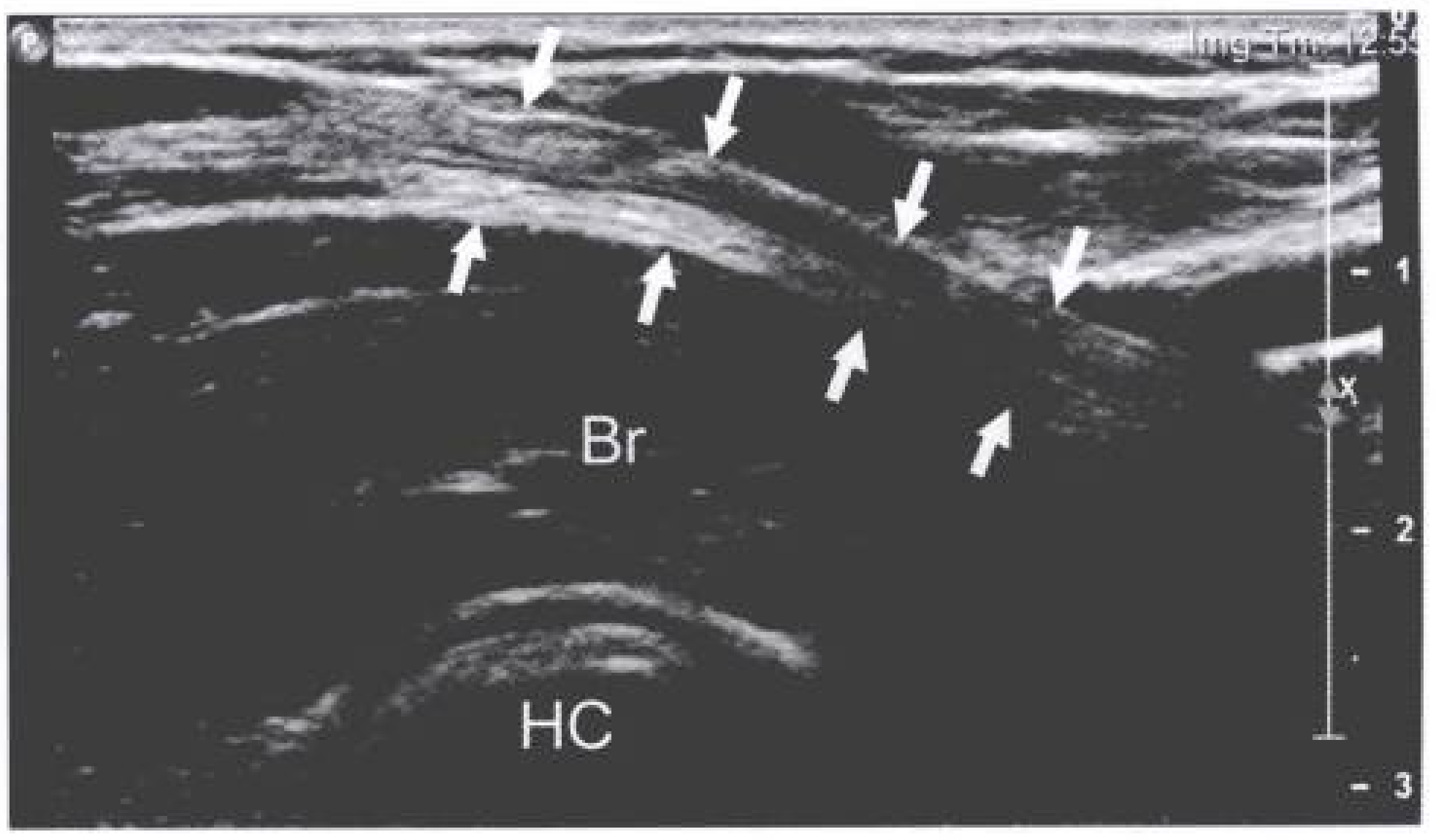

图 3-7 超声纵断扫查肘前部结构。↑：肱二头肌远端肌腱；Br：肱肌；HC：肱骨小头

肘正中纵断面可检查肘关节喙突窝，其表现为肱骨前表面的一个凹陷，内前方为脂肪垫(图 3-8)。正常情况下，在脂肪垫及肱骨之间可见到少量液体。横断面上，肱骨骺部远端的前部呈波浪状强回声，表面覆盖薄层低回声的关节软骨，关节软骨外侧 2/3 与肱骨小头(圆形)相连，内侧 2/3 与 V 形肱骨滑车相连(图 3-9)。纵断面上，桡骨头显示为方形，肱骨小头和桡骨头的关节软骨表现为一层光滑连续的低回声带。肘关节内正常情况下可有少量液体，但关节和软骨之间的液性暗区不应超过 2 mm。

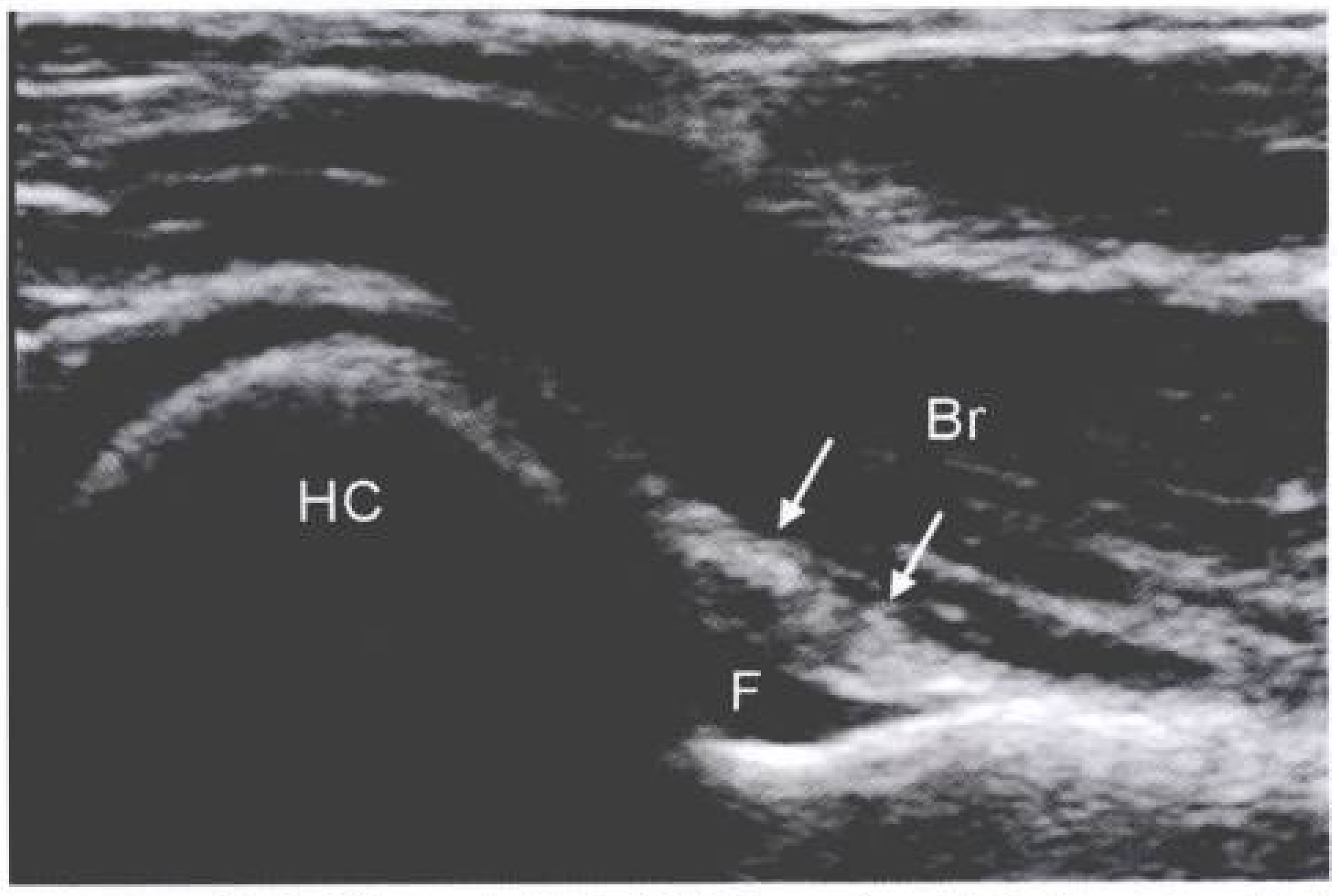

图 3-8 超声纵切扫查肘前部结构。↑：脂肪垫；F：少量积液；Br：肱肌；HC：肱骨小头

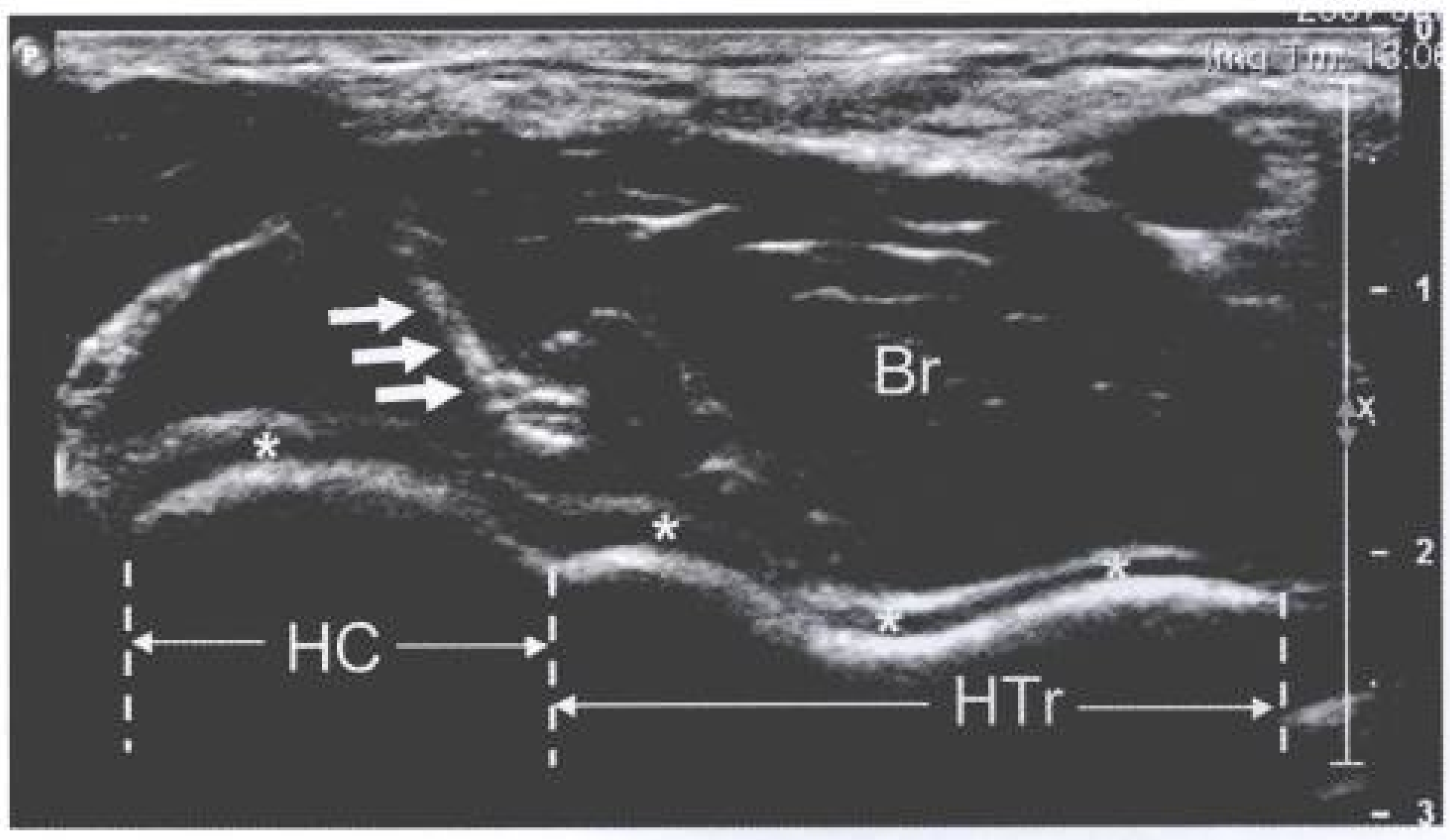

图 3-9　超声横断面右肘前部扫查，可见肱骨骺端呈波浪形强回声线，表面覆有低回声的软骨面（*）；外 1/3 为肱骨小头，内 2/3 为肱骨滑车。↑：肱二头肌腱；Br：肱肌；HC：肱骨小头；HTr：肱骨滑车

肘内侧结构

为便于检查肘内侧部，病人身体应斜靠向检查侧，前臂尽量外旋，肘部伸展或稍屈曲放于检查台上(图 3-10)。在肘内侧部位可观察到的结构由深至浅分别为肱尺关节腔、尺侧副韧带、内上髁、屈肌总腱(图 3-2，图 3-11)。

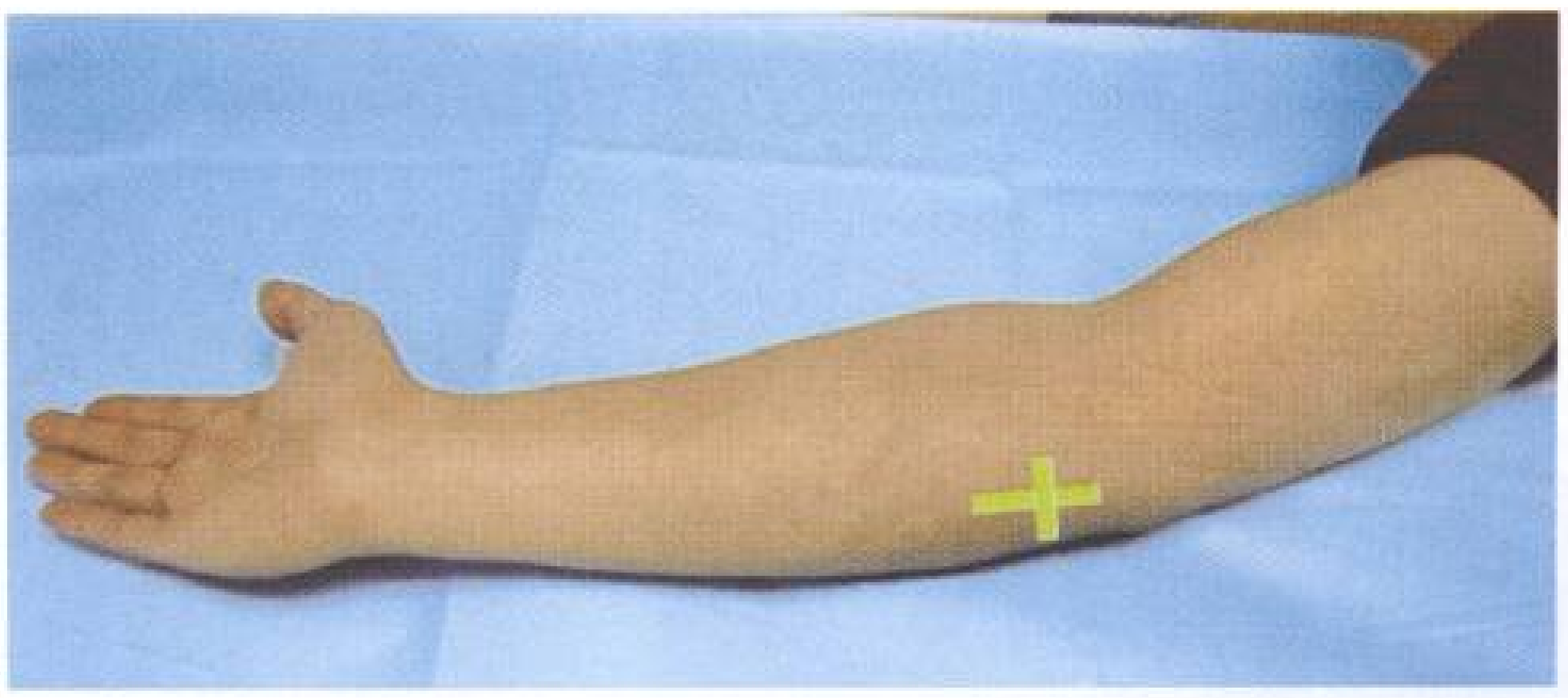

图 3-10　超声扫查肘内侧结构的手臂姿势及探头纵切和横切位置

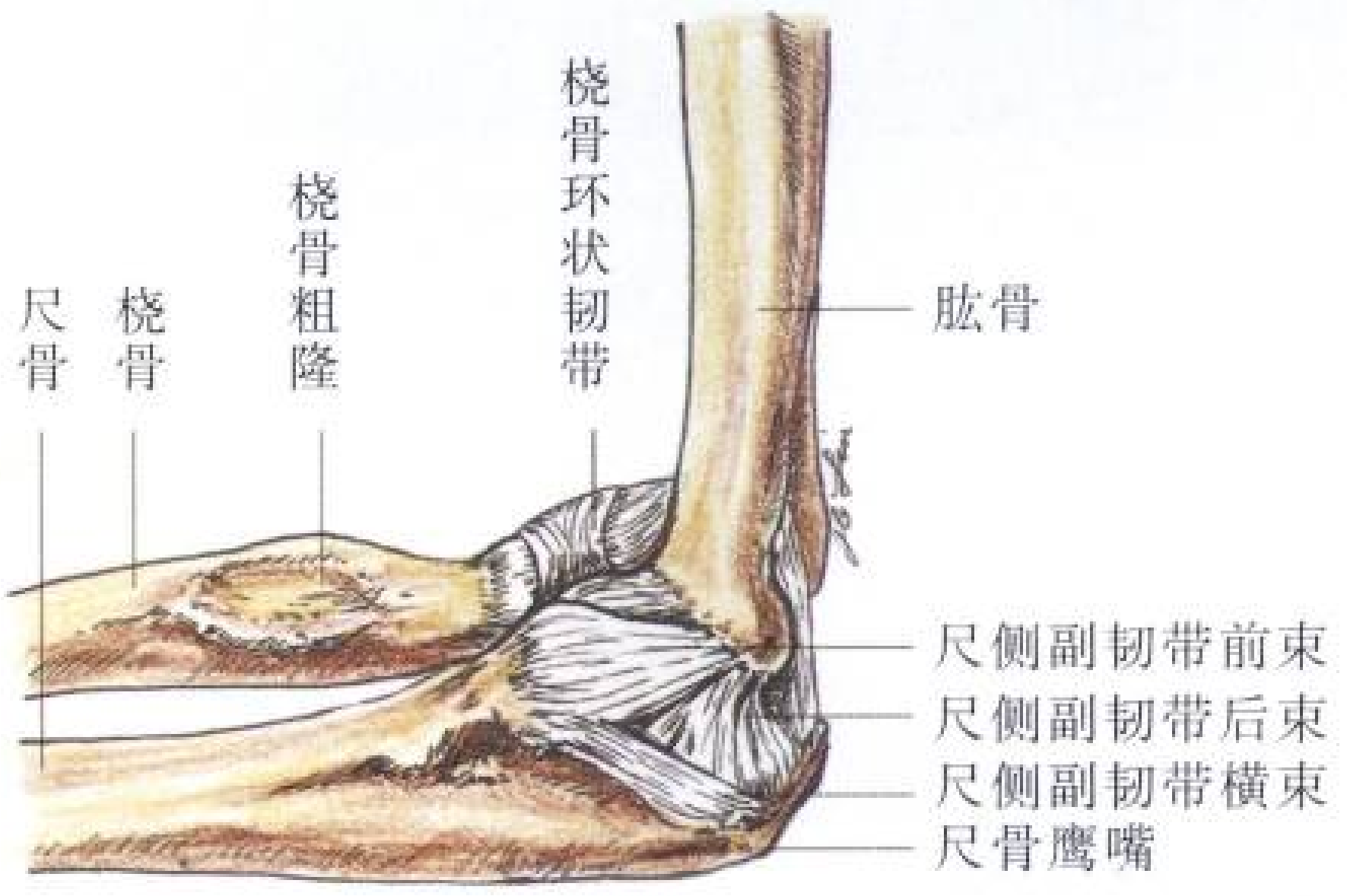

图 3-11　右肘关节囊和韧带内侧观解剖图

将超声探头的头端放在肱骨远端的内上髁处行冠状扫查，可显示位于浅表位置的屈肌总腱起始部（图 3-10，图 3-12），表现为外形光滑的“鸟嘴”样结构，左右对称(两侧厚度之差不超过 2 mm)，内部呈均匀强回声，有明显的纤维状结构。此外，其附着处的上髁骨表面通常较光滑。此断面尚可观察到位于肌腱深部的尺侧副韧带，表现为强回声的带状结构。如让病人平躺、肩膀外展外旋、肘关节保持 90°屈曲的姿势，则观察效果更佳。尺侧副韧带复合体由前束、后束和横束组成(图 3-11)，但在声像图上不易区分(图 3-12)。

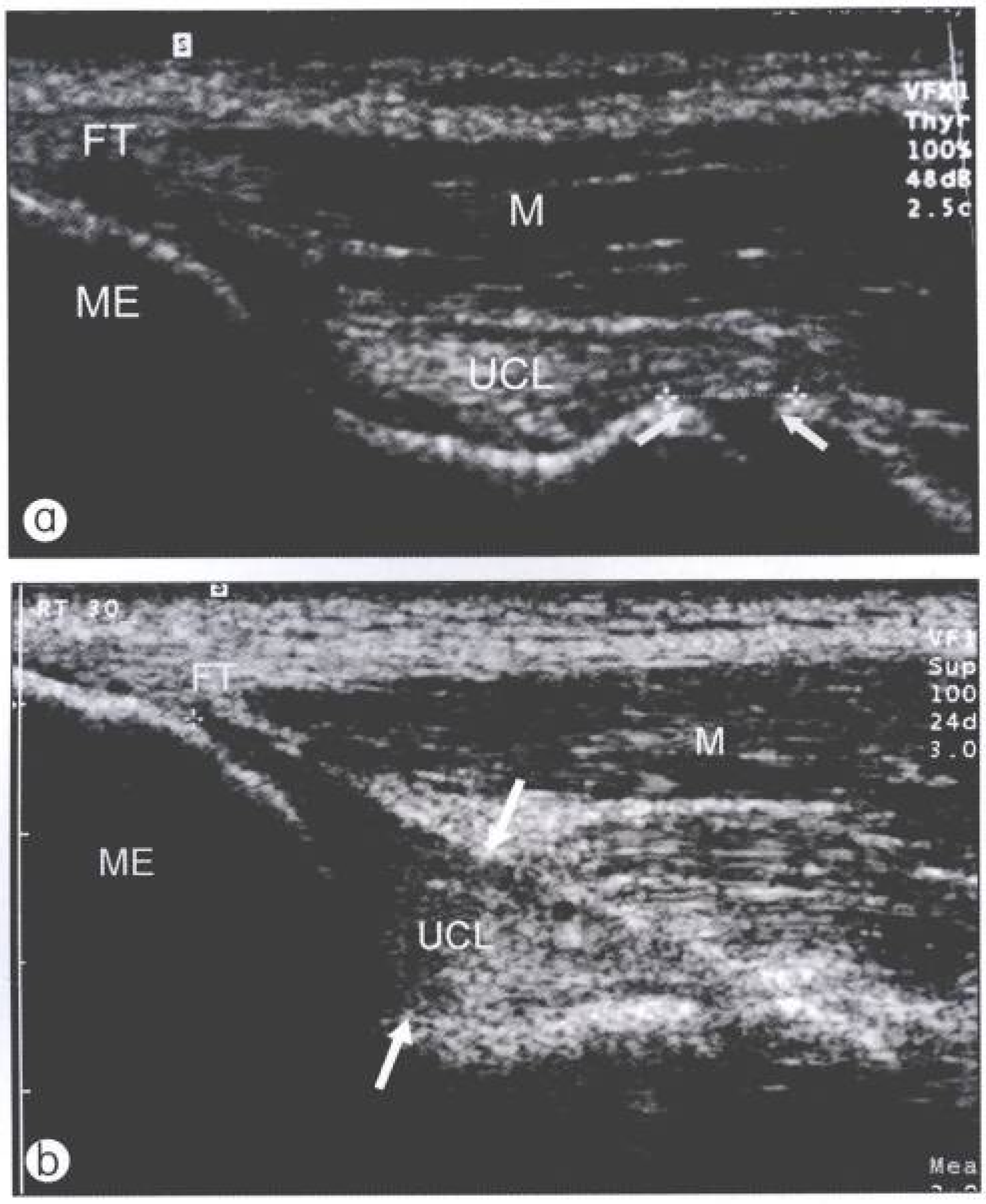

图 3-12　a. 超声纵断扫查肘内侧显示起于肱骨内上髁(ME)的屈肌总腱(FT)及其肌肉(M)，以及位于屈肌总腱下方呈强回声的尺侧副韧带(UCL)；箭头示肱尺关节间隙；b. 超声显示棒球投手肘内侧呈三角型粗厚的尺侧副韧带(UCL)，以及起于肱骨内上髁(ME)的屈肌总腱(FT)及其肌肉(M)

肘外侧结构

检查肘外侧部时，应在病人拇指向上，双掌合拢，两肘伸展或者单侧屈位，前臂内旋姿势下进

行(图 3-13)。在外侧部位看到的结构由深至浅分别为肱桡关节腔、桡侧副韧带、外上髁、伸肌总腱(图3-2，图 3-14)。

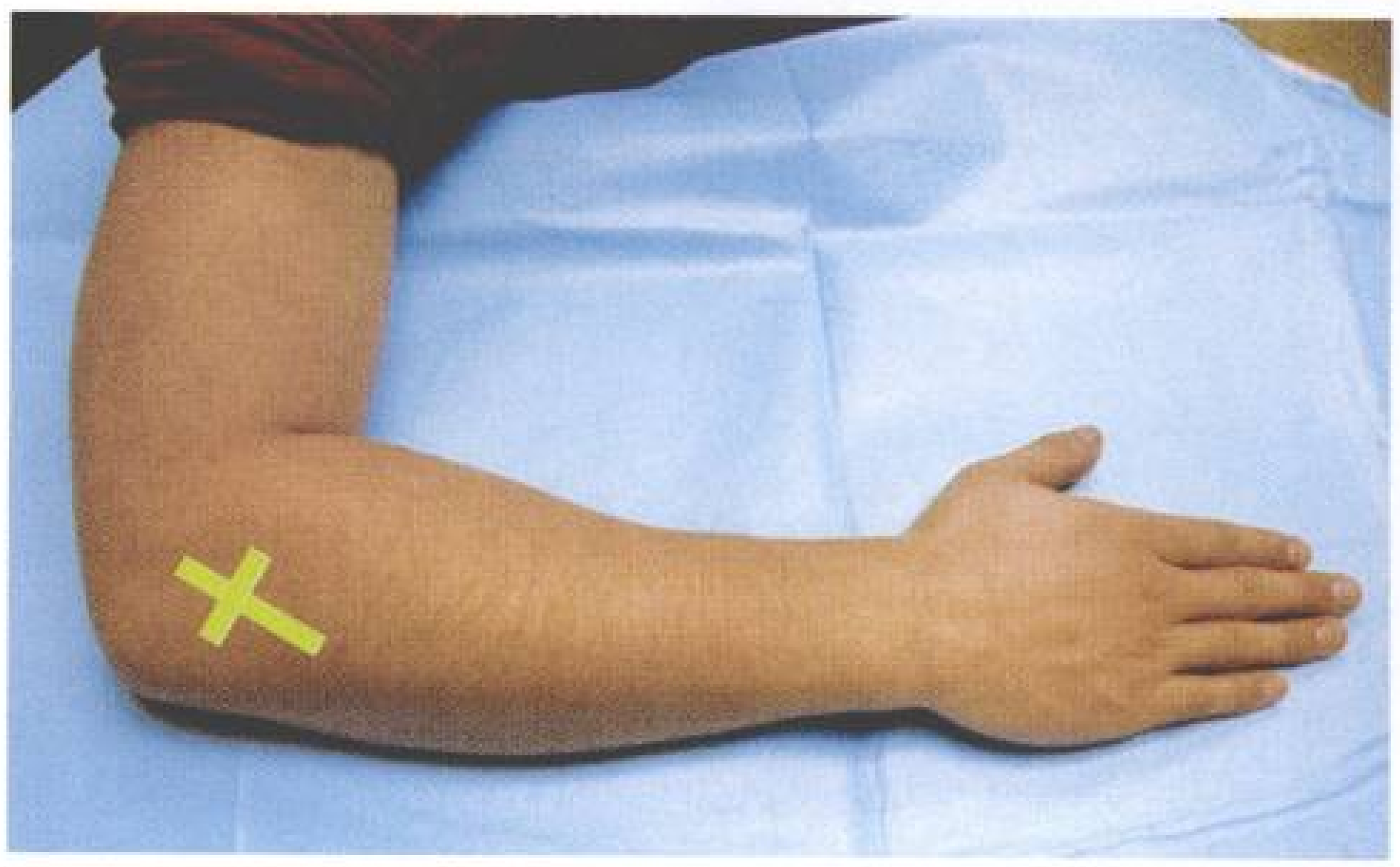

图 3-13 超声扫查肘外侧结构的手臂姿势及探头纵切和横切位置

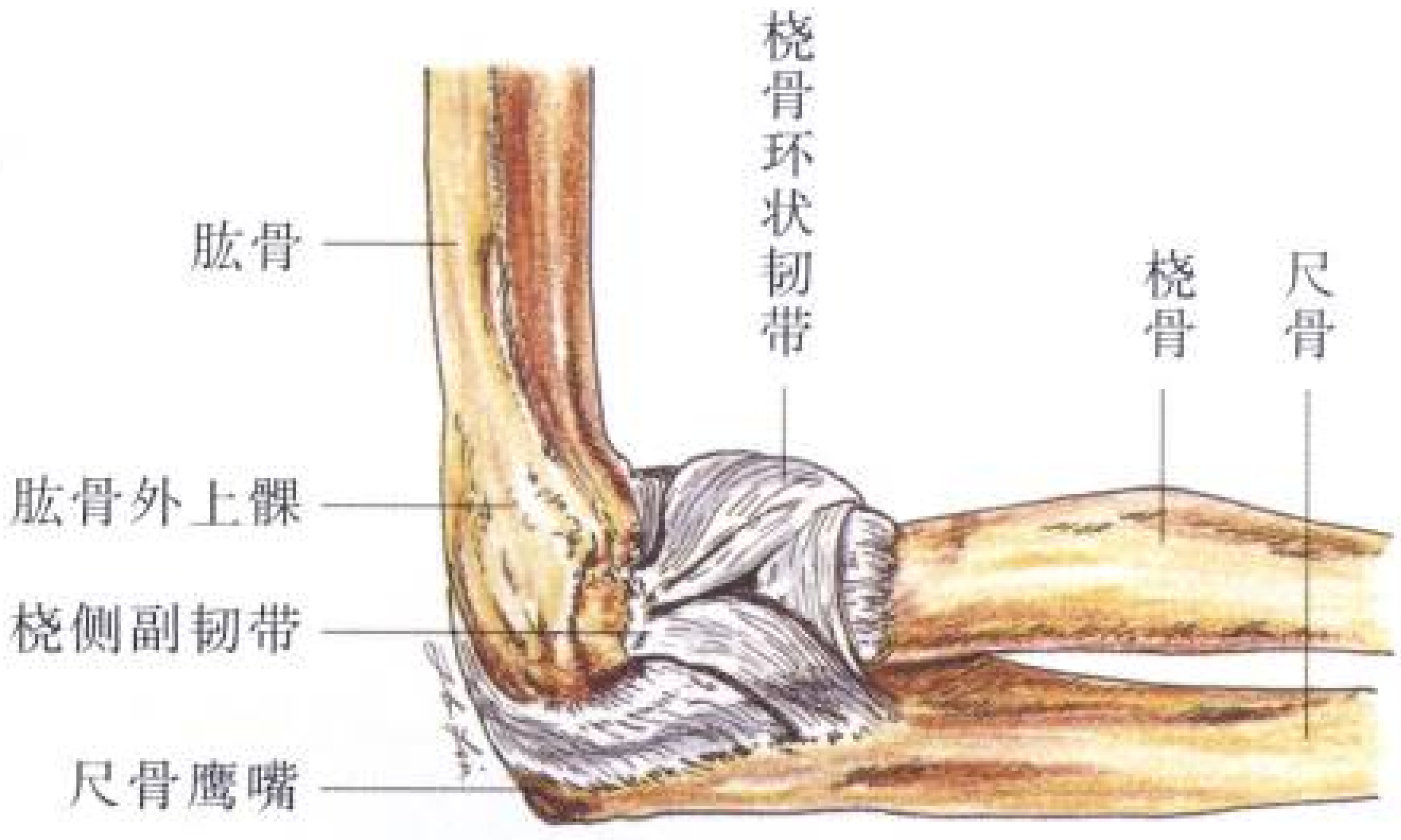

图 3-14 右肘关节囊和韧带外侧观解剖图

将超声探头的头端置于外上髁，沿长轴在冠状断面上可扫查到位于浅表位置的伸肌总腱，调整扫查角度或探头加压有助于获得清晰图像(图 3-13，图 3-15a)。深方的桡侧副韧带虽然也可显示，但因与其表层的伸肌腱同为纤维条状结构，两者不易在声像图上区分开(图 3-15b)。伸肌总腱附着处也可利用短轴断面进行扫查，同时，应注意进行两侧结构对比观察以了解是否对称。

超声在肘外侧部位尚可观察到肱桡关节滑囊缘贴附在肱桡关节外侧面的表浅部位。当前臂做被动性前后旋转运动时，动态扫查桡骨头可以帮助了解其形态及排除隐匿性骨折。同样手法可用于检查包绕桡骨头的环状韧带(图 3-16)。在桡骨颈部，只有环状隐窝内含有液体时，才能观察到此隐窝结构。

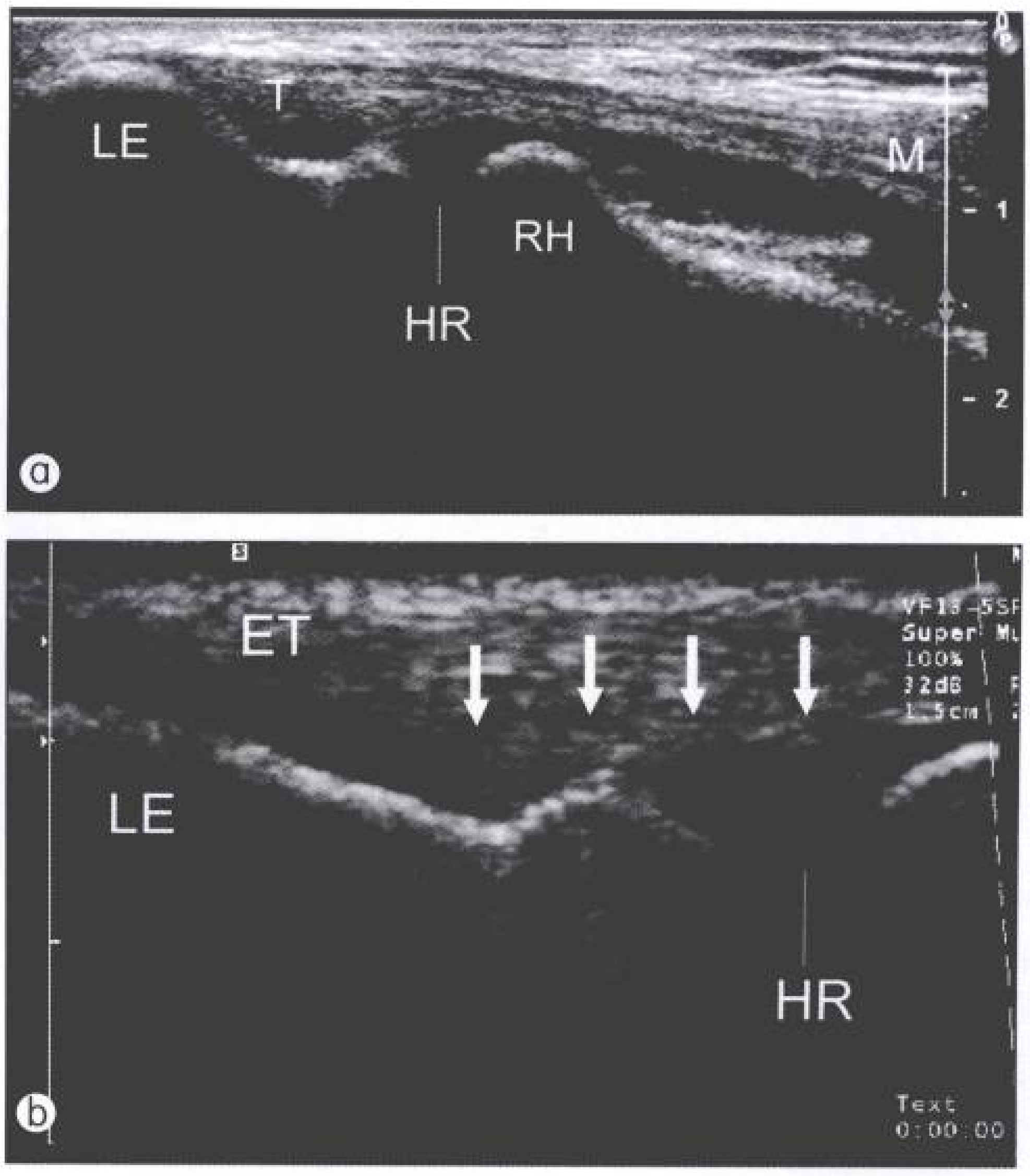

图 3-15 a. 超声纵断面扫查肘外侧显示起于肱骨外上髁(LE)的伸肌总腱(T)及其肌肉(M)；b. 超声纵切扫查肘外侧显示位于伸肌总腱(ET)下方的桡侧副韧带(↑)，但二者的分界不易清楚显示。RH：桡骨头；LE：肱骨外上髁；HR：肱桡关节

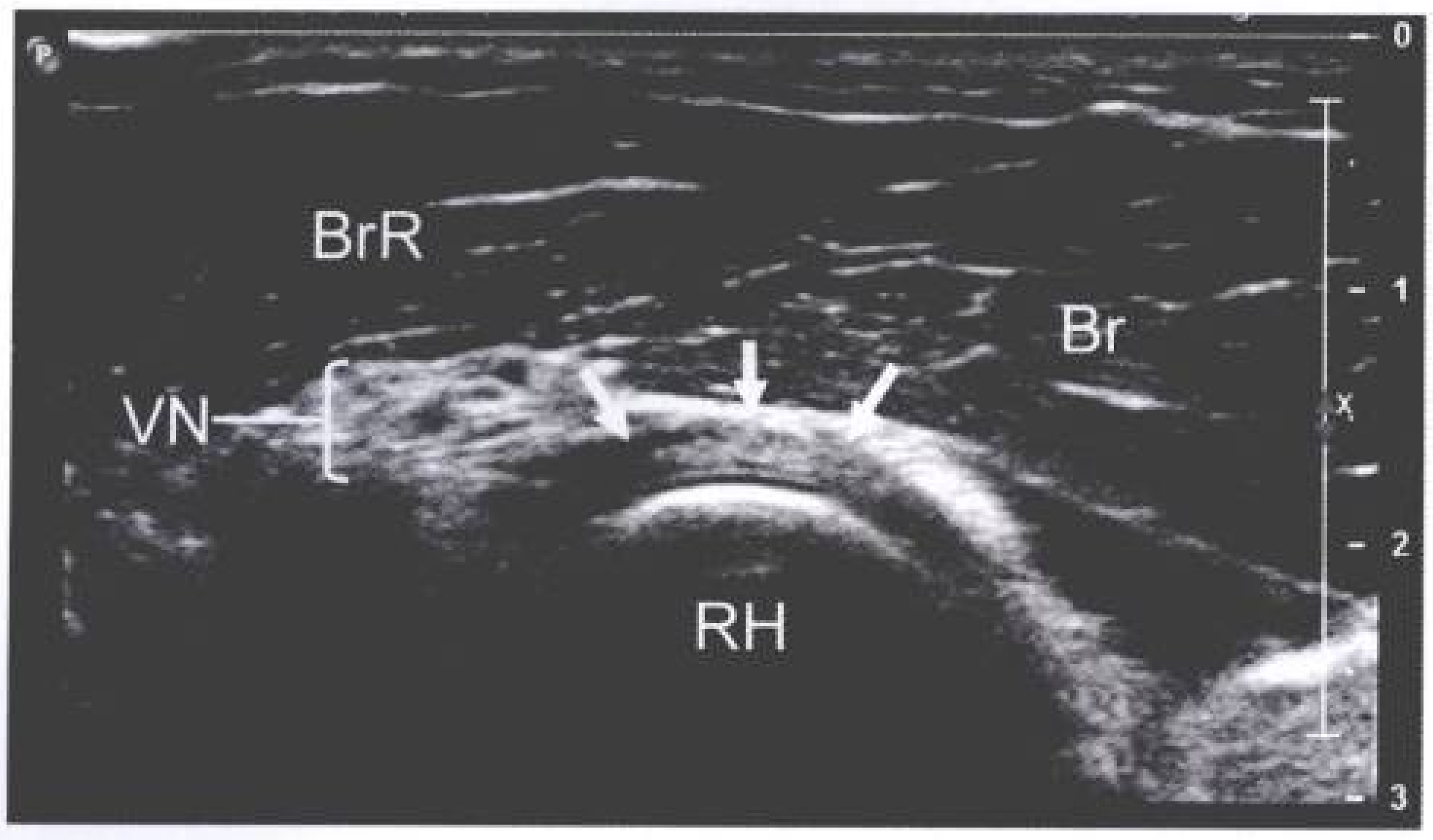

图 3-16 超声横断面扫查肘外侧显示位于桡骨头(RH)上方的环状韧带(↑)。BrR：肱桡肌；Br：肱肌；VN：血管神经束

肘后侧结构

检查肘后部时，需将病人的手掌撑于检查台上，肘关节保持 90°屈曲，鹰嘴指向检查者，尽量呈内旋和外展位(图 3-17)。表浅粗大的肱三头肌肌腱附着于尺骨近端的鹰嘴上，此结构可作为一个重

要体表标志(图 3-18)。在接近尺骨鹰嘴的位置用长轴及短轴扫查肱三头肌腱，应注意肱三头肌腱的起始点有无炎性病变。肱三头肌腱的深部是鹰嘴窝及鹰嘴后隐窝，可利用长轴及短轴断面进行扫查。鹰嘴后隐窝内有后脂肪垫充填，声像图上表现为范围较大的强回声区(图 3-19)。当肘关节囊内有积液时，此脂肪垫向后推移。鹰嘴滑囊有两个：一个位于鹰嘴骨面和肱三头肌腱之间；另一个在肱三头肌腱和皮肤之间。鹰嘴滑囊是一个潜在的腔隙，只有在病理肿胀、积液的情况下才可以显示。

图 3-17　超声扫查肘后结构的手臂姿势及探头纵切位置

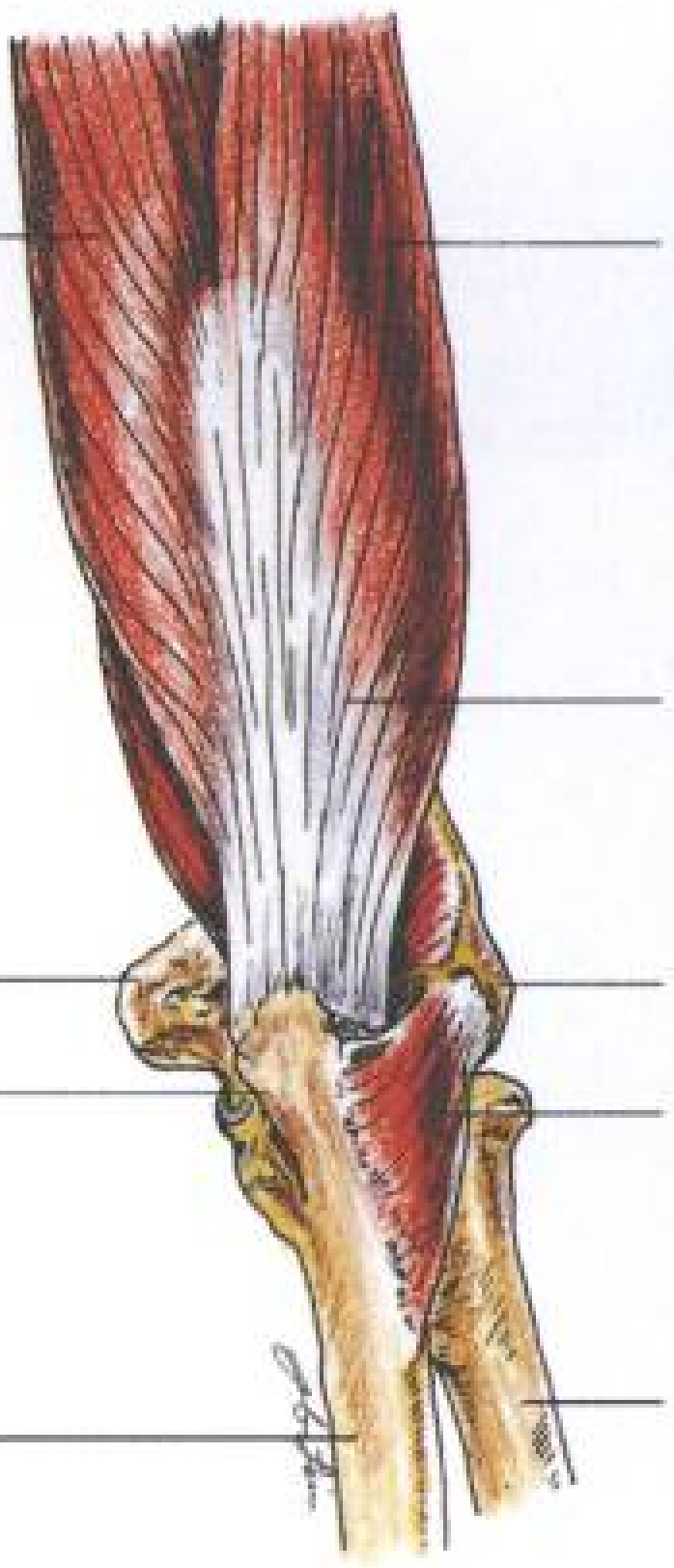

图 3-18　右肘后面观解剖图

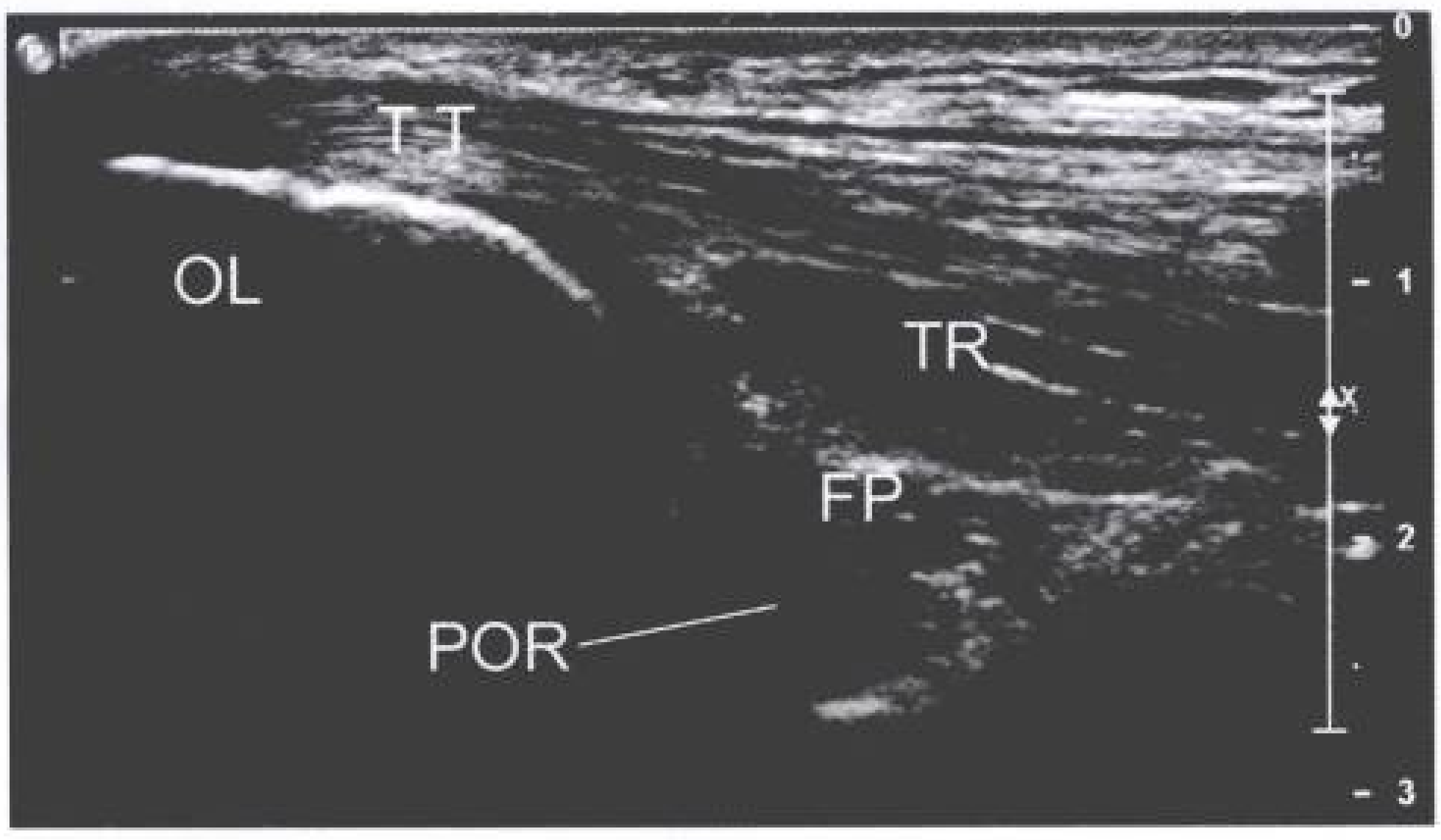

图 3-19　超声纵断面扫查肘后显示正常肱三头肌腱(TT)的纤维束附着在尺骨鹰嘴(OL)上及其远端肌肉(TR)；后脂肪垫(FP)呈强回声充填于鹰嘴后隐窝内(POR)

尺神经可以通过纵断面和横断面进行观察，而短轴断面更易于追踪神经走向。尺神经走行在肱骨远端内后侧沟(肘管)内，并由一条小韧带维持其位置。鹰嘴和内上髁是定位尺神经时的重要骨性标志。在检查部位应多涂耦合剂以起到透声胶垫的作用，这样利于探头在最佳聚焦成像区显示表浅的靶结构，对于观察肘后部的尺神经和鹰嘴滑囊非常有效。尺神经半脱位有时在静息状态下不易显示，肘关节做屈伸动作时动态扫查更易显示。

肘部病变

肌腱病

肌腱病(tendinosis)常因投掷动作造成反复的小损伤引起，也可以由过度性使用或慢性劳损造成。在组织病理学上，肌腱病为非特异性组织退行性改变(表 3-4)。

表 3-4　肌腱病的病理特征

血管成纤维细胞性肌腱病（肉芽肿类组织）
急性炎症期：炎性细胞不存在于肌腱内而在结缔组织中
慢性炎症期：肉芽肿类组织修复肌腱
肌腱退行性改变和微小断裂

外上髁炎

外上髁炎(lateral epicondylitis)，又称网球肘(tennis elbow)，肘部最常见的肌腱病，是手部使

用工具不当或球拍反复震动为诱发病因，造成急、慢性肘部压力性损伤，使位于外上髁附着处的伸肌总腱出现退行性和炎性改变（图 3-20）。本病多数发病缓慢，患者自觉肘关节外上方酸胀不适，活动时疼痛，可向上或向下放射。手用力握物，提壶、拧毛巾、织毛衣等动作可使疼痛加重。一般在肱骨外上髁处有局限性压痛点。局部无红肿，肘关节伸屈不受影响。严重者手指伸直、伸腕或执筷动作时即可引起疼痛。当患者前臂旋前位作对抗外力的旋后运动时，外上髁处疼痛者为 Mill's 征阳性。外上髁炎声像图表现为伸肌总腱附着处增粗，回声减低且不均匀，肌腱周围偶尔会有少量积液(图 3-21，图 3-22)。在慢性病例，肌腱附着处会有钙化，肱骨外上髁骨表面不规则(图 3-23)。

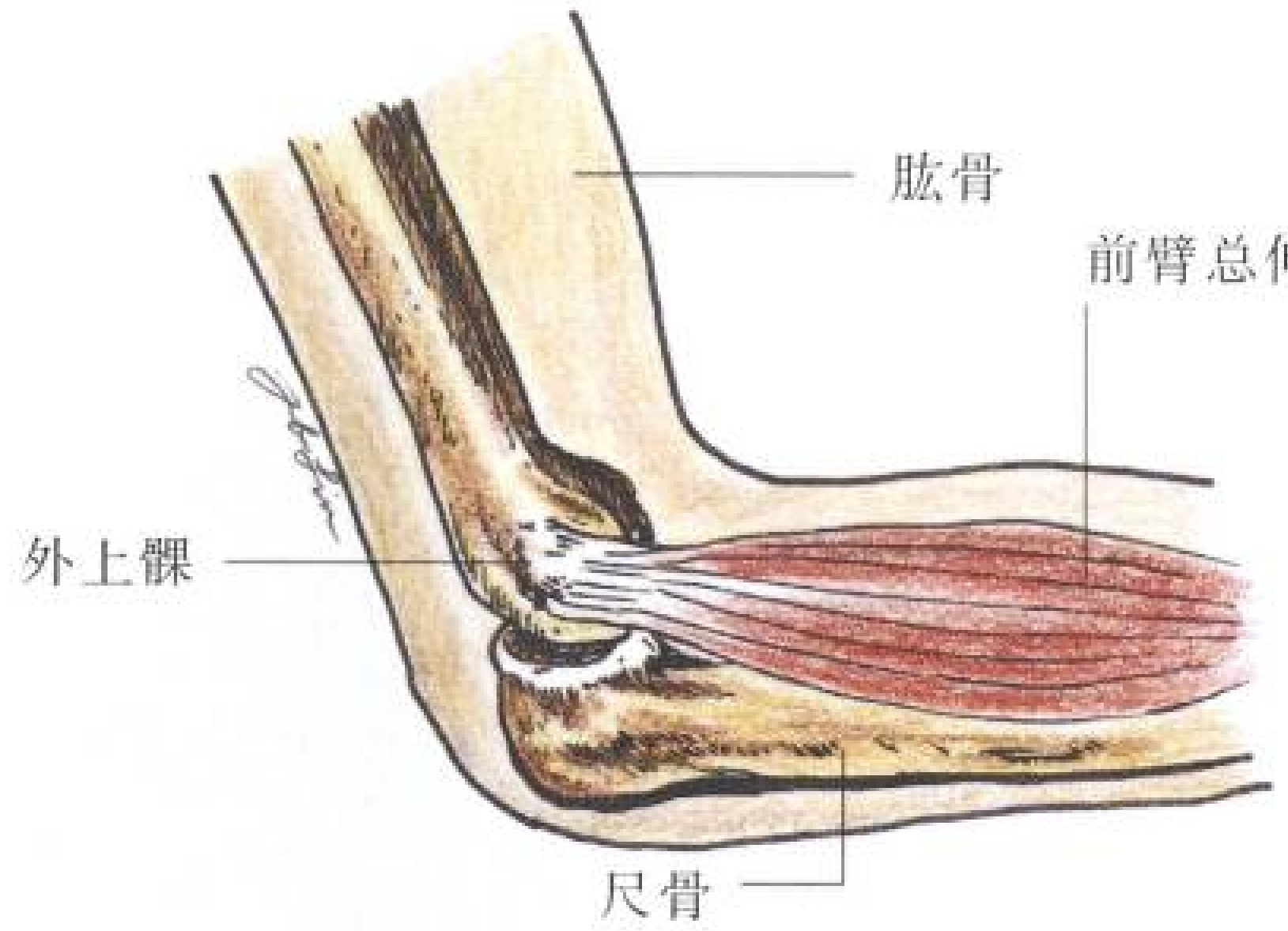

图 3-20 解剖示意图表示外上髁炎(又称网球肘)病变位置

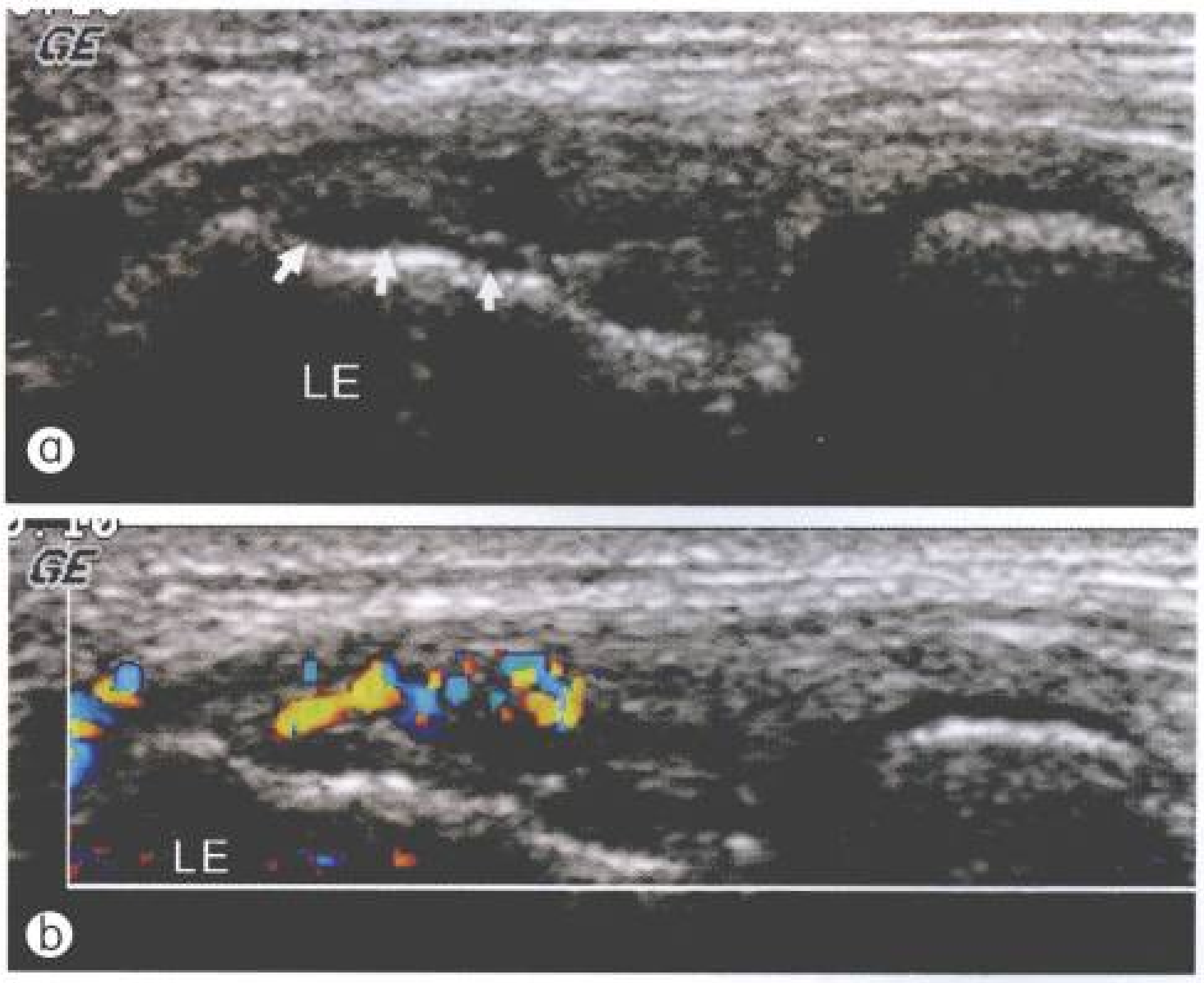

图 3-21 外上髁炎。a. 灰阶声像图显示伸肌总腱附着处增粗，回声减低且不均匀，肌腱周围有少量积液（↑）；b. 彩色多普勒超声显示病变区血流信号增加。LE：外上髁

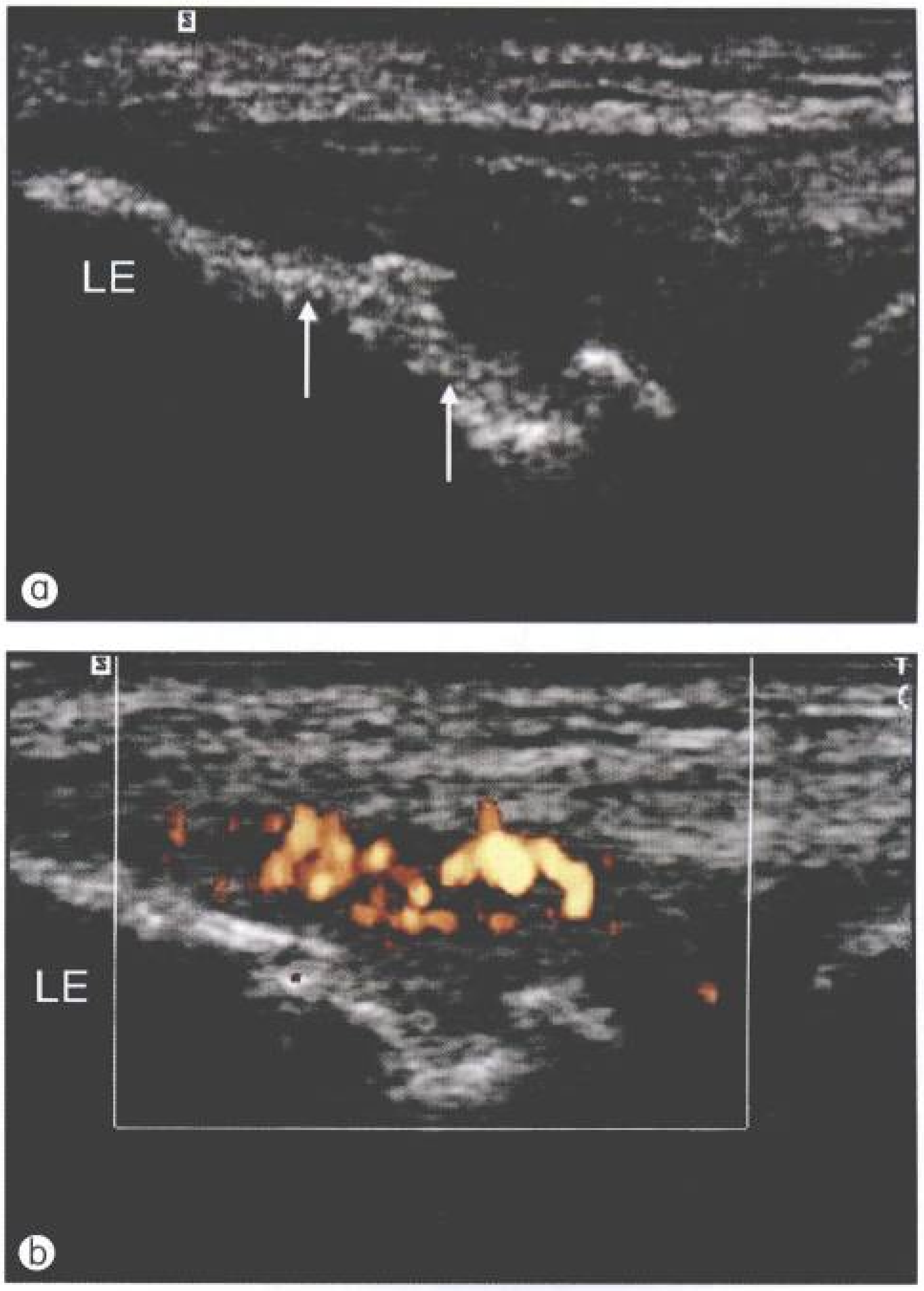

图 3-22 a. 灰阶声像图显示伸肌总腱回声减低且不均匀，肌腱附着处骨表面粗糙(↑)；b. 彩色多普勒超声显示病变区散在血流信号增加，符合外上髁肌腱炎诊断。LE：外上髁

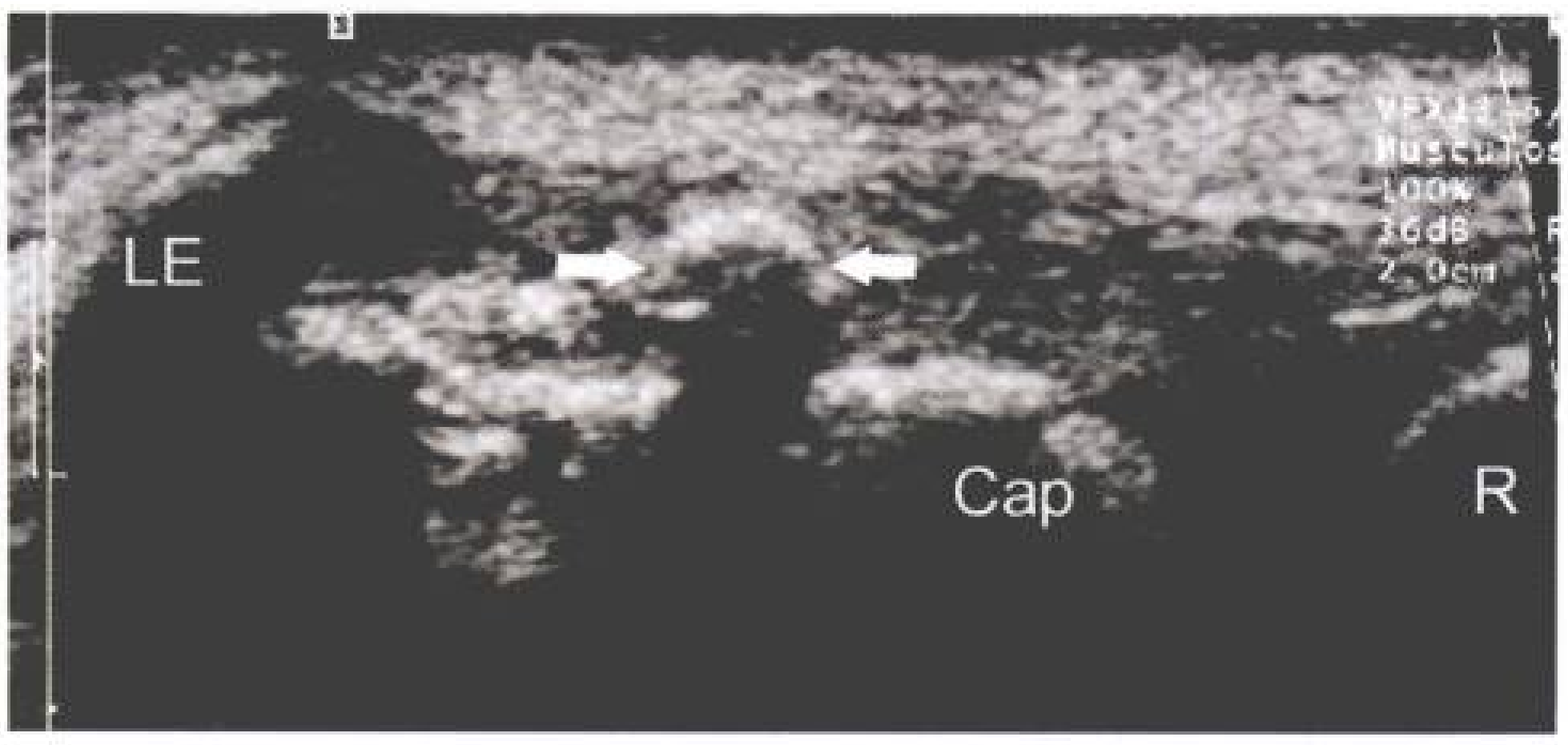

图 3-23 灰阶声像图显示伸肌总腱增粗，回声明显不均，内有强回声灶伴声影(↑)，肌腱附着处骨表面粗糙，符合慢性钙化性肌腱炎。LE：外上髁；Cap：肱骨小头；R：桡骨

对于反复发作的慢性伸肌腱炎，可采用超声引导下细针反复穿刺肌腱的病变区，造成治疗性的损伤并激活组织自身修复的过程，从而达到治愈的效果(图 3-24)。

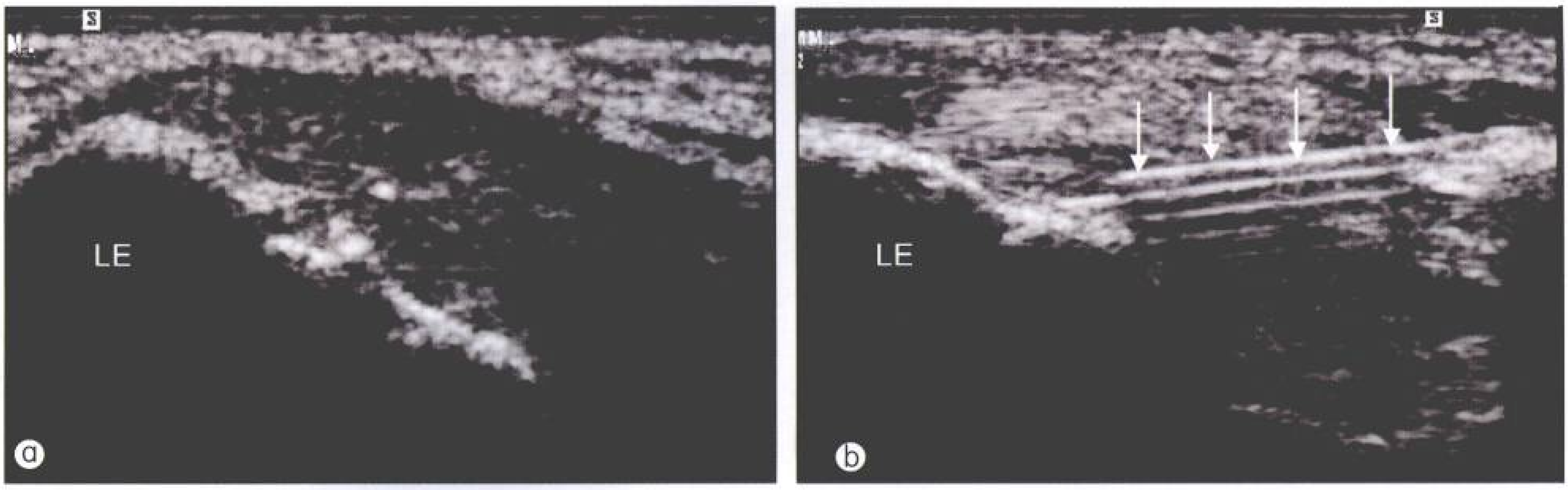

图 3-24　a. 灰阶声像图显示外上髁伸肌总腱附着处增粗，回声减低，肌腱附着处骨表面粗糙，符合慢性肌腱炎诊断；b. 超声引导下行细针(↑)反复穿刺病变肌腱，以达到创伤性再修复的目的。LE：外上髁

内上髁炎

内上髁炎(medial epicondylitis)又称高尔夫球手肘(golfer's elbow)，是附着于内上髁的屈肌总腱发生的非特异性肌腱病变(图 3-25)。实际上，高尔夫、网球、棒球三种运动损伤，均可造成内上髁炎性病变。这是由于长期外翻压力使内侧肌腱连结处反复微小损伤引起。内上髁炎相对外上髁炎少见。本病多为单侧发病，对于疑似病例可以对比扫查健侧以明确诊断，这点对于初学者尤为重要。利用超声可以相对容易地做出诊断，其声图像表现与外上髁炎相似，即附着处肌腱变厚，肌腱回声变低且不均匀，有时可见肌腱周围软组织水肿或积液(图 3-26)。慢性病例时可见肌腱钙化、骨表面受侵蚀而粗糙等表现(图 3-27)。诊断上髁炎时，要小心排除由于探头位置不正确引起肌腱各向异性效应所导致的伪像。

图 3-25　解剖示意内上髁炎(又称高尔夫球肘)病变位置

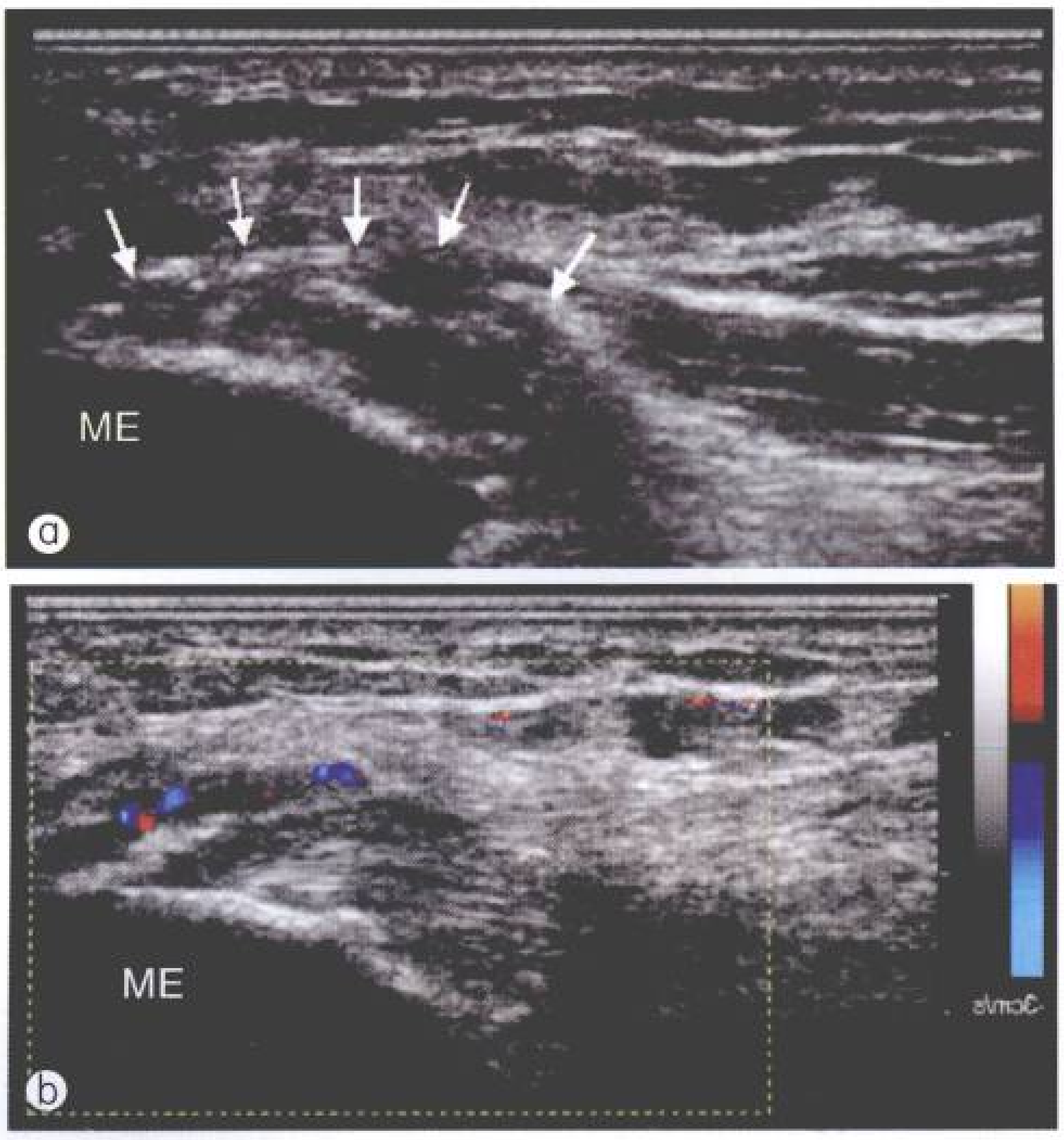

图 3-26　内上髁炎。a. 灰阶声像图显示屈肌总腱增粗，回声减低且不均匀(↑)；b. 彩色多普勒超声显示病变区血流信号增加。ME：内上髁

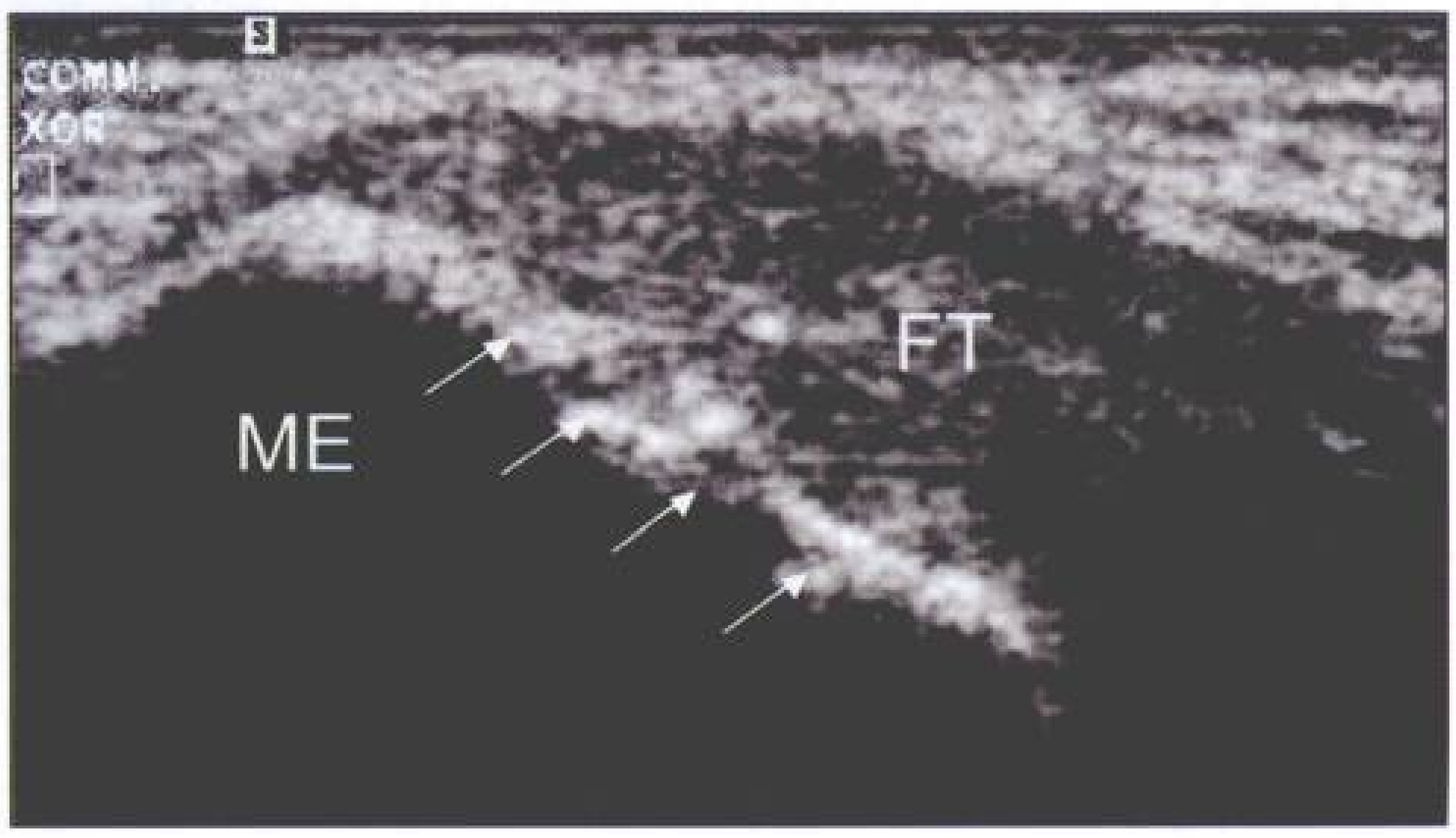

图 3-27　灰阶声像图显示屈肌总腱(FT)增粗，回声减低且不均匀，内有钙化灶，肌腱附着处骨表面粗糙（↑），符合慢性肌腱炎诊断。ME：内上髁

二头肌远端肌腱炎

二头肌远端肌腱炎不常见，多由反复大力旋前及旋后动作引起。病变表现为肌肉肌腱连结处或肌腱附着桡骨粗隆处微小的撕裂和肌腱炎。

与内侧和外侧病变相比，肘后部的肌腱病不常见；若有，则常由挥拍性、投掷性、健身及举重等运动性损伤所造成。肱三头肌腱炎最常见的症状是疼痛，其发病机制与网球肘相似，声像图表现也大同小异。

肌腱及韧带撕裂

超声对诊断肌腱及韧带撕裂很有帮助。肌腱完全撕裂可由上髁炎引起。有些学者认为，内上髁炎时肌腱回声变低为部分撕裂的表现；而另一些学者认为，这是肌腱黏液性退变的表现。如果超声观察到横跨肌腱的裂口就可以诊断肌腱撕裂。肌腱周围组织水肿和撕裂端的回缩亦有助于超声诊断，使用彩色多普勒显示撕裂区的血流，也对于明确撕裂的位置很有帮助(图 3-28)。与健侧对比可提高诊断的敏感性。

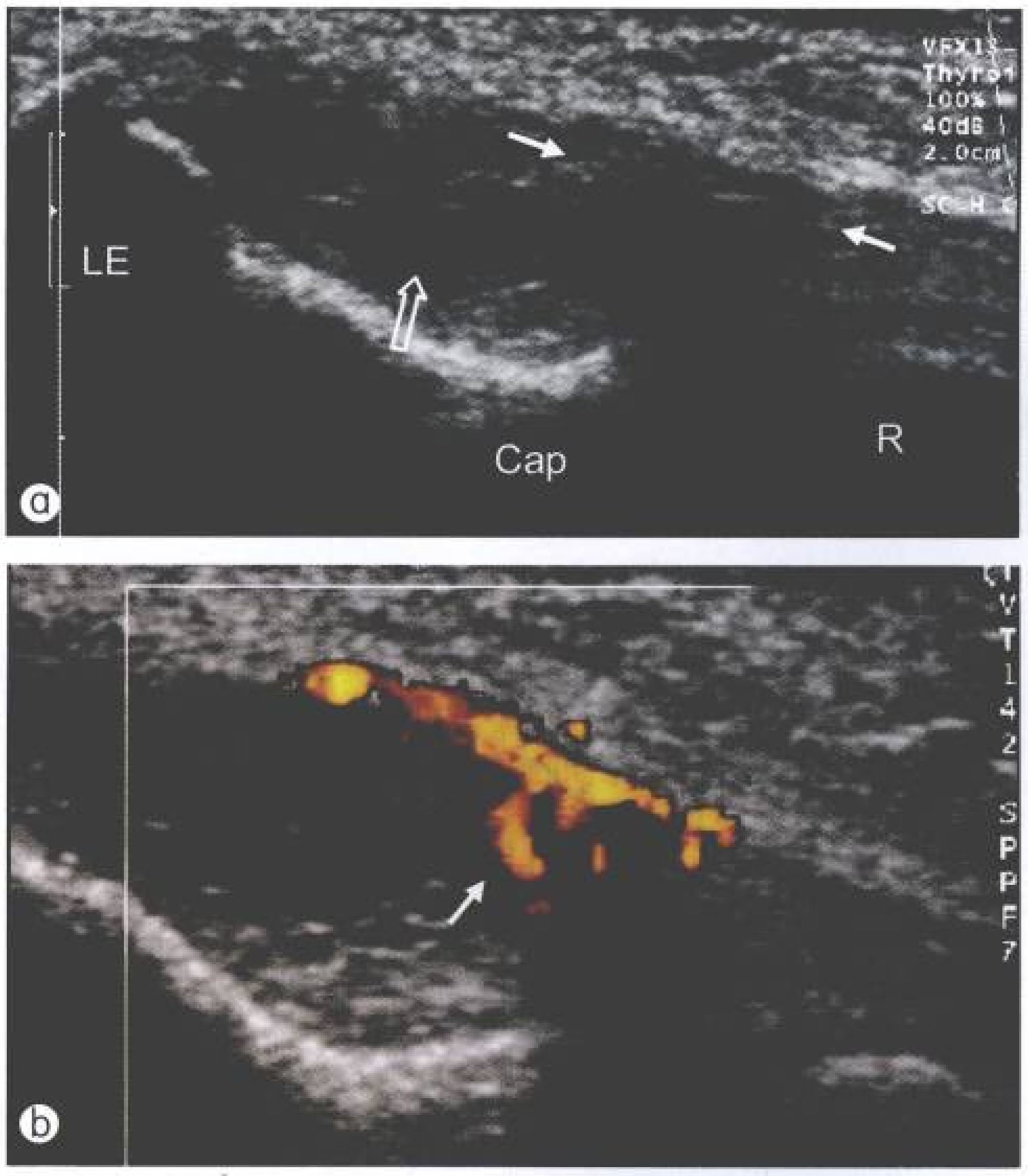

图 3-28　a.灰阶超声显示伸肌总腱局灶性回声减低、不均，部分纤维中断(↑)，肌腱周围可见无回声区(⇧)；b. 彩色多普勒显示纤维中断病灶处血流信号增多(↑)，有助于肌腱部分撕裂的诊断。LE：外上髁；Cap：肱骨小头；R：桡骨

肘部在半屈位、突然被动过度伸展时，会造成肱二头肌远端肌腱的急性撕裂性损伤，其中肱二头肌腱在桡骨粗隆附着处的撕脱伤是最常见的损伤部位，而肌肉肌腱连结处的撕裂则不常见。二头肌远端肌腱撕裂声像图表现为肌腱纤维连续性中断，桡骨粗隆旁可见血肿，撕裂处回声亦增强(图 3-29)。这些肌腱损伤常发生在中年男性，病史明确，表现为肘关节肿胀疼痛，临床医师容易做出诊断；但有时需要了解损伤位置及程度以选择合适的手术方式，故超声扫查的重点应了解肱二头肌远端肌腱在桡骨粗隆附着处的变化。

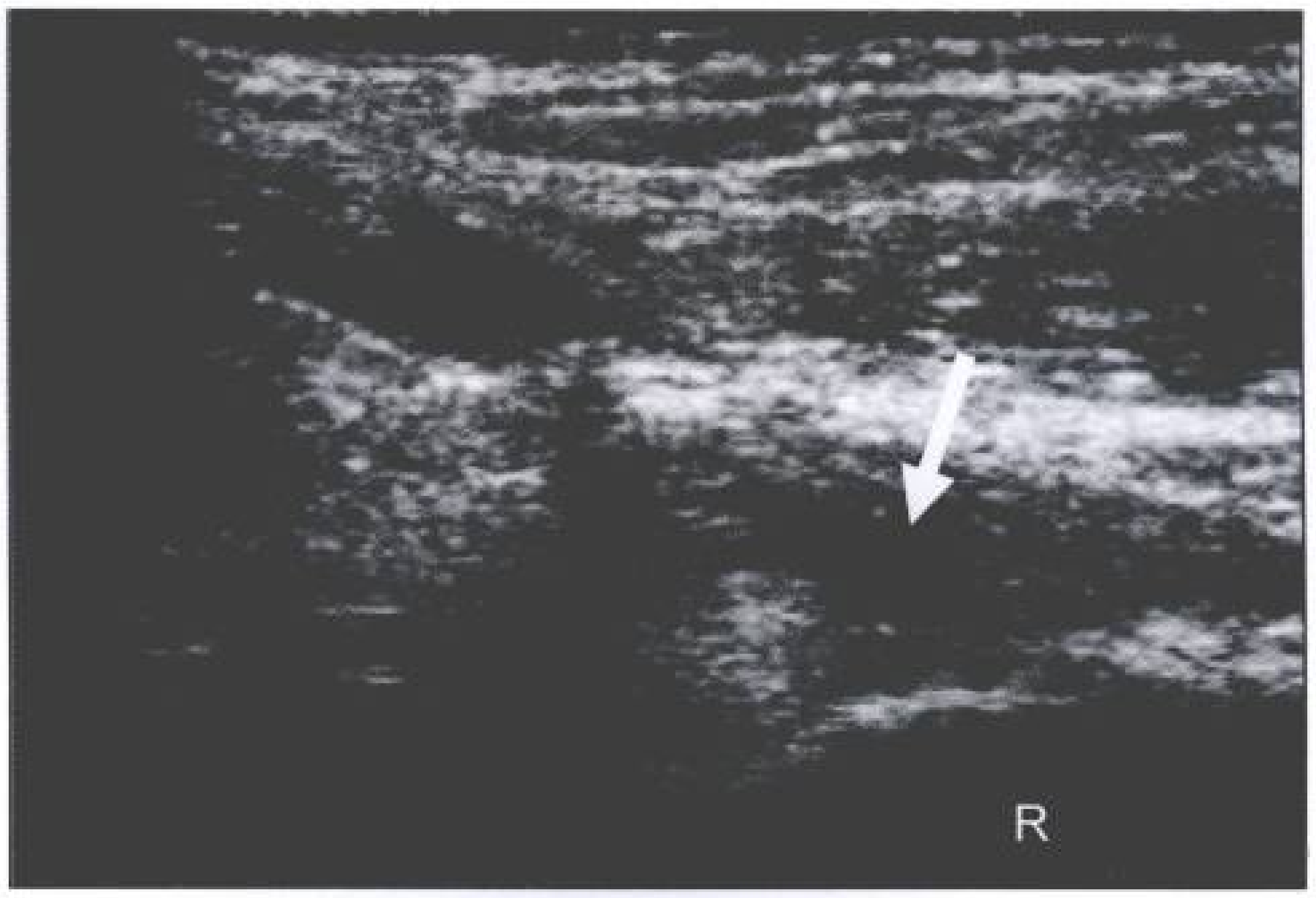

图 3-29　超声经肘前部纵断面扫查显示肱二头肌远端肌腱内低回声区纤维中断（↑），附合二头肌远端肌腱撕裂。R：桡骨

肱三头肌远端肌腱撕裂不常见，如出现则往往位于肌肉与肌腱连接的位置(图 3-30)。如肌腱很强壮，则可能同时合并鹰嘴部分撕脱骨折。声像图表现为肘后部长轴扫查时未见肌腱结构或是肌腱纤维不连续。如鹰嘴突骨折，可见局灶性强回声伴有声影(骨碎片)。

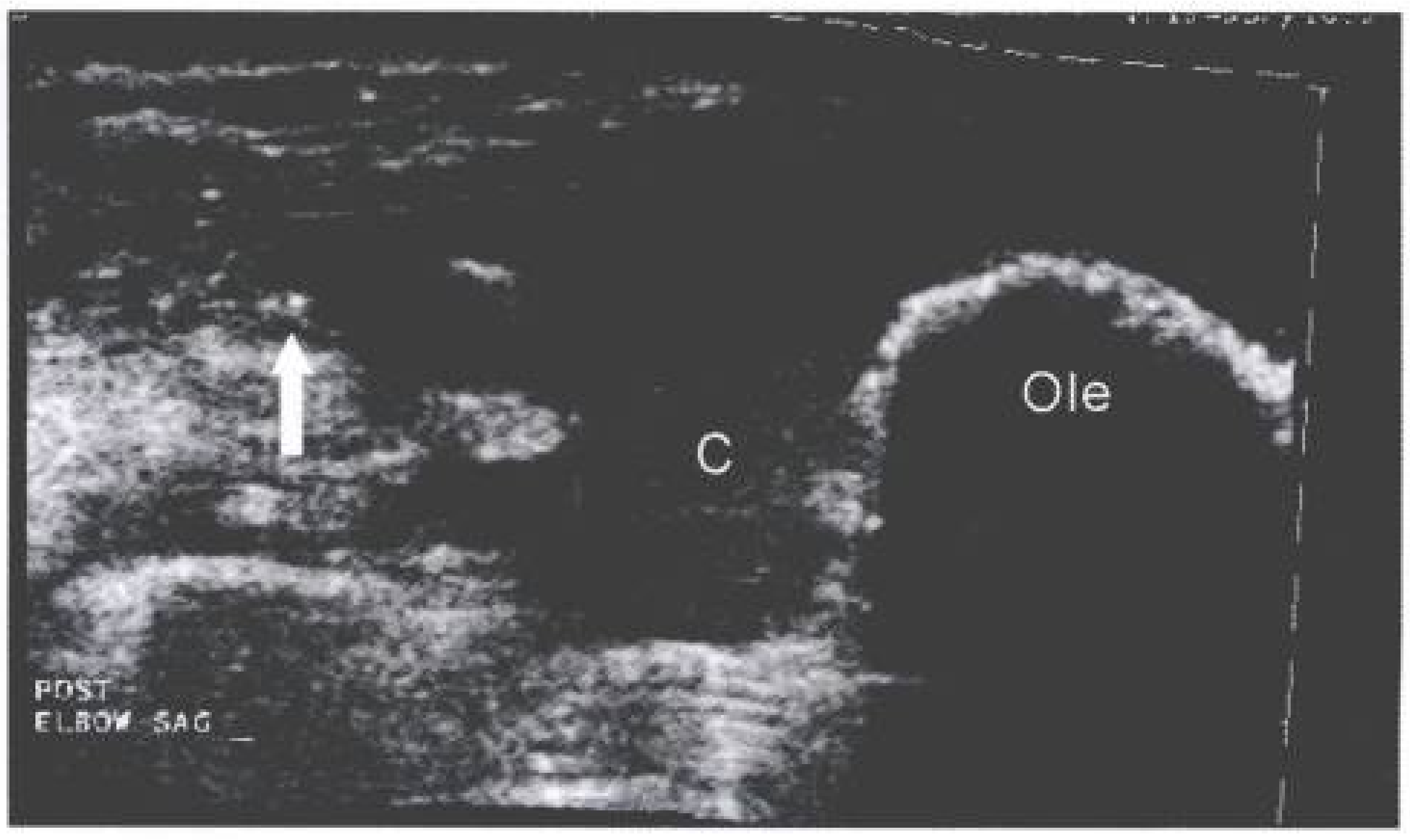

图 3-30　经肘后部超声扫查显示鹰嘴上方液性暗区(C)，内充满回声光点和碎屑，肱三头肌腱附着点与鹰嘴分离，可见断端(↑)，符合肱三头肌腱断裂的诊断。Ole：尺骨鹰嘴

尺侧副韧带是肘关节稳定和抗外翻应力的主要结构，副韧带撕裂可造成肘关节不稳定。尺侧副韧带撕裂可由外翻损伤引起，这一损伤在棒球投手中常见，原因为投手在投掷时前臂加速减速的运动导致此韧带反复过度伸展。完全撕裂表现为韧带内纤维状强回声完全中断，并伴有低回声或混合性回声的血肿(图 3-31)。撕裂韧带断端出现积液也可帮助诊断韧带完全撕裂，因部分撕裂的病变中很少出现积液。部分撕裂可能引起关节间隙增宽等松弛表现(图 3-32)，通过外力使肘关节尽量外翻观察关节间隙，可助于明确是否存在韧带部分撕裂。

桡侧副韧带撕裂较为少见，可以与肘关节脱位伴发。其损伤的声像图表现与尺侧副韧带损伤相似。

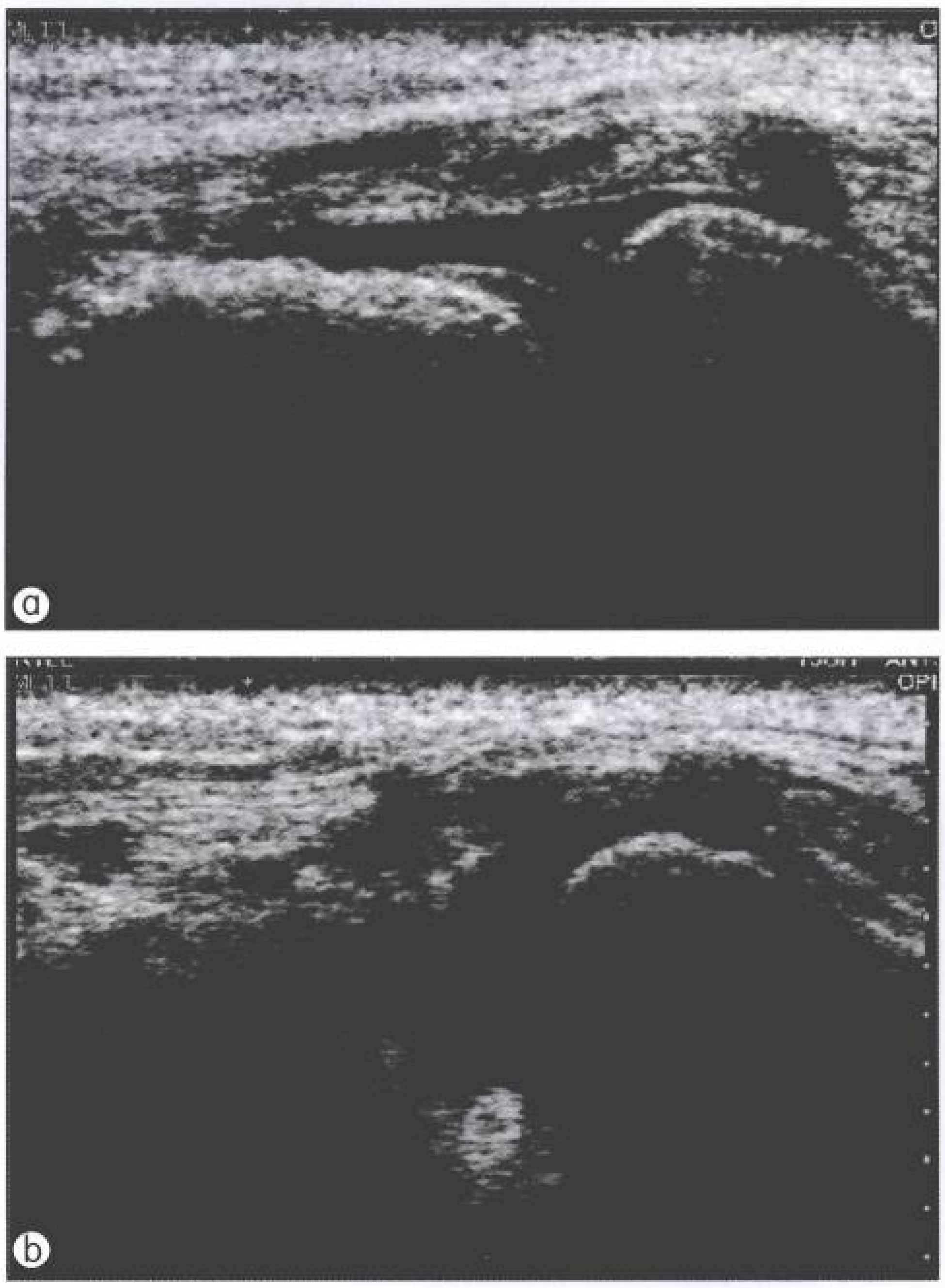

图 3-31 肘部外伤病人，灰阶声像图纵断面(a)和横断面(b)显示内上髁处伸肌总腱回声不均，肌腱下方的肱尺关节间积液(血肿)，尺侧副韧带消失，符合尺侧副韧带撕裂诊断

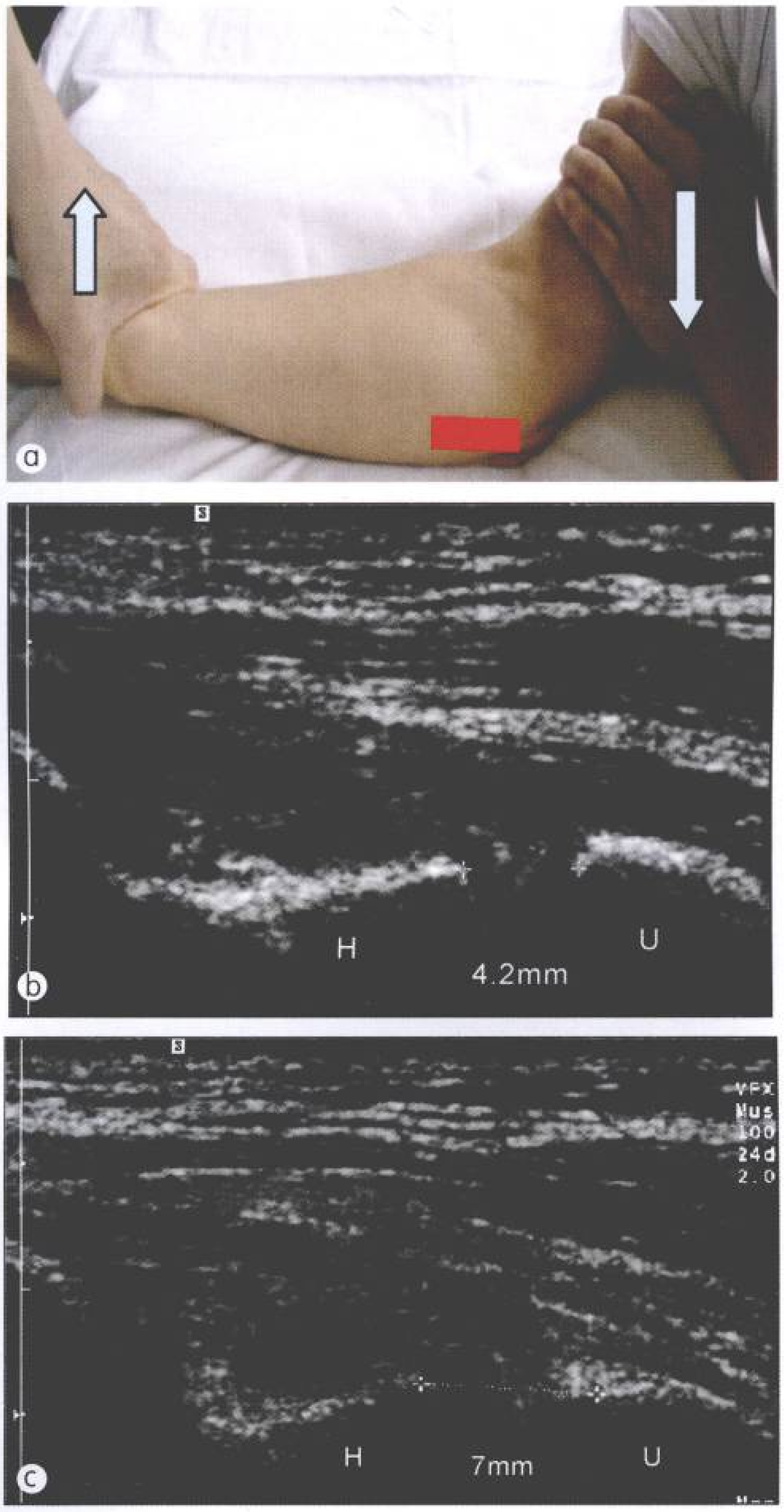

图 3-32 a. 当怀疑尺侧副韧带部分撕裂时，可利用前臂外翻试验(Valgus stress test)动态观察肱尺关节的间隙变化；b. 正常位置所测得的肱尺关节的间隙为 4.2 mm；c. 做前臂加压外翻试验动作时，其关节间隙增加至 7 mm，表明尺侧副韧带松弛和部分性撕裂。H：肱骨；U：尺骨

关节炎和滑膜炎

骨关节炎(arthritis)在所有骨关节病中最常见，整个人群中有 30%~50% 受累，女性多于男性，

关节疼痛是病人就医时最多的主诉。在评价关节病变时，超声检查的内容包括：①探查滑膜炎(synovitis)和关节腔积液；②了解炎症程度；③发现并发症，如肌腱撕裂或复合感染；④引导滑膜活检或关节积液抽吸；⑤引导介入性治疗，如激素封闭注射；⑥评价治疗效果，如积液量程度或滑膜血管翳大小的变化。

关节疾病最早出现的表现是关节积液，尤其是当滑膜受累时。在滑膜出现肉眼可见的增生之前，超声就可发现关节腔积液。超声检查很适合在肘前部或后部扫查到肘关节积液(图 3-33)，将肘关节保持在45°屈曲位可使积液由滑膜囊的前部间隙移至鹰嘴隐窝，利于积液的观察。关节积液的超声表现主要为：①在骨和骨关节囊之间超过2 mm 的无回声液性暗区；②前脂肪垫移位（肘伸展位最易观察)；③后脂肪垫移位(肘屈曲位最易观察)；④积液衬出脂肪垫的形态；⑤在关节陷窝内出现回声物，代表滑膜炎或碎片。

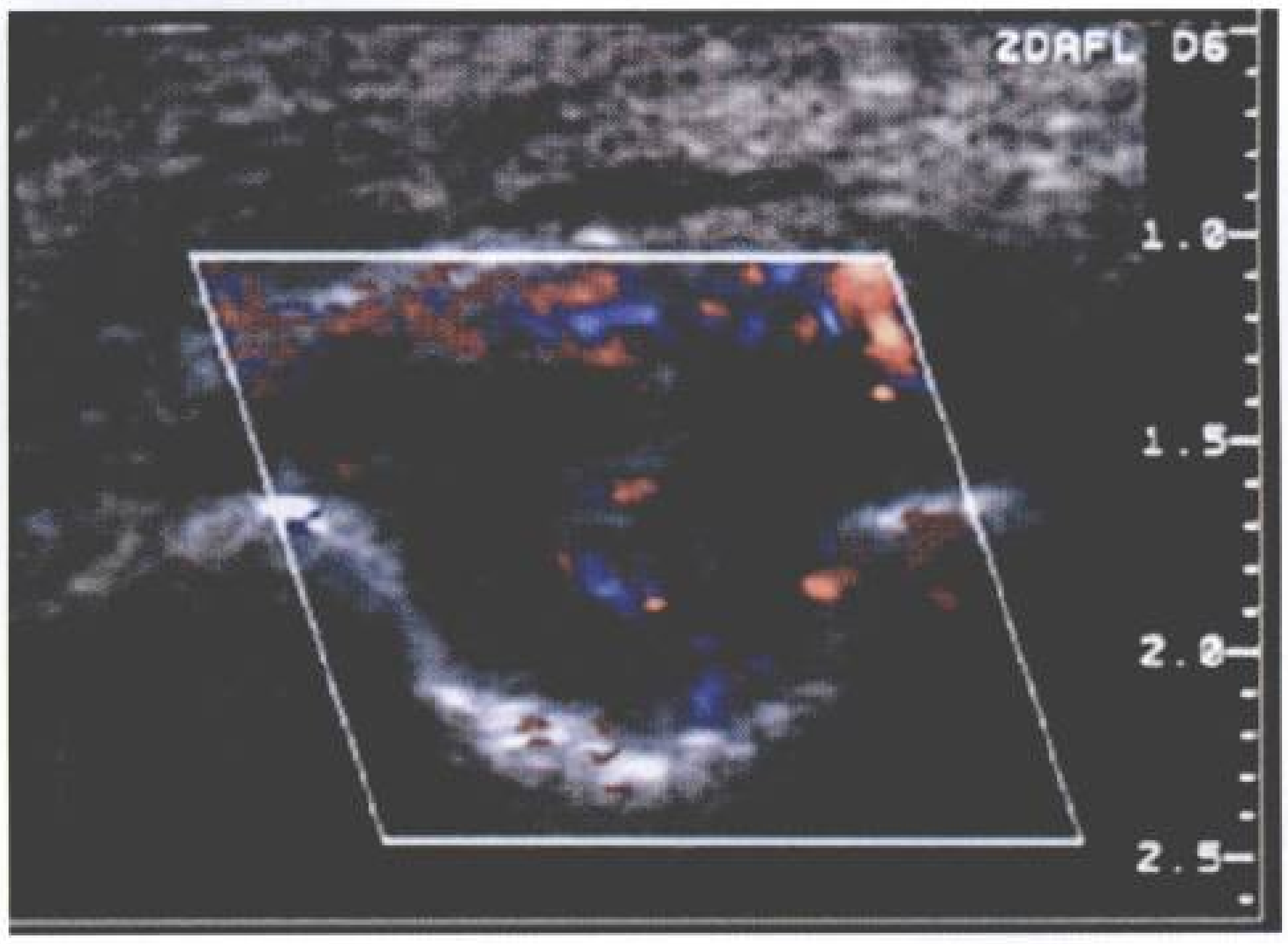

图 3-33 彩色多普勒声像图纵断面显示肘关节前方液性无回声区，内有散在低回声伴有血流信号，符合肘关节积液及关节血管翳形成

脂肪垫的形态和移位程度与积液量相关，也取决定关节囊的扩张程度和囊内压力。关节囊积液可能的病因包括反应性、损伤性、炎性、感染及出血等。积液可以是单纯性的、混合性的或血性的。液性暗区内的强回声可能是由于出血、感染、痛风或关节内游离体导致。多普勒超声有时可显示关节囊的血流信号增多，但这一表现亦无特异性。鉴别滑膜血管翳和积液并不困难，因积液是无回声且很容易被压瘪，而滑膜增生是实性的低回声结构，不能完全从关节陷窝处被挤压移开。如果怀疑积液伴有感染，抽引积液并行实验室检查仍然是明确诊断的惟一方法。如果超声未发现关节囊积液，则提示感染的可能性小。关节抽液时，应在超声引导下选取外侧后方入路穿刺，以避免损伤肘内侧的尺神经。

当超声评价认为存在滑膜炎症表现后，还要注意其他的病理改变，以缩小鉴别诊断的范围。①游离体：肘关节是发现关节游离体的常见部位，仅次于膝关节。超声可明确诊断，并可帮助确定游离体的位置、数量、大小及移动性。游离体的声像图特点为局灶性强回声，与骨完全脱离并被积液包绕。动态观察是否具有移动，有助于与关节囊及韧带钙化或骨化鉴别。在周围积液少而导致诊断困难的病例，可以通过在关节腔内注入生理盐水使关节囊扩张来更好地观察游离体的位置和移动性。在实时扫查时轻轻晃动肘关节可以帮助关节囊内液体移动至后隐窝内，以便更清楚地显示关节腔内的游离体。②骨质侵蚀：在常规的放射学检查中容易明确诊断，表现为骨表面的不规则。超声也可在受侵蚀区域内观察到关节血管翳病灶。③鹰嘴滑囊炎：可并发于广泛性肘关节炎症。滑囊炎表现为滑囊扩张，内部充满液体及多个低回声结节，即关节血管翳病灶。

引起肘关节积液和滑膜炎的病因很多。需要注意的是，虽然超声检查滑膜炎的准确性很高，但声像图的表现对于最终确诊关节炎不具特异性，定性诊断尚需与放射学检查、临床及实验室结果相对照。当临床怀疑关节炎但传统的放射学方法无法探到关节积液时，超声检查最为有用。根据病因和发病机制，关节炎可分为如下几种：

(1) 炎性关节炎(inflammatory arthritis)　类风湿性关节炎是典型的炎性关节炎，以慢性、对称性、多滑膜关节炎和关节外病变为主要临床表现。病理学上，类风湿性关节炎是主要累及关节滑膜并波及到关节软骨、骨组织、关节韧带和肌腱的广泛性炎性疾病。肘关节易在风湿性疾病中受累。病变包括关节外侧肿胀、肘前陷窝内滑膜囊肿、风湿结节、鹰嘴滑囊炎。

(2) 化脓性关节炎(septic arthritis)　指化脓性细菌引起的关节内感染。多见于儿童和青少年。常为败血症的并发症，也可因手术感染、外伤感染、关节火器伤所致；关节腔注射类固醇药物，无菌操作不严格也可发生感染。如诊治不及时，

病变关节将遗留不同程度的永久性残废。超声可对化脓性关节提供有用的诊断信息，有助于治疗方案的制定。超声可以鉴别关节内与关节外的病变，如软组织脓肿或非化脓性淋巴结炎(图3-34)。当风湿性肘关节炎合并感染时，单靠临床体检很难做出诊断。在超声引导下关节抽吸是诊断脓肿最快捷有效的方法。

(3) 血友病性关节炎(hemophilic arthritis)　血友病是一种伴性遗传性凝血因子缺乏病。血友病性关节炎是由于关节内多次反复出血所致。多在男性儿童期发病。病程可以分成早期与后期两个阶段。早期为关节内出血所致滑膜反应，后期为关节软骨变性与关节损毁。超声可用于评价关节滑膜的增生性改变和关节软骨面血管翳的形成，包括显示病变位置、大小和形态。超声也可用于评价血友病造成的筋膜下、骨膜下、肌腱，或肌肉内的出血性囊肿。当怀疑本病时，不宜轻易做穿刺检查。

(4) 色素沉着绒毛结节样滑膜炎(pigmented villonodular synovitis)　是滑膜组织特发性瘤样增生性病变，可发生于关节和关节周围，偶发于滑囊和腱鞘，是一种少见且原因未明的疾病。疼痛不是主要症状，但关节肿胀及不同程度的活动受限很常见。此病是单关节受累疾病。典型的组织学检查可见长期存在的滑膜炎并伴有滑膜增生、纤维素沉积、间质纤维化，以及含铁血黄素沉积于巨噬细胞形成黄棕色绒毛和结节。肘部色素沉着绒毛结节样滑膜炎不常见。色素沉着绒毛结节样滑膜炎的超声表现包括多发低回声结节或肿块、大量关节积液、晚期出现关节面侵蚀。因为这些表现不典型，色素沉着绒毛结节样滑膜炎要与其他引起滑膜增生的疾病相鉴别，如风湿性关节炎、血友病性关节病，或其他严重的滑膜炎。最终诊断要靠滑膜活检，应在超声引导下完成。

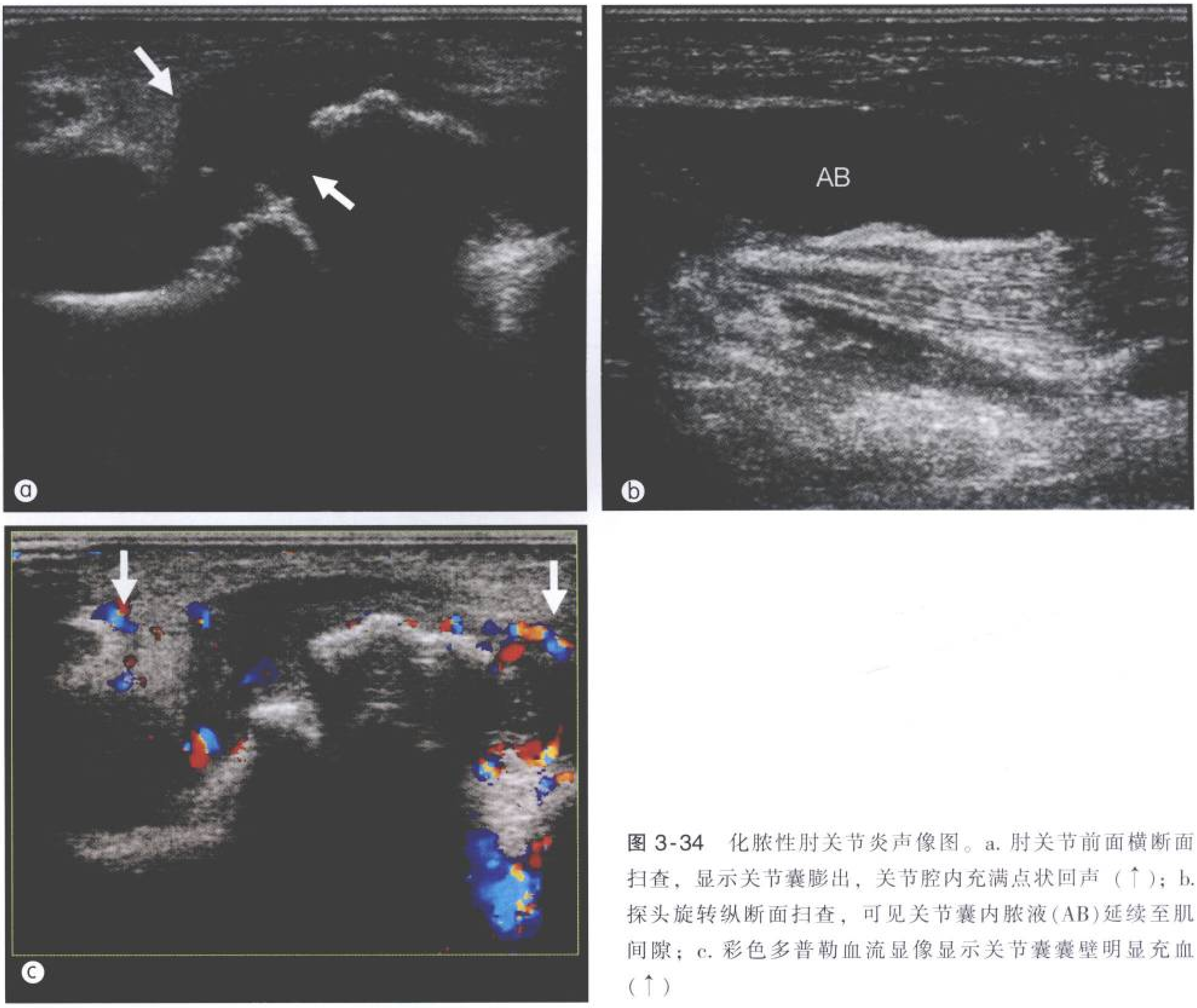

图 3-34　化脓性肘关节炎声像图。a. 肘关节前面横断面扫查，显示关节囊膨出，关节腔内充满点状回声（↑）；b. 探头旋转纵断面扫查，可见关节囊内脓液(AB)延续至肌间隙；c. 彩色多普勒血流显像显示关节囊囊壁明显充血（↑）

滑囊炎

滑囊炎(bursitis)常由反复性摩擦、小损伤、急性创伤或感染引起，也可在炎性关节炎、淀粉样变、结晶性关节病变及感染(包括医源性感染)的病人中看到。虽然滑囊炎常表现为滑囊内积液，但积液本身不具特异性。最常见的临床症状是肘后部出现痛性包块。多数情况下，临床可依据鹰嘴上方的痛性软组织包块而明确诊断，但当肘部明显肿胀或临床检查不能区别蜂窝织炎或滑囊炎引起的滑囊滑膜炎时，常常需要利用超声进行诊断。

超声在评价滑囊炎时有两个作用：①当病人肥胖或蜂窝织炎肿胀明显时，临床检查怀疑滑囊炎但不能确定的情况下可用超声来确定诊断。诊断滑囊炎最重要的超声特征是积液的解剖位置。②评价滑囊内容物，其表现可为液性无回声，也可因为组织碎片，如微小钙化、出血或脓液而表现为混合性强回声；但不能单纯凭借囊内回声做出特定性诊断。

细菌化脓性滑囊炎最常累及鹰嘴滑囊。鹰嘴滑囊炎最常见的非感染病因为痛风和出血，这两种病变在不做抽液化验的情况下无法做定性诊断。超声非常有助于引导积液抽吸做实验室分析。鹰嘴滑囊炎的超声表现包括：①滑囊内积液，内部有或没有碎屑性回声；②滑囊壁增厚；③周围蜂窝织炎(图3-35)。滑囊炎很容易与单纯的蜂窝织炎鉴别，后者发生于皮下组织，而鹰嘴滑囊位于皮肤下面和三头肌腱及鹰嘴突的浅层。滑囊内容物的声像表现不能帮助排除感染与否。当囊壁过厚或积液太少或盲穿失败时，超声可用来引导囊液抽吸。

肘滑囊炎(cubital bursitis) 肘滑囊位于肱二头肌腱远端附着于桡骨粗隆处的下方，将桡骨粗隆与肱二头肌腱分开。有些学者认为这个滑囊由两个分隔开的囊组成，即骨间内侧滑囊和肱二头肌桡骨囊。肘滑囊炎可由局部反复性小损伤、肱二头肌与桡骨头、肱桡肌间摩擦、挤压、劳损或炎症等引起。临床表现为肘部外侧疼痛，前臂旋前时疼痛加剧，局部有压痛和肘关节活动不便。体检所见包括肘窝内包块，此肿块可压迫正中神经及桡神经或同时压迫两个神经。肘滑囊炎的超声表现为边界光滑的囊性病灶，有时可见分隔，位于肘关节二头肌腱远侧和桡骨粗隆的附近。相对于包块的内容物而言，包块的位置对于诊断意义更大，因滑囊的内容物变异很大。鉴别诊断包括腱鞘囊肿、实性肿块、血管畸形。

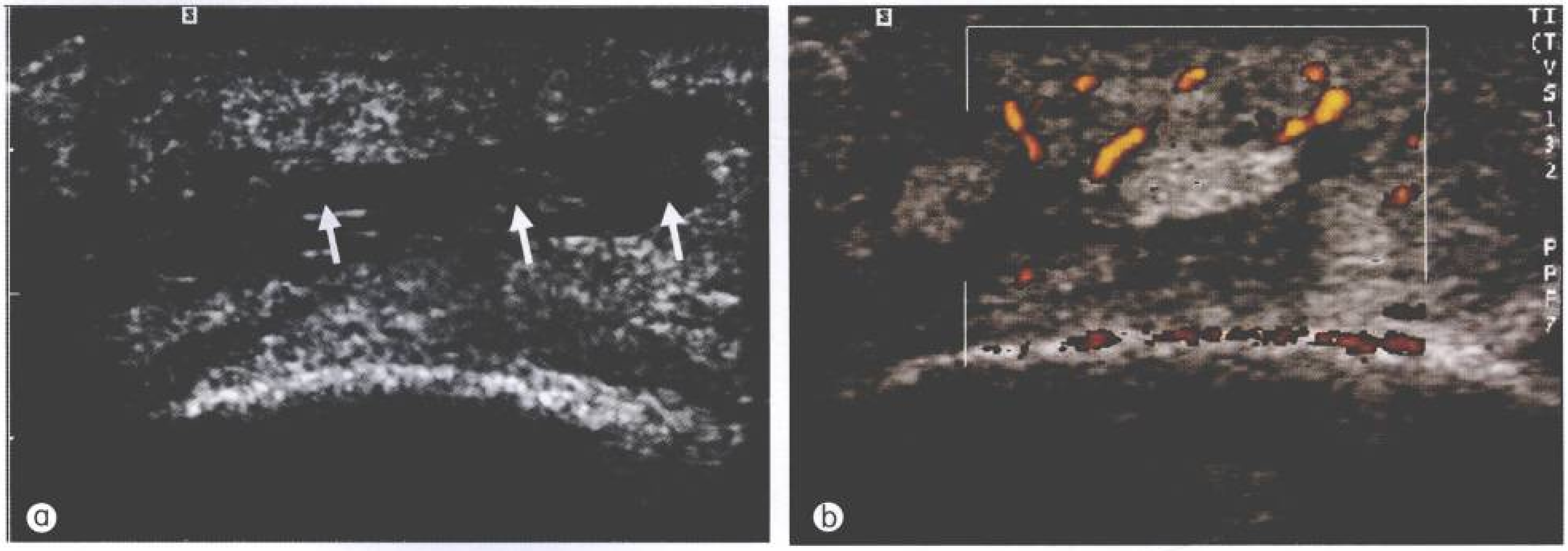

图3-35 a.经肘后部灰阶超声扫查显示皮下组织增厚，回声增强，鹰嘴滑囊扩张，内有回声碎屑(↑)；b.彩色多普勒显示病变区血流增多，符合蜂窝织炎伴鹰嘴滑囊炎的诊断

腱鞘囊肿和滑膜囊肿

腱鞘囊肿和滑膜囊肿(ganglion and synovial cysts)为起自关节旁组织的囊肿。腱鞘囊肿的囊壁为纤维结缔组织，内充满黏液样胶状物质。一般认为它是由关节旁结缔组织黏液样变性所致，通常不与邻近的关节腔直接相通。滑膜囊肿的囊壁衬有滑膜上皮细胞层，并有蒂附着于关节囊内，囊内为淡黄清亮的滑液；可能因关节囊薄弱或破裂疝出而形成，故与关节囊相通。虽然腱鞘囊肿和滑膜囊肿各具特异性，但在各种影像上仍无法区分是滑膜囊肿还是腱鞘囊肿。滑膜囊肿和腱鞘囊肿常与风湿性病变相伴随，可起源于肘关节处，压迫桡神经或后骨间神经或同时压迫两者。肘部滑膜囊肿可伸入前臂软组织内而远离肘关节，腱鞘囊肿多发生于肘前，位于肘前陷窝内。腱鞘囊肿和滑膜囊肿的超声表现包括：位于关节周围边界清楚的囊性病灶，与关节腔相通或不相通，囊内可能表现为各种类型回声，有时存在分隔或分叶(图 3-36)。

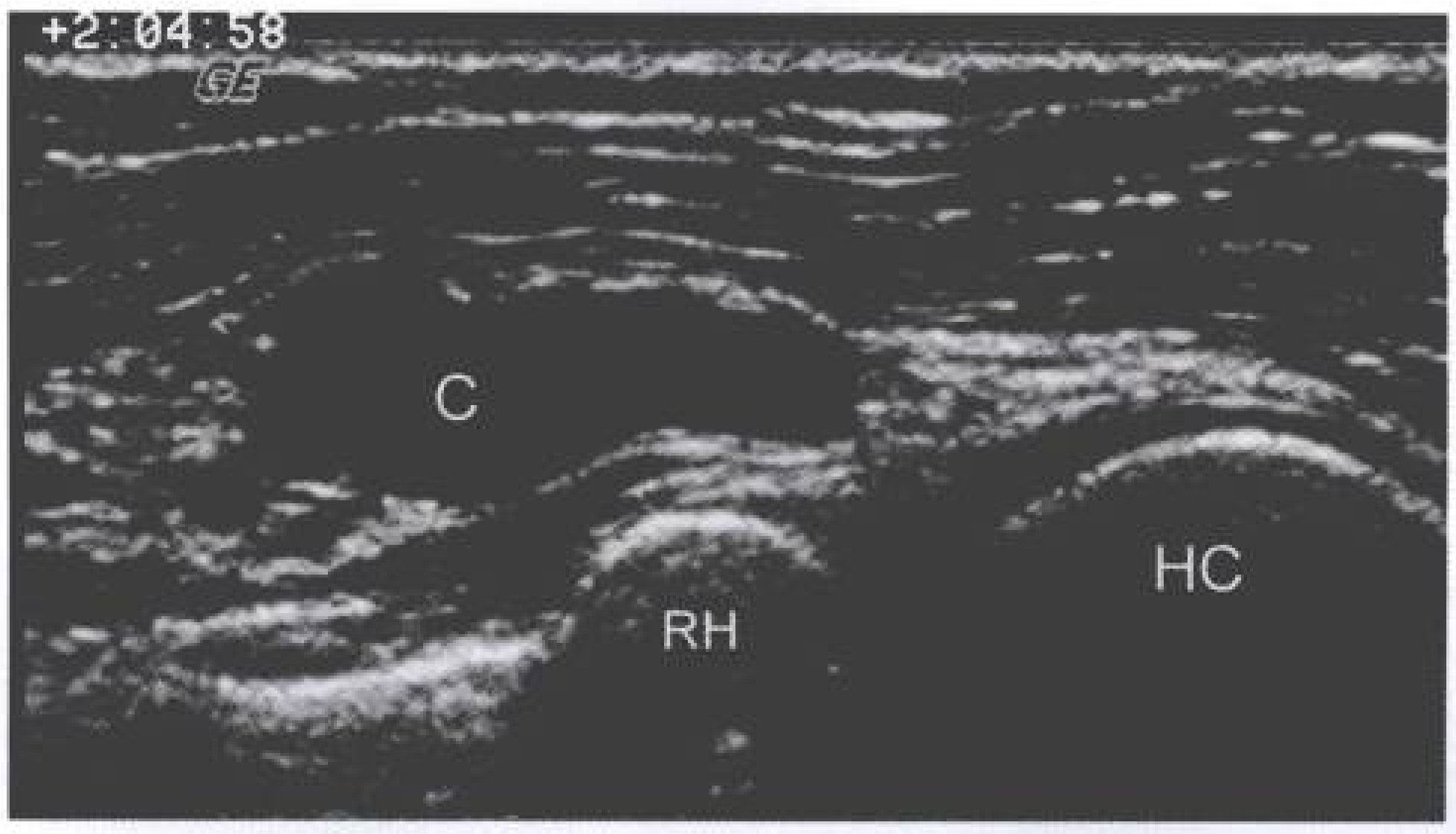

图 3-36 肘前超声显示关节陷窝周围边界清楚的无回声囊性病灶，病理证实为腱鞘囊肿。HC：肱骨小头；RH：桡骨头；C：腱鞘囊肿

肘管综合征

肘管综合征(cubital tunnel syndrome)是尺神经在肘管内由于牵拉或卡压而发生病损后出现的手尺侧麻木、爪形指及手内在肌萎缩的一组综合征。常见于中年男性，以体力劳动者多见，本病可以是单侧或双侧发病，起病可以是急性或慢性。其临床症状和表现是由尺神经受压所致。超声是可以用来评价肘管综合征的方法之一(表3-5)。利用相对较大的骨性标志为线索，有经验的检查者可以很容易地扫查到尺神经。与上髁炎超声扫查一样，尺神经检查也需要与健侧对比以了解两侧是否对称(图 3-37)。

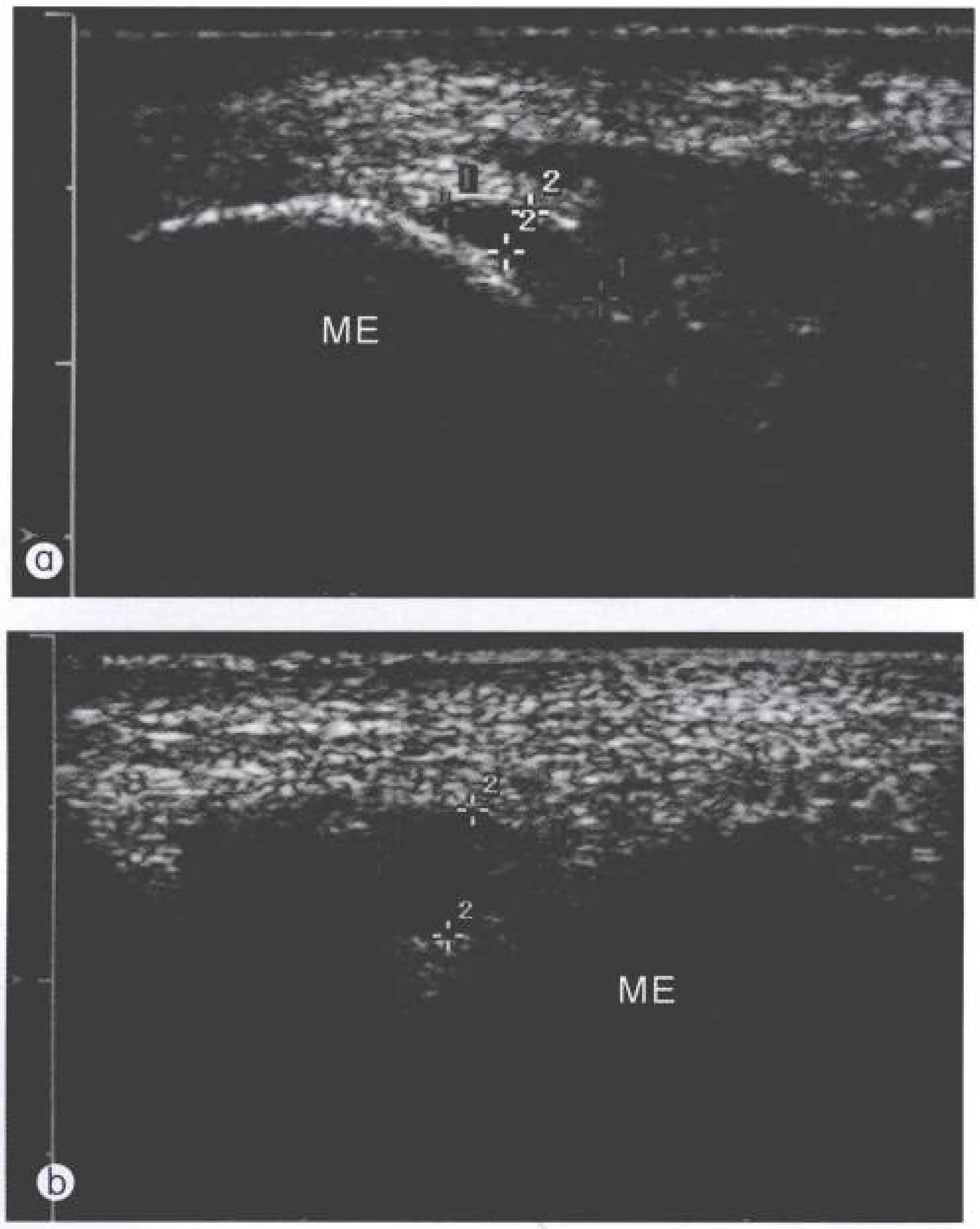

图 3-37 肘管综合征病人，超声在两侧肱骨内上髁(ME)水平显示横断面尺神经。a. 健侧尺神经呈扁平状，测值为1.8 mm×3.5 mm；b. 患侧肿胀呈圆形，测值为 3.8 mm×4.5 mm

表 3-5 正常人与肘管综合征病人尺神经断面测量对比

尺神经断面位置	上臂	肱骨内上髁水平	前臂
正常人对照组	1.9 mm×3.1mm	1.9 mm×3.5 mm	1.9 mm×3.1 mm
. 肘管综合征病人	2.3 mm×3.2 mm	3.0 mm×4.8 mm	2.3 mm×3.0 mm

摘自 Chiou HJ, et al. J Ultrasound Med, 1998, 17：643~648

骨折和脱位

虽然超声并不是一种诊断骨骼病变的理想方法，但如果 X 线提示病变很小时也可用超声来协助诊断。使用超声诊断肘关节腔积液时可能发现很明确的桡骨头非移位性骨折和脱位(fracture and dislocation)。而这些病例的 X 线检查多提示正常或只能显示轻度异常。骨折的超声表现为骨皮质的连续性中断(图 3-38) 及探头放置部位的压痛。超声还可能显示骨碎片是否仍有部分附着，还是骨碎片完全游离。有时还可用于显示骨痂愈合以协助临床随访(图 3-39)。

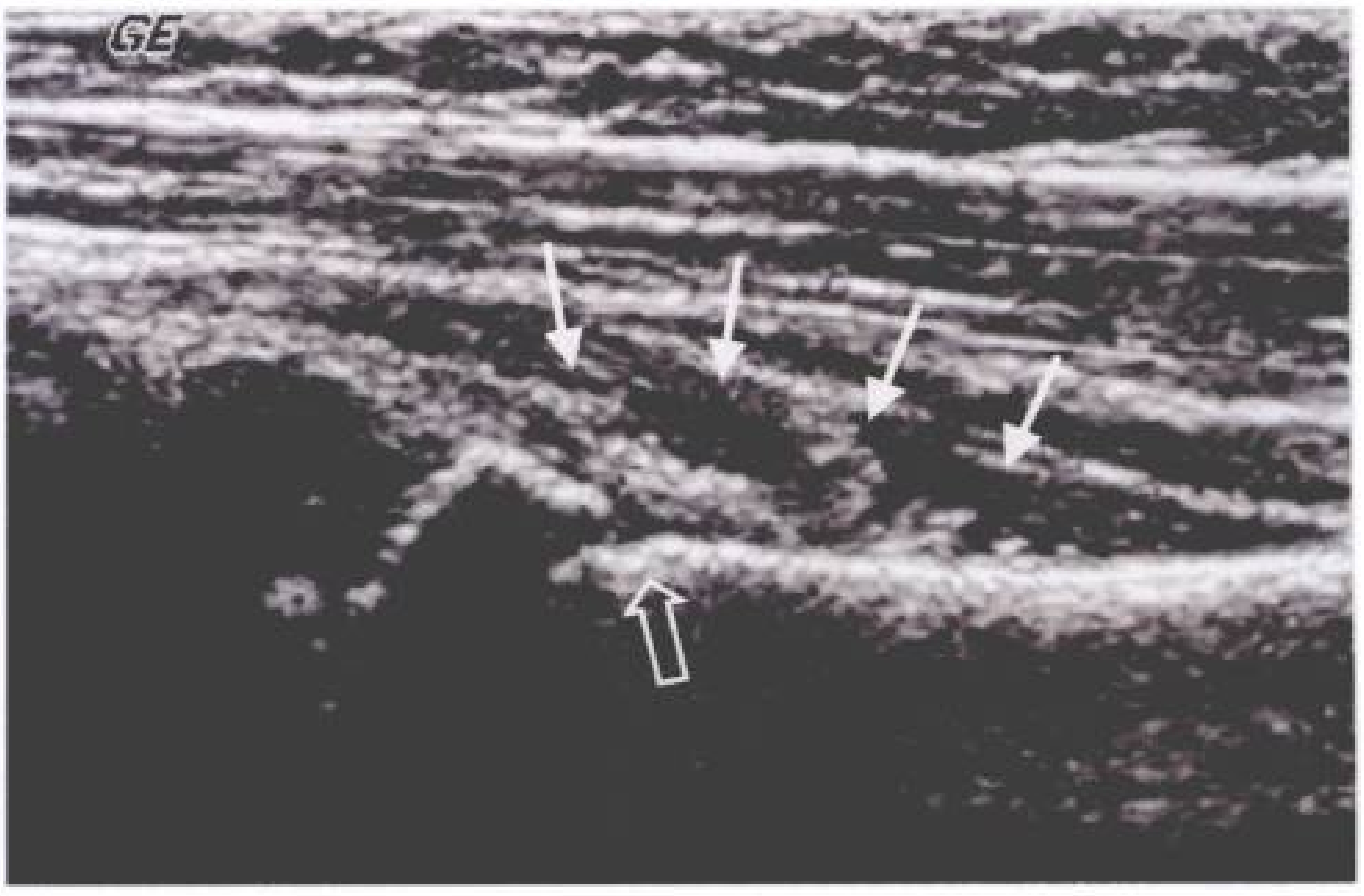

图 3-38 经肘前超声纵断面显示尺骨上端骨皮质中断和轻度移位(⇧)，其前方韧带回声不均(↑)；符合尺骨上端骨折伴韧带损伤

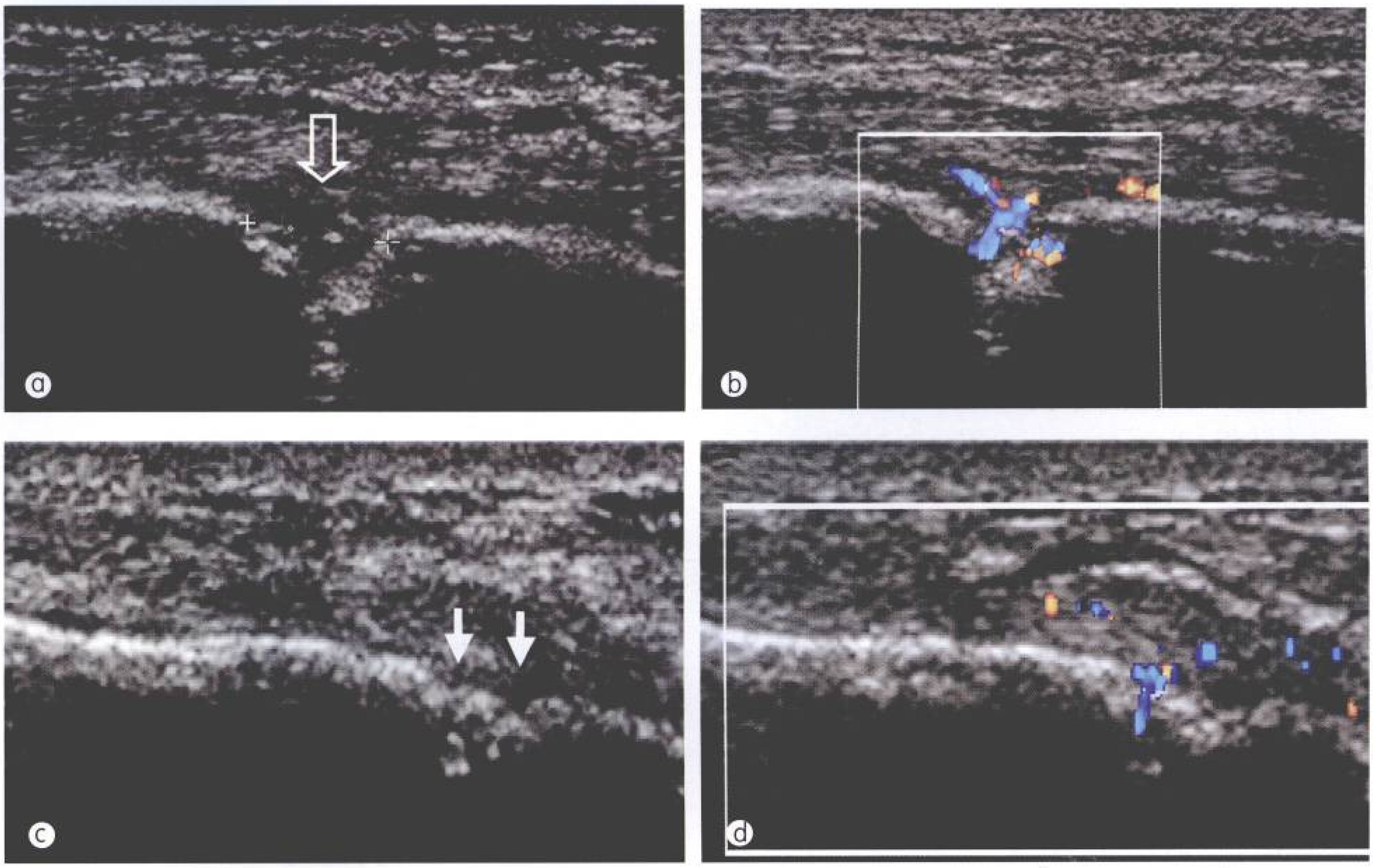

图 3-39 超声检查骨折数日病人，a. 纵断面上显示桡骨上端骨皮质裂隙并被低回声结构充填(⇧)；b. 彩色多普勒超声显示骨折区血流信号增加；c. 1 个月复查，骨折裂隙区回声增强(↑)；d. 彩色血流信号减少，符合骨折愈合处骨痂形成

【小 结】

高分辨力实时超声显像是一种快捷、方便、经济的检查方法，非常适用于肘关节内及周围软组织的检查。超声的实时性显像为动态评价肘部结构和功能异常奠定了基础和条件。相对其他关节结构而言，肘关节超声检查简单而易于学习，熟悉局部解剖结构、掌握扫查技术，以及与临床医生密切合作是开展这项技术的关键所在。相对于 CT 和 MRI 而言，超声应该成为检查肘关节的首选影像学检查手段。介入性超声对肘部疾病的诊断和治疗也具有广阔的前景。

参考文献

1 Wilder RP, Guidi E. Anatomy and examination of the elbow. J Back Musculoskel Rehabil, 1994, 4: 7~16

2 Tung GA, Brody JM. Contemporary imaging of athletic injuries. Clin Sports Med, 1997, 16: 393~417

3 Field LD, Altchek DW. Elbow injuries. Clin Sports Med, 1995, 14: 59~78

4 Koski JM. Ultrasonography of the elbow. Rheumatol Int, 1990, 10: 91~94

5 Miles KA, Lamont AC. Ultrasonic demonstration of elbow fat pads. Clin Radiol, 1989, 40: 602~604

6 O'Connor FG, Wilder RP, Sobel JR. Overuse injuries of the elbow. J Back Musculoskel Rehabil, 1994, 4: 17~30

7 Barr LL, Babcock DS. Sonography of the normal elbow. AJR, 1991, 157: 793~798

8 Nirschl RP. Elbow tendinosis/tennis elbow. Clin Sports Med, 1992, 11: 851~870

9 Locano V, Alonso P. Sonographic detection of the distal biceps tendon rupture. J Ultrasound Med, 1995, 14: 389~391

10 Frankel DA, Bargiella A, Craig JG, et al. Synovial joints: evaluation of intraarticular bodies with US. Radiology, 1998, 206: 41~44

11 Chhem RK, Sarazin L, Bonaldi, et al. Detection of musculoskeletal infection using ultrasound. Appl Radiol, 1995, 24: 29~33

12 Markowitz RI, Davidson RS, Harty PM, et al. Sonography of the elbow in infants and children. AJR, 1992, 159: 829~833

13 Karanja ND, Stiles PJ. Cubital bursitis. J Bone Joint Surg, 1988, 70: 832~833

14 Liessi G, Cesari S, Spaliviero B, et al. The US, CT, and MRI findings of cubital bursitis: a report of five cases. Skeletal Radiol, 1996, 25: 471~475

15 Hermann G, Gilbert MS, Abdelwahab IF. Hemophilia: evaluation of musculoskeletal involvement with CT, sonography, and MRI imaging. AJR, 1992, 62: 1011~1012

16 Connell D, Burke F, Coombes P, et al. Sonographic examination of lateral epicondylitis. AJR, 2001, 176: 777~782

17 Li SL, Lu GR, Xiao JY, et al. Ultrasound investigation of elbow joints in rheumatoid arthritis. Chinese Journal of Ultrasound in Medicine, 2006, 11: 69~71

18 Chiou HJ, Chou YH, Wu JJ, et al. High-resolution ultrasonography of the musculoskeletal system: Analysis of 369 cases. J Med Ultrasound, 1999, 7: 212~218

19 Chiou HR, Chou YH, Cheng SP, et al. Cubital tunnel syndrome: Diagnosis by high resolution ultra sonography. J Ultrasound Med, 1998, 17: 643~648

20 Belli P, Costantini M, Mirk P, et al. Sonographic diagnosis of distal biceps tendon rupture. J Ultrasound Med, 2001. 20: 587~595

21 Miller TT, Adler RS. Sonography of tears of the distal biceps tendon. AJR, 2000, 175: 1081~1086

22 Teh J, V Sukumar V, Jackson S. Imaging of the elbow. Imaging, 2003, 15: 193~204

23 Nazarian LN, McShane JM, Ciccotti MG, et al. Dynamic US of the anterior band of the ulnar collateral ligament of the elbow in asymptomatic major league baseball pitchers. Radiology, 2003, 227（1）: 149~154

24 McShane JM, Nazarian LN, Harwood MI. Sonographically guided percutaneous needle tenotomy for treatment of common extensor tendinosis in the elbow. J Ultrasound Med, 2006, 25: 1281~1289

25 Levin D, Nazarian LN, Miller TT, et al. Lateral epicondylitis of the elbow: US findings. Radiology, 2005, 237: 230~234

第4章　手腕部超声显像

Chapter 4　Sonography of the Hand and Wrist

崔立刚　邱宏仁　刘吉斌

手及腕关节是全身活动最活跃的结构，运动复杂，功能强大，同时也是最容易受创伤的部位。特别是腕关节属于复合关节，损伤通常涉及多个关节面，造成诊断困难。X线平片及CT可以清晰显示腕及手的骨性结构，但是对软组织病变敏感性不佳。同时，受投照角度影响，某些关节显示欠满意。MRI能够清晰显示软组织情况，但价格昂贵、扫描时间长、要求患者高度配合，限制了其普及应用。

随着超声探头分辨力增加和制作工艺的改进，精巧的高频探头特别适合手、腕部表浅结构的超声检查。超声图像十分容易显示手、腕部的软组织，如肌腱、韧带、神经及骨表面，并可根据解剖部位进行多方位、多平面扫查，诊断准确性高。超声检查过程中还可结合关节的实时运动，有着MRI不可替代的优势。

临床适应证

手及腕部超声检查最主要的应用是评价肌腱病变，以及判断局部软组织肿胀的病因。超声适于诊断的疾病主要累及肌腱、神经、血管、肌肉，以及关节滑膜。对于外伤性的骨折及关节脱位，一般仅需X线平片，但对于软组织异物及关节游离体超声则有很高的敏感性。

手腕部超声检查主要适应证如下：

1. 肌腱

损伤及撕裂、肌腱炎、各种原因引起的腱鞘炎。

2. 神经

正中神经病变(腕管综合征)、尺神经病变、神经周围水肿。

3. 血管

动脉瘤、动静脉瘘、静脉血栓。

4. 肌肉

损伤及撕裂、挫伤。

5. 软组织

腱鞘囊肿、腱鞘巨细胞瘤、血管瘤、淀粉样沉积、血肿、脓肿。

6. 其他

关节炎、滑膜炎、异物、关节游离体。

扫查技术

患者坐位面对检查者，腕关节处于中立位，置于检查床。手腕部垫加小枕便于检查过程中进行主动及被动运动。手及腕部组织表浅，首选高频线阵探头，探头频率10 MHz或者更高(15 MHz)。目前很多超声仪器配备小巧的高频线阵术中探头，特别适用于手指等接触面狭小的部位(图4-1)。一般采用直接接触扫查法。当扫查区域表面不平整或病变极其表浅时可加用水囊，亦可将检查部位(整个手)完全浸入水槽中，利用水作为声窗。

图 4-1 高频探头接触面小，适于检查手指关节等细小部位

扫查过程中尽量保持声束与组织垂直，避免各向异性伪像。采取横断面、纵断面依次、序贯扫查法，有利于鉴别肌腱与神经并帮助辨认不同的肌腱。手腕部组织表浅，肌腱、神经、血管诸多，特别强调横断面连续滑动扫查法。在判断肌腱、腱鞘有无肿胀并进行测量比较时，也应在横断面进行。在观察某条肌腱的实时运动情况下，纵断面扫查可提供进一步的信息。

声像图解剖

熟悉并掌握手和腕部的局部解剖学知识有助于辨认声像图结构。本节仅以腕部的几个标准断面介绍相关结构的声像图特征。

掌侧面

主要为腕管结构，腕骨形成腕管的底及侧壁，屈肌支持带(腕横韧带)构成腕管顶部(图4-2)。屈肌支持带近端尺侧附着于豌豆骨，桡侧附着于舟状骨；支持带的远端尺侧附着于钩骨，桡侧附着于大多角骨。横断面声像图易于显示，略呈弧形的薄层强回声带(图 4-3)。当声束不能保持垂直时，回声减低。

腕管内有拇长屈肌腱，2~4 指浅、深屈肌腱和正中神经通过(图4-3)。拇长屈肌腱被桡侧滑囊包裹，其他肌腱为尺侧滑囊包裹。

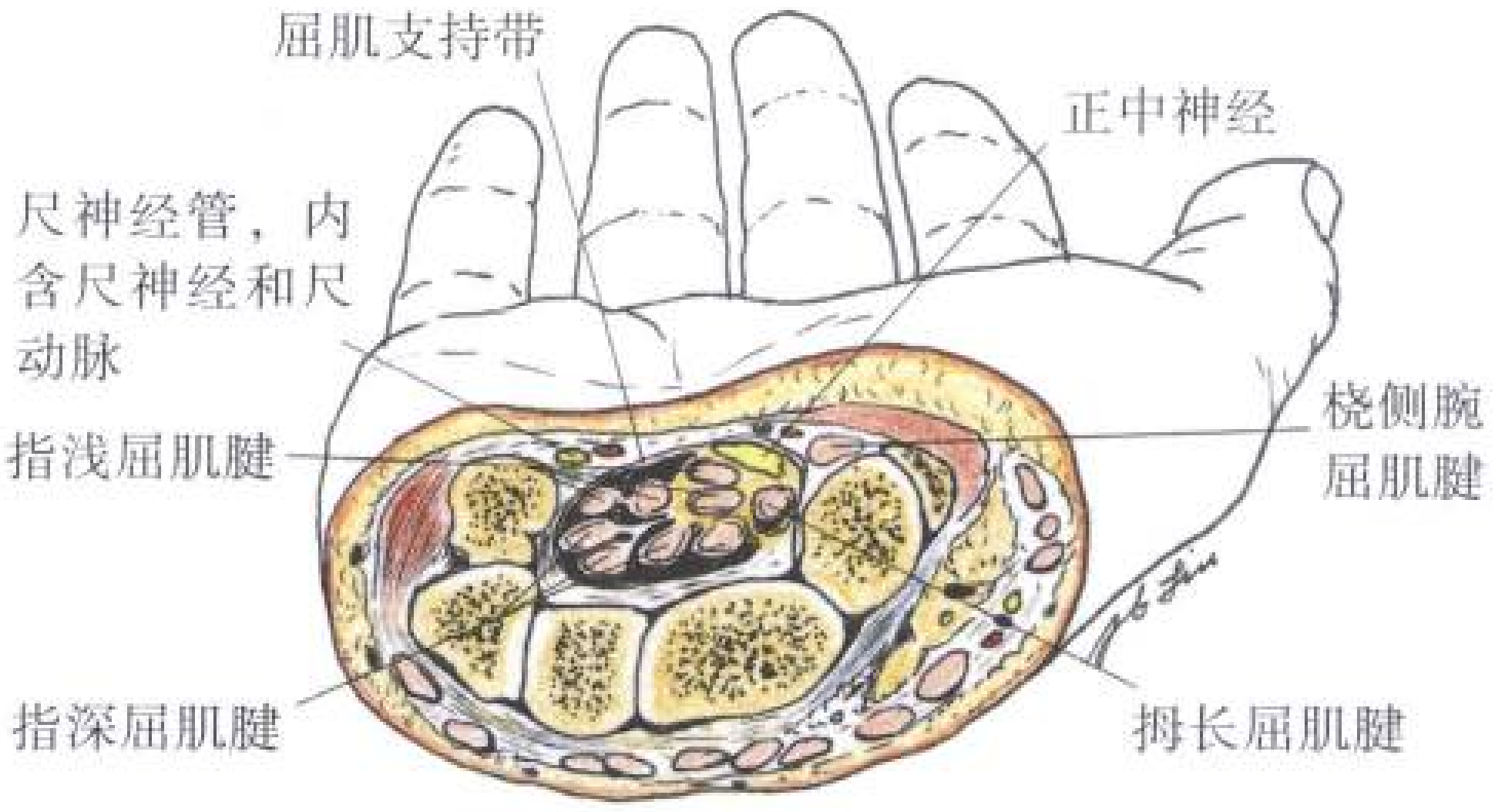

图 4-2 腕管结构示意图，屈肌支持带近端横断面

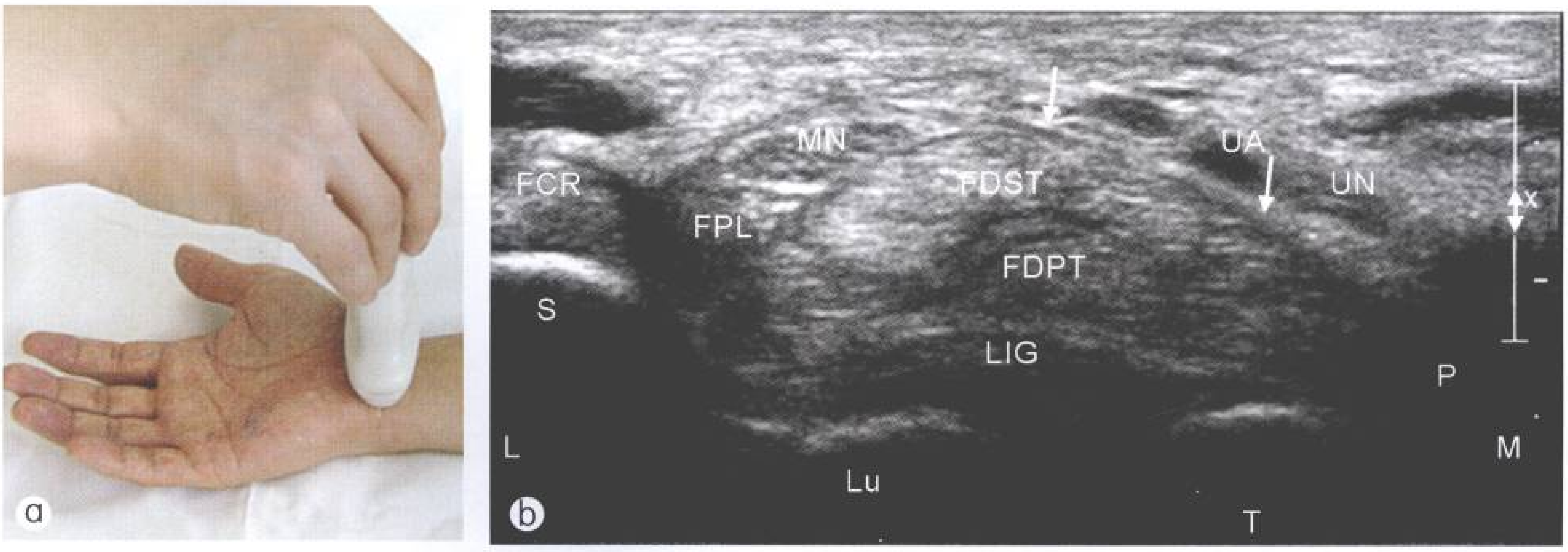

图 4-3 腕管横断面声像图示腕管及周围诸结构。自桡侧(L，外侧)向尺侧(M，内侧)依次为：桡侧腕屈肌腱(FCR)，拇长屈肌腱(FPL)，正中神经(MN)，指浅屈肌腱(FDST)，指深屈肌腱(FDPT)，尺动脉(UA)，尺神经(UN)。S：舟状骨；Lu：月骨；T：三角骨；P：豌豆骨；LIG：腕骨间韧带；↑：屈肌支持带

长轴扫查，声束与肌腱垂直时，肌腱呈典型的纤维层状分布的束带样强回声结构(图4-4)。与声束夹角倾斜的部分由于各向异性伪像而回声减低。肌腱的短轴断面为卵圆形，回声强度取决于入射声束角度，轻微摆动探头可见肌腱回声由低到高的变化。主动或被动屈伸手指时，可见肌腱的实时滑动。腱周的腱鞘呈薄层低回声，厚1~2 mm。

正中神经在腕管内位置最表浅，紧贴于屈肌支持带深方。正中神经声像图特征与肌腱相似，但总体回声较低，内部的低回声代表神经束，强回声代表神经束膜(图 4-4)。与屈肌腱相比，正中神经向远端走行逐渐变细并发出分支，向近端扫查神经逐渐走行于指浅屈肌和指深屈肌之间，形态无明显变化，而肌腱则移行为肌腹。当手指进行屈伸活动时，肌腱滑动幅度明显大于正中神经。

腕部尺神经管(Guyon 管)，位于豌豆骨和钩骨钩部之间的三角形空隙，内有尺神经及血管走行(图4-2)。利用彩色多普勒血流显像(CDFI)确定尺动脉，在尺动脉内侧寻找尺神经(图4-5)。此处可发生尺神经陷压综合征。

在腕管近端，指屈肌腱的深方可见旋前方肌位于尺、桡骨表面。在腕关节尺骨侧，横断面或斜矢状断面有时可显示三角纤维软骨复合体(triangular fibrocartilage complex cigament，TFCC)呈三角形的强回声结构。

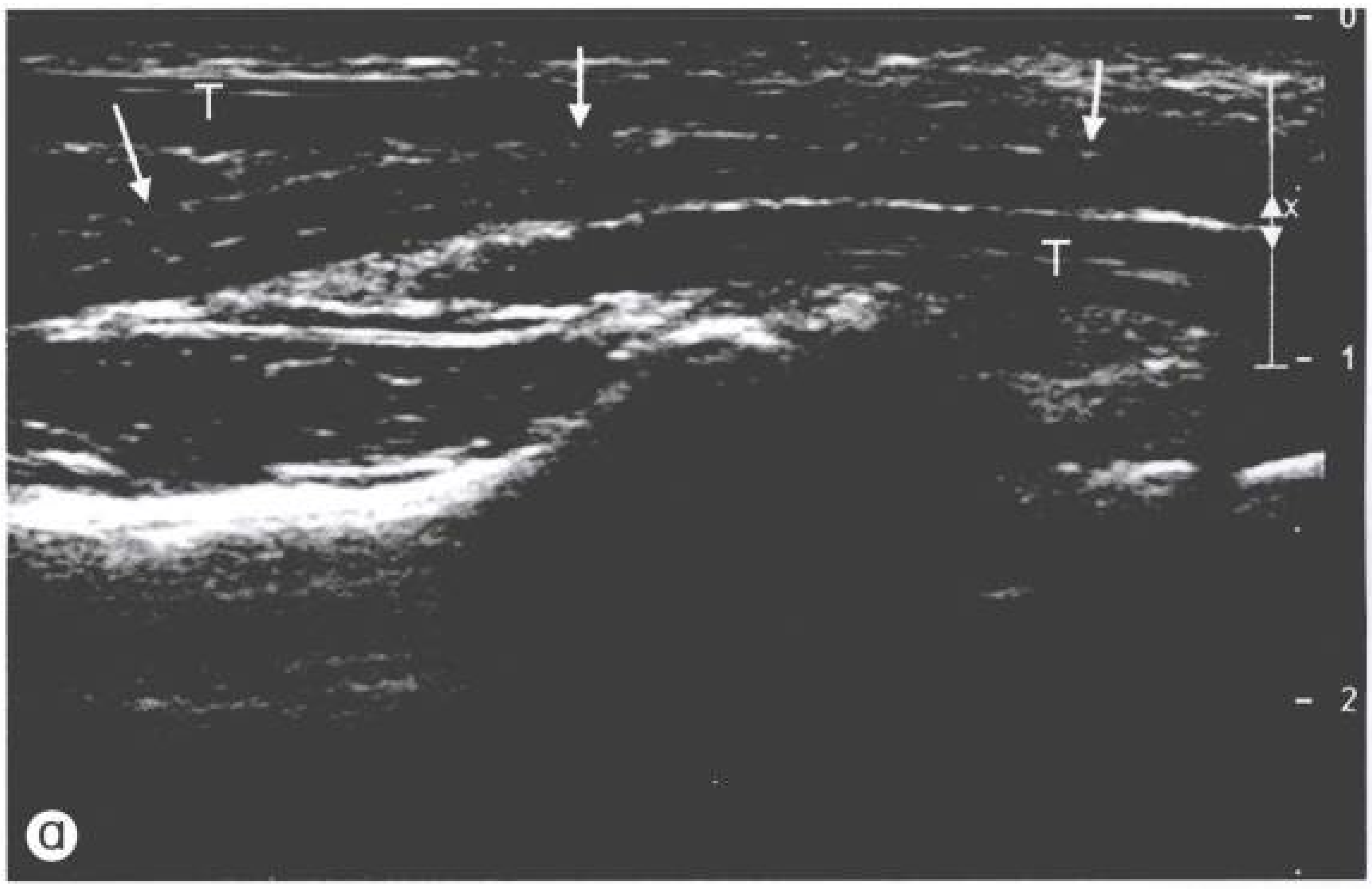

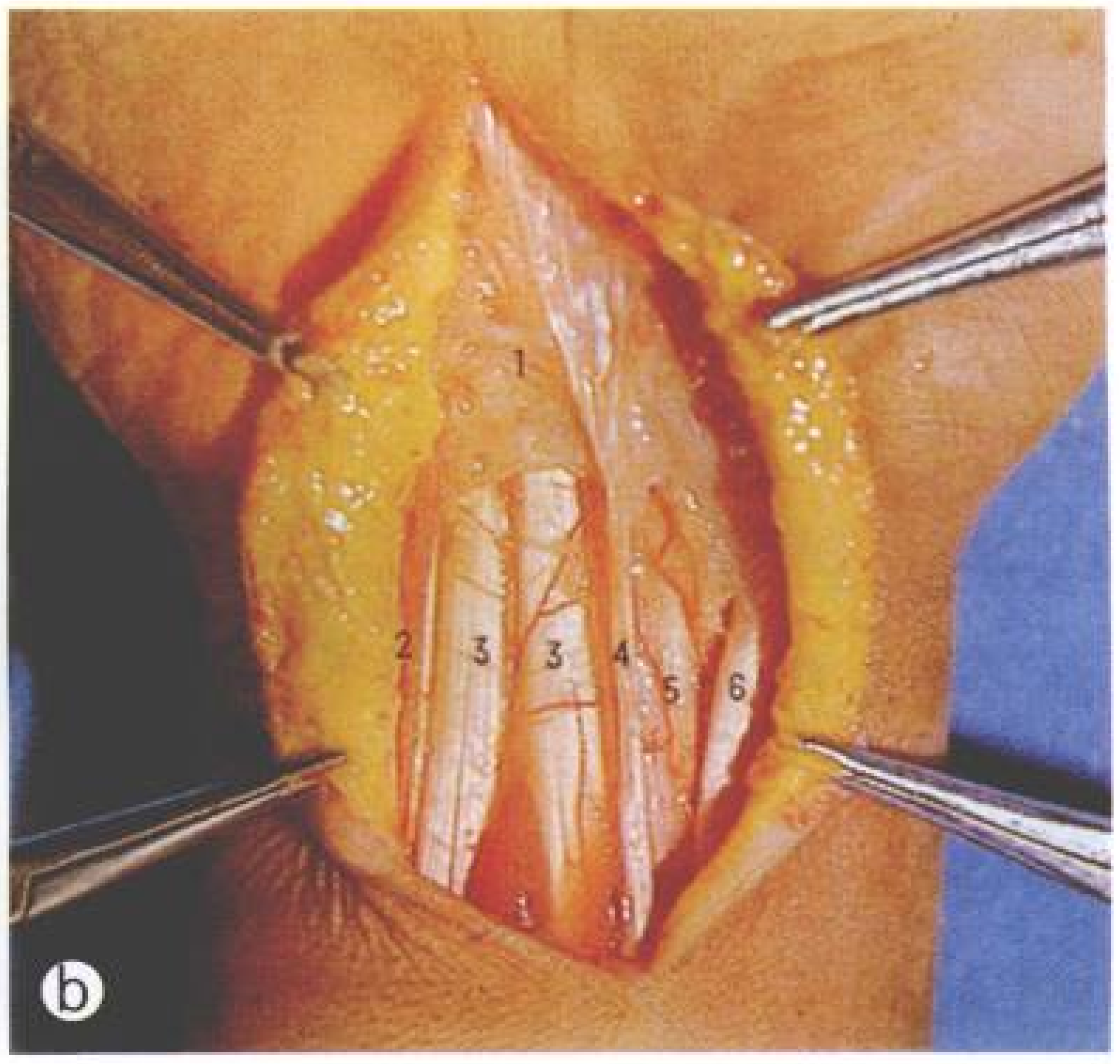

图 4-4　a. 腕部纵断面声像图。断面通过正中神经(↑) 及其浅方的掌长肌腱和深方的指深屈肌腱(T)，神经与肌腱的声像图结构相似，但回声略低；b. 腕部纵行切口解剖图。1：屈肌支持带；2：尺动脉；3：指浅屈肌腱；4：掌长肌腱；5：正中神经；6：桡侧腕屈肌腱

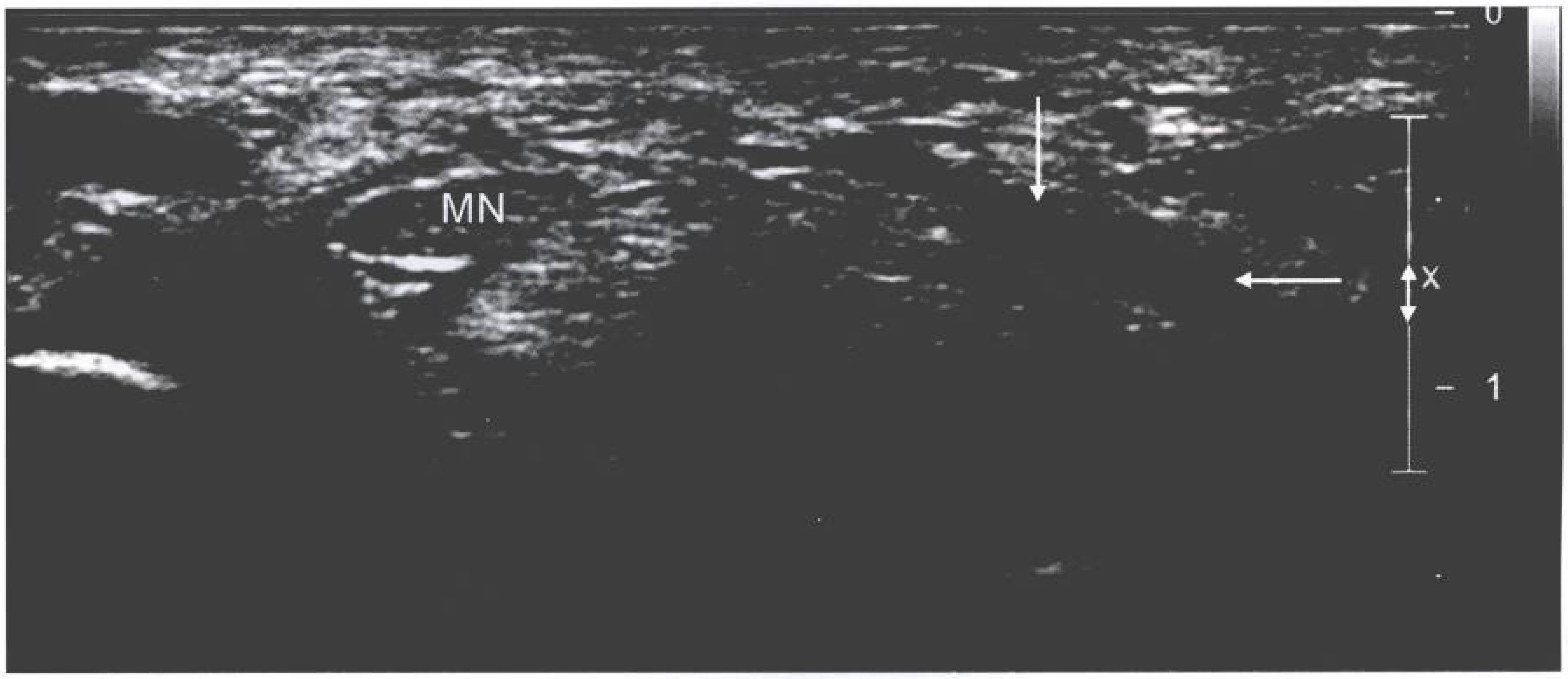

图 4-5　腕管横断面声像图显示尺动脉(↑)及尺神经(←)，实时超声检查可通过彩色多普勒辨认血管。MN：正中神经

背侧面

腕关节背侧由伸肌支持带发出分隔，形成6个骨纤维管供不同伸肌腱通过(图4-6)。以桡骨下端的背侧结节(Lister结节)为超声解剖学标志，背侧结节浅方为拇长伸肌腱，其内侧向尺骨端依次为示指伸肌腱、指伸肌腱、小指伸肌腱(通常位于尺桡关节浅方)、尺侧腕伸肌腱，自背侧结节向桡侧依次有桡侧腕短伸肌腱、桡侧腕长伸肌腱、拇短伸肌腱和拇长展肌腱。

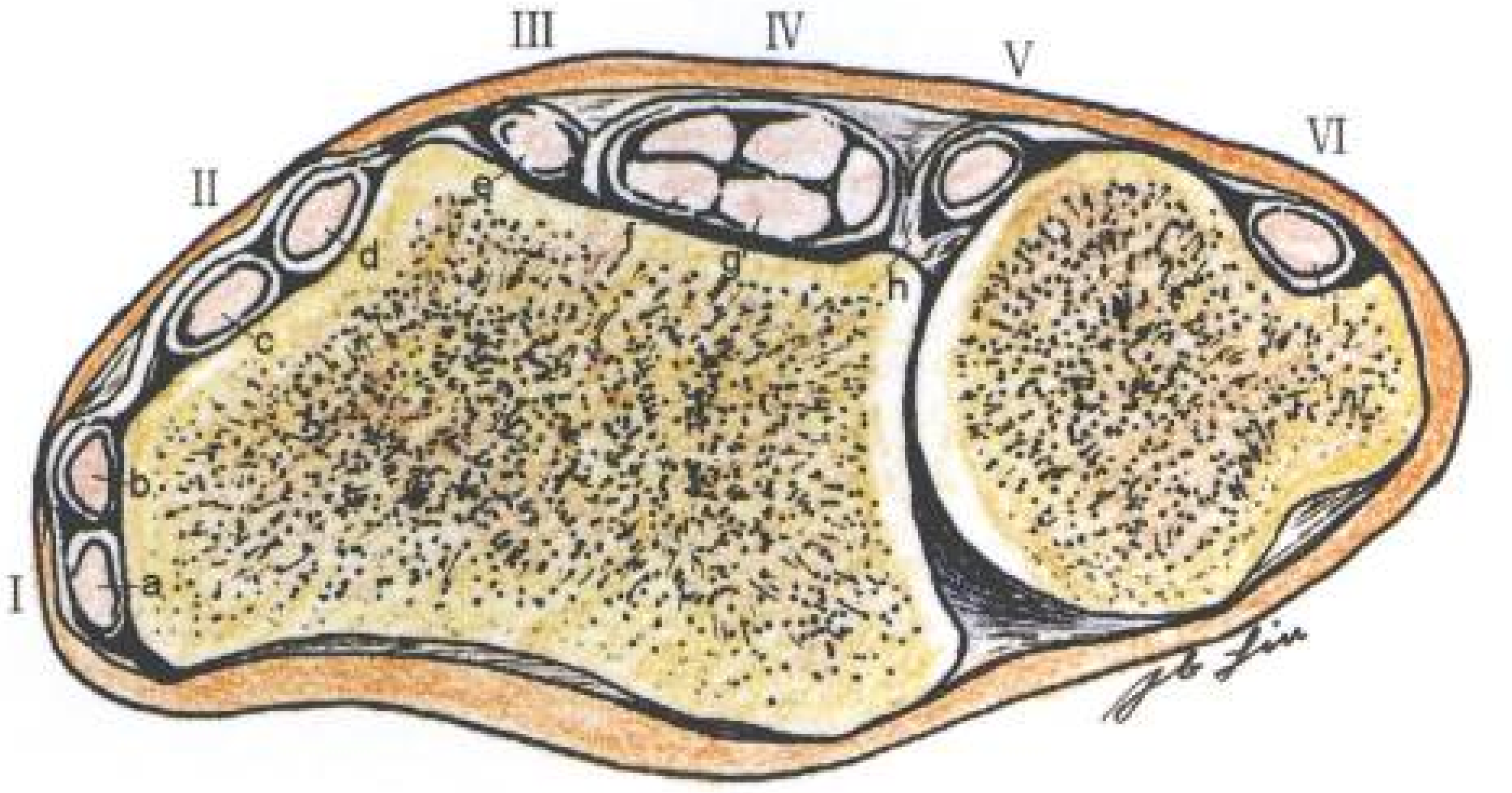

图4-6 腕关节背侧：伸肌支持带深方Ⅰ~Ⅵ骨纤维管自桡侧向尺侧依次分布。a：拇长展肌腱；b：拇短伸肌腱；c：桡侧腕长伸肌腱；d：桡侧腕短伸肌腱；e：拇长伸肌腱；f：示指伸肌腱；g：指伸肌腱；h：小指伸肌腱；i：尺侧腕伸肌腱

由于骨纤维管不在同一平面，只能通过连续超声断面，才能依次显示清结构(图4-7，图4-8)。

以桡骨背侧结节为标志，探头横断逐渐向远端移动并结合其他断面扫查，可以较容易地确定诸腕骨的位置和形状(图4-9)。桡腕关节远端第一个矢状方向的关节为舟月关节。

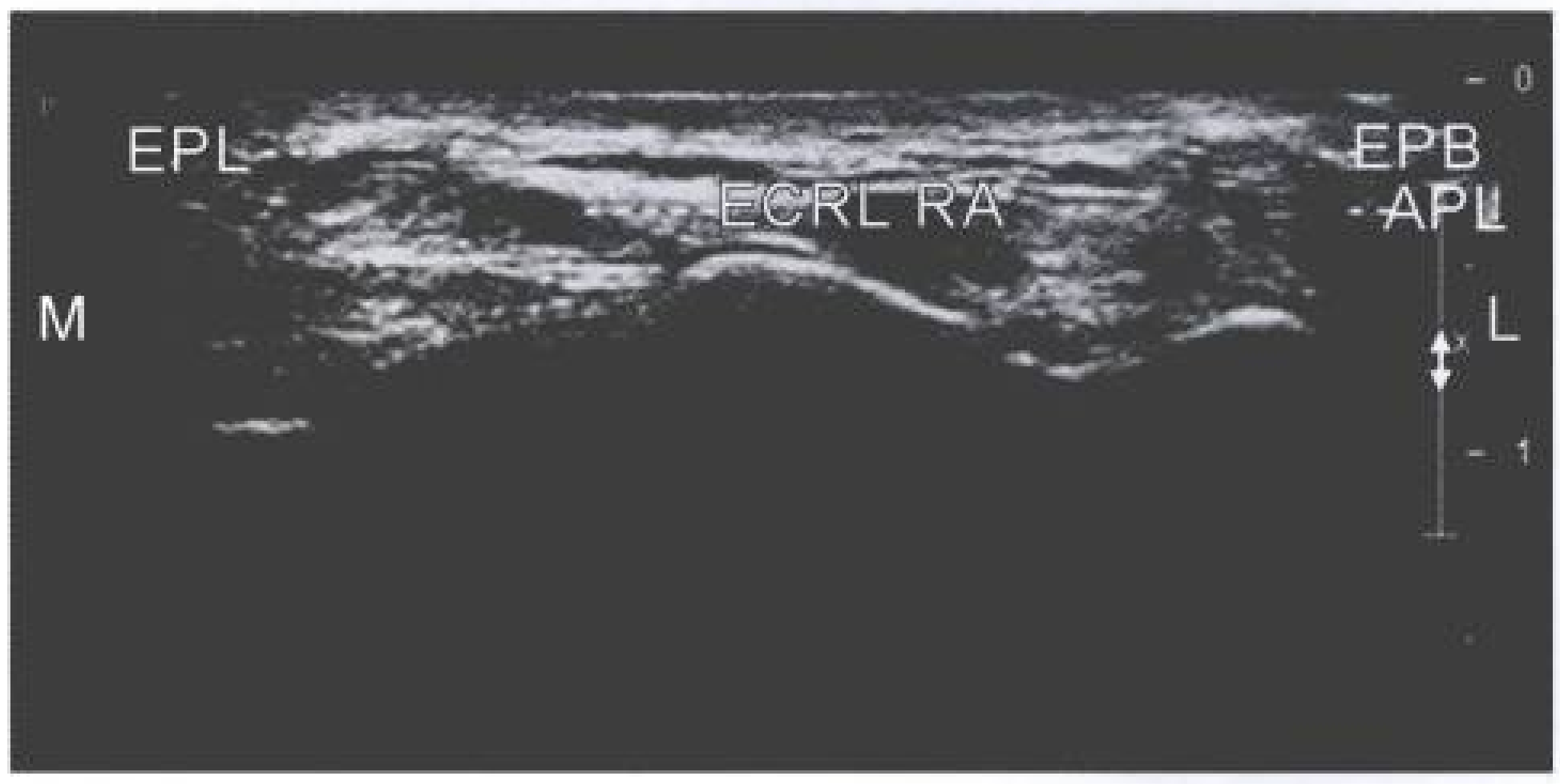

图4-7 腕关节背侧横断面声像图（探头置于腕背桡侧）。APL：拇长展肌腱；EPB：拇短伸肌腱；RA：桡动脉；ECRL：桡侧腕长伸肌腱；EPL：拇长伸肌腱；M：内侧(尺侧)；L：外侧(桡侧)

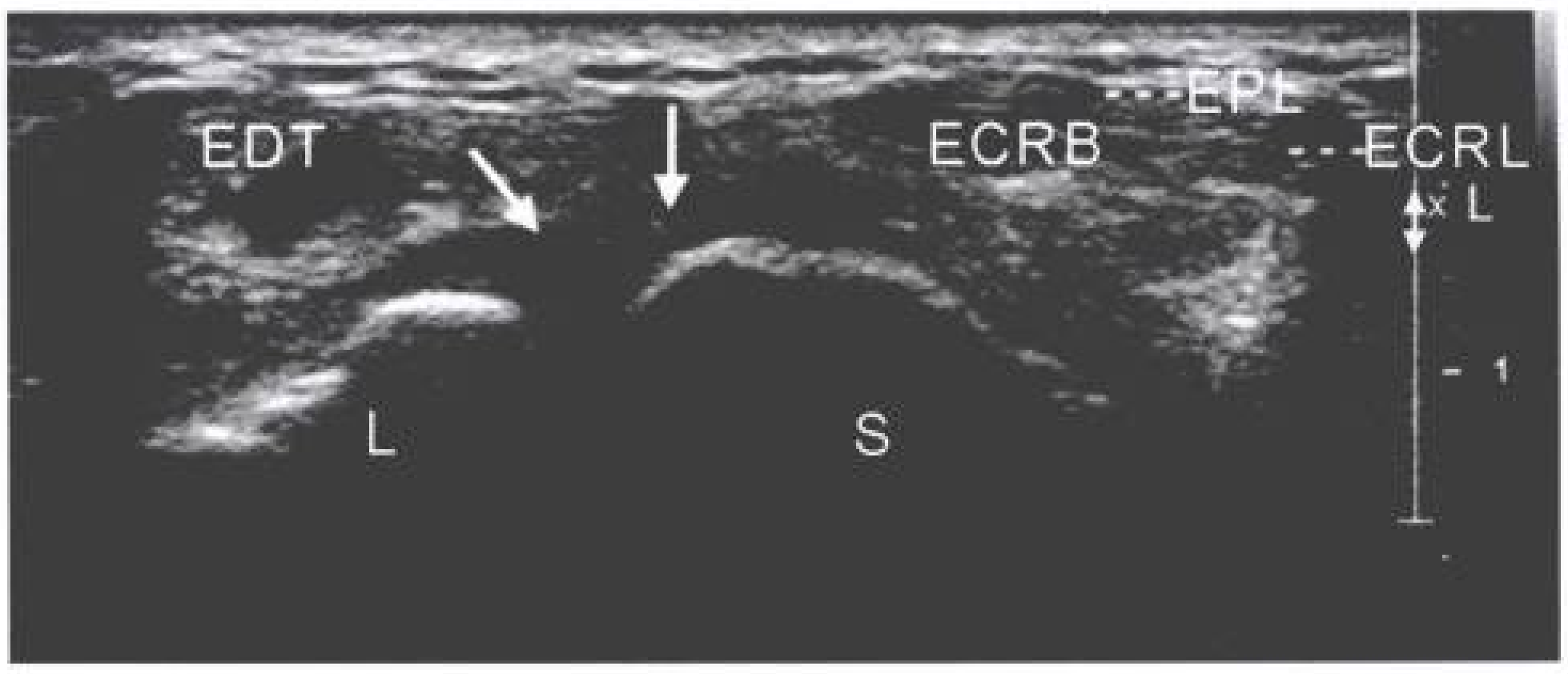

图4-8 腕关节背侧横断面声像图(探头置于腕背正中)。ECRL：桡侧腕长伸肌腱；EPL：拇长伸肌腱，ECRB：桡侧腕短伸肌腱；EDT：指伸肌腱；L：月骨；S：舟状骨；↑：舟月韧带

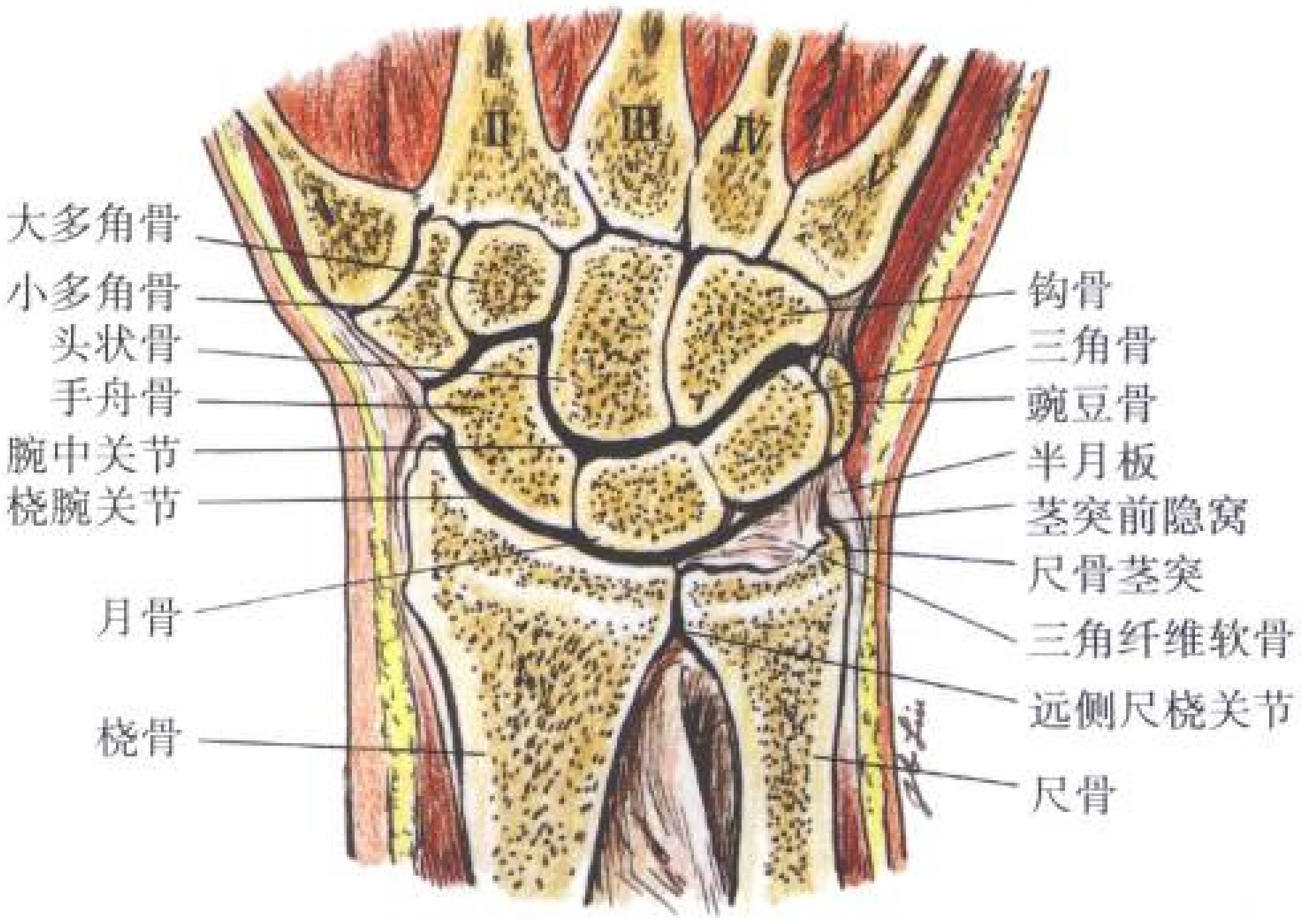

图4-9 腕部冠状断面示意图。Ⅰ~Ⅴ为第1~5掌骨

内侧面

超声在尺骨远段内侧面很容易显示尺侧腕伸肌腱，在该肌腱的深方可以见到TFCC。TFCC位于尺骨头与三角骨之间，由三角形的纤维软骨、关节盘、尺侧副韧带、桡尺背侧韧带、桡尺掌侧韧带和尺侧腕伸肌腱鞘组成。TFCC位于尺、桡骨与腕骨之间，是稳定尺桡远侧关节的主要结构并可有效缓冲尺骨的轴向负荷。自内侧接近冠状断面，TFCC呈中等回声或强回声的三角形结构(图4-10)。

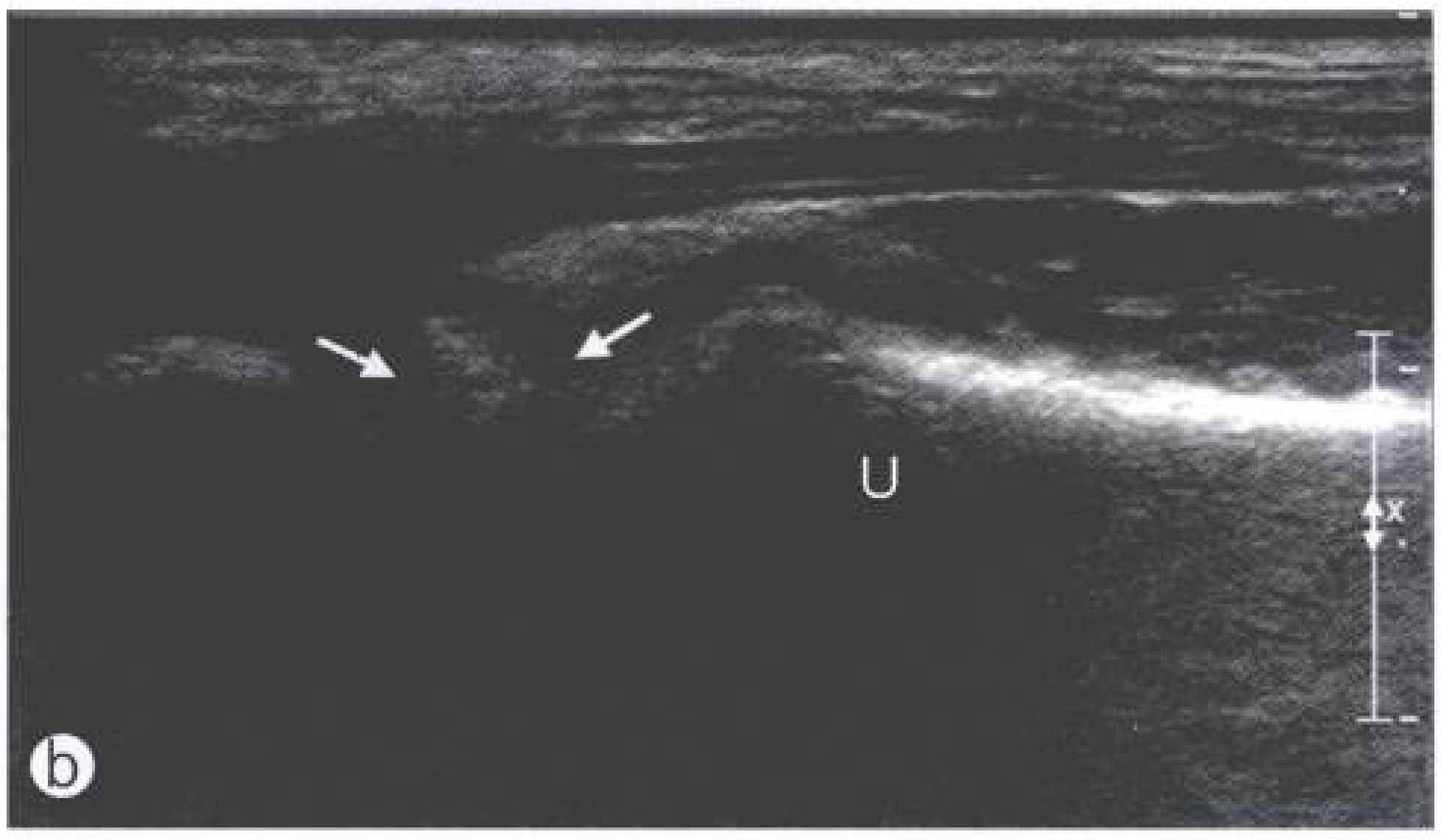

图 4-10　a. 探头体表位置示意图；b. 尺侧近冠状切面显示三角纤维软骨复合体呈倒置的三角形强回声结构(↑)；U：尺骨

外侧面

拇长展肌腱和拇短伸肌腱位于远端桡骨的外侧，好发肌腱炎。此断面亦可显示搏动性的桡动脉呈管样无回声结构(参见图 4-7)。

手及腕部病变

关节炎性疾病

类风湿性关节炎

类风湿性关节炎(rheumatoid arthritis，RA)属非特异性炎症。临床表现为多发性、对称性慢性关节炎，反复发作，逐渐导致关节破坏、强直和畸形。非特异性慢性滑膜炎是主要病理改变。早期滑膜充血、水肿，内皮细胞增生、肥厚，滑膜边缘形成肉芽组织血管翳(pannus)。肉芽组织中的炎症细胞释放蛋白酶等，使关节软骨逐渐破坏、吸收。软骨下骨质也可被破坏、侵蚀，发生骨质疏松。晚期肉芽组织互相粘连并纤维化，导致关节僵直。

除关节外，关节周围的肌腱、腱鞘也可发生炎症、结构破坏等病理变化。在皮下常可形成典型的类风湿结节。

RA 最常累及近侧指间关节，诊断需结合临床表现、实验室检查和影像学证据。迄今为止，X 线平片仍是诊断 RA 的首选方法，但是 X 线平片只能间接反应滑膜炎症变化，继发的骨质改变一般晚于临床症状 6~24 个月。目前 RA 的治疗药物有了长足的进步，早期应用能够缓解甚至阻止关节炎症发展，因此，临床迫切需要 RA 的早期诊断及动态评价药物治疗效果。

与 MRI 相比，超声具有方便、廉价的优势，同时高频探头的应用极大地提高了超声对表浅组织和小关节的分辨力，能够精准地反应滑膜炎症及其继发改变。

根据 RA 不同阶段的病理变化，超声声像图可有相应改变。

1. 滑膜炎

滑膜炎属 RA 最早期改变。超声表现为滑膜增厚，回声减低，关节间隙增宽，伴或不伴有关节积液。探头加压可见增厚滑膜受挤压变形但位置保持不变，而关节积液时则可见无回声积液被推挤出扫查平面。掌指关节受侵时，可见背侧或掌侧滑囊隐窝增大、肿胀(图4-11)。

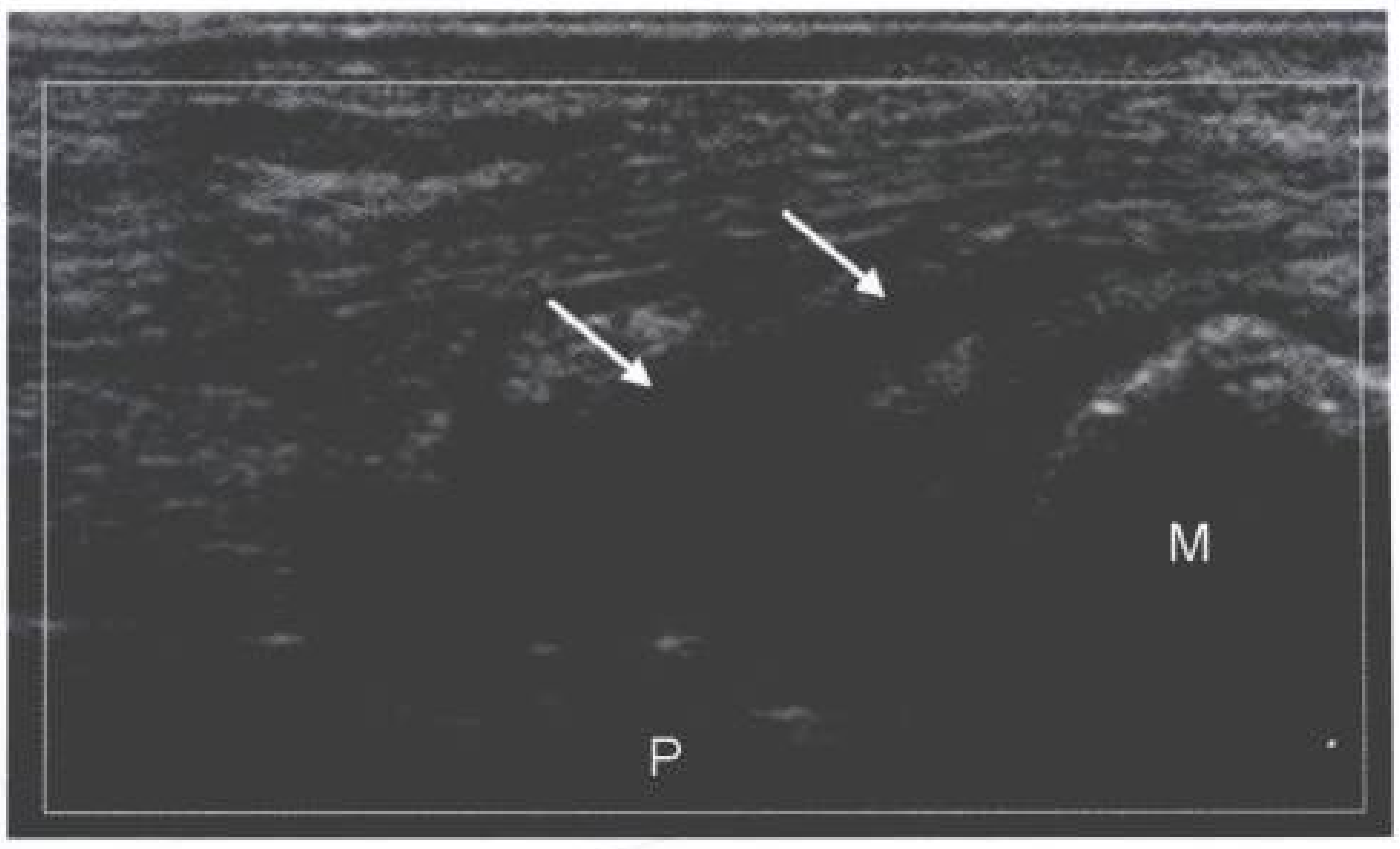

图 4-11　RA 患者掌指关节背侧长轴声像图显示滑膜明显肿胀、增大(↑)。P：指骨底；M：掌骨头

彩色或能量多普勒血流显像(CDFI/PDI)有助于判别 RA 炎症时期及对治疗的反应。RA 炎症活动期，增厚的滑膜血管翳内血流信号较丰富，并且其程度与临床症状相关。当药物治疗有效时，可见血流信号减少或消失。值得指出，彩色或能量多普勒血流显像受仪器灵敏度、多普勒设置调

节、彩色增益等多种因素影响，结果的判断亦受主观因素影响。因此如何客观地定量评价是主要问题，新型的超声造影成像有望提供帮助。

2. 骨侵蚀

超声能够早期发现 RA 所引起的骨质侵蚀。声像图表现为骨皮质局部缺损，外形不规则。在腕关节最常见的受侵部位是月骨、三角骨和头状骨，以及尺骨茎突。在掌指关节更常见破坏掌骨头而非指骨底，典型的部位是第二掌骨头的桡侧面。

超声诊断 RA 手腕部骨质侵蚀破坏应注意假阳性发现，即将正常骨表面切迹凹陷误诊为皮质侵蚀。解剖切迹通常位于第 2~5 掌骨头背侧及第 5 掌骨头尺侧，几乎不出现在掌骨头桡侧及指骨底。与骨侵蚀不同，骨表面切迹在任何断面上均表现为边界清晰的局部凹陷，骨皮质外形规则。

3. 关节软骨破坏

受声窗限制超声不易显示腕关节间的关节软骨，以及指间关节软骨，但无论从掌侧或背侧均可清晰显示掌指关节处的透明软骨。从背侧扫查时，手指向掌侧轻度屈曲(15°~20°) 更有利于关节软骨的显示。掌指关节软骨的平均厚度为 0.8 mm (0.4~1.4 mm)。

关节软骨破坏时超声表现为软骨表面不规则、变薄。严重者软骨回声消失。

4. 腱鞘炎和肌腱破坏

64%~95%的 RA 患者会出现手及腕部腱鞘的滑膜炎，最易侵犯的肌腱有桡侧腕伸肌腱、指伸肌腱、尺侧腕伸肌腱和指屈肌腱。超声表现为腱鞘内积液，腱鞘增厚、回声减低，彩色多普勒超声显示血流信号增多(图 4-12)。早期肌腱回声及结构正常，随病程进展肌腱破坏可出现肌腱边界模糊，纤维结构消失等声像图改变(图4-13)。

5. 类风湿结节

大约 17%的患者可在手指屈肌腱处出现类风湿结节(rheumatoid nodules)。超声一般表现为卵圆形的低回声结节，体积较小(<1 cm)，边界清晰，可位于肌腱组织内、肌腱边缘或腱周皮下组织。

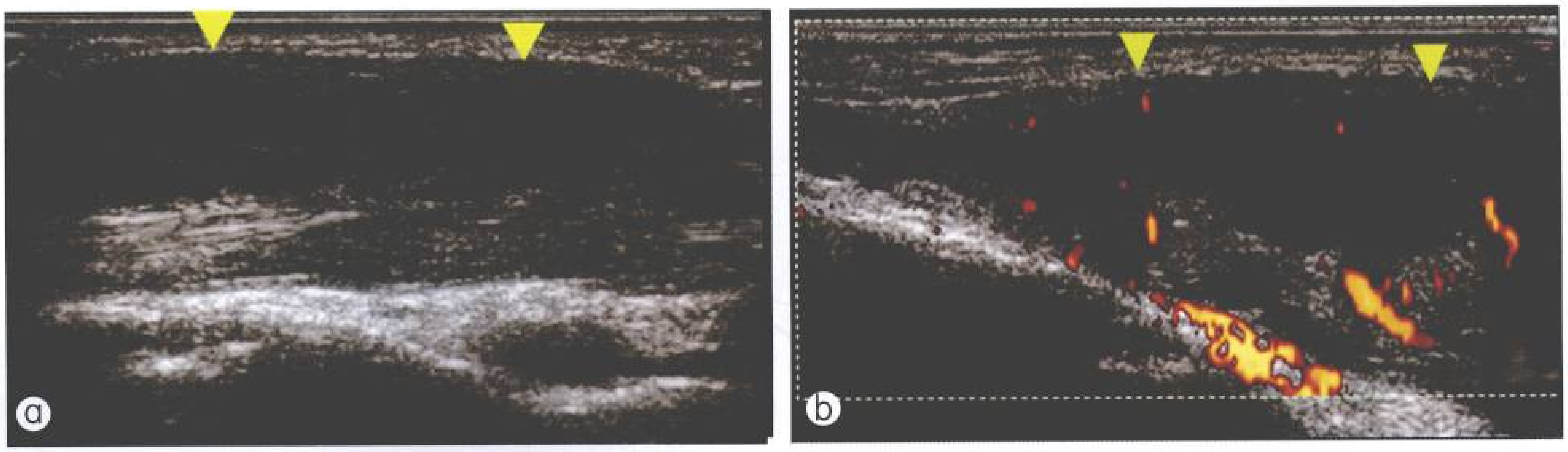

图 4-12 a. RA 患者手背侧伸肌腱长轴声像图显示腱鞘明显增厚(▽)，内部出现无回声积液，b. PDI 显示增厚的腱鞘内血流信号增多

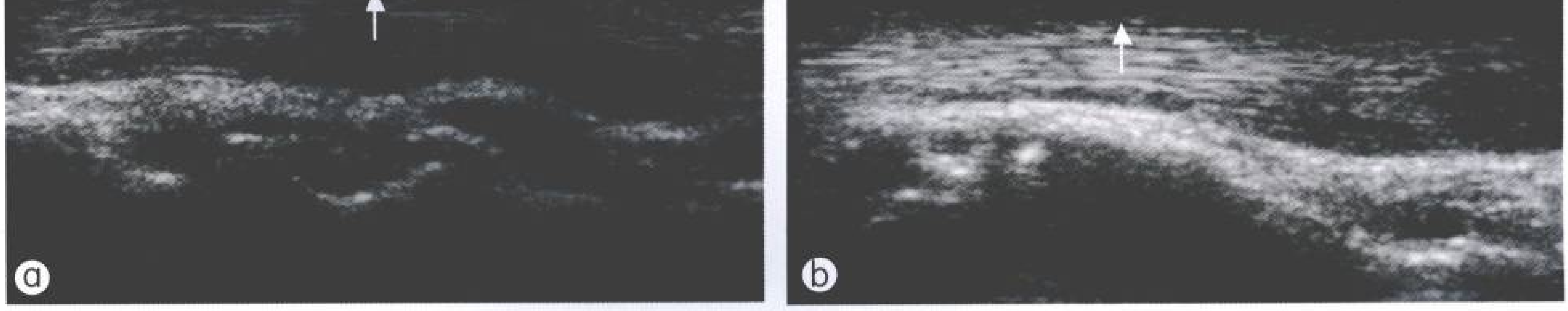

图 4-13 a. RA 患者手背侧伸肌腱腱鞘动态变化，图示腱鞘及肌腱轻度增厚（↑）；b. 2 个月后，病情发展，腱鞘进一步明显增厚(↑)，肌腱边界模糊

超声能够早期发现手及腕部关节的炎症改变，特别是对掌指关节的检查，能够在X线发生改变前发现滑膜炎、腱鞘炎和骨侵蚀。结合彩色多普勒超声可有效地判断病变活动期，以及对治疗的反应。此外，超声可以引导关节及腱鞘内的激素注射治疗。

当然超声发现的关节炎性改变并非特异，血清阴性的脊柱关节炎、牛皮癣性关节炎等均可出现类似声像图变化，确诊尚需结合临床和实验室检查。

狭窄性腱鞘炎

四肢肌腱凡是具有骨-纤维管道结构处，均可发生腱鞘炎。临床上较常见的是手与腕部狭窄性腱鞘炎，多见于长期、快速、用力使用手指和腕部的中老年女性。由于肌腱与腱鞘反复摩擦引起损伤性炎症。在手指常发生屈肌腱鞘炎，又称弹响指或扳机指(snapping finger，trigger finger)，在拇指为拇长屈肌腱鞘炎，又称弹响拇(snapping thumb)，在腕部为拇长展肌和拇短伸肌腱鞘炎，又称桡骨茎突狭窄性腱鞘炎或de Quervain病。超声主要表现为掌指关节处腱鞘增厚，回声减低。彩色多普勒超声显示增厚的腱鞘内血流信号丰富(图4-14，图4-15)。

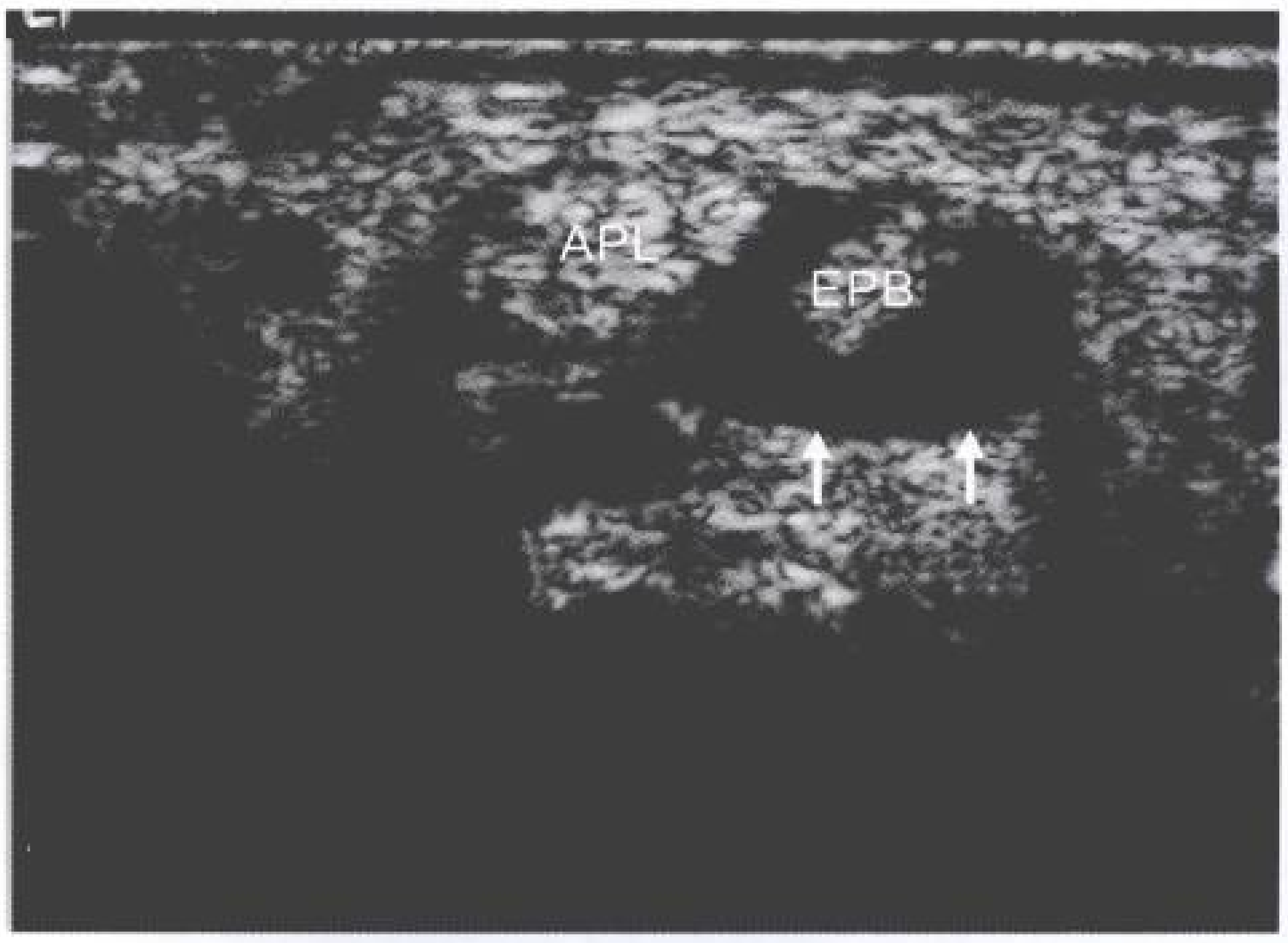

图 4-14　de Quervain病。声像图显示拇短伸肌(EPB)腱鞘明显增厚(↑)，回声减低；拇长展肌(APL)腱鞘尚正常

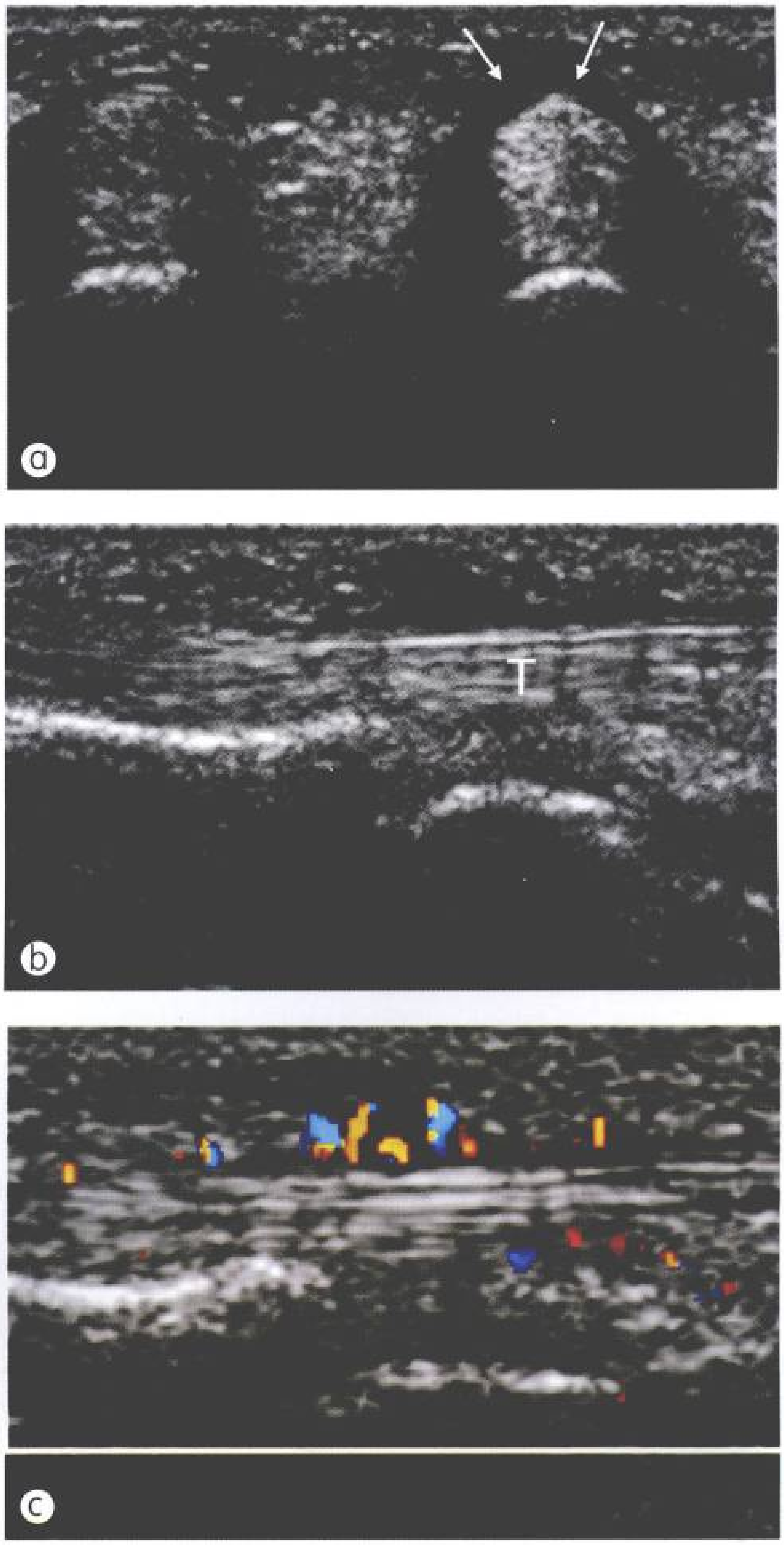

图 4-15　指屈肌腱鞘炎。a. 横断面声像图显示局部腱鞘较其他处明显增厚(↑)；b. 纵断面声像图显示腱鞘增厚，肌腱(T)无明显异常；c. CDFI显示增厚腱鞘内血流信号丰富

手腕部创伤

手及腕部的创伤性损伤十分常见，肌肉、肌腱、关节、骨均可受累。由于手部活动广泛，创伤的类型多种多样，除掌握手部的超声解剖外还应了解相关的临床检查。

1. 肌腱撕裂

临床体检一般能够明确诊断肌腱的完全性撕裂，但超声检查可以进一步明确撕裂的部位和断端回缩的位置。超声表现为肌腱回声的连续性中断，动态扫查失去运动功能。撕裂近端回缩肿胀，呈不规则的低回声（图4-16，图4-17）。撕裂缺损区由周围的纤维组织填充，有时酷似残存的肌腱组织，但其回声偏低，无典型的肌腱纤维层状结构，有助于鉴别。

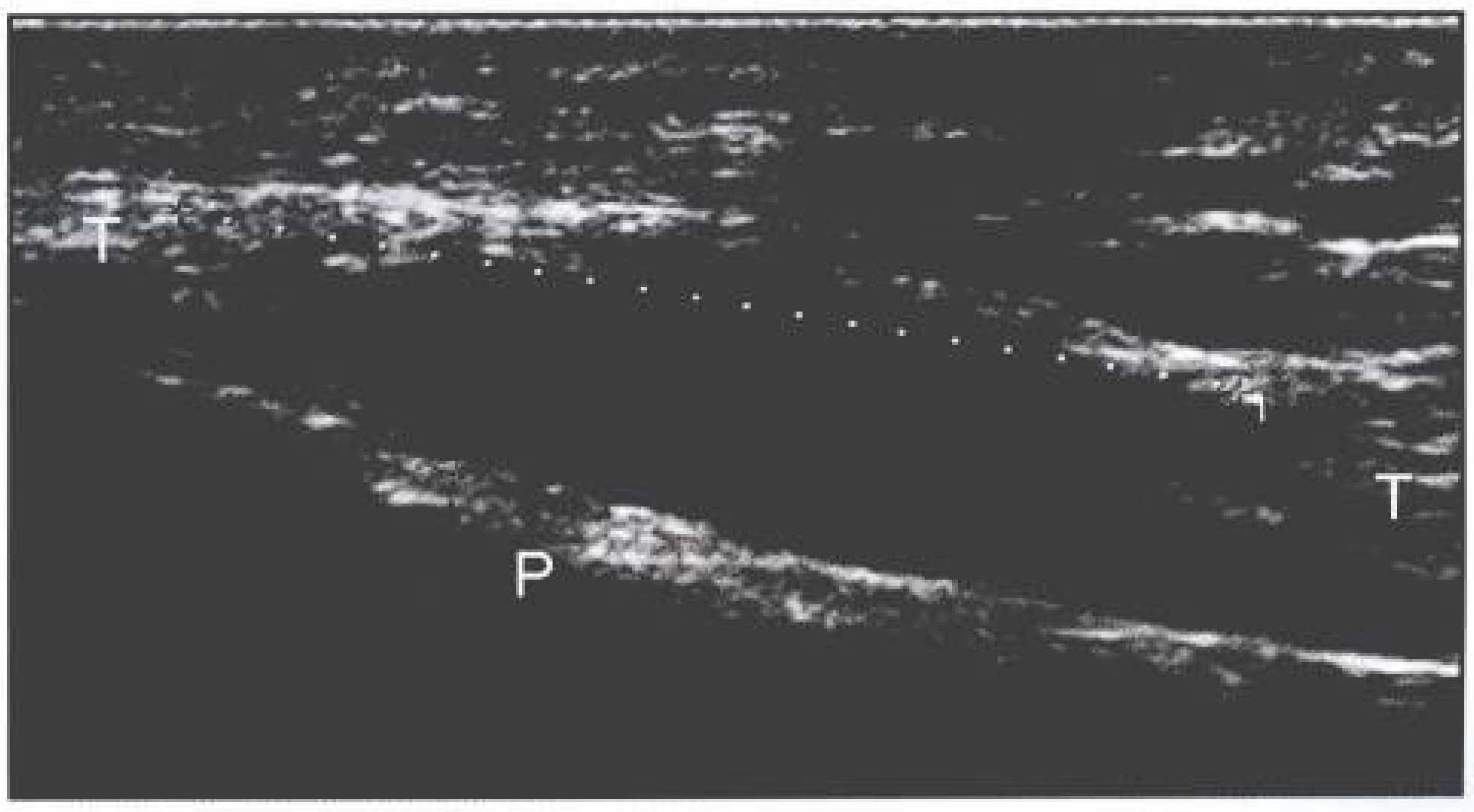

图 4-16　指屈肌腱完全性撕裂声像图显示肌腱连续性中断(T)，断端裂隙充满低回声(+···+)。P：指骨

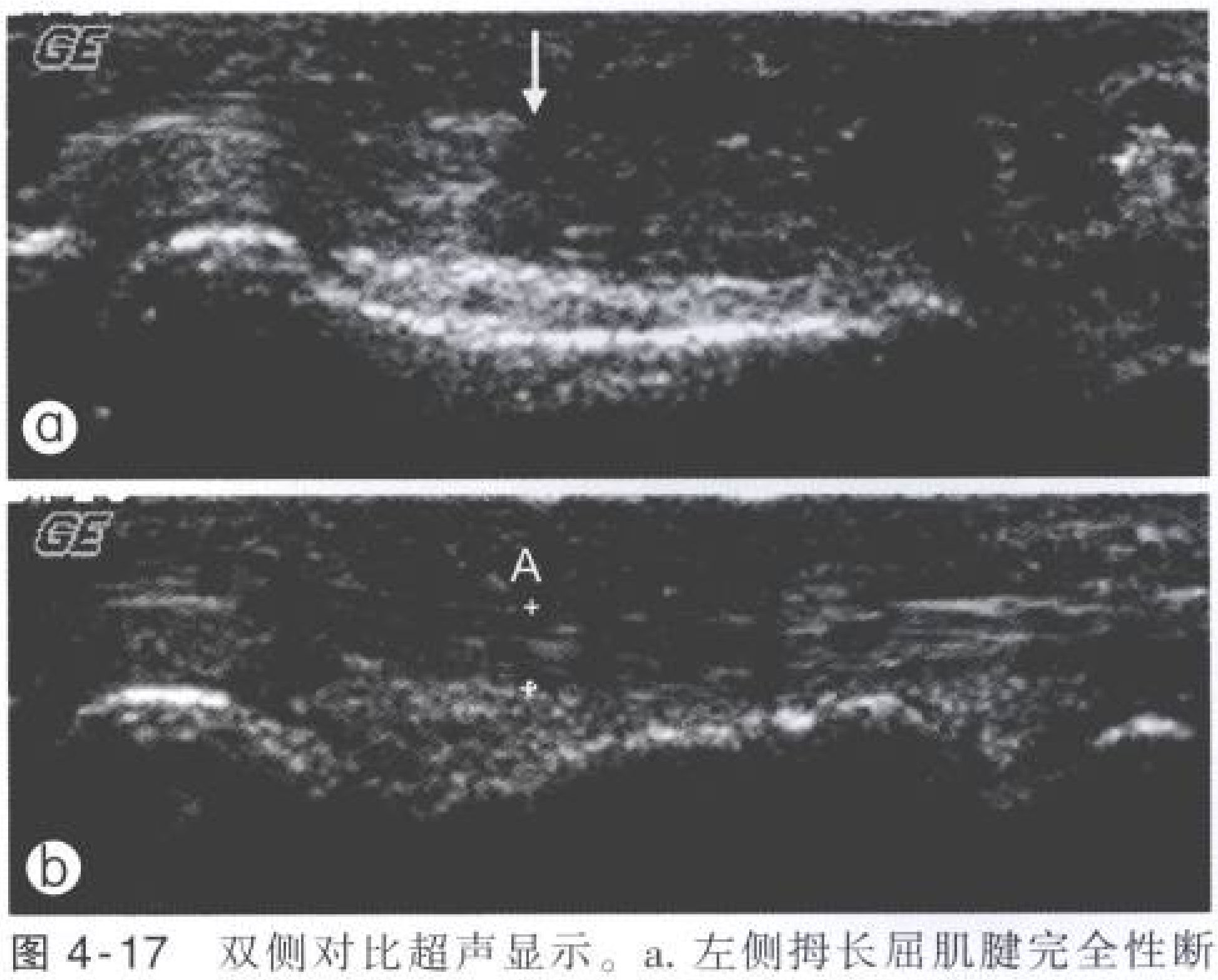

图 4-17　双侧对比超声显示。a. 左侧拇长屈肌腱完全性断裂，箭头示断端；b. 右侧正常肌腱(+)

部分性肌腱撕裂超声诊断相对较难，多表现为肌腱内不规则的局灶性低回声区。

2. 支持带撕裂

很多情况下，损伤并未涉及肌腱，仅造成肌腱支持带撕裂(tear of retinacula)，使得肌腱脱离正常位置，功能不稳。最常见损伤尺侧腕伸肌腱支持带和掌指关节背侧支持带。肌腱完全脱位时，在正常骨纤维管处超声检查不能发现肌腱回声。半脱位时，超声显示肌腱与骨纤维管位置异常。动态屈、伸关节有助于显示肌腱隐性脱位。

手指屈肌腱的环状支持带及十字支持带(又称Pulley，屈肌腱滑车)束缚肌腱紧贴于指骨(图4-18)，发生撕裂时表现为肌腱不再贴附于指骨表面，呈弓弦样抬高。强迫屈曲位，肌腱与指骨间的距离进一步加大。第二指骨环状支持带最易损伤，当肌腱抬高距离小于3 mm时，提示支持带不完全撕裂；大于5 mm时，则提示合并第三指骨支持带撕裂。

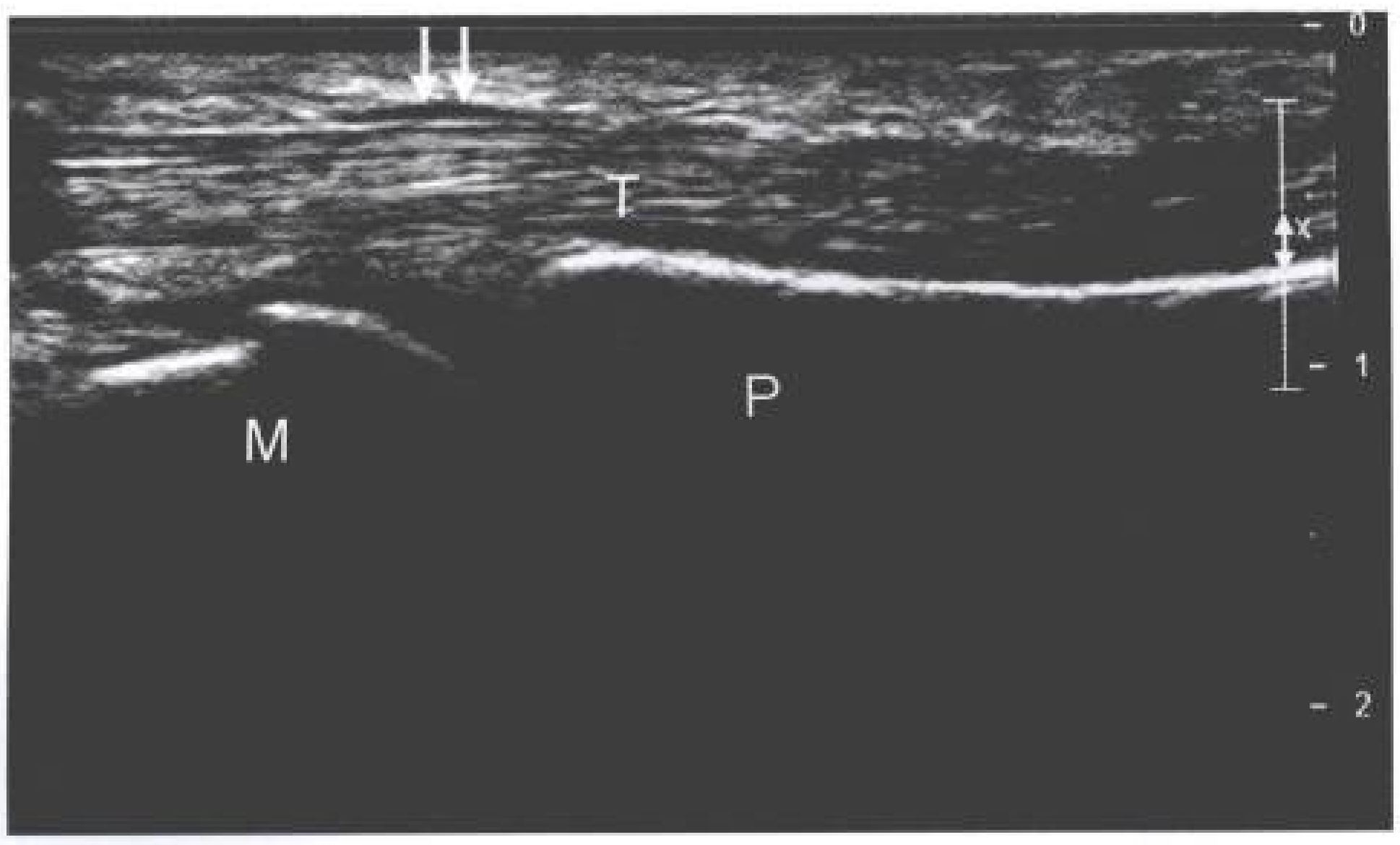

图4-18　指屈肌腱环状支持带声像图，呈薄层低回声(↑)。T：指屈肌腱；M：掌骨；P：指骨

3. 关节韧带损伤

(1) 腕关节　韧带诸多，超声检查一般关注舟月韧带、月三角韧带和三角纤维软骨复合体(TFCC)。腕关节轻度屈曲，背侧横断面扫查，舟月韧带和月三角韧带显示为线样的强回声。腕关节尺侧及桡侧偏转时，舟月关节间隙无变化。韧带损伤撕裂时超声表现为回声中断消失，外形不规则。关节间隙随腕关节侧向运动增宽，双侧对比检查有助于发现微小变化。

TFCC超声显示为尺骨头与三角骨之间的三角形中强回声结构，发生损伤时一般回声减低，边界模糊。明确诊断常需关节造影或MRI检查。

(2) 掌指关节(metacarpo-phalangeal joint，MCP)及指间关节(interphalangeal joint，IP)侧方有尺侧、桡侧副韧带加强，掌侧有纤维软骨形成的掌板，

掌板构成腱鞘基底的一部分。最常见拇指 MCP 运动扭伤，多为拇指过度屈曲和外翻导致尺侧副韧带远端附着部撕脱伤。探头沿韧带长轴方向，于关节静息和适当屈曲、外翻状态下动态扫查。常见超声表现包括尺侧副韧带连续性中断，断端回缩、肿胀、回声减低，以及指骨底骨皮质的撕脱骨折，骨折碎片呈斑片状强回声。撕脱骨片应与籽骨鉴别，籽骨一般呈规则的圆形强回声。

尺侧副韧带完全性断裂近端回缩，拇内收肌腱膜可嵌在断裂处即形成 Stener 损伤。此时侧副韧带断端完全分离，保守治疗无效需手术修复，否则将影响拇指对掌功能。

手指过度伸展可引起掌板损伤，超声检查可确定掌板损伤位置(MCP 或 IP)。

4. 其他

合并血肿、关节积液时，超声表现为皮下组织内、肌间，以及关节腔、关节隐窝内液体聚集。继发脓肿则形成混合回声团，外形不规则，周边血流信号丰富(图4-19)。

由于超声不受密度影响且分辨力高，已经逐渐成为确定软组织异物的首选方法。声像图多表现为软组织内限局性斑片状、条状强回声，后方伴声影或“彗星尾”征(图 4-20)。

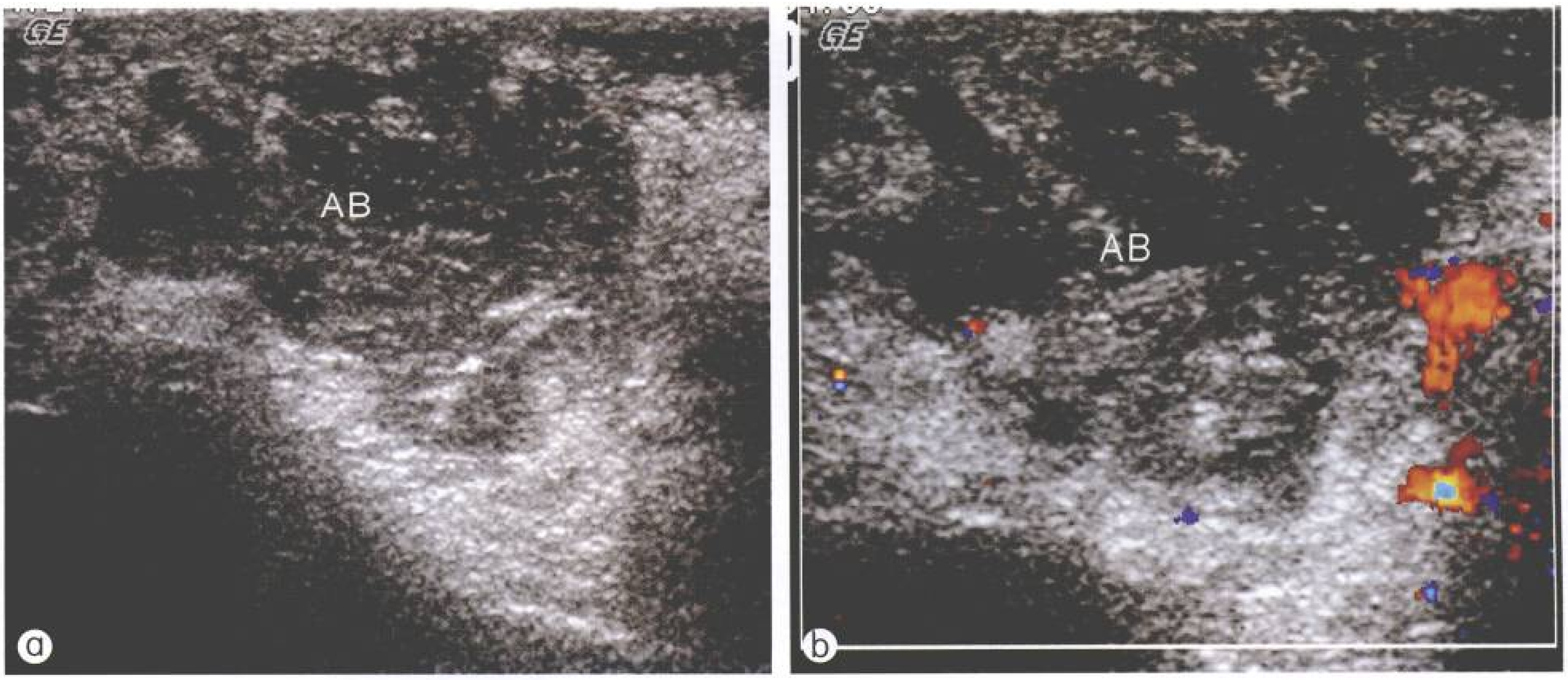

图 4-19 手背部脓肿(穿刺证实)。a. 灰阶超声显示手背部软组织内不规则的低回声病变，内部见细点样中等回声，实时扫查可见流动(AB)；b. 彩色多普勒显示病变(AB)周围血流信号增加

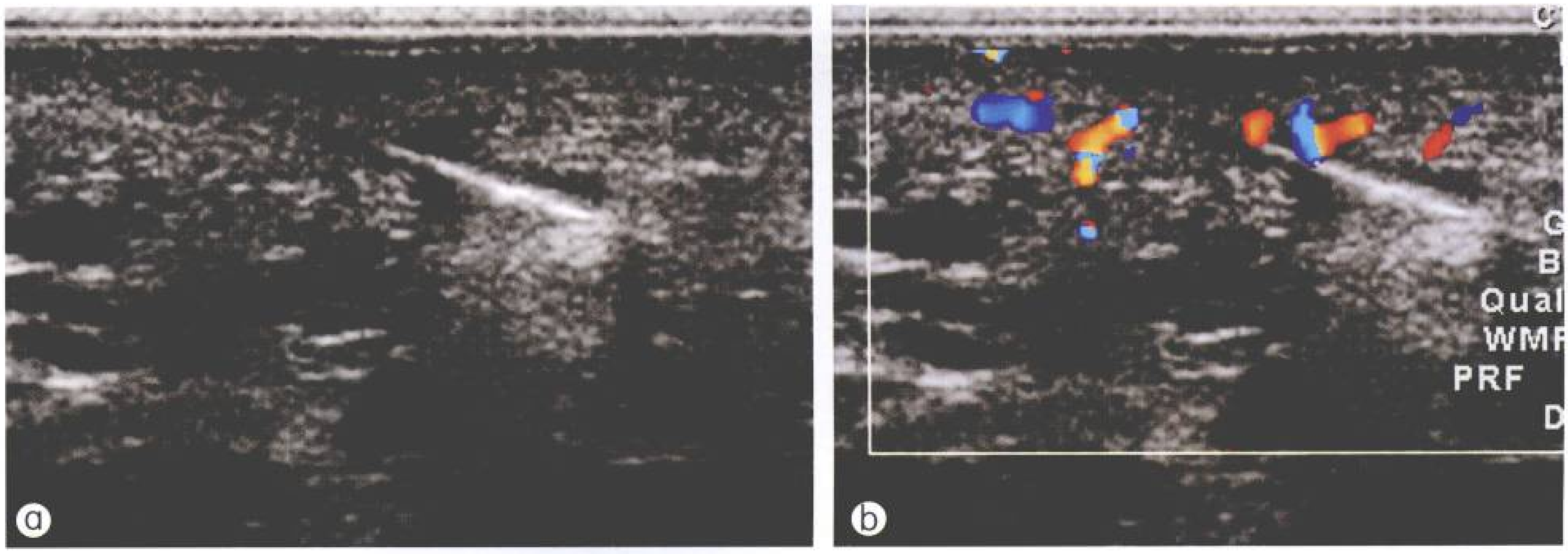

图 4-20 手掌部花刺刺伤后 4 天。a. 伤口处直接扫查显示软组织内边界清晰的条状强回声；b. 由于异物引起的炎症反应，彩色多普勒超声显示周边血流信号增多。手术证实为软组织内花刺

对于手、腕部骨折，大多通过X线平片即可确诊，也可在进行肌腱等软组织损伤评估时，由超声首先发现(图4-21)。偶尔受透照角度等因素影响，X线阴性时，超声检查成为有效的手段，如舟骨骨折。

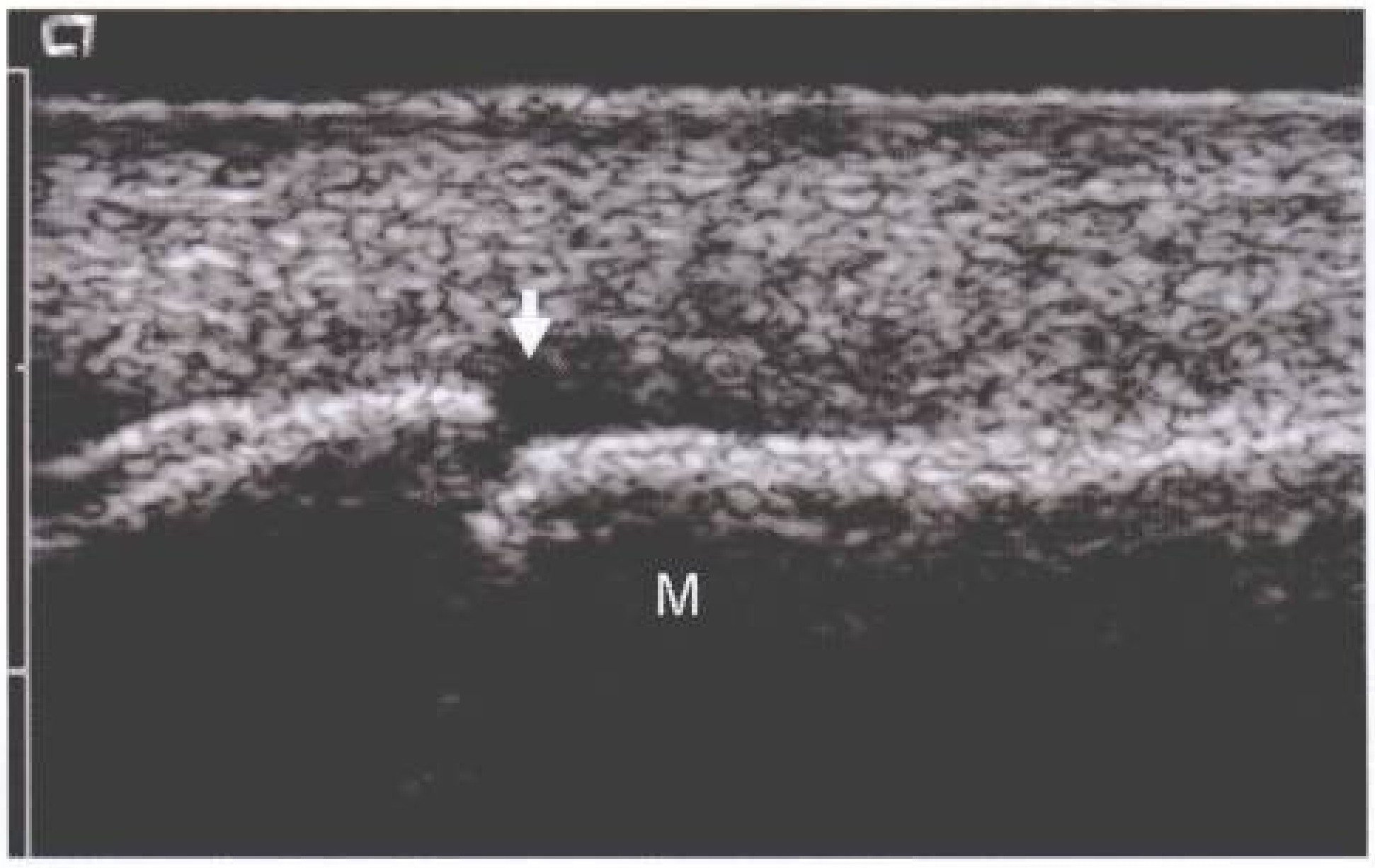

图 4-21 手背部砸伤。手背部长轴声像图显示第二掌骨(M)局部骨皮质强回声连续性中断(↑)，远端向背侧移位

腕管综合征

腕管综合征(carpal tunnel syndrome)是正中神经在腕管内受压而表现出的一组症状和体征，是周围神经卡压综合征中最常见的一种。多种原因可引起腕管内压力增加(表4-1)，引起正中神经受压水肿并逐渐发生纤维化。

表 4-1　引起腕管综合征的病因分类

分　类	病　症
创伤	慢性累积损伤、严重的 Colles 骨折
局部占位病变	腱鞘囊肿、脂肪瘤、异常肌束、骨质增生、异物
系统性疾病	各种原因所致腱鞘炎、淀粉样变性、狼疮、肢端肥大症、痛风
正中神经病变	出血、肿瘤
特发性	

1. 正中神经

在腕管压迫近端，神经肿胀，超声图像横断面积大于 10~15 mm^2 有诊断意义。腕管段，神经受压变平，扁平指数大于3(横径/前后径)。正中神经边界模糊，回声减低，内部结构不清，部分病例可见神经内血流信号增加(图4-22)。

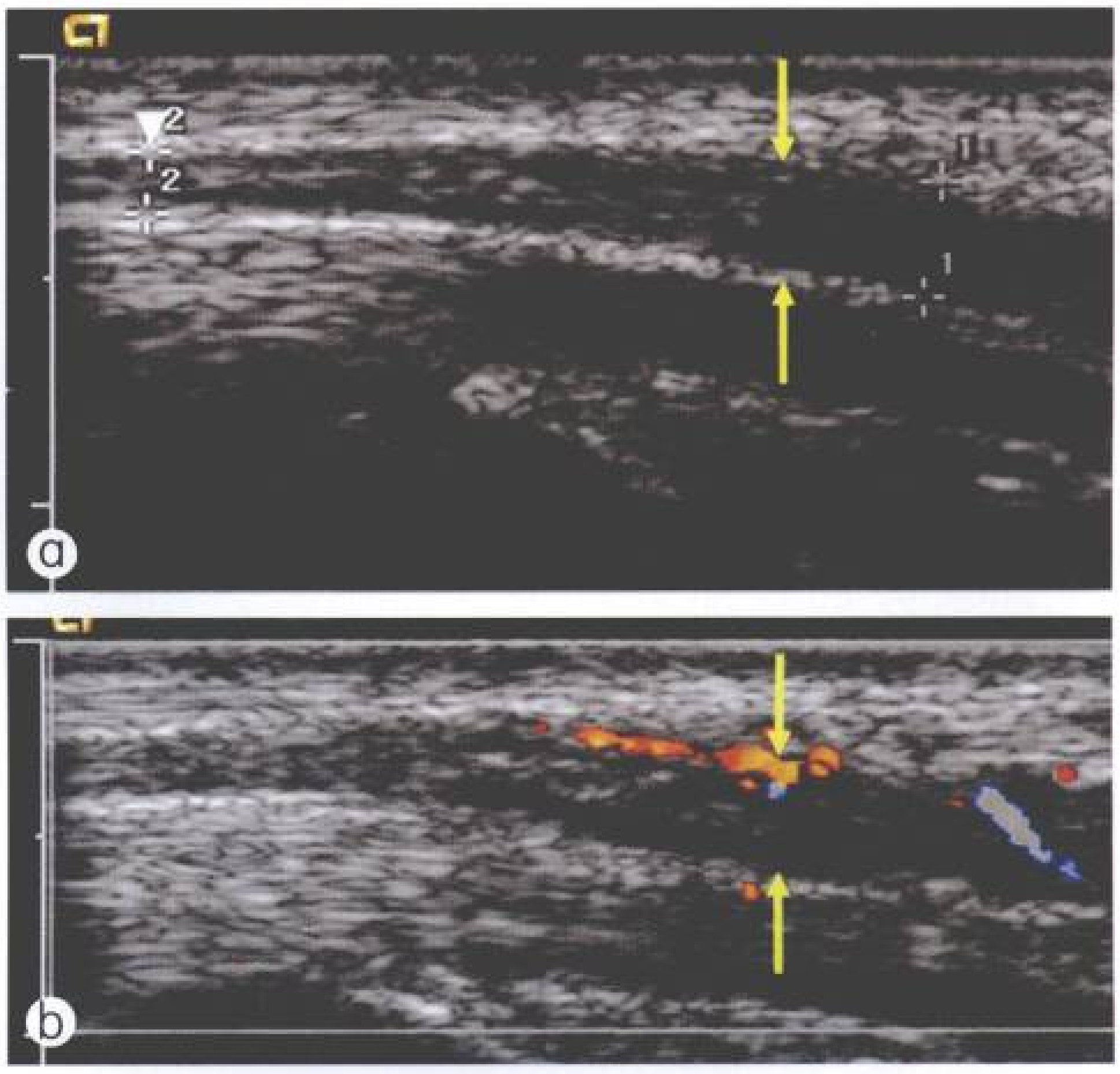

图 4-22 腕管综合征。a. 灰阶超声显示正中神经近端(↑)肿胀，远端(▽)受压扁平；b. CDFI 显示肿胀处血流信号增加

2. 屈肌支持带

由于腕管内压力增加，屈肌支持带向掌侧弓形隆起。在钩骨钩尖和大多角骨结节之间画一直线，测量屈肌支持带距此直线的距离，正常不超过 4 mm。

3. 腕管内结构

屈肌腱鞘炎是引起腕管综合征的最常见病因。超声表现为腱鞘增厚，回声减低，有时可见腱鞘内积液。增生肥大的滑膜血管翳较多时，彩色多普勒超声可见丰富血流信号(图4-23)。其他原因，如腱鞘囊肿、腱鞘巨细胞瘤等可见相应的超声表现(图 4-24)。

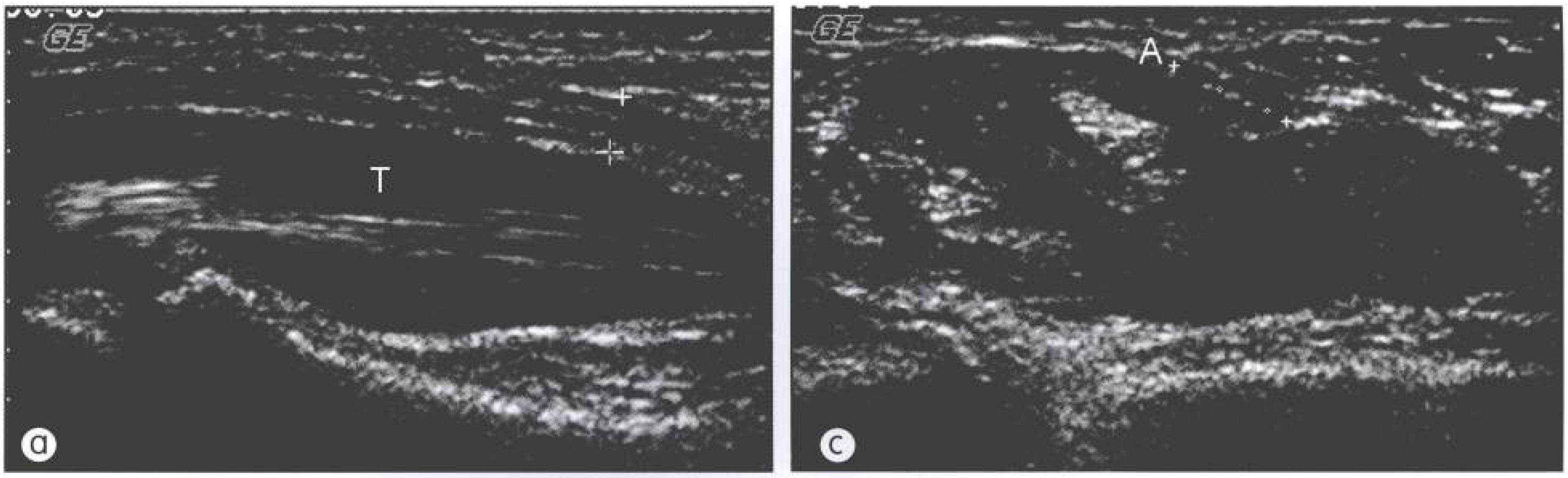

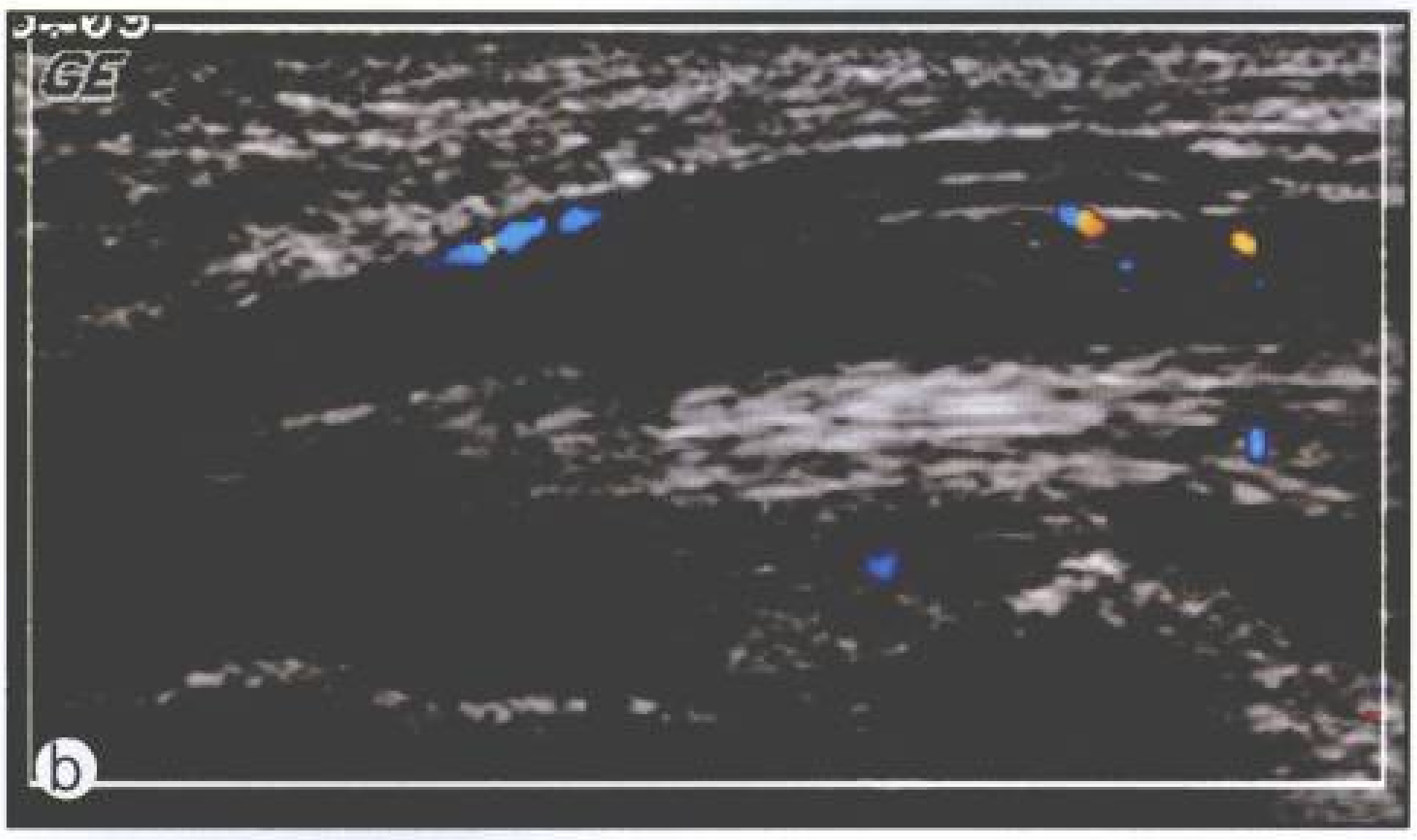

图 4-23 屈肌腱腱鞘炎，腱鞘明显肿胀(T)，血流信号增加。纵断面(a,b)及横断面(c)声像图均显示正中神经受压，扁平(+…+)

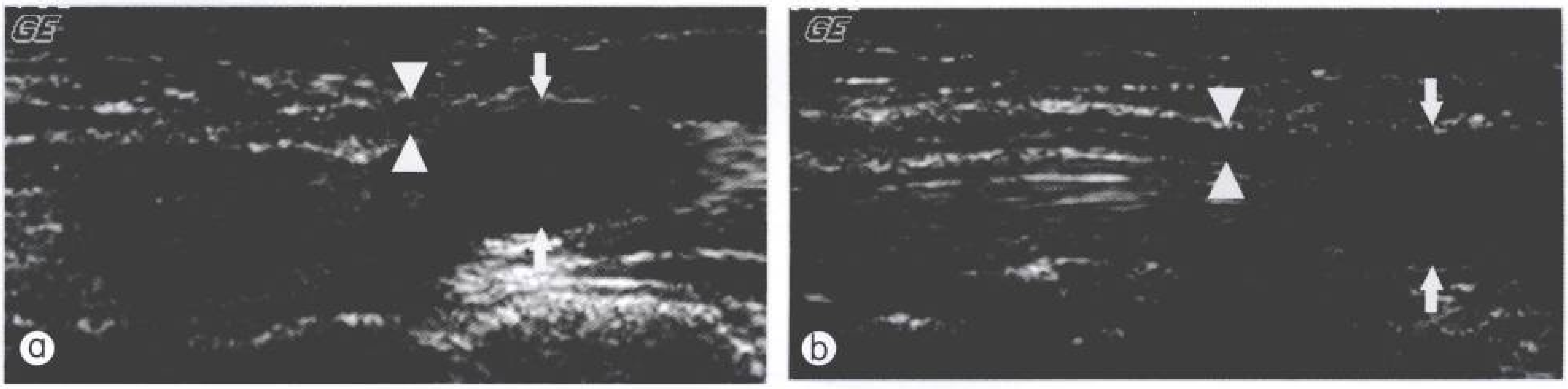

图 4-24 腕管处拇长屈肌腱腱鞘囊肿(↑)，呈圆形无回声结构，局部正中神经受压，扁平(▽)。a. 横断面； b. 纵断面

超声诊断腕管综合征的直接证据是正中神经肿胀增粗，并可根据神经的声像图变化评价手术效果。少数超声检查阴性的患者仍需肌电图检查。

除腕管综合征外，超声还可以诊断 Guyon 管综合征，即尺神经受压迫(图4-25)。

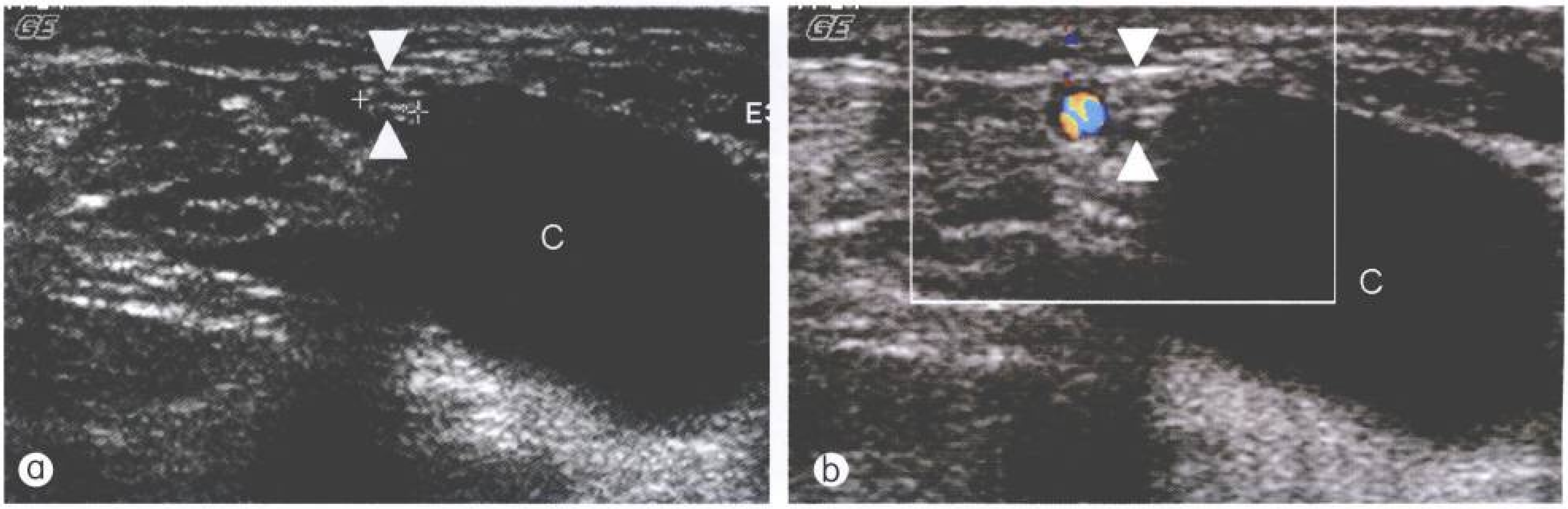

图 4-25 a. 尺侧屈肌腱腱鞘囊肿(C)压迫尺神经(▽)，引起 Guyon 管综合征；b. 彩色多普勒超声显示尺动脉

手腕部肿瘤及瘤样病变

因手腕部肿块就诊的患者十分常见，病因多种多样。由于肿块位置表浅，检查时一方面探头不要过度加压，另一方面又可采用逐级加压扫查的方法进行“超声触诊”。一般来说，超声检查手腕部肿块时应包括以下几方面内容(表4-2)。

表 4-2　手腕部肿块的超声检查内容

部　位	检查内容
肿块的位置及毗邻	距皮肤深度，解剖层次（皮下层、深筋膜层、骨表面），与肌腱、神经、血管的关系
肿块声像图特点	大小，边界，内部回声，液体流动征，血流信号多寡及分布
动态扫查	逐级加压，肌腱的屈伸运动，与神经的滑动关系

1. 腱鞘囊肿/滑膜囊肿

腱鞘囊肿(ganglion and synovial cysts)是手腕部最常见的肿物，贴附于肌腱、肌肉或关节囊旁。囊内含有胶冻状、黏液样稠厚液体，囊壁由纤维组织包裹，不含真正的滑膜上皮。此点可与滑囊积液及关节隐窝积液鉴别。

腱鞘囊肿的真正病因不清，一种理论认为关节囊向外疝出增大，疝出部逐渐与关节囊脱离，内含液体则吸收浓缩。另一种理论认为囊肿继发于关节旁结缔组织的退行性变并伴发黏液变性。

腱鞘囊肿好发在腕关节背侧、掌侧及手指关节的掌侧，邻近肌腱和关节，仔细扫查有时可见囊肿与关节相通。囊肿大小差异很大，体积过小者，临床触诊不清称做“隐匿型腱鞘囊肿”，仅靠超声检出。腱鞘囊肿的声像图特征与囊肿的发生时间和位置有关，新近形成的囊肿表现为囊壁光滑的无回声，内部无分隔或分隔纤细。陈旧囊肿内部回声增多，可见粗大的分隔，部分腱鞘囊肿可类似实性肿物回声(图 4-26)。腱鞘囊肿质韧，探头加压仅部分被压缩，而滑囊积液和腱鞘积液则容易挤压变形。可疑腕背部隐匿型腱鞘囊肿时，手腕过屈位有利于超声显示。

2. 腱鞘巨细胞瘤

腱鞘巨细胞瘤(giant cell tumor of tendon sheath)占手、腕部肿块的第二位。发病机制不清，可能为真性肿瘤也可能是反应增生性病变。腱鞘巨细胞瘤自腱鞘逐渐长出，体积增大推挤肌腱并可压迫临近骨皮质，造成骨侵蚀。

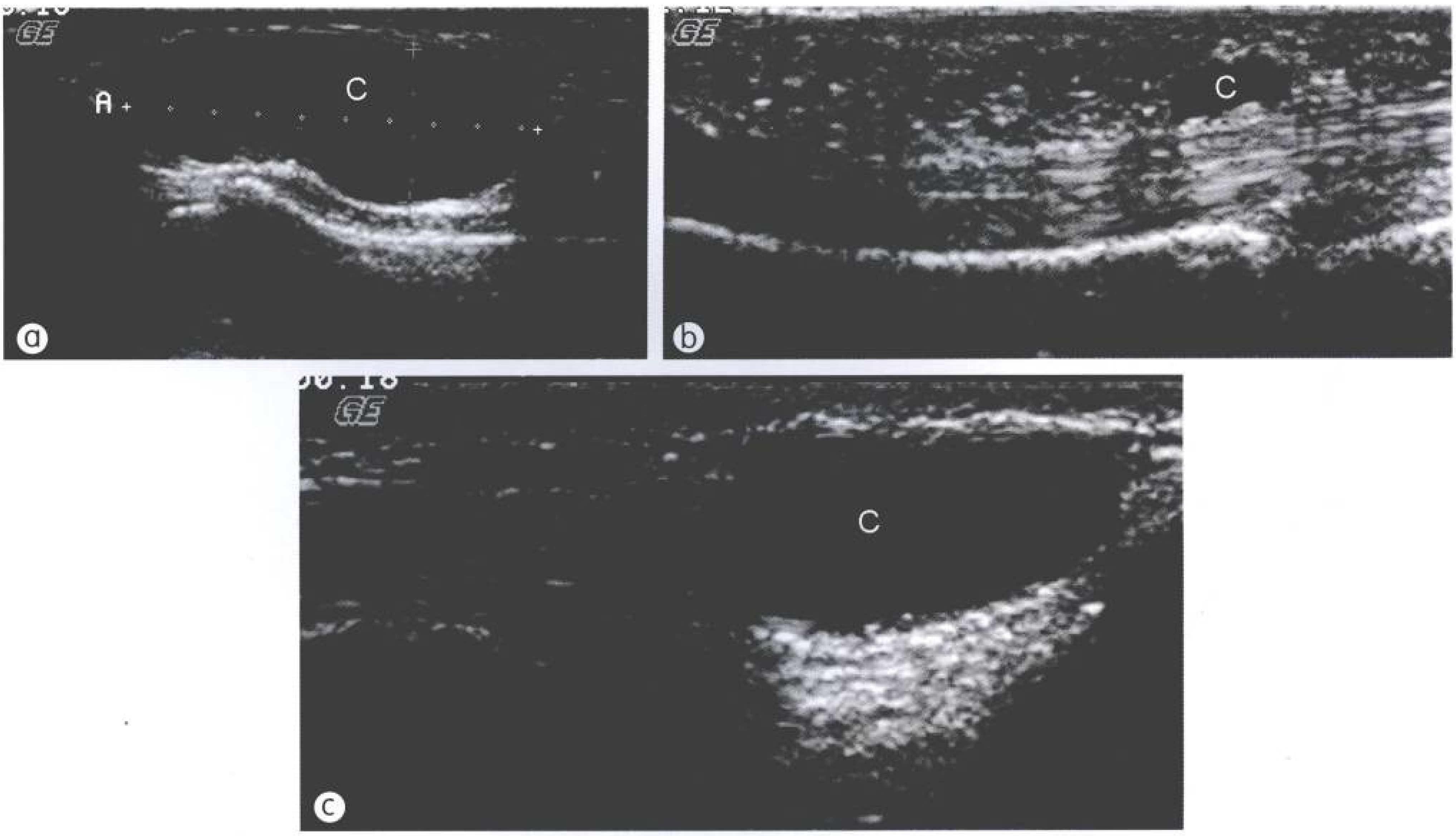

图 4-26　不同腱鞘囊肿(C)的声像图表现。典型者表现为肌腱旁大小不等的囊性无回声

本病好发于掌指关节及其远端，超声表现为肌腱或关节附近的低回声肿块，边界清晰。彩色多普勒超声显示肿块内血流信号丰富(图4-27)。骨侵蚀时，表现为局部骨皮质缺损。

3. 脂肪瘤

手及腕部脂肪瘤好发于掌侧，质软、无痛。位于皮下者边界往往欠清晰，脂肪瘤回声类型多样，典型者呈中低混合回声，内部可见多发条索样强回声与瘤体长轴平行分布。彩色多普勒超声显示一般无血流信号显示。

4. 神经源性肿瘤

根据组织学类型可分为神经纤维瘤(neurofibroma)和神经鞘瘤(neurilemoma)。神经鞘瘤又称雪旺细胞瘤(schwanoma)，位于神经一侧偏心性生长，而神经纤维瘤包裹神经纤维，神经束自瘤体内部贯穿。

手及腕部神经纤维瘤和神经鞘瘤主要累及腕部的正中神经和尺神经。二者的声像图类型相似，均表现为圆形或卵圆形的低回声肿块，仔细扫查可见瘤体两端分别与神经干相连(图4-28)。瘤体偏于神经干一侧且内部血流信号较丰富者，倾向于神经鞘瘤的诊断。肿块处探头加压引起外周神经刺痛有助于诊断神经源性肿瘤。

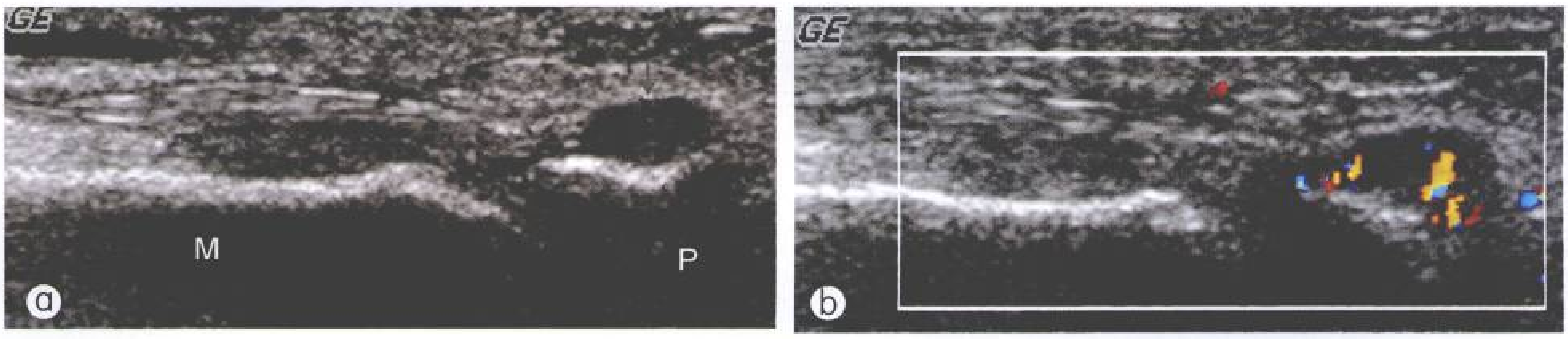

图4-27　a. 掌指关节处腱鞘巨细胞瘤，关节附近的低回声结节(↑)；b. CDFI示结节内血流信号丰富。M：掌骨；P：指骨

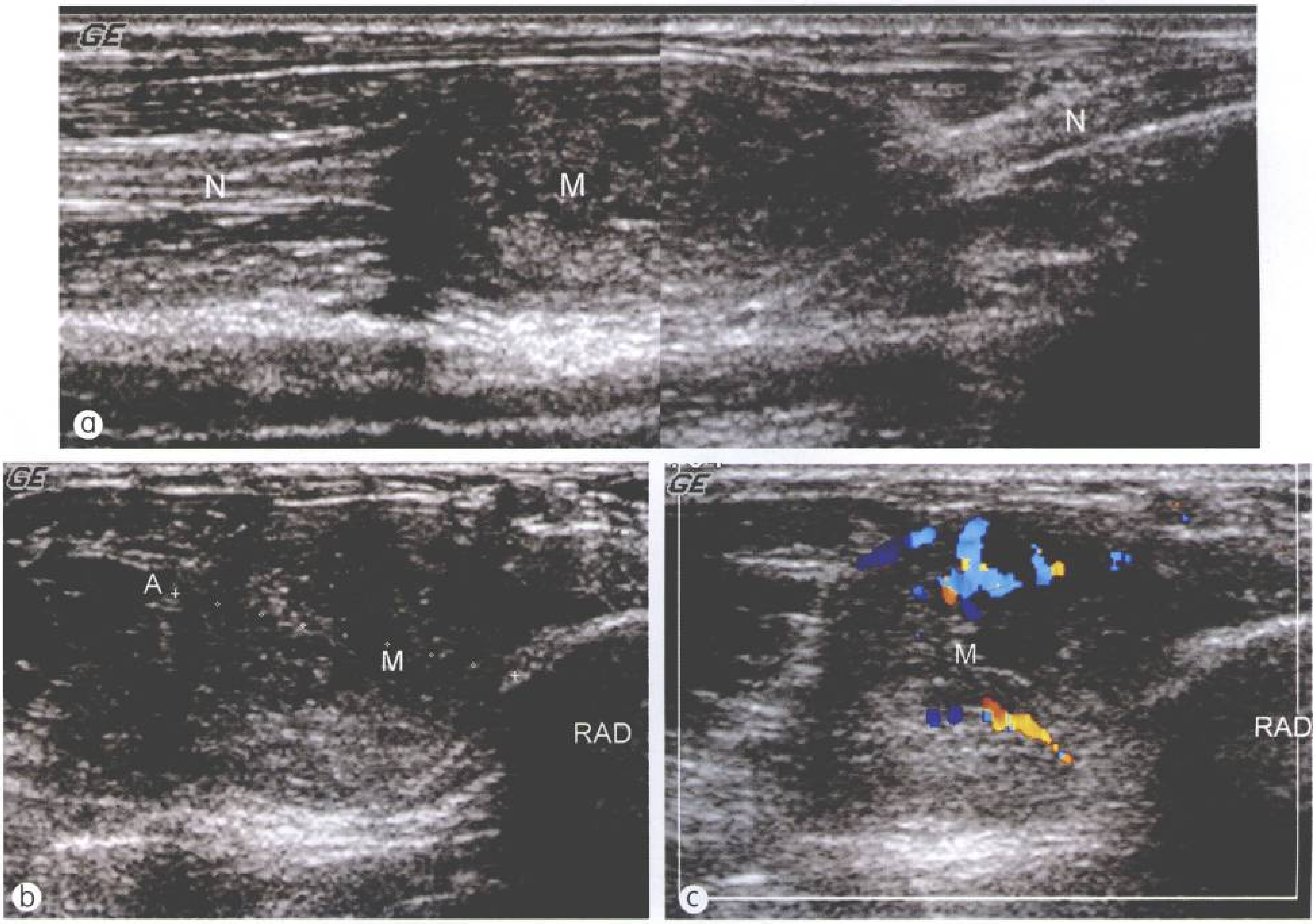

图4-28　腕部神经鞘瘤声像图(a. 纵断面；b，c. 横断面)。显示为不均质的低回声结节(M)，CDFI示结节内较丰富血流信号。N：神经；RAD：桡骨

5. 血管球瘤

血管球瘤(glomus tumor)源于皮肤中的血管球组织，可发生在全身各处，最好发于手指甲床下。主要表现为刺痛或烧灼样痛，局部按压或寒冷刺激可诱发。超声表现为甲床下低回声结节，局部指骨皮质可被侵蚀破坏。彩色多普勒超声显示结节内血流信号丰富(图 4-29，图4-30)。

6. 其他

除上述病变外，手腕部其他占位性病变还有血管瘤(图4-31)、假性动脉瘤(图4-32)、异物肉芽肿、脓肿等。

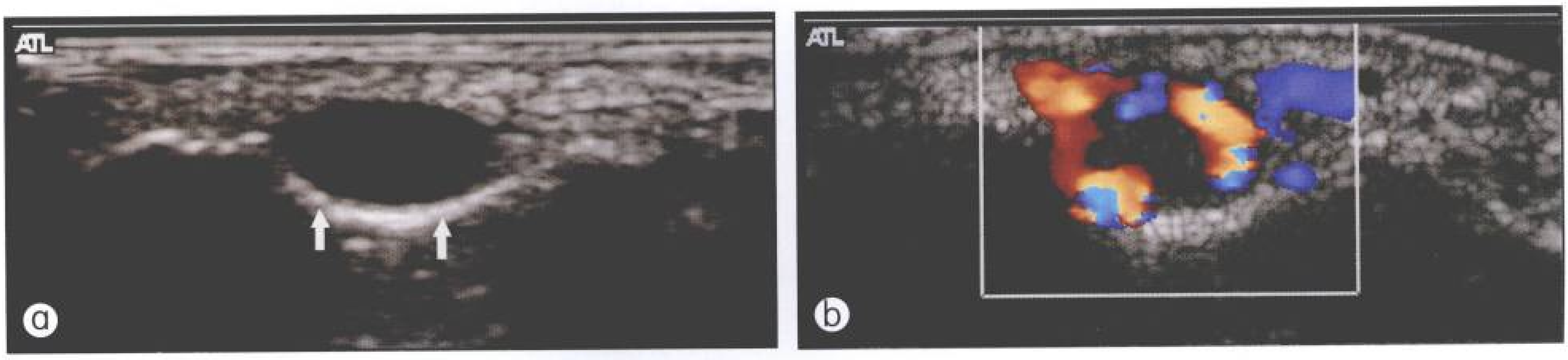

图 4-29　血管球瘤患者第二手指末端纵断面声像图(a)，显示骨皮质旁低回声结节(↑)，局部骨皮质受压凹陷，CDFI(b)结节内可见丰富血流信号

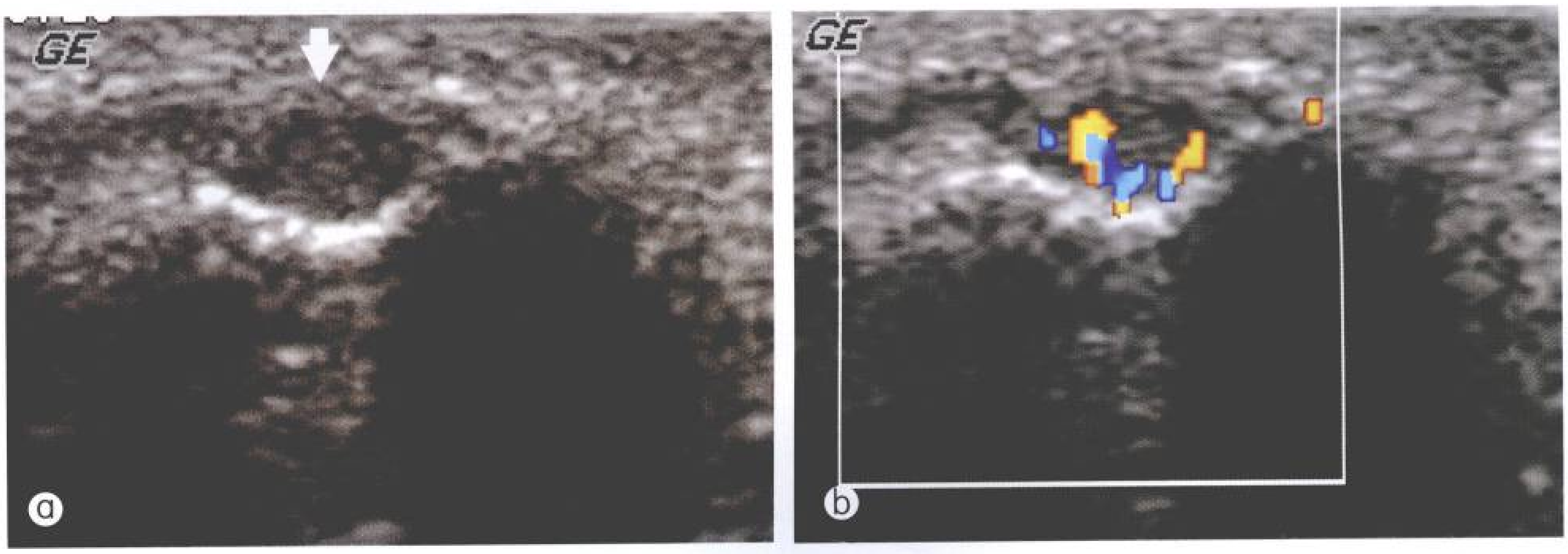

图 4-30　另一例血管球瘤声像图(a)，同样显示为骨皮质旁低回声结节(↑)，局部骨皮质受压凹陷，CDFI(b)结节内可见丰富血流信号

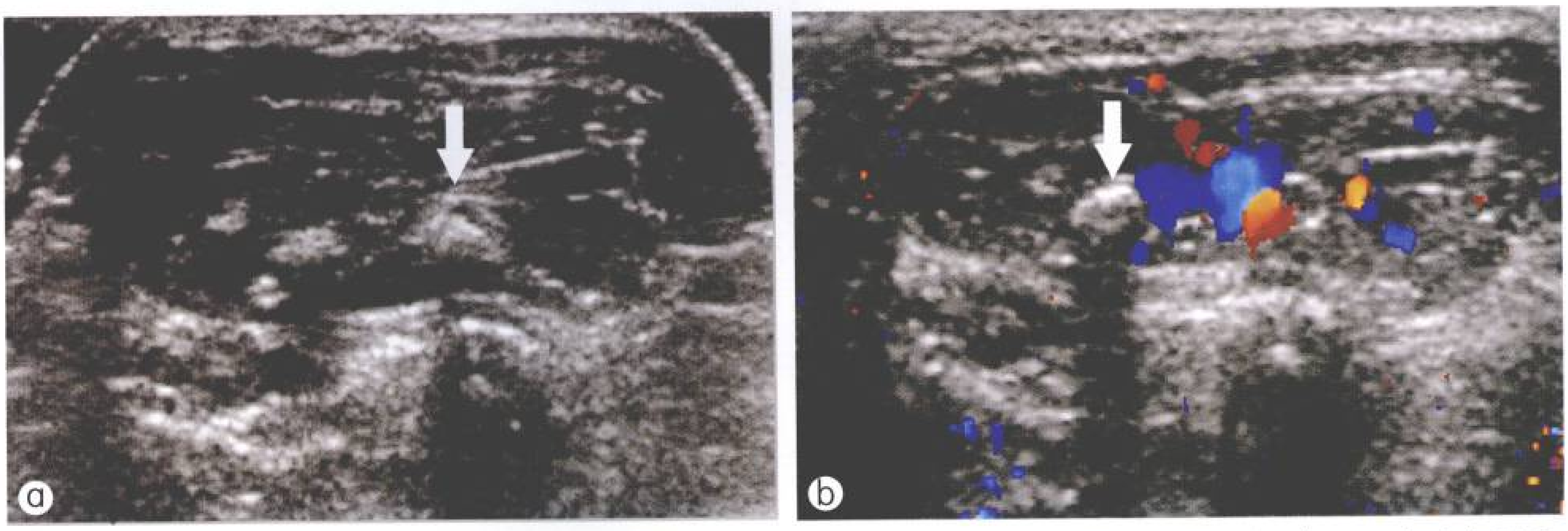

图 4-31　a. 手腕部皮下组织内血管瘤，显示为紧贴皮肤的混合回声肿物，内可见静脉石强回声(↑)；b. 探头加压后，瘤体体积明显压缩，CDFI 显示病变内较丰富血流信号

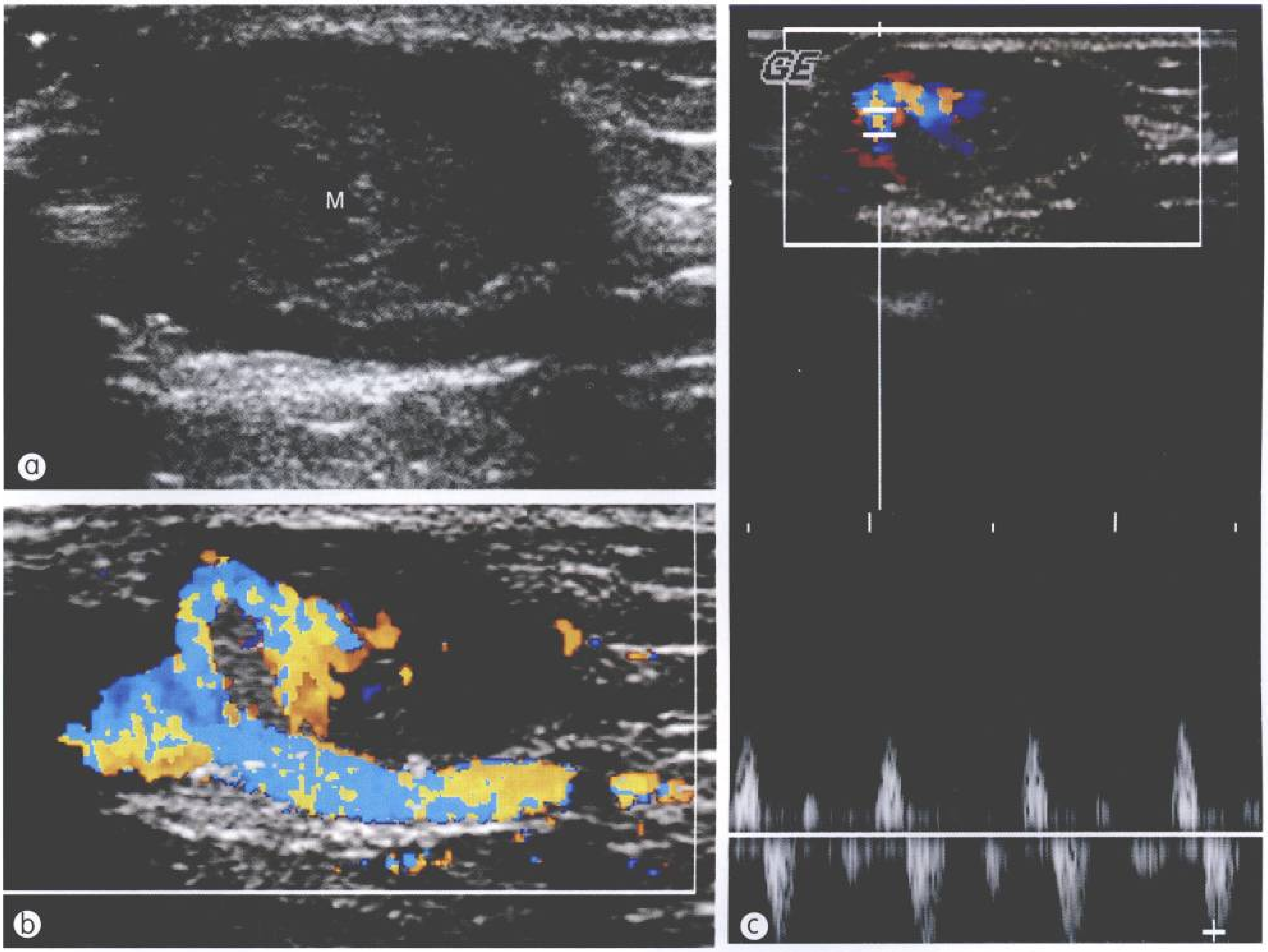

图 4-32 手腕部假性动脉瘤。a. 皮下组织内低回声肿物(M)，内部回声尚均匀；b. CDFI 显示病变位于桡动脉旁，并可见一支动脉深入瘤体内部；c. 局部血流频谱呈典型的来回样血流

【小 结】

手腕部组织结构表浅，特别适合高频超声检查。目前，超声已经取代 MRI 成为评价软组织损伤的首选方法。对于手腕部肿物，超声检查很容易确定肿物的囊实性，对于腱鞘囊肿还可以引导抽液和类固醇激素囊内注射治疗。但是大部分实性肿物声像图表现并非特异，明确肿物的大小、位置，以及与周围神经、血管、肌腱的关系，是超声检查的重点内容。

参考文献

1 Bianchi S, Martinoli C, Abdelwahab IF. High resolution ultrasound of the hand and wrist. Review article. Skeletal Radiol, 1999; 28, 121~129

2 Bianchi S, Abdelwahab IF, Zwass A, et al. Ultrasonographic evaluation of wrist ganglia. Skeletal Radiol, 1994, 23: 201~203

3 Boutry N, Larde A, Lapegue F, et al. MR imaging appearance of the hands and feet in patients with early RA. J Rheumatol, 2003, 30: 671~679

4 Buchberger W, Judmaier W, Birbamer G, et al. Carpal tunnel syndrome: Diagnosis with high-resolution sonography. Am J Roentgen, 1992, 159: 793~798

5 Chiou HJ, Chang CY, Chou YH. Triangular fibrocartilage of wrist: presentation on high resolution ultrasonography. J Ultrasound Med, 1998; 17: 41

6 Grassi W, Filippucci E, Farina A, et al. Ultrasonography in the evaluation of bone erosion. Ann Rheum Dis, 2001, 60: 98~103

7 Griffith JF, Chan DPN, Ho PC, et al. Sonography of the normal scapholunate ligament and scapholunate joint space. J Clin Ultrasound, 2001, 29: 223~229

8 Hau M, Schultz H, Tony HP, et al. Evaluation of pannus and vascularizatiion of the metacarpophalangeal and proximal interphalangeal joints in rheumatoid arthritis by high-resolution ultrasound(multidimensional linear array). Arthritis Rheum, 1999, 42: 2303~2308

9 Hauger O, Bonnefoy O, Moinard M, et al. Occult fractures of the waist of the scaphoid: early diagnosis by high-spatial-resolution sonography. Am J Roentgenol, 2002, 178 (5): 1239~1245

10 Klauser A, Frauscher F, Schirmer M, et al. The value of contrast-enhanced color Doppler ultrasound in the detection of vascularization of finger joints in patients with rheumatoid arthritis. Arthritis Rheum, 2002, 46: 647~653

11 Kotob H, Kamel M. Identification and prevalence of rheumatoid nodules in the finger tendons using high frequency ultrasonography. J Rheumatol, 1999, 26: 1264~1268

12 Martinoli C, Bianchi S, Nebiolo M. Sonographic evaluation of digital annular pulley tears. Skeletal Radiol, 2000, 29: 387

13 Schmidt WA, Volder L, Zacher J, et al. Colour Doppler ultrasonography to detect pannus in knee joint synovitis. Clin Exp Rheumatol 2000, 18: 439~444

14 Steuer A, Bush J, DeSouza NM, et al. Power Doppler ultrasound in early rheumatoid arthritis: A comparative study with contrast-enhanced MRI. Radiology, 2001, 56 (abstract)

15 Szkudlarek M, Court-Payen M, Strandberg C, et al. Power Doppler ultrasonography for assessment of synovitis in the metacarpophalangeal joints of patients with rheumatoid arthritis: A comparison with dynamic resonance imaging. Arthritis Rheum, 2001, 44: 2018~2023

16 Spiegel T, King W, Weiner SR, et al. Measuring disease activity, Comparison of joint tenderness, swelling, and ultrasonography in rheumatoid arthritis. Arthritis Rheum, 1987, 30: 1283~1288

17 Sugimoto H, Takeda A, Hyodoh K, et al. Early-stage rheumatoid arthritis: Prospective study of the effectiveness of MR imaging for diagnosis. Radiology, 2002, 216: 569~575

18 Walther M, Harms H, Krenn V, et al. Correlation of power Doppler sonography with vascularity of the synovial tissue of the knee joints in patients with osteoarthritis and rheumatoid arthritis. Arthritis Rheum, 2001, 44: 331~338

第5章 膝部超声显像

Chapter 5 Sonography of the Knee

傅先水 B.A. Shamshirsaz C. Romagnoli S. Lucarini R.K. Chhem

高频超声能够清晰地显示膝关节诸多结构，特别是可以在关节活动状态下实时检查，这一点MRI无法达到。此外，超声检查便于操作、应用普及、价廉等特点均优于MRI而成为评价膝关节肌肉、肌腱、韧带、滑囊及周围软组织病变的首选方法。

对于膝关节腔内病变，超声诊断价值有限，MRI则不受骨骼干扰，成为主要的影像学方法。当然，膝关节镜检查不但能够明确病变，还可同时实施微创手术，其临床应用越来越普及。

临床适应证

膝关节超声检查最主要应用在三个方面：运动性及外伤性损伤、关节周围软组织肿物，以及风湿病等系统性疾病导致的膝关节炎。

超声检查的主要指征涉及以下情况：

(1) 肌腱的部分撕裂和完全断裂，常见的有股四头肌腱和髌腱的急性损伤。急、慢性肌腱病，如髌腱腱周炎与髌腱末端病(跳跃膝)，股四头肌腱止点末端病，髂胫束和鹅足腱慢性肌腱病等。

(2) 膝关节周围肌肉损伤，常见的有股四头肌撕裂、小腿三头肌撕裂(网球腿)。

(3) 侧副韧带损伤，包括内侧和外侧副韧带急性撕裂；慢性劳损所致的退行性变、侧副韧带钙化等(Pellegrini-Stieda 病)。

(4) 关节及周围滑囊积液和/或滑膜增生，超声能够显示的滑囊包括髌上囊、髌前囊、髌下深囊和髌下浅囊；另外，鹅足滑囊炎、侧副韧带下滑囊炎、半膜肌滑囊炎等也可选择超声作为首选检查手段。

(5) 腘窝囊肿(Baker's 囊肿)诊断和治疗后复查；关节周围腱鞘囊肿、半月板囊肿及其他实性包块。

(6) 关节腔内游离体的分布、大小、数量等。

由于超声检查的局限性，对某些膝关节疾病超声可作为辅助检查手段：

(1) 半月板疾病，超声可观察体部和后角撕裂，但是难以清晰显示半月板的全貌。

(2) 交叉韧带病变，前交叉韧带只能显示一部分。后交叉韧带位置较深，需用频率较低的探头(5 MHz)，分辨率不够理想，细微的损伤容易漏诊。

(3) 骨骼病变，受声窗限制，超声一般只能观察骨骼表面的撕脱骨折、股骨髁间软骨病变，深方的病变无法显示。

此外，超声可引导进行膝关节腔和滑囊积液的抽吸、局部封闭注射，滑膜穿刺活检，以及其他软组织肿块的活检。

扫查技术

膝关节是人体最大的关节，解剖构成复杂，根据所要观察目标的深度，可采用相应频率的探头。如：髌腱、髂胫束、鹅足腱、髌骨表面及表浅滑囊可采用10~13 MHz线阵探头，股四

头肌腱、内外侧副韧带、半月板体部等可用频率为7~10 MHz，关节腔积液、关节内游离体、半月板后角等可用5~7 MHz，后交叉韧带、明显肿胀的小腿三头肌、股四头肌等可用5 MHz探头。

检查时应注意将声束与观察目标垂直以避免各向异性伪像（anistrophy），尤其在肌腱止点处，纤维走行方向改变以一定倾斜角度附着在骨骼上，该处易产生各项异性伪像，即出现回声明显减低或回声缺失，而导致假阳性。检查过程中应不断调整探头角度。

在膝关节超声检查过程中，应根据检查目标随时调整患者体位、关节位置及探头位置。一般患者取仰卧位，此体位较舒适，并且超声医师很容易对患者膝关节大部分区域进行扫查。膝关节位置的摆放以最有利于显示关节内和关节周围结构为原则，如屈曲位有利于检查股四头肌腱、髌上隐窝、关节软骨等；而关节内侧结构则只需保持双腿分开，关节伸展即可。探头的位置应至少保证在长轴和短轴两个方向上显示扫查结构，正确地扫查以熟知解剖结构为基础。

通常，将膝关节分为前区、内侧区、外侧区和后区四个区域进行检查（表5-1）。在扫查过程中，注意观察肌腱、韧带等分别在紧张和松弛状态下的声像图表现，对可疑有病变的部位应与健侧对比；对任何结构有疑问时，应随时查阅解剖书籍。

表5-1　膝关节不同扫查区域观察结构

	患者体位	膝关节位置	观察结构
前区	仰卧位	屈曲15°~20°(腘窝下垫枕)	股四头肌腱、髌上囊、髌腱、髌支持带
内侧区	仰卧位，向患膝侧轻度倾斜	下肢外旋，髋关节及膝关节轻度屈曲	内侧副韧带、内侧髌支持带、鹅足腱及滑囊
外侧区	患膝对侧侧卧位	膝关节侧方垫枕	腘肌腱、髂胫束、联合腱、外侧副韧带、外侧髌支持带
后区	俯卧位	伸直(双足垂于床沿)	腘窝、腘血管神经、半膜肌–腓肠肌内侧头滑囊及肌腱

声像图解剖

膝关节是人体最大、最复杂的关节，由股骨下端、胫骨上端及髌骨构成。膝关节的主要辅助结构有韧带、滑囊、滑膜和半月板等(图5-1~图5-3)。膝关节的韧带分囊外和囊内两种，包括内、外侧副韧带，髌韧带和前后交叉韧带。膝关节周围的滑囊主要有髌上囊、髌前囊、髌下深囊和髌下浅囊(图5-4)，还有内侧副韧带下滑囊及鹅足腱滑囊等。在股骨内、外侧髁和胫骨内、外髁关节面之间有两块半月形的软骨板，即内、外侧半月板。半月板的主要功能是缓冲股骨与胫骨间的撞击力，保护膝关节的稳定。膝关节的肌肉，前方有股四头肌，后方有腘窝上方的股二头肌、半膜肌和半腱肌，以及下方的小腿三头肌。坐骨神经在腘窝处分为胫神经和腓总神经。

图5-1　膝关节前面观解剖图，显示韧带结构

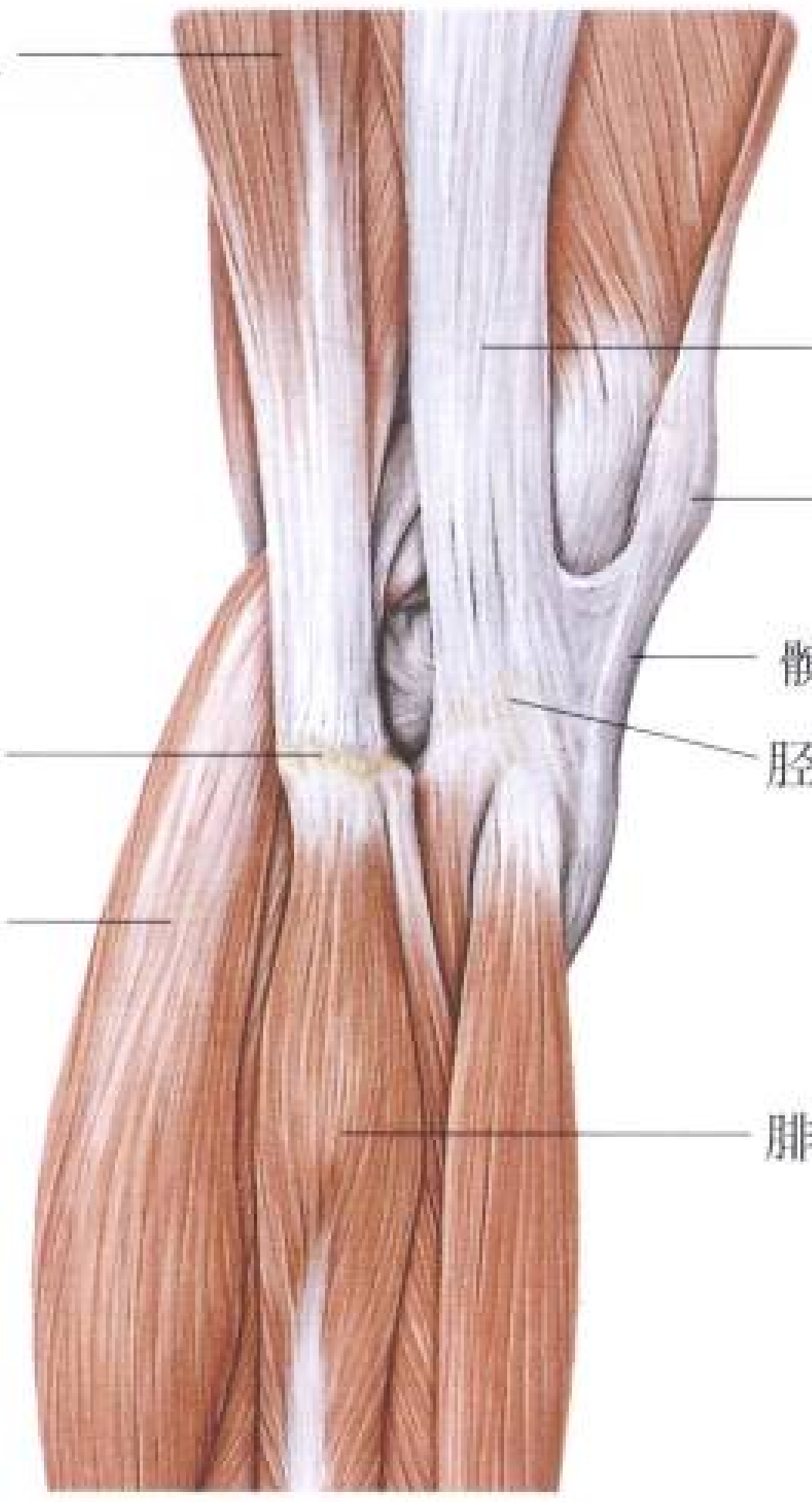

图 5-2　膝关节外侧面解剖图

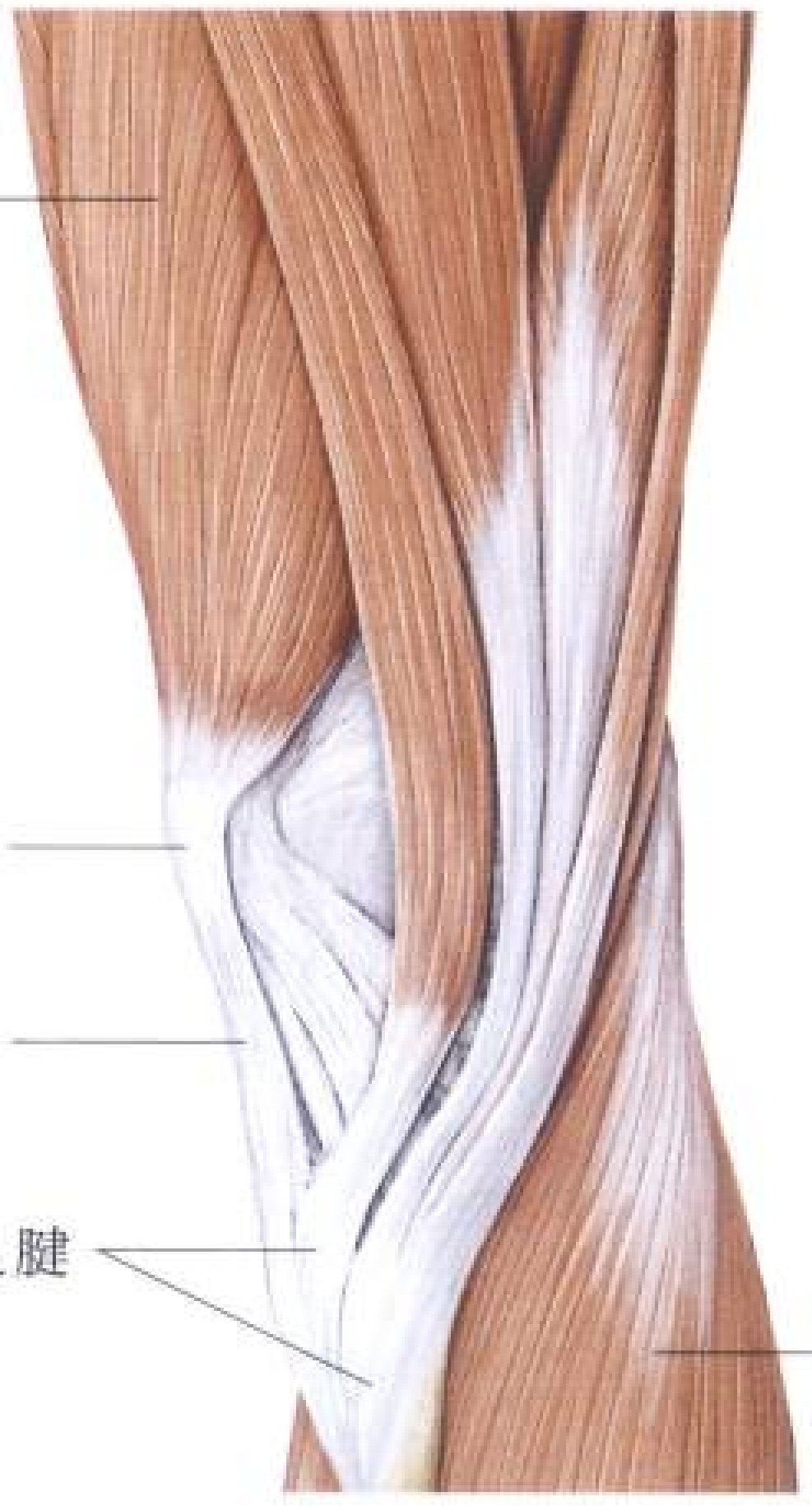

图 5-3　膝关节内侧面解剖图

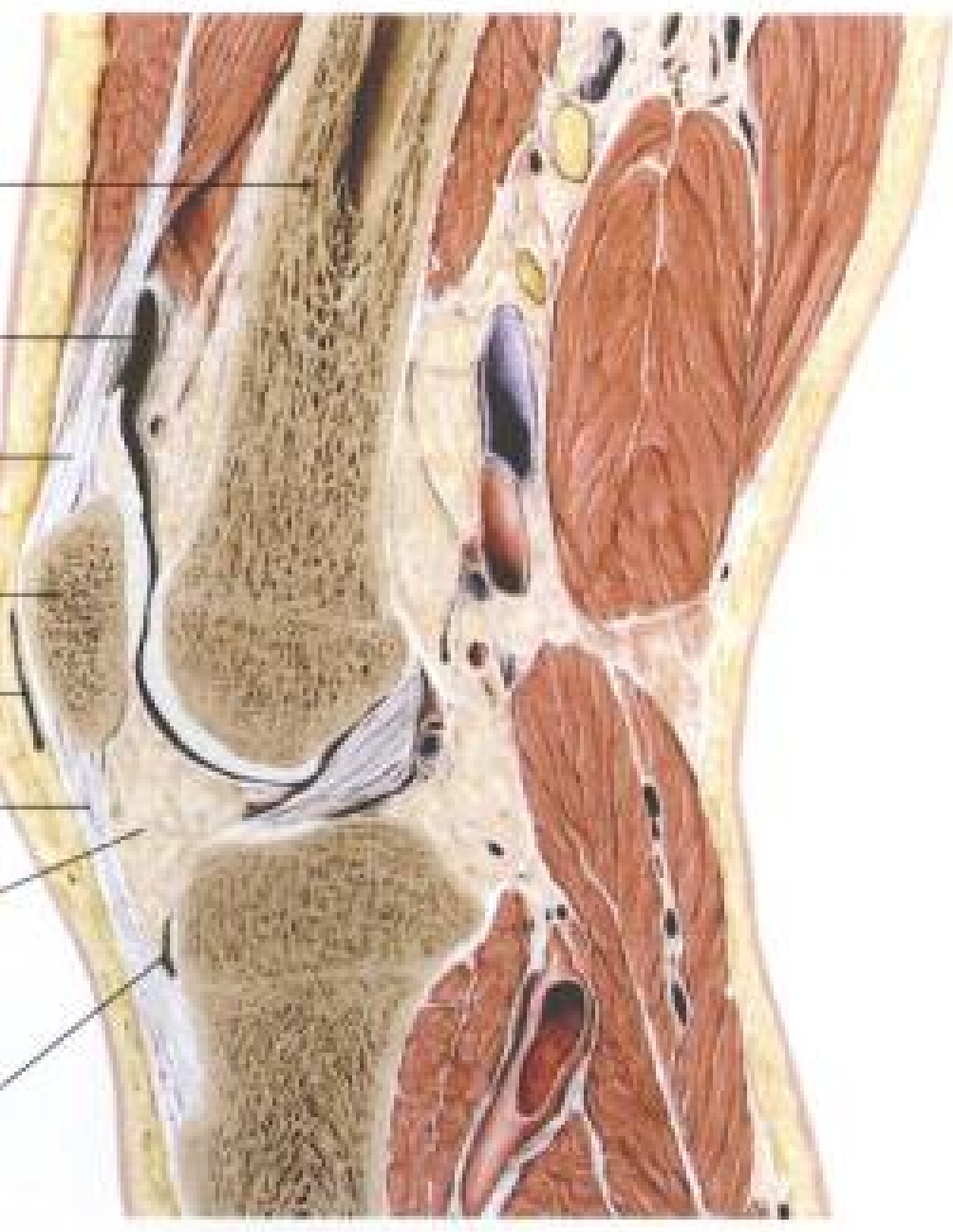

图 5-4　膝关节矢状断面，显示膝关节周围滑囊

除少数结构，如前交叉韧带和半月板受骨骼遮挡超声检查有一定困难外，膝关节多数结构，包括肌肉、肌腱、侧副韧带、滑囊、神经，超声均可清晰显示。

股四头肌腱

探头置于髌骨上缘的近端正中纵向扫查，股四头肌腱显示为边界清晰的纤维条带样强回声结构，紧贴于皮下脂肪层深方，其远端附着于髌骨上缘。使用高分辨力的高频线阵探头可显示该肌腱由三层组成，向上追踪至肌肉-肌腱移行处，表层肌腱来自股直肌，中间层来自股内侧肌和股外侧肌，深层为股中间肌的肌腱(图 5-5)。

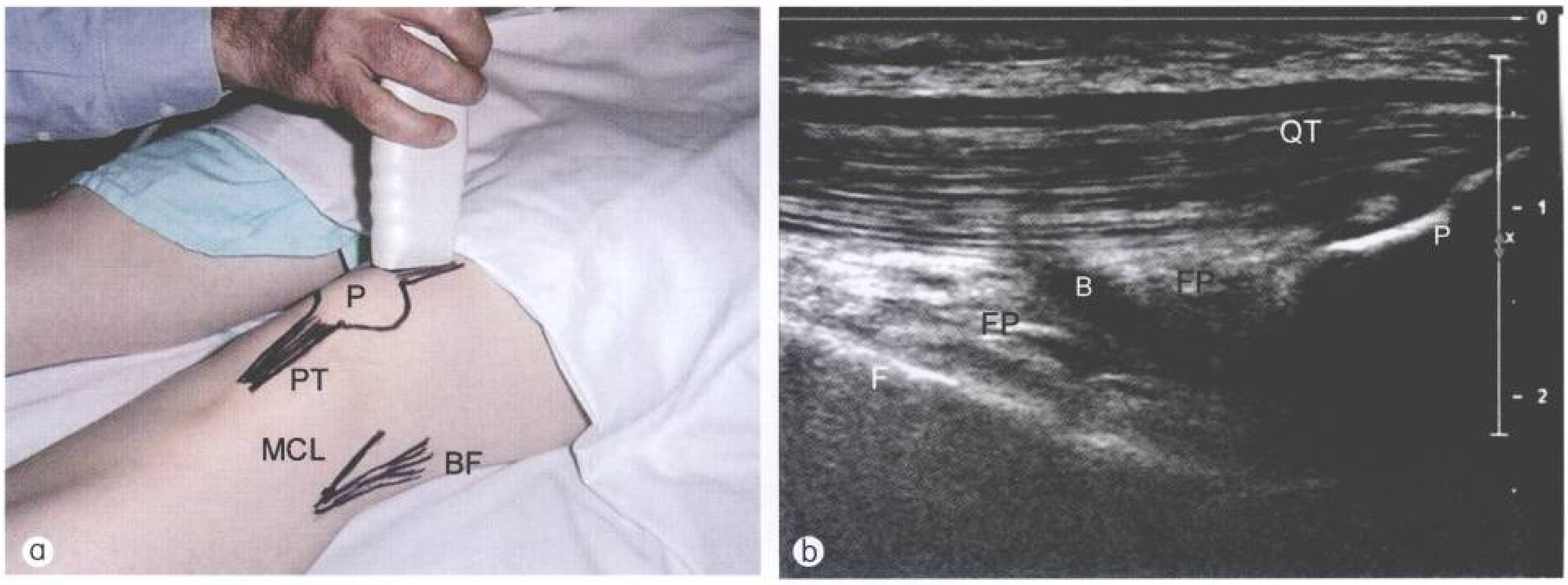

图 5-5　a.探头体表位置及肌腱走行体表示意图；b. 股四头肌腱(QT)长轴断面声像图，呈典型的纤维层状分布强回声结构。PT：髌腱；MCL：内侧副韧带；BF：股二头肌腱；P：髌骨；B：髌上囊；F：股骨；FP：脂肪垫

髌上囊

在股四头肌腱远端的深方与股骨之间，其远段位于髌上脂肪垫与股骨周围脂肪垫之间。正常髌上囊呈薄层低回声，于两个强回声脂肪垫之间部分最易显示，正常人可见少量积液，液深少于2 mm(图 5-5)。在关节腔积液时，可见髌上囊积液与关节腔相通。超声检查髌上囊时，应避免过度加压，防止少量积液被推挤而造成假阴性。

在膝关节最大屈膝位，探头横放于股骨两髁之间，可观察到关节软骨呈均匀的低回声或弱回声，厚度一致，不要误认为关节积液(图 5-6)。

髌腱

髌腱起自髌骨下缘，止于胫骨粗隆。由于髌腱外形宽扁，检查时必须纵断面和横断面结合扫查，以避免仅进行纵断面检查而导致边缘处病变(如细微撕裂)漏诊。髌腱纵断面呈典型的纤维条带样强回声，骨附着处增厚，髌骨端相对更为粗大；横断面为一扁椭圆形强回声，边界清晰（图5-7)。髌腱的深方有 Hoffa 脂肪垫，呈均一强回声。远段髌腱深方与胫骨之间可见髌下深囊，正常人该滑囊内可有极少量滑液(图 5-7)。正常情况下，髌下浅囊不显示。

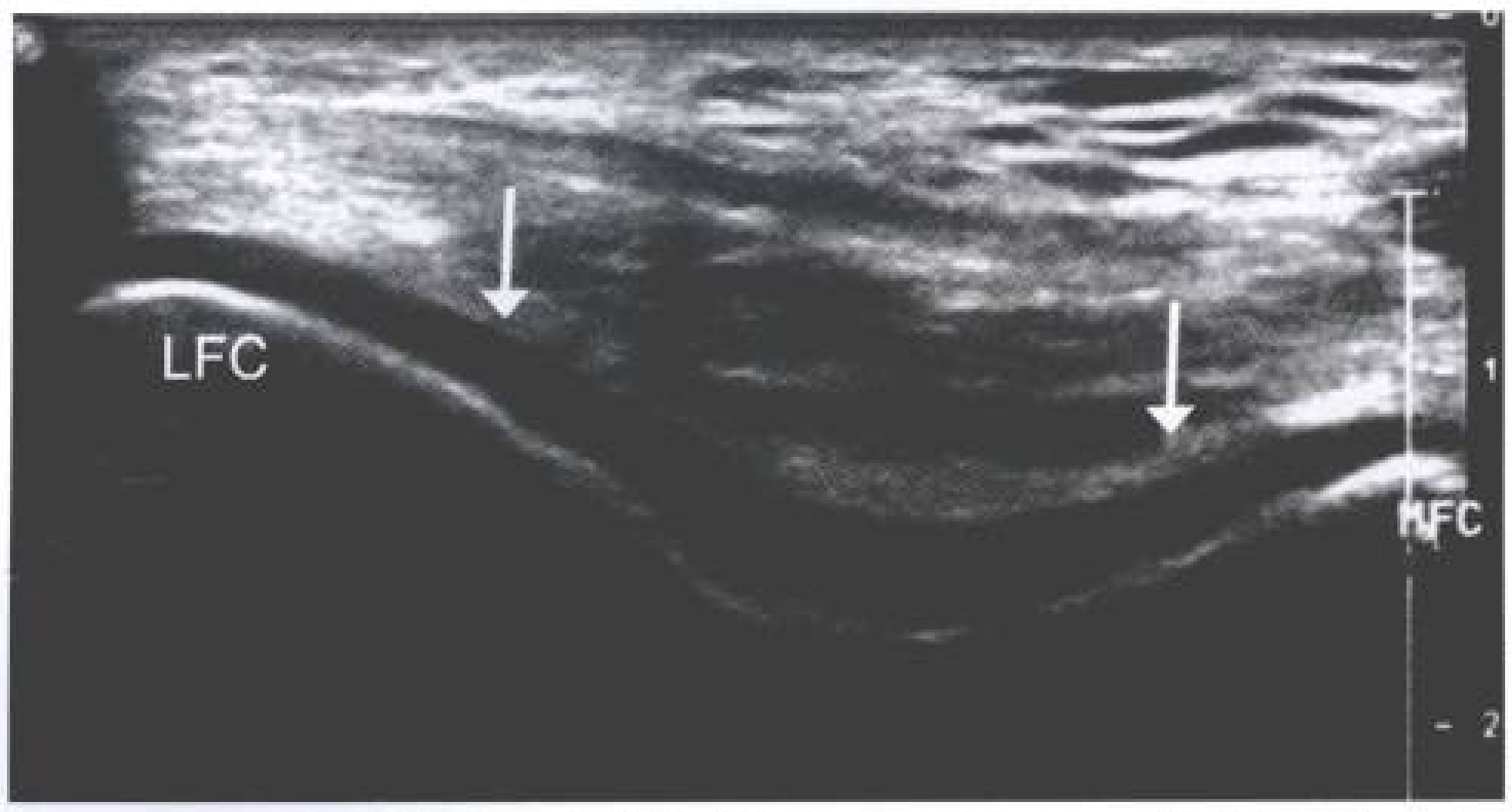

图 5-6　正常膝关节股骨髁间软骨(↑)呈均匀一致的低回声，表面光滑。LFC：股骨外侧髁；MFC：股骨内侧髁

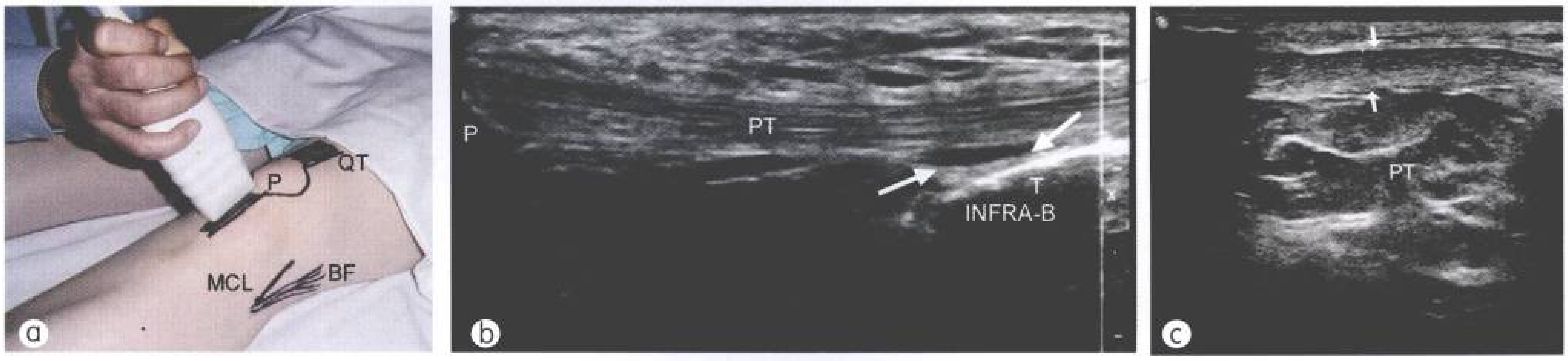

图 5-7　a.探头体表位置及肌腱走行体表示意图；b. 髌腱(PT) 长轴断面声像图，呈典型的纤维层状分布强回声结构，骨附着处相对粗大；c. 髌腱短轴断面声像图。P：髌骨；QT：股四头肌腱；MCL：内侧副韧带；BF：股二头肌腱；T：胫骨；INFRA-B：髌下深囊(↑)；PT：髌腱

髌内/外侧支持带

髌内/外侧支持带(lateral patella retinaculum / medial patella retinaculum)均由深浅两层构成。股内侧肌腱沿髌韧带向下延续，止于胫骨上端的内侧面形成髌内侧支持带浅层。股外侧肌腱沿髌韧带外侧下行止于胫骨上端的外侧面，与部分髂胫束共同形成髌外侧支持带浅层。髌内/外侧支持带的深层由关节周围韧带和筋膜加强而成。超声显示髌内/外侧支持带为边界清晰的双层强回声结构，当声束与支持带纤维走行不垂直时，回声减低，不应视为异常。

前交叉韧带

前交叉韧带(anterior cruciate ligament，ACL)最大屈膝位，探头位于髌骨内下方沿胫骨长轴方向扫查(ACL长轴走行角度)，可观察到ACL的一部分，呈条带样强回声，其远端附着于胫骨前内侧关节面平台处。为更好地显示ACL，可适当旋转探头。

内侧副韧带

起自股骨内侧髁，止于胫骨内侧髁，长轴断面呈“条索”样的双层强回声结构，强回声之间为薄层低回声带，代表脂肪间隙或滑囊。伸膝位时，韧带呈紧张状态，更易显示(图5-8)。韧带浅层宽扁，直接与皮下脂肪层接触，纤维走行在胫骨平行方向及倾斜方向上均有分布。深层与内侧半月板的周缘相延续。

鹅足腱

鹅足腱(pes anserine) 探头由胫骨内侧髁位置下移，置于胫骨上端的内侧面，可观察鹅足肌腱的附着部，为缝匠肌、半腱肌和股薄肌共同的肌腱止点(图5-9)。该处有鹅足腱滑囊，损伤时可见滑囊积液。

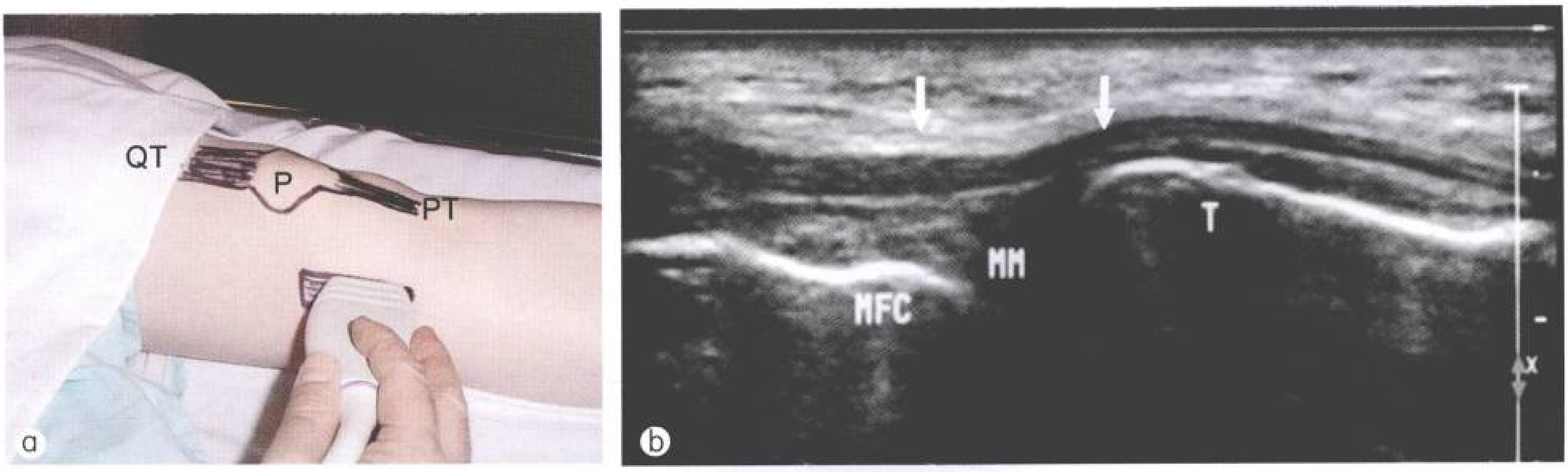

图5-8 a. 探头体表示意图及肌腱体表走行图；b. 正常膝关节内侧副韧带声像图(↑)，深方与半月板(MM)直接接触。MFC：股骨内侧髁；T：胫骨；QT：股四头肌腱；P：髌骨；PT：髌腱

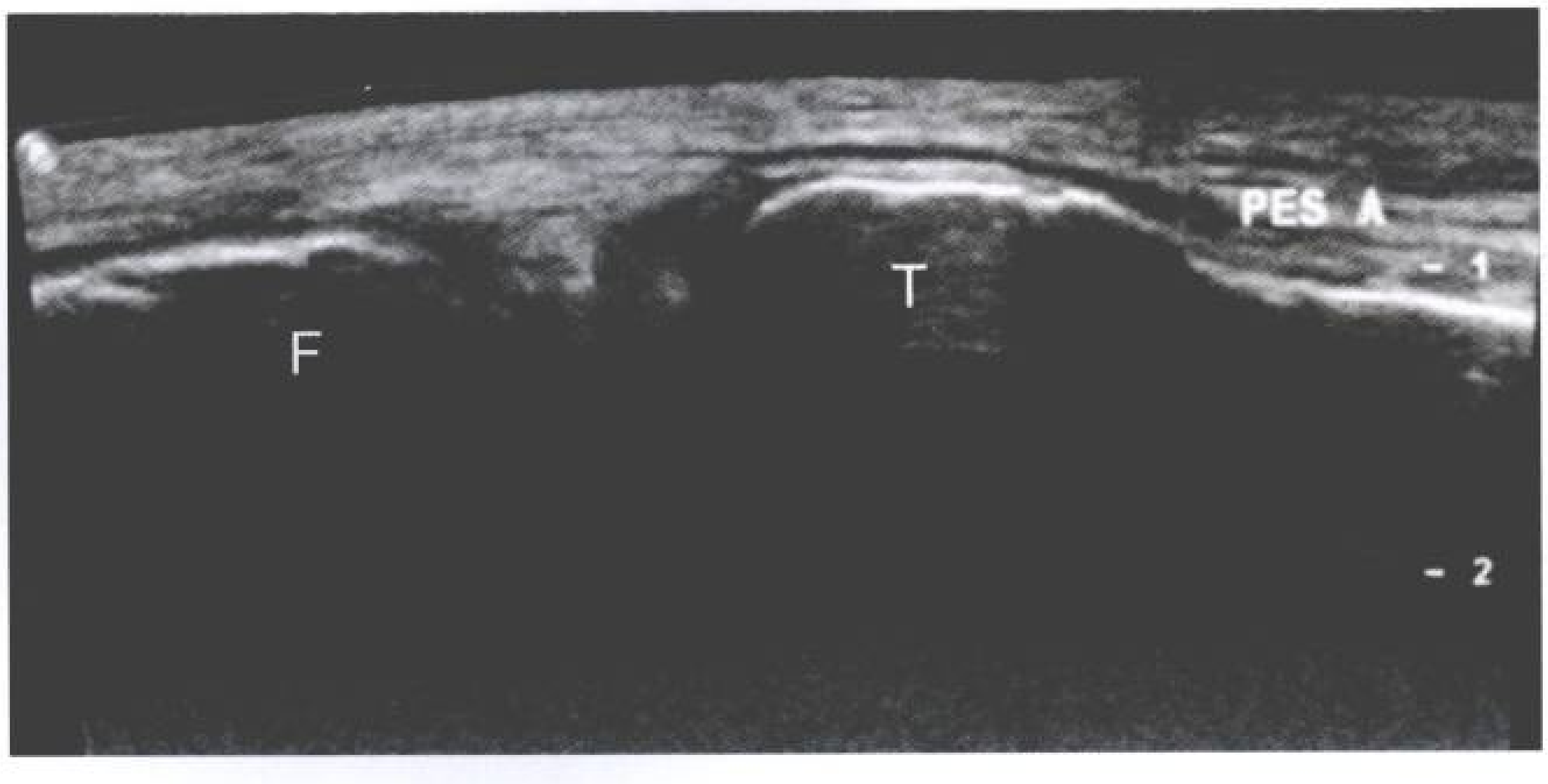

图5-9 宽景超声显示鹅足肌腱远端，由于各向异性伪像，回声减低。PES A：鹅足腱；F：股骨；T：胫骨

外侧副韧带/股二头肌腱

探头置于股骨外侧髁与腓骨头之间，可显示外侧副韧带的长轴断面，呈带状强回声。韧带近侧端深方为腘肌腱，后者附着于股骨外侧髁。韧带远端在附着于骨之前与股二头肌腱融合，二者形成联合腱附着于腓骨头。股二头肌腱粗大，于体表易于扪及。因此，超声检查时以腓骨头为解剖学标志，探头足侧固定于腓骨头，首先沿体表走行显示股二头肌腱长轴断面，随后探头头侧向髌骨侧旋转约 20°即可清晰显示外侧副韧带(图 5-10，图 5-11)。

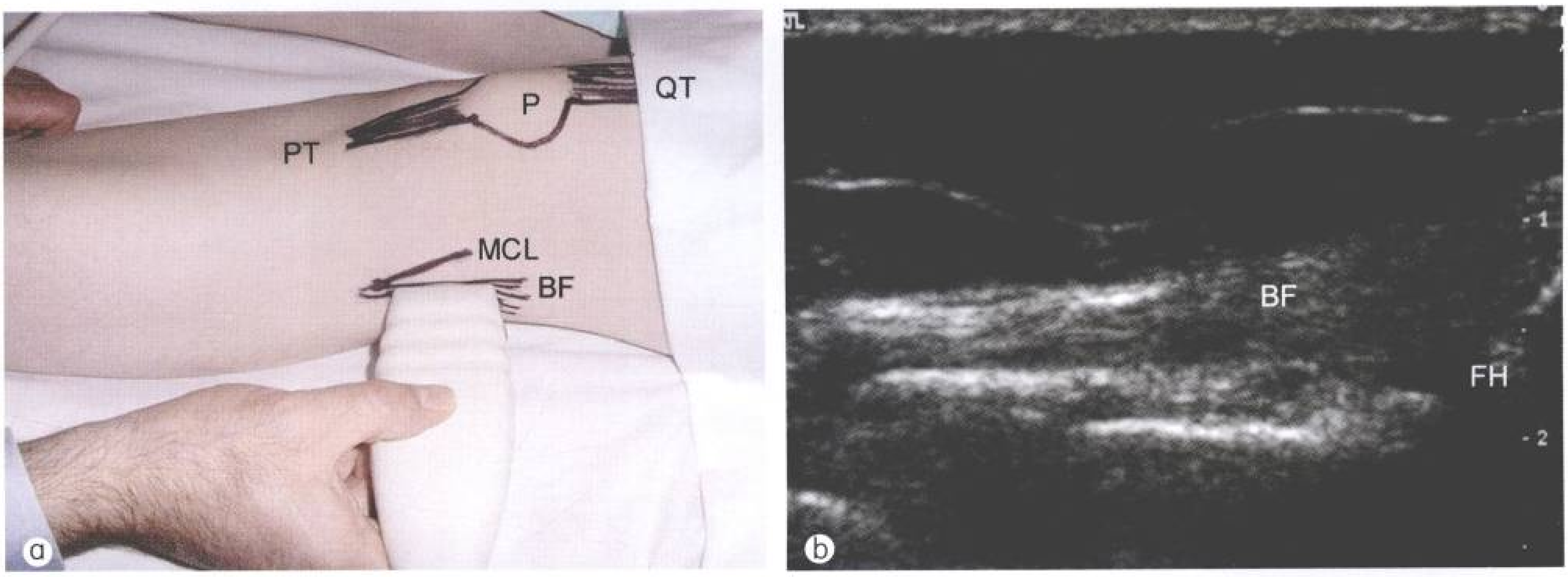

图 5-10　a. 探头体表位置及肌腱走行示意图；b. 股二头肌腱（BF）声像图，肌腱粗大，附着于腓骨头。QT：股四头肌腱；P：髌骨；PT：髌腱；MCL：内侧副韧带；FH：腓骨头

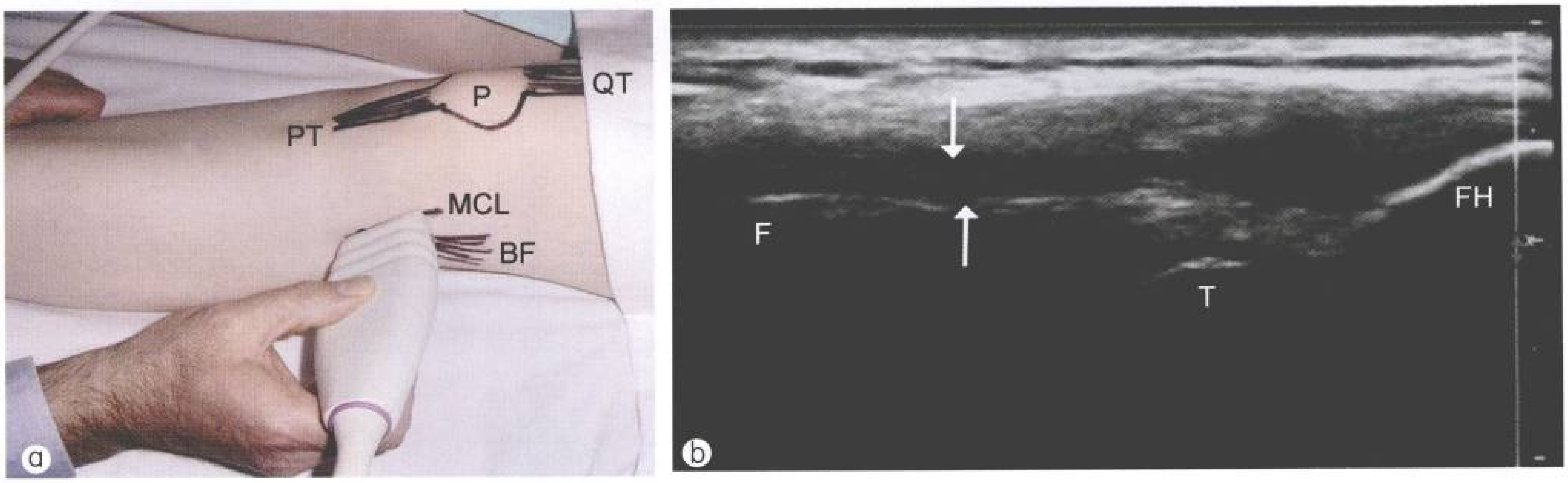

图 5-11　a. 探头体表位置及肌腱走行示意图；b. 探头以腓骨头为标志，自图 5-10 方向逆时针适当旋转，即可显示膝外侧副韧带(↑)。QT：股四头肌腱；P：髌骨；PT：髌腱；MCL：内侧副韧带；BF：股二头肌腱；F：股骨外侧髁；T：胫骨；FH：腓骨头

髂胫束

髂胫束(iliotibial band) 即阔筋膜张肌远端腱膜组织，止于胫骨外侧髁。髂胫束位置表浅，超声显示为紧贴于皮下脂肪组织深方的薄层强回声条带(图5-12)。

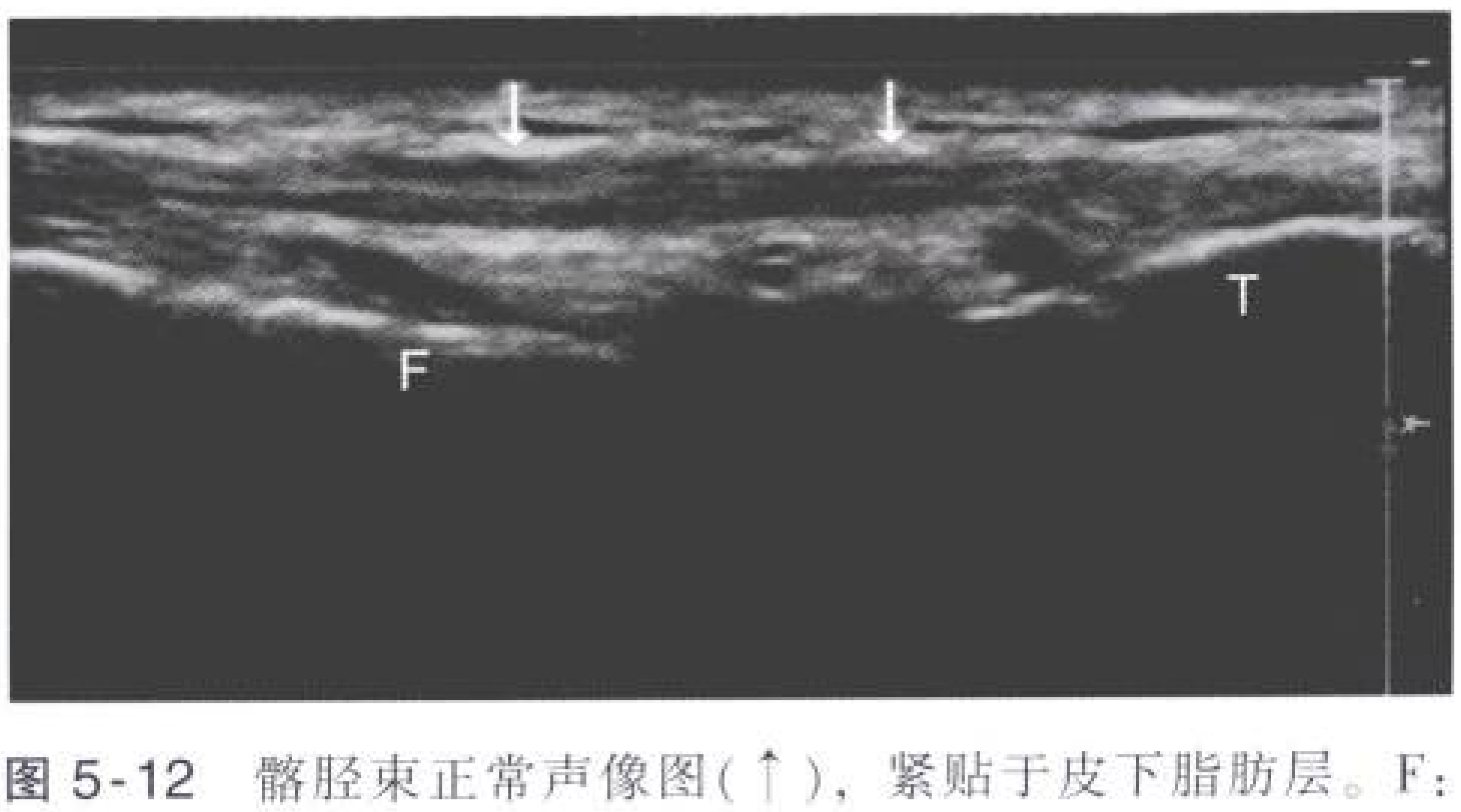

图 5-12　髂胫束正常声像图(↑)，紧贴于皮下脂肪层。F：股骨外侧髁；T：胫骨

半月板

内侧半月板更容易显示。内侧副韧带长轴断面时，紧贴韧带深方的三角形强回声结构即为内侧半月板，三角形尖端伸入关节腔，三角形的底部与内侧副韧带之间没有缝隙(参见图 5-8)。当内侧副韧带急性撕裂时，常将内侧半月板损伤，甚至牵拉出关节腔。

后交叉韧带

俯卧位，探头置于腘窝中部。首先显示胫骨长轴断面，随即探头足侧向腘窝外侧方向旋转约30°可显示后交叉韧带，呈“鸟嘴”样强回声结构，其远段及骨附着部均清晰可见。

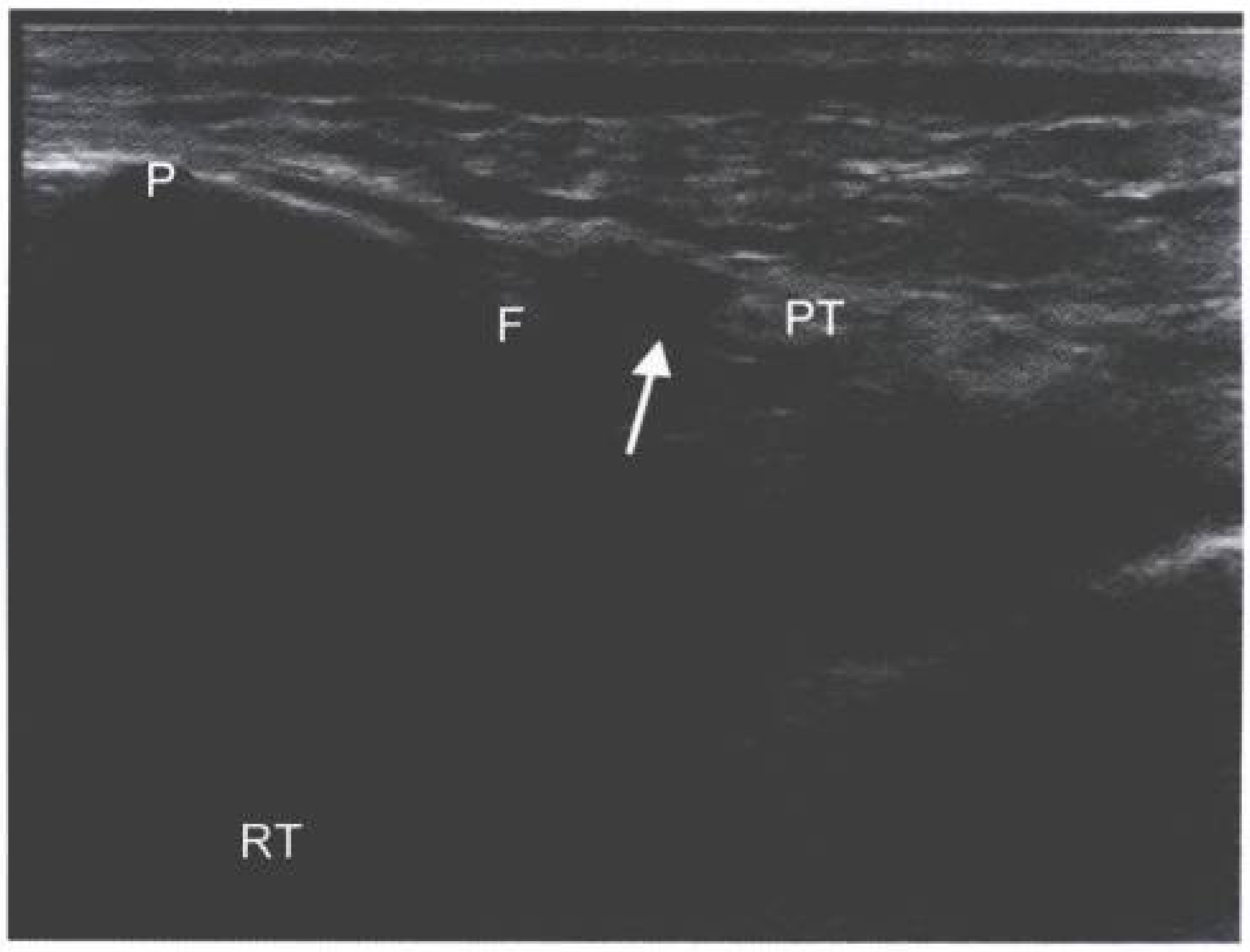

图 5-13 右侧（RT）髌腱近端断裂，超声可见两个断端分离；F：髌腱断裂后的残端；PT：远端髌腱；裂口内可见低回声血肿(↑)；P：髌骨

膝部病变

外伤性病变

肌腱撕裂或断裂

股四头肌腱和髌腱是膝部肌腱撕裂的好发部位。前者好发于 40 岁以上的病人，后者则好发于 40 岁以下。多数为在运动中突然减速或突然跌倒，肌腱强力不均匀收缩，而致肌腱断裂或部分撕裂，二者主要症状均为主动伸膝功能受限。肌腱内激素注射治疗、膝关节假体、既往肌腱手术，以及某些代谢性疾病，如甲状旁腺亢进、肾性骨营养不良、糖尿病等均影响肌腱强度，更易于发生损伤。

声像图表现为撕裂处局部肌腱纤维缺失，呈低至无回声裂隙。完全断裂时，可见肌腱纤维完全中断，断端挛缩，患膝被动屈、伸运动时可见两个断端分离。裂口内常被无回声血肿或强回声的脂肪组织充填(图 5-13，图 5-14)。

由于股四头肌腱和髌腱位置表浅，高频探头可直接置于患处扫查，具有理想的分辨率。超声能够明确鉴别外伤后皮下组织损伤与肌腱撕裂，对肌腱撕裂的程度、部位、断端的距离、周围水肿和血肿等均可作出准确的判断，为确诊本病的可靠性检查手段。

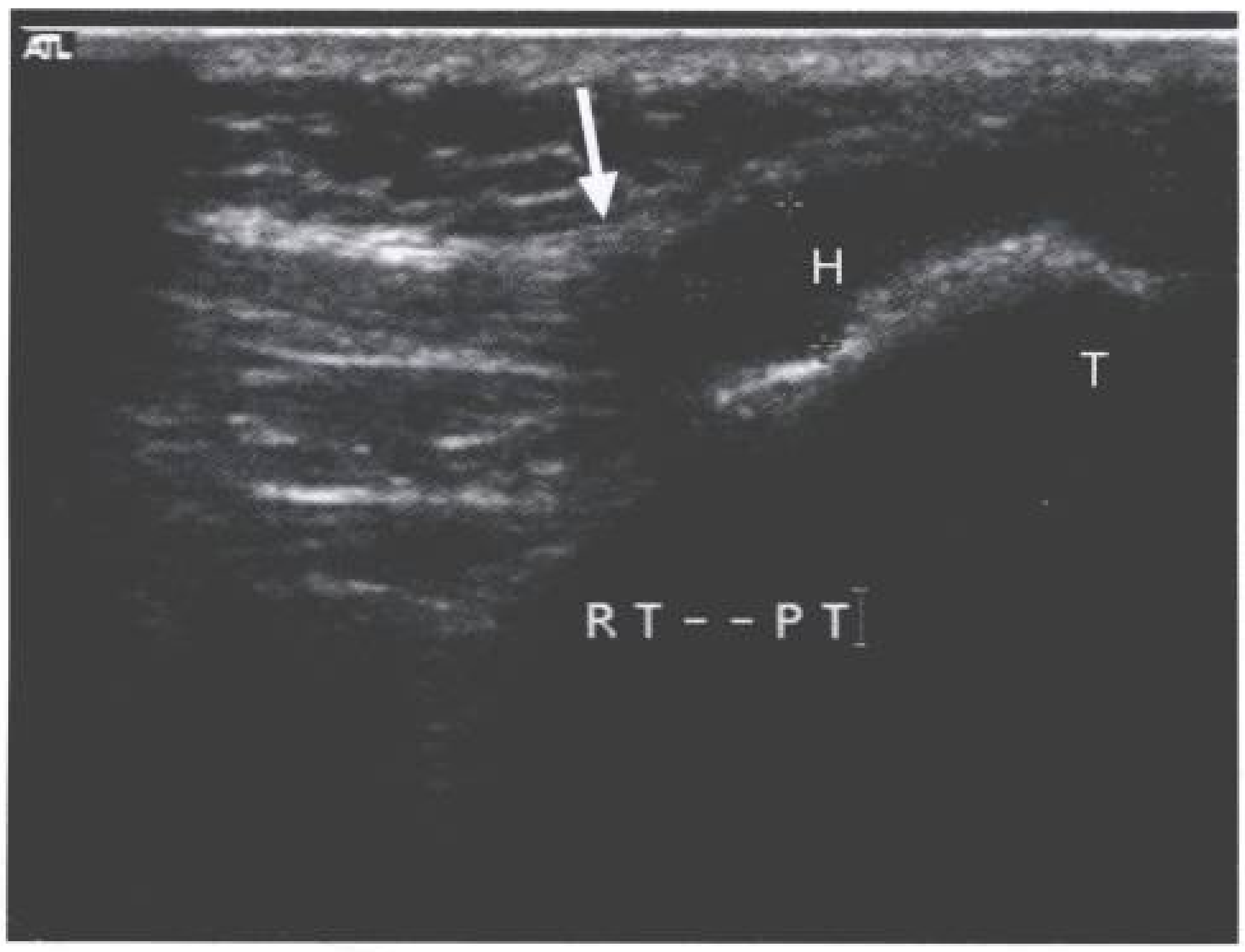

图 5-14 右侧髌腱(RT-PT)断裂，肌纤维在胫骨止点处消失，被无回声血肿(H)代替，髌腱向近端回缩（↑）。T：胫骨

侧副韧带损伤

1. 内侧副韧带撕裂

剧烈运动时，在膝水平发生的对抗性(如足球运动的阻截性动作）动作常造成内侧副韧带撕裂，在膝关节韧带损伤中占第二位，仅次于前交叉韧带损伤。临床上常有典型的膝关节过度外展合并扭转病史，体检膝关节内侧触痛。

内侧副韧带撕裂可分为部分撕裂、韧带内撕裂和完全撕裂。部分撕裂指内侧副韧带深层断裂，由于内侧副韧带与关节囊之间没有缝隙，且与内侧半月板紧密连接，因此多合并半月板撕裂。超声表现为韧带浅层连续，深层处填充低回声液体。韧带内撕裂表现为韧带肿胀、增厚，内部可见不规则低回声，韧带连续性无中断(图 5-15)。完全撕裂时，韧带连续性中断，断端裂口处可见无回声积液或血肿。

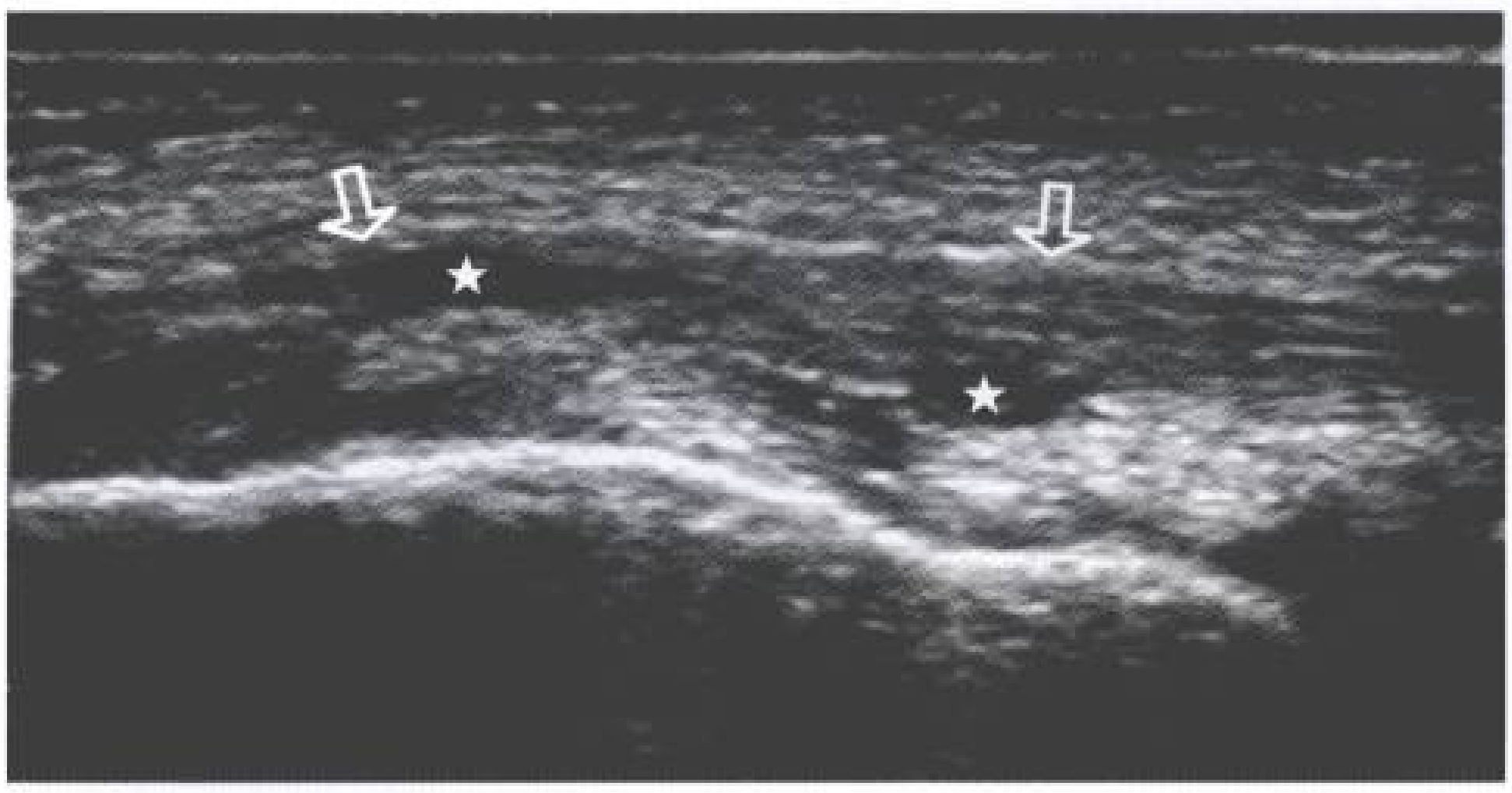

图 5-15 膝内侧副韧带近段撕裂，韧带浅层连续性尚完整(⇧)，深层可见两个无回声裂隙(★)

外侧副韧带撕裂远较内侧少见，常是膝部复合伤的一部分。该韧带的功能是对抗膝关节过度内翻，断裂时关节内翻松弛。临床表现为膝外侧疼痛或触痛。外侧副韧带部分撕裂时，超声表现为韧带增厚，回声减低，由于周围液体渗出常导致韧带边界模糊。完全撕裂韧带出现断端，断口内填充无回声积液或血肿。

超声检查侧副韧带撕裂是非常可靠的诊断手段，可准确判断撕裂的程度，为临床是否采用手术治疗提供参考，也可作为治疗后复查的手段。超声检查时应注意与健侧对比，判断有无合并半月板损伤。

2. 内侧副韧带钙化/骨化

内侧副韧带钙化/骨化(Pellegrini-Stieda 病) 继发于韧带损伤，典型者在韧带损伤后 3~4 周内出现。超声表现为韧带内近端附着处线样、斑片样强回声，后方伴声影(图 5-16)。

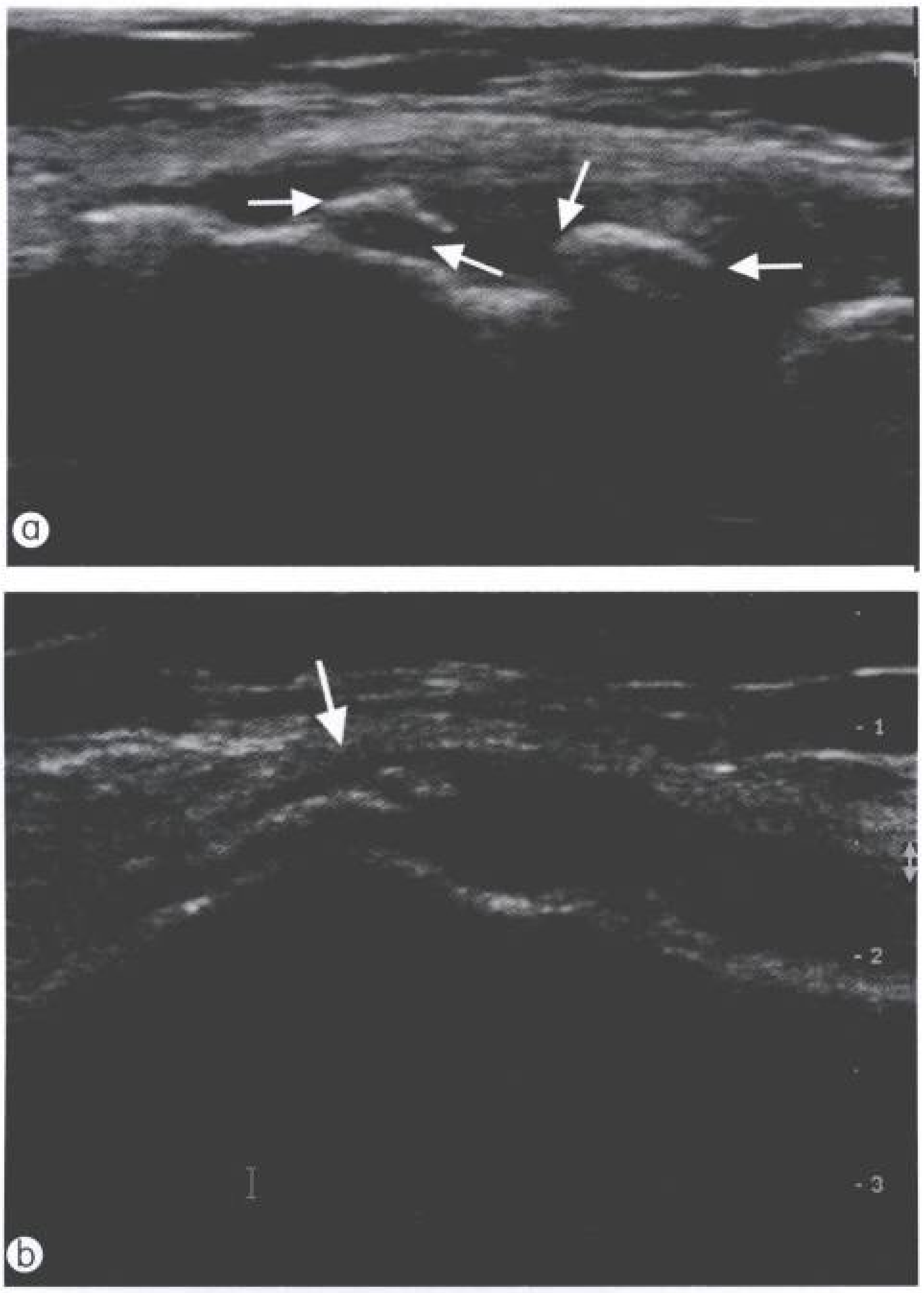

图 5-16 不同病例(a，b)的内侧副韧带内散在多发钙化灶(↑)，呈斑片样强回声伴声影

交叉韧带撕裂

交叉韧带位置深在，超声显示相对困难。前交叉韧带近端附着于股骨髁间窝外侧壁，是撕裂的好发部位。因此，膝关节外伤后，超声发现髁间窝血肿间接提示前交叉韧带撕裂。后交叉韧带撕裂可被超声直接显示，表现为韧带肿胀，内部出现不规则低回声，韧带周围血肿。完全撕裂时，韧带连续性中断。

内侧支持带撕脱

大多数情况下，内侧支持带撕脱由急性髌骨外侧脱位造成。超声表现为支持带肿胀、周围积液，髌骨内侧缘可见撕脱骨折碎片。有时超声还可发现内侧支持带股骨附着处连续性中断(图 5-17，图 5–18)。

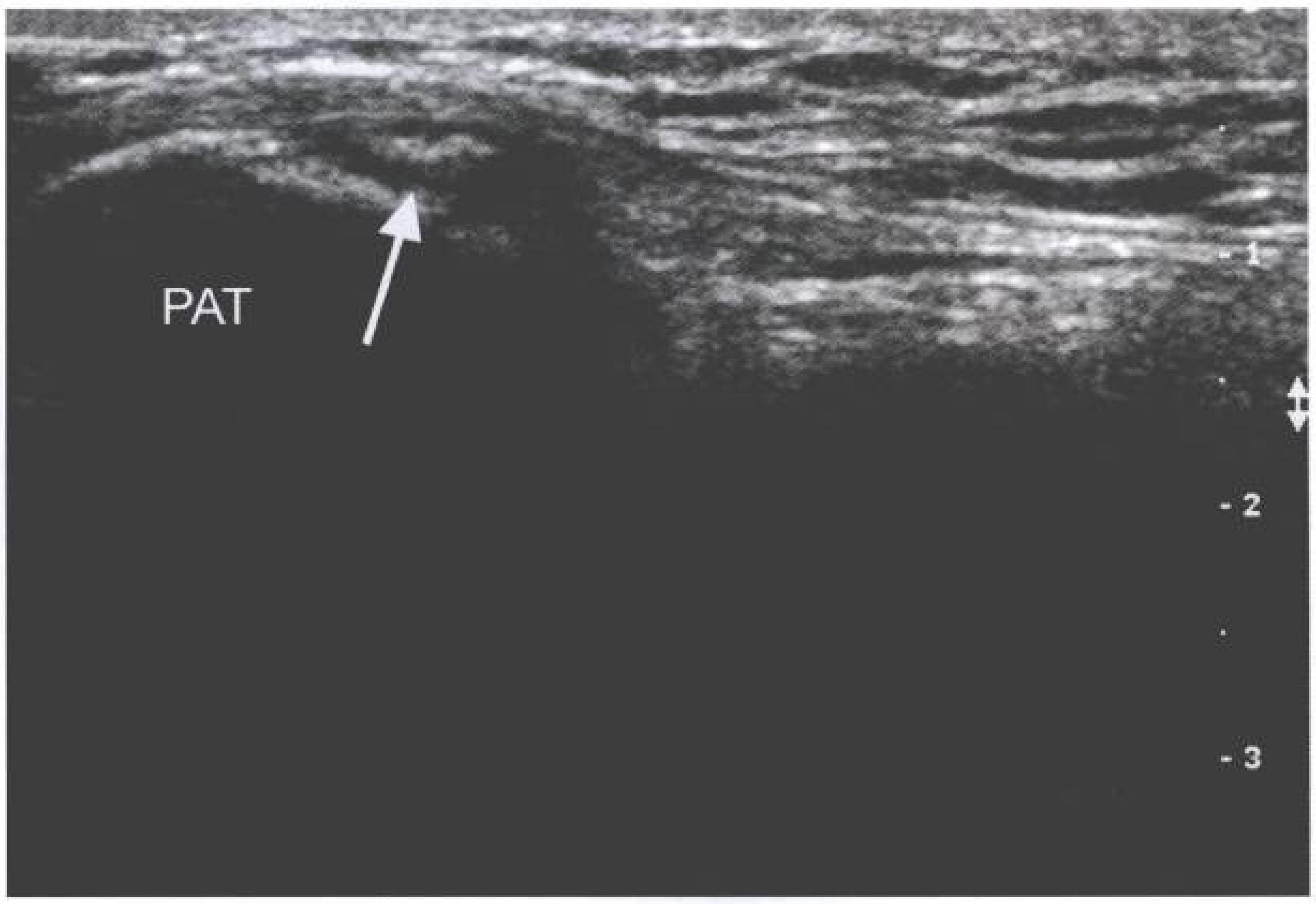

图 5-17　内侧支持带近端撕脱，可见髌骨(PAT)表面的撕脱骨碎片(↑)

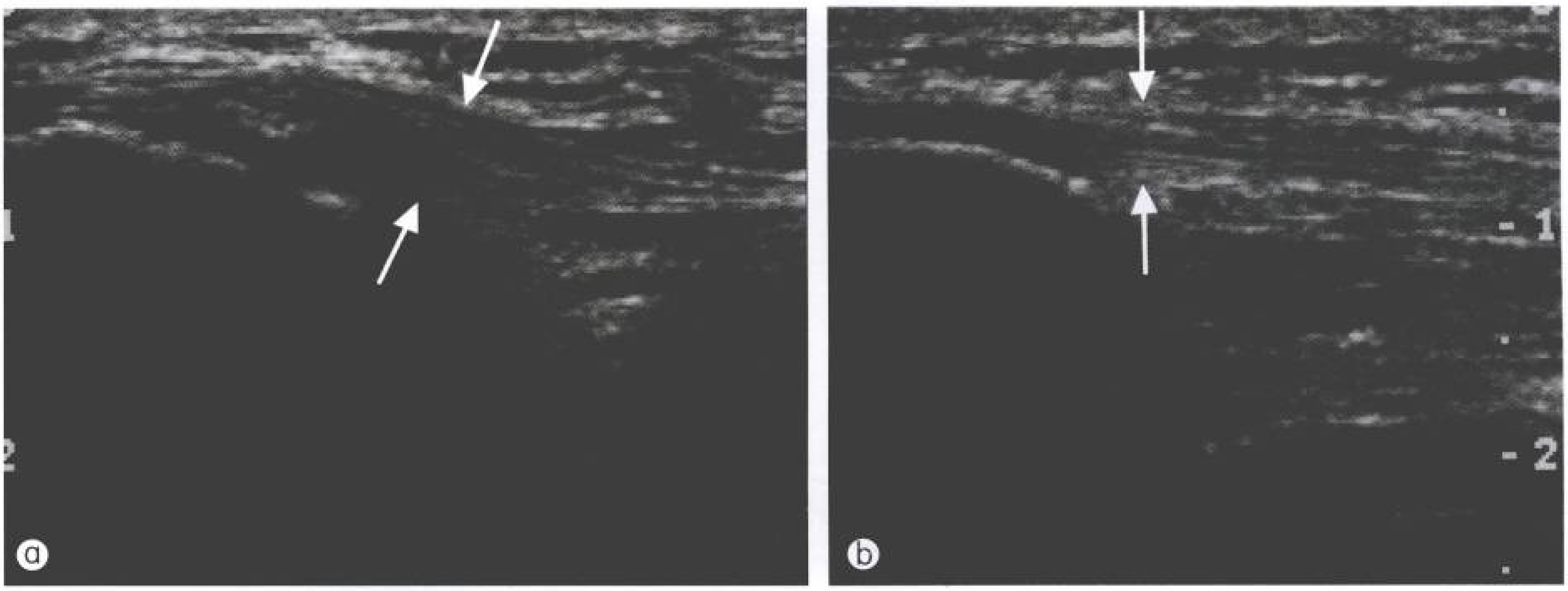

图 5-18　a. 右膝内侧支持带近端撕脱，局部肿胀，深层纤维结构缺失，浅层纤维结构存在(↑)；b. 对比显示左膝内侧支持带对称部位正常(↑)

半月板撕裂

半月板撕裂　见半月板囊肿。

肌肉损伤

最常见的运动性膝部肌肉损伤为膝前区的股四头肌和后面的小腿三头肌。股四头肌撕裂好发于股直肌；小腿三头肌撕裂好发于腓肠肌内侧头远端的肌肉–肌腱连接处。肌肉撕裂的共同声像图特点为局部肌纤维结构缺失，内有无回声的血肿。

1. 股四头肌撕裂

根据撕裂程度可分为部分撕裂和完全撕裂。部分撕裂超声表现为肌腹内出现无回声裂隙，Ⅰ度者裂隙小于 1 cm，通常 2~3 周后痊愈(图 5-19，图 5-20)；Ⅱ度撕裂累及肌肉范围不超过 1/3，裂口处血肿小于 3 cm，恢复时间需 3~6 周；Ⅲ度撕裂累及范围超过 1/3，裂口处血肿大于 3 cm，常需数月才能恢复(图 5-21)。完全撕裂时肌肉纤维连续性中断，出现较大范围断裂，断端分离、挛缩呈团块状。

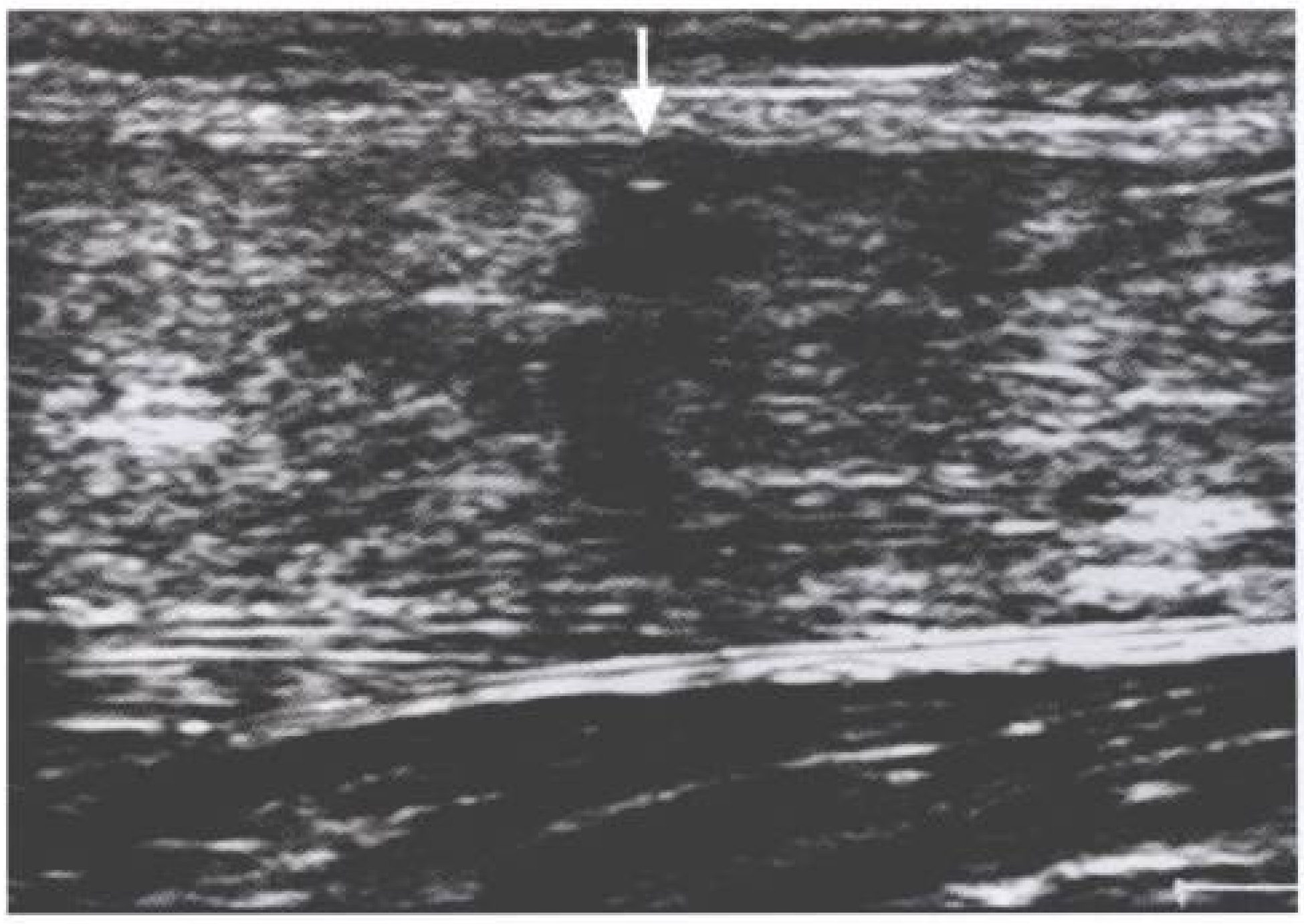

图 5-19 纵断面声像图显示股直肌微小撕裂，局部纤维缺失，可见无回声裂隙（↑）

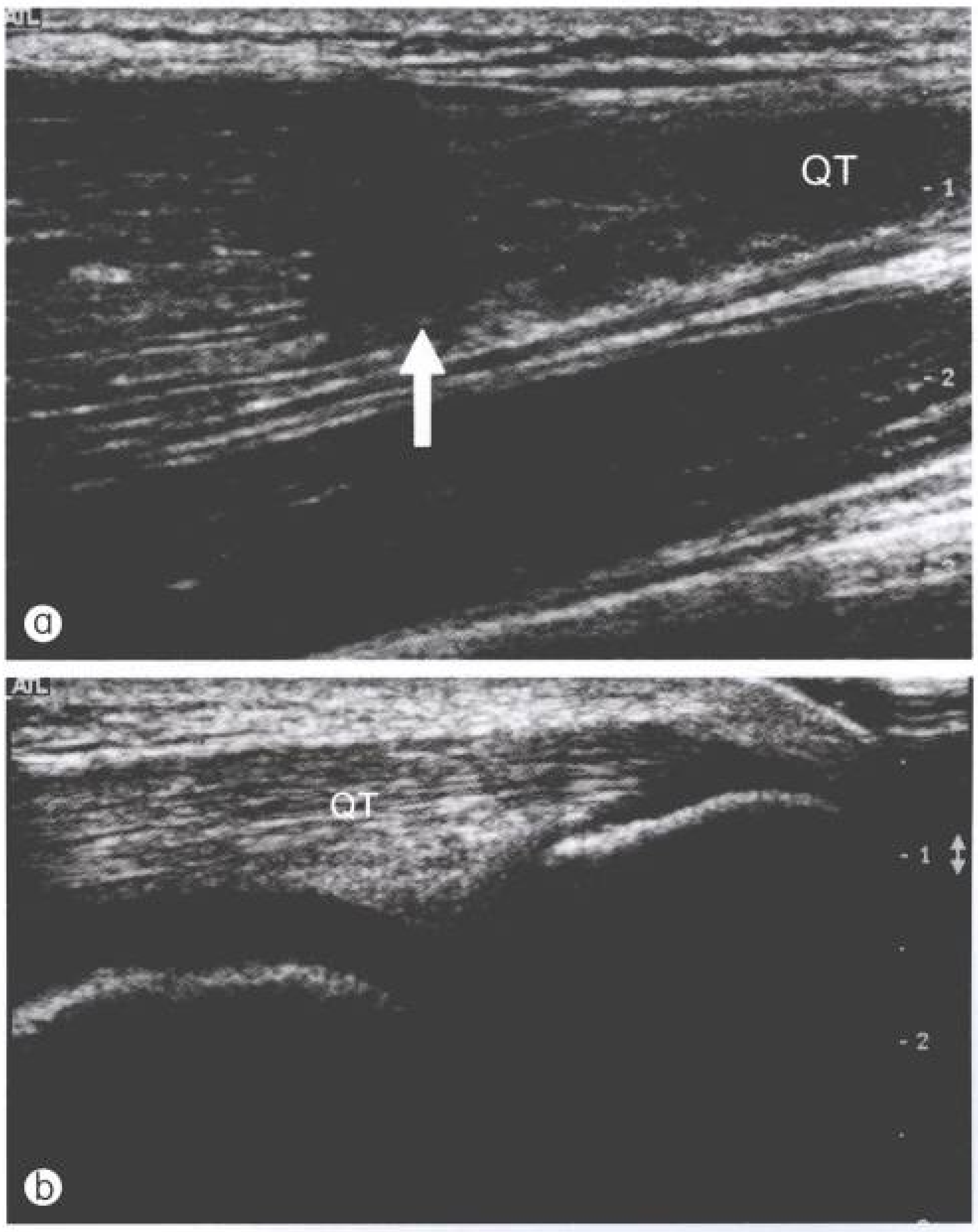

图 5-20 a. 股四头肌肌腱肌腹连接处断裂（↑），局部纤维连续性中断、肿胀；b.为健侧对照。QT：股四头肌腱

图 5-21 股直肌撕裂横断面声像图显示裂口占据肌肉厚度超过 1/3，断裂口内巨大血肿(HE)

严重的部分撕裂有时与完全撕裂不易鉴别，超声检查时需结合膝关节伸、屈运动动态观察。双侧对比检查有助于发现细小撕裂。

2. 网球腿

小腿三头肌由腓肠肌内、外侧头和位于二者深方的比目鱼肌组成，具有强大的屈膝功能。当患者用力伸膝、突然提踵蹬地的一刹那，小腿三头肌可能在瞬间过度紧张中被拉伤，引起部分撕裂，甚至完全断裂。该肌群的损伤最常见于网球运动，故临床将小腿三头肌损伤称为网球腿(tennis leg)。

根据损伤程度，网球腿的超声表现有以下四种：①小腿三头肌撕裂(以腓肠肌内侧头远端最常见)，局部肌纤维缺失，在长、短轴断面均可见无回声的裂隙（图 5-22)，这是网球腿的最典型表现。②肌肉完全断裂，肌纤维完全中断，动态检查时可见两个分离的断端，常伴大量积血或凝血块。③腓肠肌与比目鱼肌之间积液(积血)，肌肉-肌腱连接处腱膜增厚，但肌纤维结构完整，未见撕裂。为一种较轻微的损伤，是少数肌筋膜拉伤出血所致，保守治疗多能痊愈(图 5-23)。④小腿三头肌局部肿胀(往往需双侧对比检查才能明确)，伴该处回声异常(图 5-24)，随受伤与就诊间隔时间的不同，可出现回声减低、增强或纤维结构紊乱等表现。这种情况通常无需治疗，常在1周左右自行恢复。

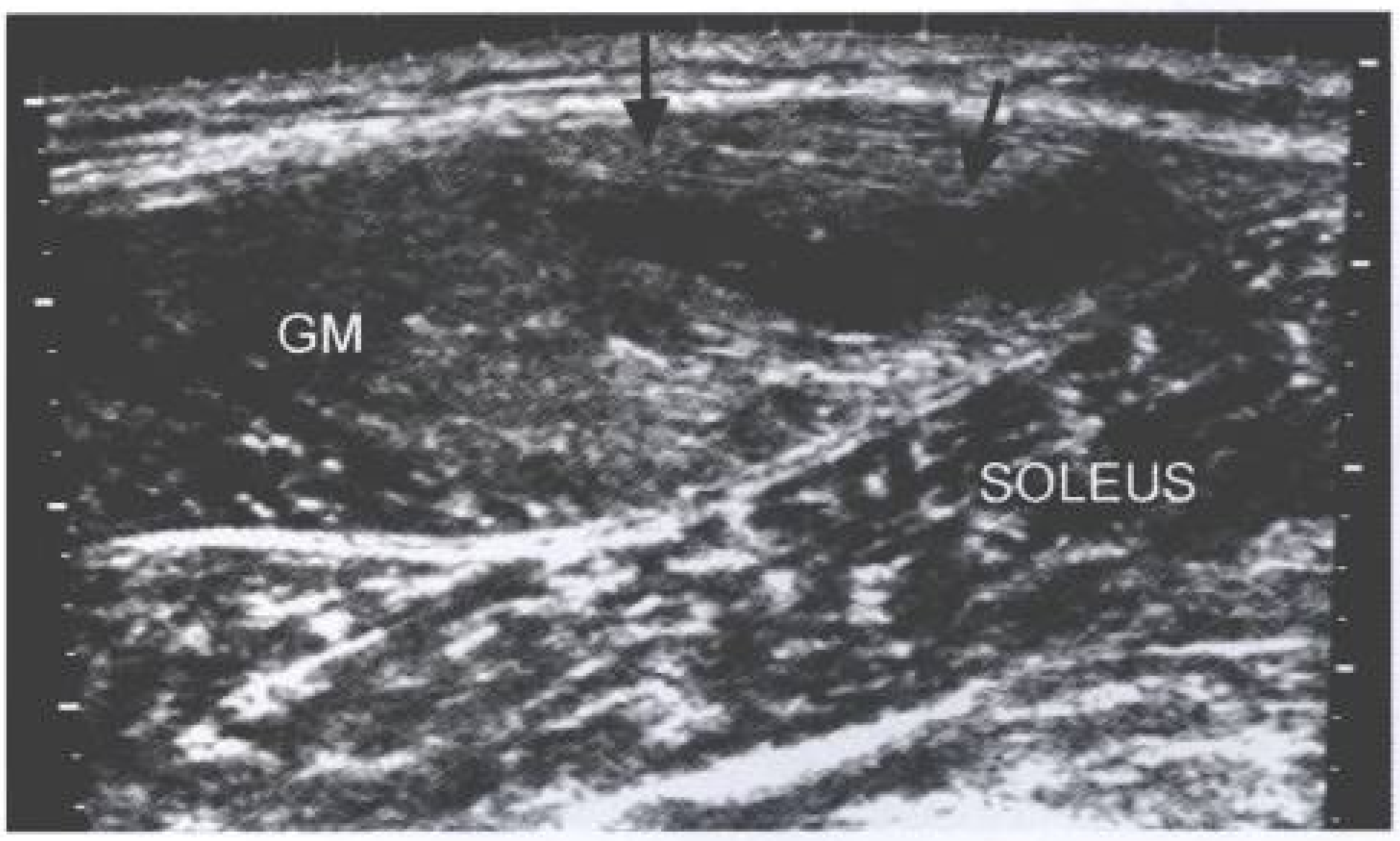

图 5-22 腓肠肌内侧头撕裂，可见局部肌纤维纹理缺失，出现不规则的血肿，呈无回声(↑)。GM：腓肠肌内侧头；SOLEUS：比目鱼肌

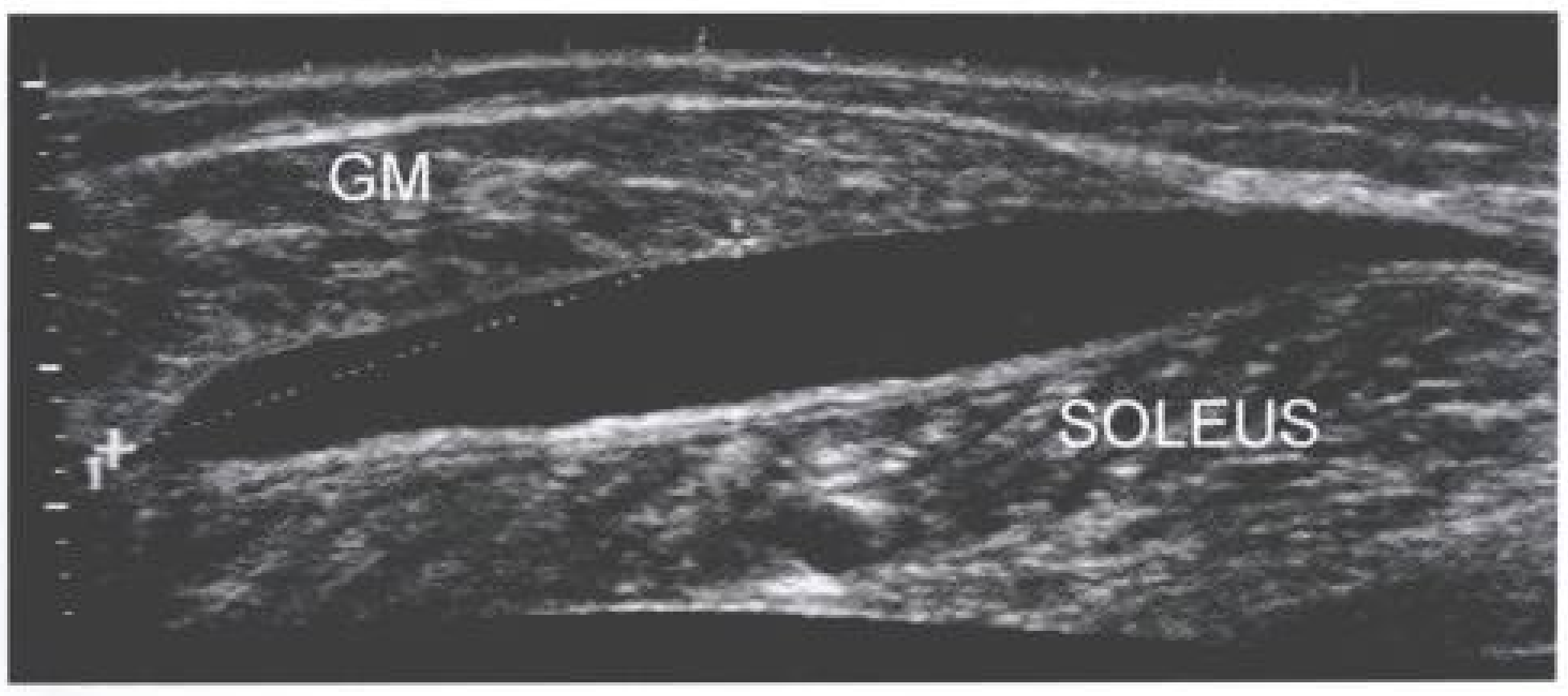

图 5-23 腓肠肌与比目鱼肌肌间隙内可见积血无回声(+)，肌肉纤维纹理未见明显中断。GM：腓肠肌内侧头；SOLEUS：比目鱼肌

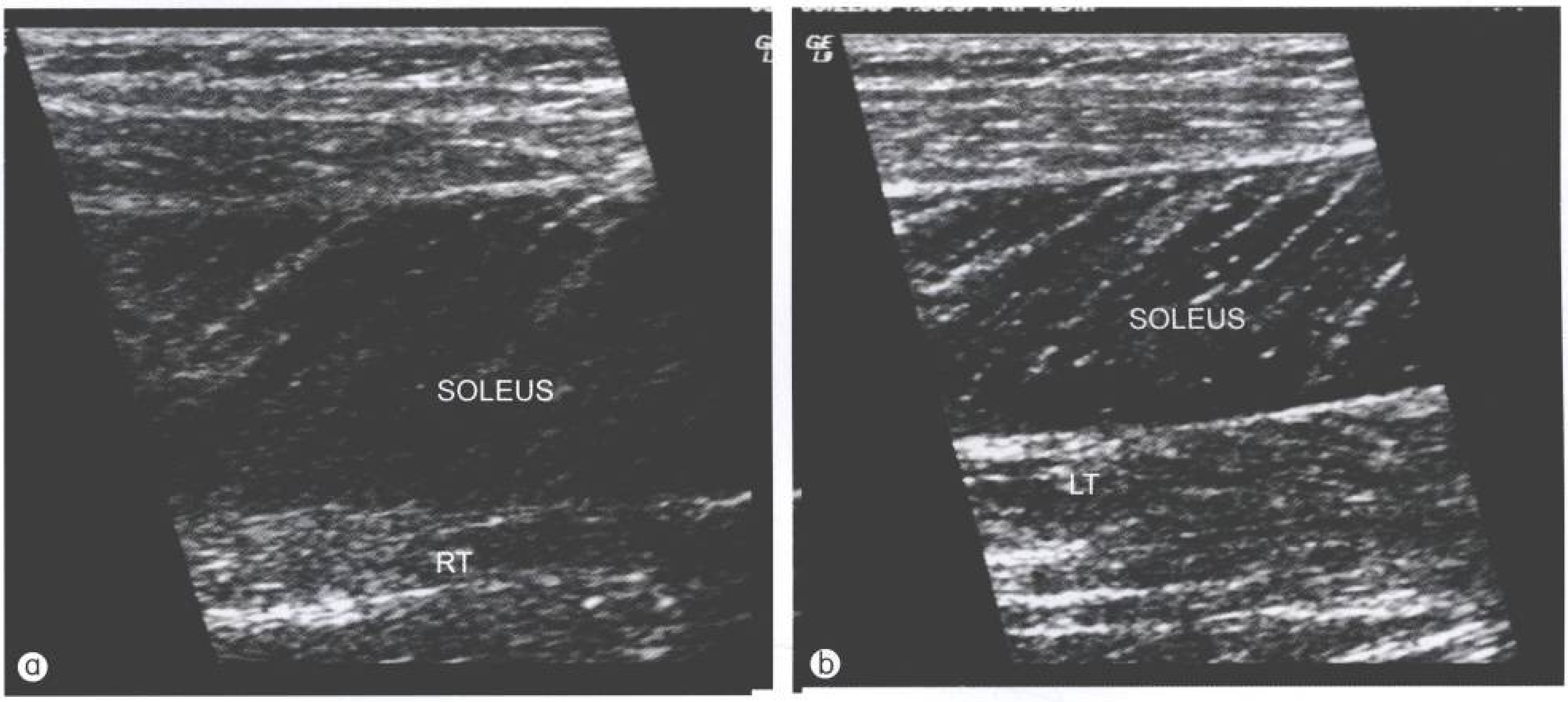

图 5-24 双侧对比扫查。a. 患侧(RT)比目鱼肌(SOLEUS)肿胀增厚，回声减低，肌肉纤维纹理未见中断，纤维结构稍紊乱；b. 健侧(LT)对比显示比目鱼肌正常

由于不同程度的网球腿多表现为小腿后局部疼痛，因此单纯根据临床表现常不能准确判断病情的程度。当三头肌仅有一个头断裂时，肌腹的回缩相对很小(这点与股四头肌、肱二头肌等断裂后断端回缩形成包块不同)，临床医师经验不足时，常可低估病情而贻误手术。超声检查可非常准确判断网球腿损伤的程度、部位、范围，为临床处理方式的选择提供依据，成为网球腿的首选检查方法。

肌腱病

过度的膝关节屈伸运动及反复的微小创伤是肌腱病的主要病因，最好发于运动员，如竞走、跳跃等。慢性劳损、风湿病、代谢性疾病等多种原因也可导致膝部肌腱发生退行性改变。由于肌腱退行性变以肌腱末端附着部更易好发，该处的病变临床常称为“末端病”(entesopathy)，最好发于髌腱与股四头肌腱，其共同的超声表现为肌腱局部肿胀、增厚。

髌腱的慢性肌腱病可分为跳跃膝(jumper's knee)、Osgood Schlatter's病和全髌腱病，前两者属于肌腱末端病。

跳跃膝指髌腱髌骨附着处的炎症，认为与髌腱反复的微小撕裂，继发黏液变性有关。声像图表现为肌腱肿胀，内部散在低回声区。由于炎症及反应性充血，彩色多普勒血流显像显示局部血流信号丰富(图5-25，图5-26)。

Osgood Schlatter's病指胫骨粗隆处骨骺的微小撕脱，最常见于青少年，男孩多见。主要是由于股四头肌收缩，撕拉力通过髌腱传导至胫骨粗隆，引起反复的微小创伤所致。根据病变的严重程度不同，轻者超声表现为髌腱胫骨粗隆附着处回声减低、肿胀，髌腱向前移位(图5-27)；重者，髌腱弥漫性明显增厚，髌腱附着处深方积液，代表髌下滑囊炎。超声检查还可发现胫骨粗隆处撕脱的骨化中心碎片。

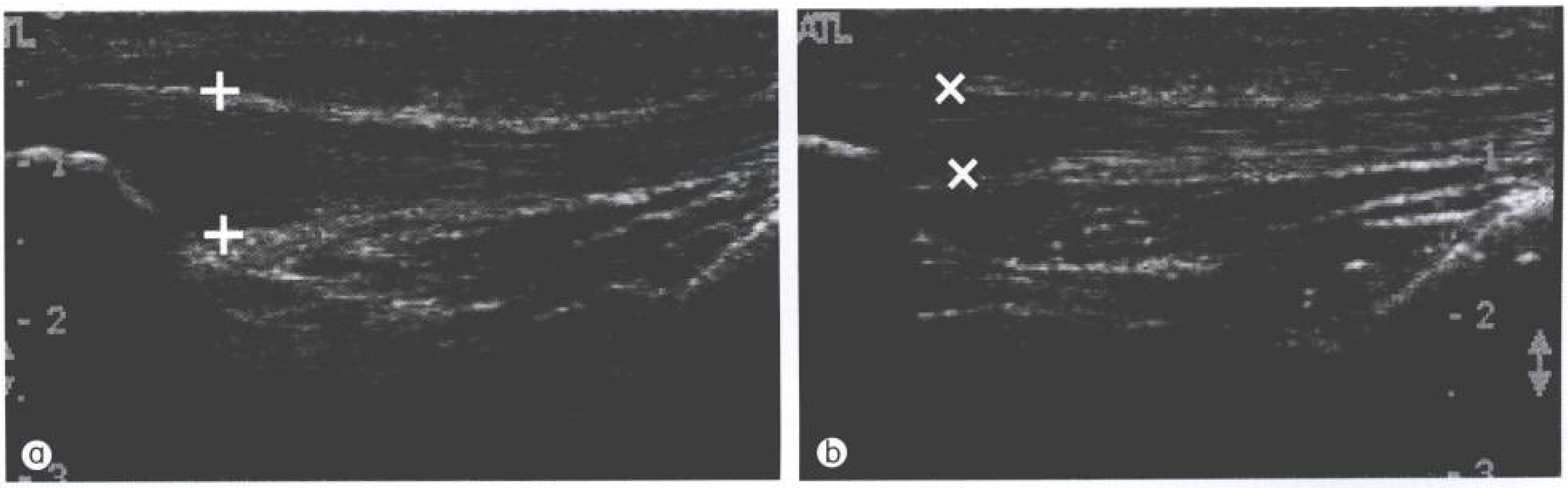

图5-25 跳跃膝声像图。双侧对比扫查显示左侧(a)髌腱近端肿胀增厚(+…+)，局灶性回声减低；b. 右侧髌腱显示正常

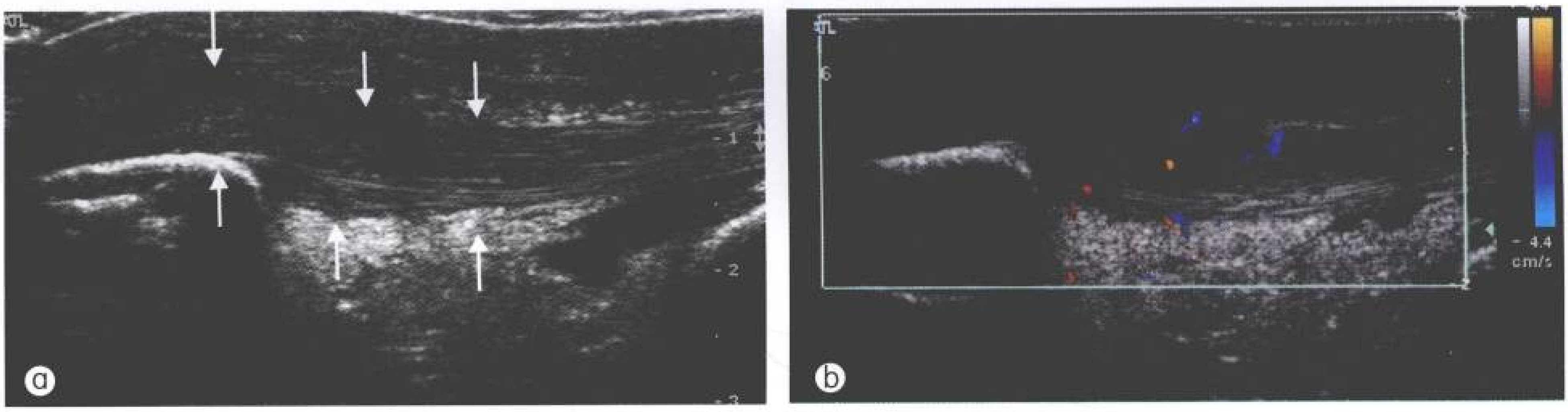

图5-26 跳跃膝声像图。a. 髌腱近端肿胀增厚（↑），回声减低，纹理消失；b. CDFI显示局部丰富血流信号

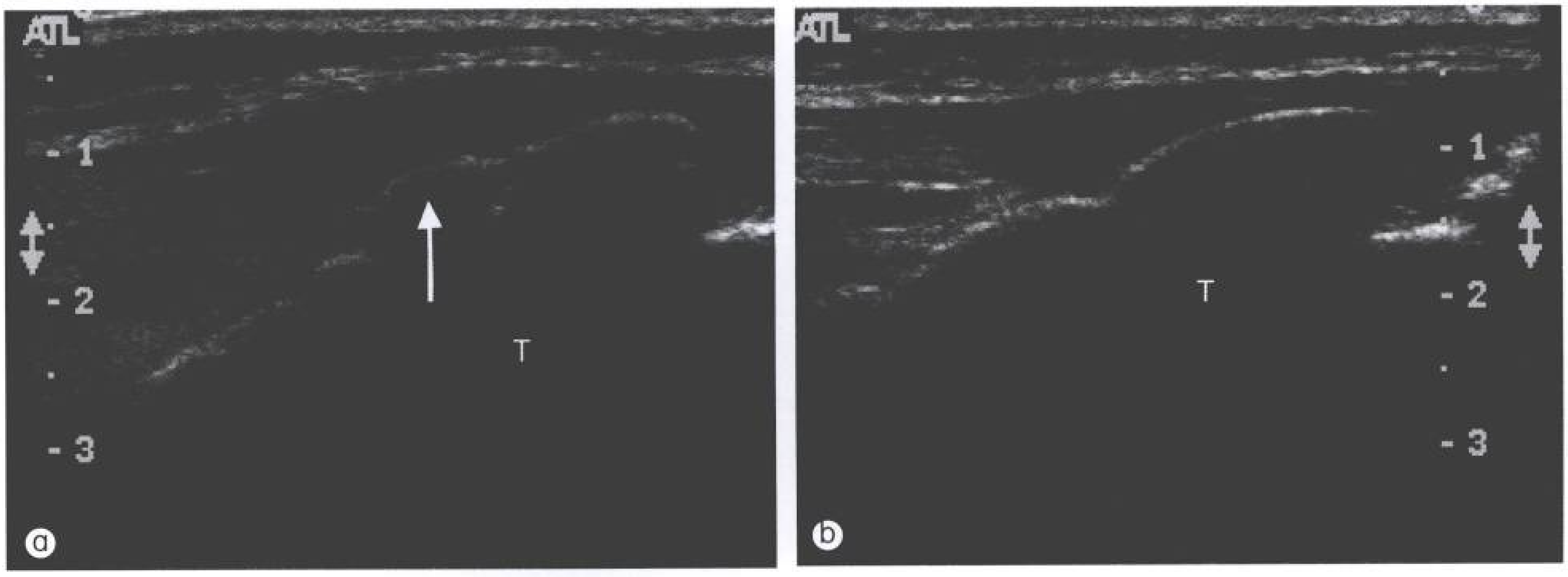

图5-27 Osgood Schlatter's 病声像图。双侧对比扫查。a. 右侧髌腱胫骨附着处增厚，回声减低，局部骨表面不规则(↑)；b. 左侧对比扫查显示正常。T：胫骨

随病程发展，髌腱肌腱病可以自局部波及整条肌腱。超声表现为肌腱弥漫性增厚，回声减低，纤维纹理紊乱(图 5-28)，有时内部可见强回声钙化灶。值得指出，髌腱手术后也可表现为肌腱的弥漫性肿胀、增厚。

股四头肌腱病有时与肌腱内部分撕裂不易鉴别，二者超声均表现为腱体内局灶低回声区，不累及肌腱全层，慢性腱病时可合并肌腱内钙化(图 5-29)。

关节积液/滑膜炎

骨关节炎，关节急、慢性创伤、感染，关节置换术后，全身性疾病（如风湿病、痛风)等，均可造成膝关节积液和/或滑膜炎、滑膜增生。

超声是诊断膝关节积液的最佳方法，除发现积液外还可判断有无滑膜增生、肥大。检查积液的最佳位置是关节隐窝，常用的检查途径是膝关节屈曲30°~40°，自关节前方扫查髌上囊。积液表现为无或低回声，内部可见碎屑回声，代表陈旧出血或组织碎片。超声显示增生的滑膜多呈“结节”样、“绒毛”样及“丝带”样低回声，当滑膜弥漫性增生时可类似积液（图 5-30)。CDFI显示增生滑膜内血流信号增加时提示存在滑膜炎症。治疗有效时，血流信号消失。

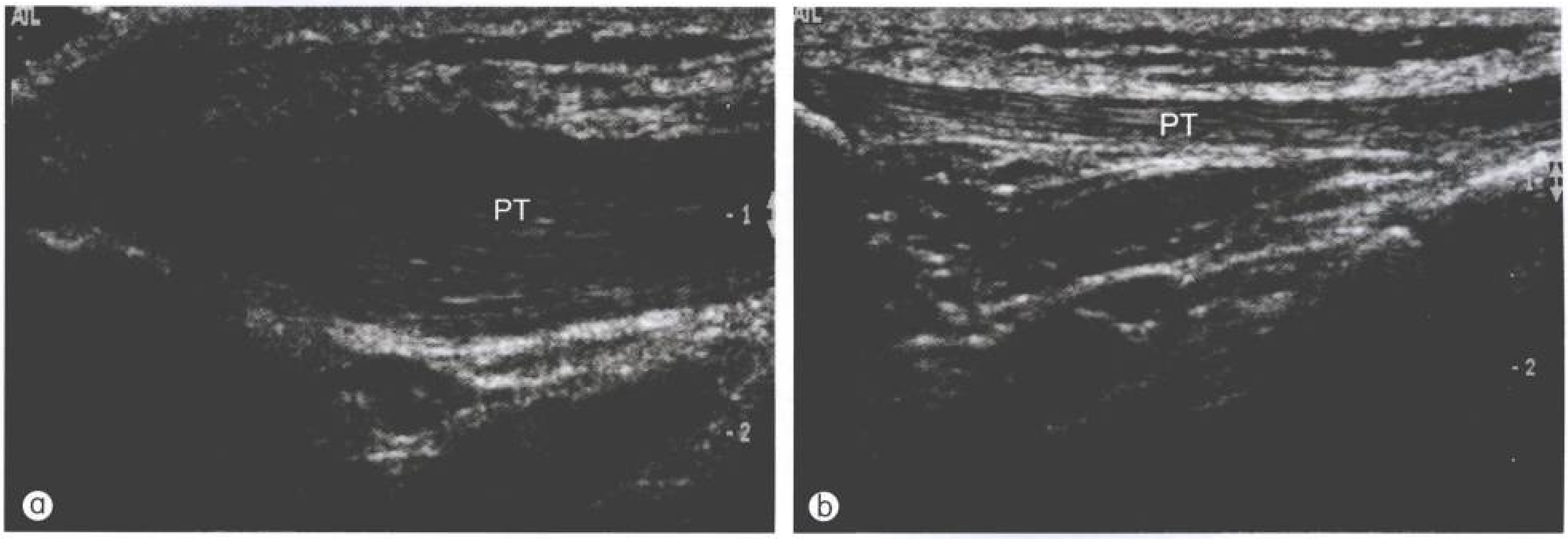

图 5-28 a. 左侧髌腱炎，超声显示髌腱(PT)弥漫性肿胀、增厚，回声减低，肌腱纤维纹理尚正常；b. 对比右侧髌腱(PT)正常

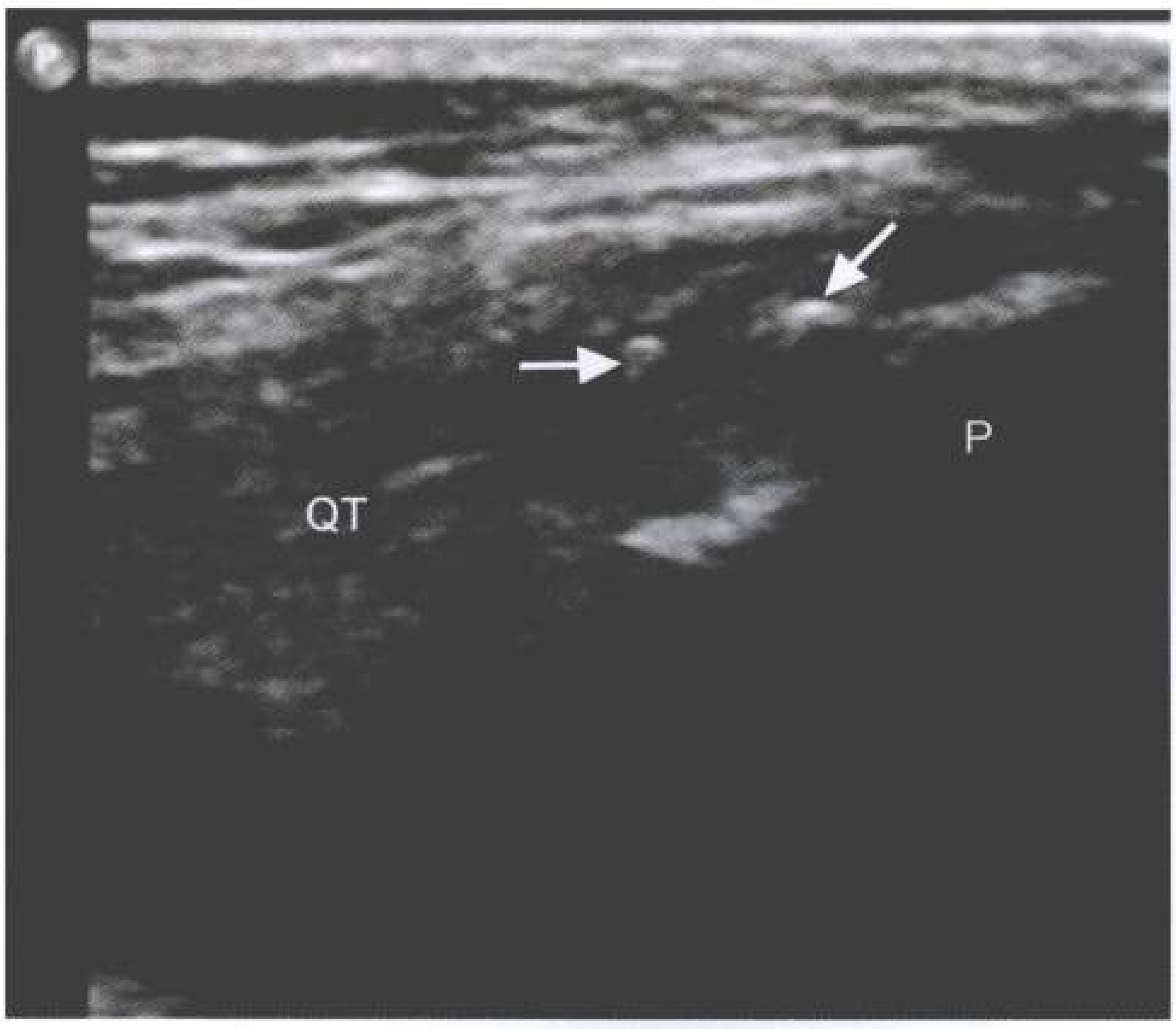

图 5-29 股四头肌腱末端病，声像图显示肌腱远端纤维结构紊乱，并可见多发钙化灶(↑)。P：髌骨； QT：股四头肌腱

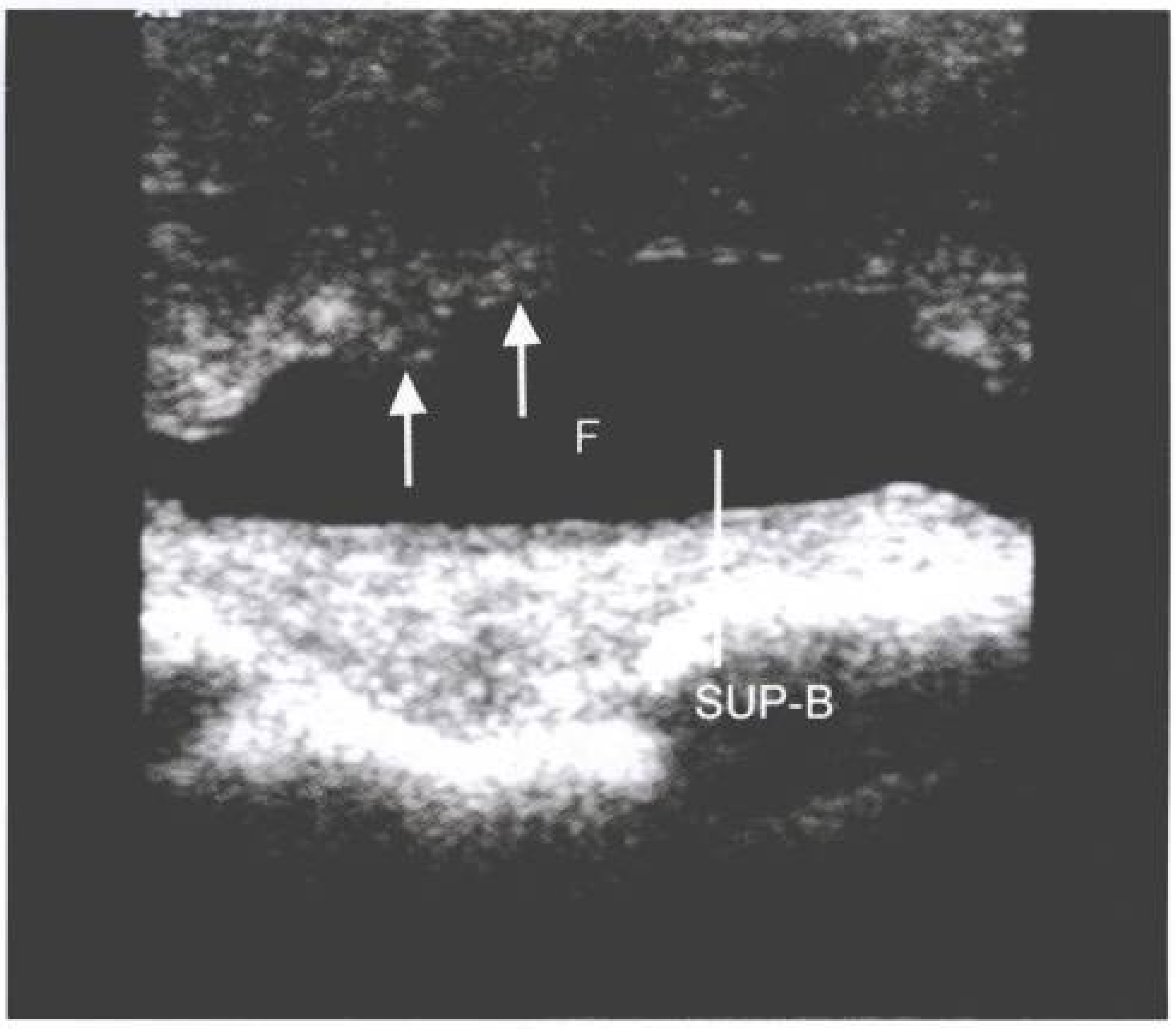

图 5-30 髌上囊横断面声像图显示髌上囊内积液(F)伴滑膜增生(↑)，增生的滑膜表面略呈结节样。SUP-B：髌上囊

值得指出，膝关节腔范围较大，探头过度加压可将积液推挤出扫查平面，使关节隐窝前后壁贴紧造成假阴性诊断。反之，增生的滑膜血管翳不能被挤开，压缩固定在探头和股骨之间。通过挤压扫查可以容易地鉴别积液与低回声的增生滑膜组织，并可在加压状态下准确测量滑膜厚度。

外伤后滑膜炎或过用性滑膜炎

过用性滑膜炎(overuse synovitis)是一种自限性滑膜炎症反应，多继发于膝关节及关节滑膜的反复损伤，如马拉松运动。

炎症性滑膜炎

任何炎症性关节炎都可能侵犯膝关节。膝关节是风湿性关节炎最易侵犯的部位，大多数情况累及双膝，关节积液、明显的滑膜炎症和滑膜囊肿是最常见的病理改变。根据病变活动状态可分为活动性滑膜炎、轻度活动性滑膜炎和静止期滑膜炎。

炎症性滑膜炎的声像图表现包括滑膜增厚和关节积液。能量多普勒及最新的微气泡超声造影剂有助于诊断炎症性滑膜炎，并有助于判断病变活动状态，评估治疗效果。

化脓性关节炎

化脓性膝关节炎的超声表现并非特异，同样表现为滑膜增厚和关节积液，积液内可见碎屑回声。临床上，任何急性的单一膝关节炎都是超声引导下积液抽吸引流的适应证，以明确诊断。

软骨钙化病

软骨钙化病(cartilaginous calcification)指透明软骨和纤维软骨内的钙化形成。引起钙化的原因可以是正常退行性变，也可以继发于多种代谢性疾病。超声检查可以在X线检查之前发现软骨钙化，声像图表现为低回声软骨内的散在强回声。羟基磷灰石钙盐晶体通常沉积在关节外的滑囊和肌腱，引起钙化性滑囊炎和肌腱炎。

滑膜皱襞综合征

滑膜皱襞(synovial plica)指滑膜的折叠，一般认为是胚胎发育过程中滑膜分隔的残存遗迹。最常见的部位在髌下隐窝，大部分无临床症状。当继发炎症反应后，可引起膝关节疼痛。超声表现为相应位置的滑膜皱襞增厚，关节腔积液。

膝关节周围肿物

与CT、MRI比较，超声成为临床怀疑膝关节内及关节周围肿物时最简单、方便的诊断方法。超声检查的主要作用在于：① 明确有无肿物，确定肿物的大小、边界；②鉴别肿物的囊实性，相对于实性病变，膝关节周围的囊性肿物多属良性病变，一般仅需局部处理；③ 对于囊性病变，大多数根据病变与邻近组织的解剖关系，超声即可得到明确诊断，而非囊内容物的声像图表现；④对于实性肿物，超声表现多无特异性，确诊往往需要超声引导下组织学活检。

囊性肿物

常见的膝关节周围囊性肿物(表5-2)包括滑膜囊肿、腱鞘囊肿、半月板囊肿、滑囊炎、血肿等。神经鞘瘤和腘动脉瘤的声像图表现与囊性肿物类似，应用CDFI显示瘤体内血流信号，以及显示肿物与周边神经的关系可资鉴别。

表 5-2　膝关节周围常见的囊性病变

病变位置	病变名称	解剖学标志
膝关节前方	髌上囊肿	髌上囊
	髌前滑囊炎	髌骨
	髌下深囊滑囊炎	髌腱深方
	髌下浅囊滑囊炎	髌腱浅方
膝关节外侧	外侧副韧带滑囊炎	外侧副韧带
	半月板囊肿	半月板
	腱鞘囊肿/支持带囊肿	外侧支持带
膝关节内侧	内侧副韧带滑囊炎	内侧副韧带
	半月板囊肿	半月板
	鹅足腱滑囊炎	鹅足腱
	腱鞘囊肿	无
膝关节后方	Baker's 囊肿	腓肠肌内侧头半与半膜肌腱
	交叉韧带囊肿	股骨髁间窝
	腘动脉瘤	腘动脉

1. 滑膜囊肿/腱鞘囊肿

滑膜囊肿及腱鞘囊肿(ganglion and synovial cysts)

几乎在膝关节的任何部位均可出现。一般认为，滑膜囊肿源于关节囊、腱鞘、滑囊等结构，而腱鞘囊肿源于软组织的退行性变。二者的主要区别在于滑膜囊肿囊壁上内衬滑膜上皮，囊腔内多为滑膜液；而腱鞘囊肿囊壁由纤维组织形成，无上皮被覆，腔内为无定形的黏稠胶状物。

滑膜囊肿及腱鞘囊肿的临床症状取决于发生的部位，如腓神经旁的腱鞘囊肿可压迫腓神经引起足下垂等症状(图5-31)。它们的声像图表现相似，均为关节周围的囊性无回声，腔内可见“条索”样的强回声分隔及组织碎屑回声，二者的鉴别主要根据囊肿与关节、腱鞘的关系。对于腱鞘囊肿可进行超声引导下的囊液抽吸治疗，由于囊液黏稠，一般选用16 G以上的粗针。

2. 腘窝囊肿

腘窝囊肿，又称Baker's 囊肿，属于滑膜囊肿，为腓肠肌内侧头与半膜肌之间的滑囊积液形成，多与膝关节腔相通。成人腘窝囊肿的最常见原因是膝关节的骨关节炎，而儿童和青少年则主要为特发性青少年关节炎，一般可自愈。

无论腘窝囊肿的外形、位置及内容物如何，囊肿总有一颈部自腓肠肌内侧头与半膜肌之间突出，这是超声诊断的关键(图5-32)。体积较大的腘窝囊肿可发生破裂，超声表现为囊肿失去圆钝饱满外形，破裂处局部凹陷，探头追踪扫查常可见液体外渗至腓肠肌与比目鱼肌之间(图5-33)。

由于腘窝囊肿破裂，囊液外渗导致周围组织继发炎症反应，引起小腿肿胀、疼痛，临床表现类似急性深静脉血栓形成。同时，较大腘窝囊肿压迫静脉回流又会引起深静脉血栓。因此，超声检查腘窝囊肿应常规扫查小腿深静脉。

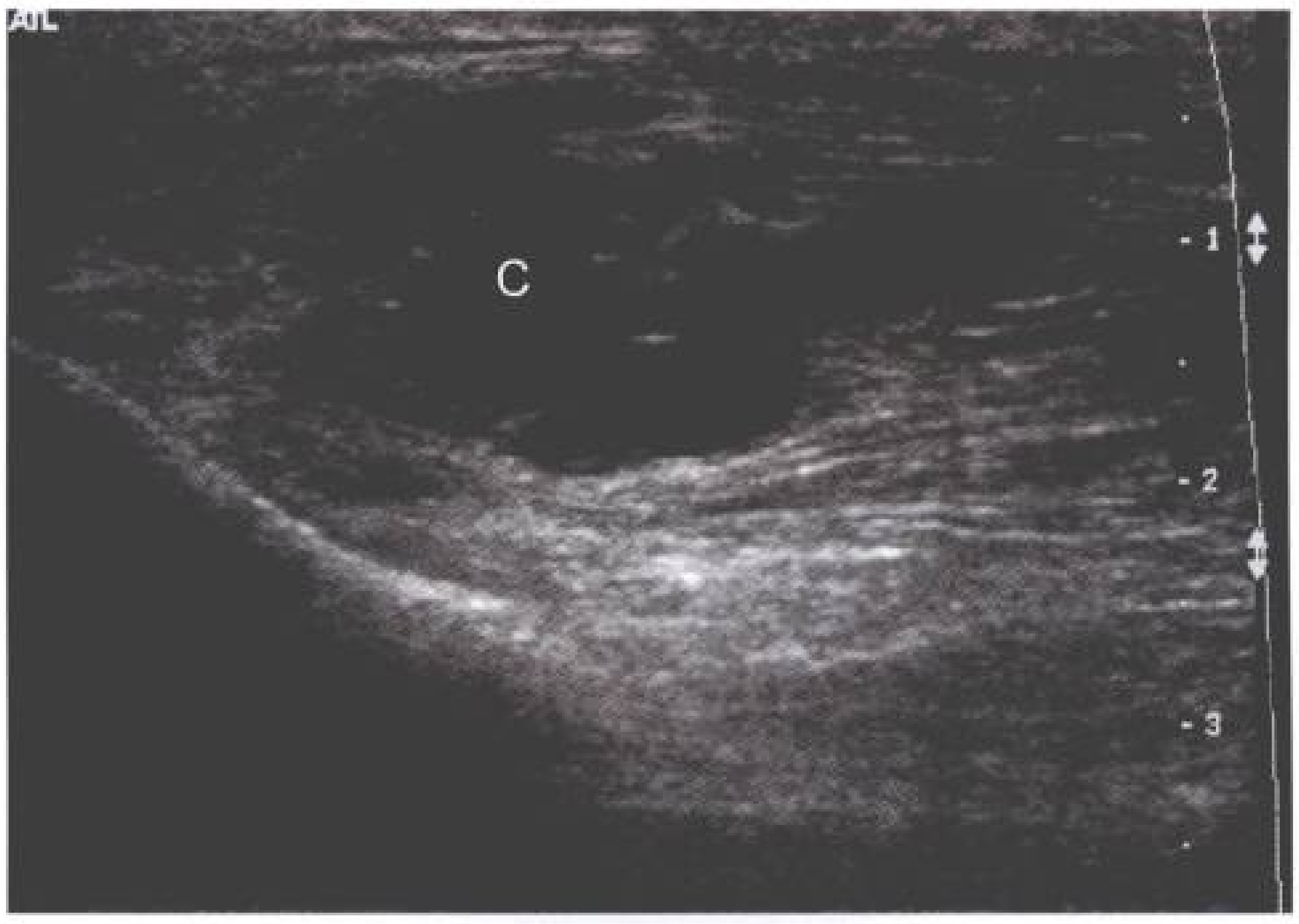

图5-31 腓骨头处的腱鞘囊肿(C)，内可见不规则的强回声分隔

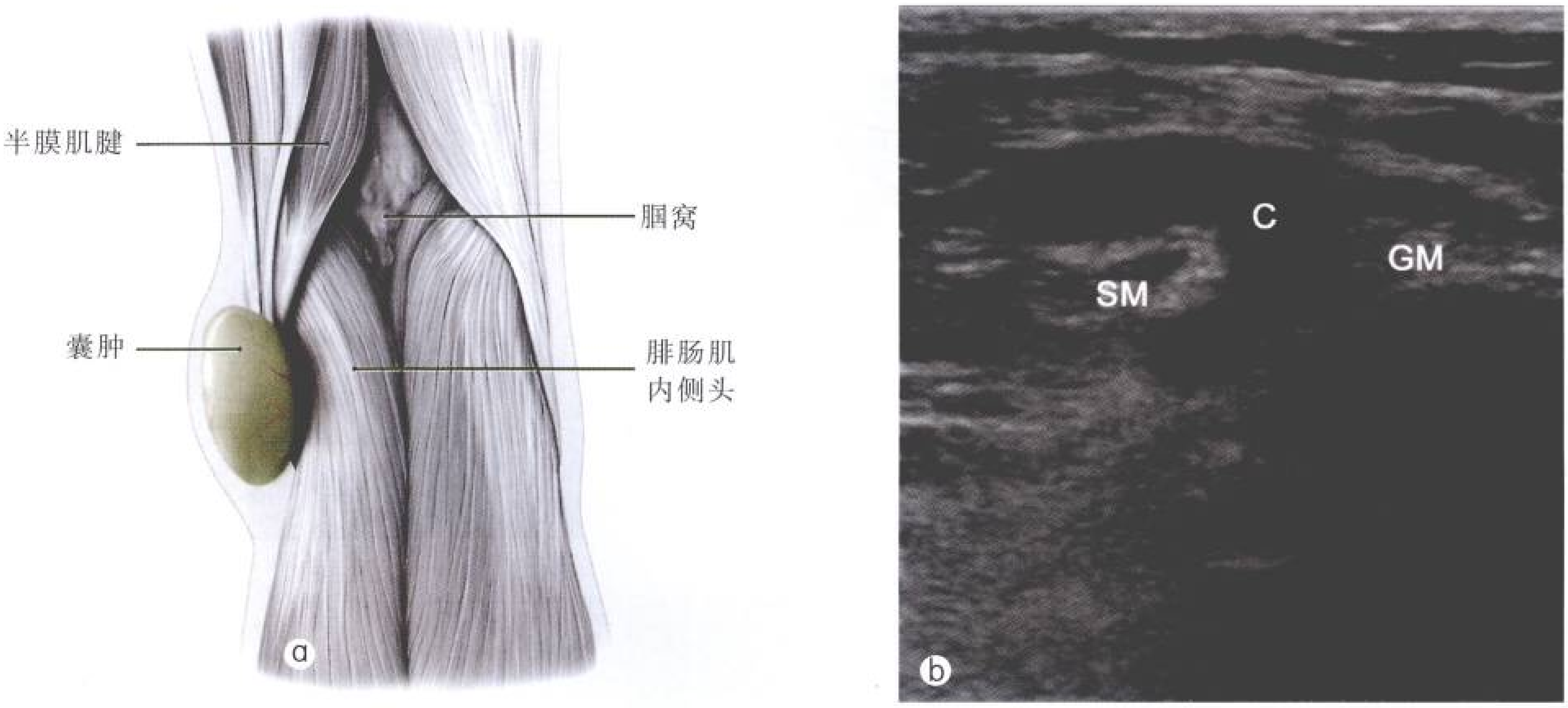

图5-32 腘窝囊肿解剖示意图(a)及声像图(b)，显示无回声囊肿(C)位于半膜肌腱(SM)与腓肠肌内侧头(GM)之间

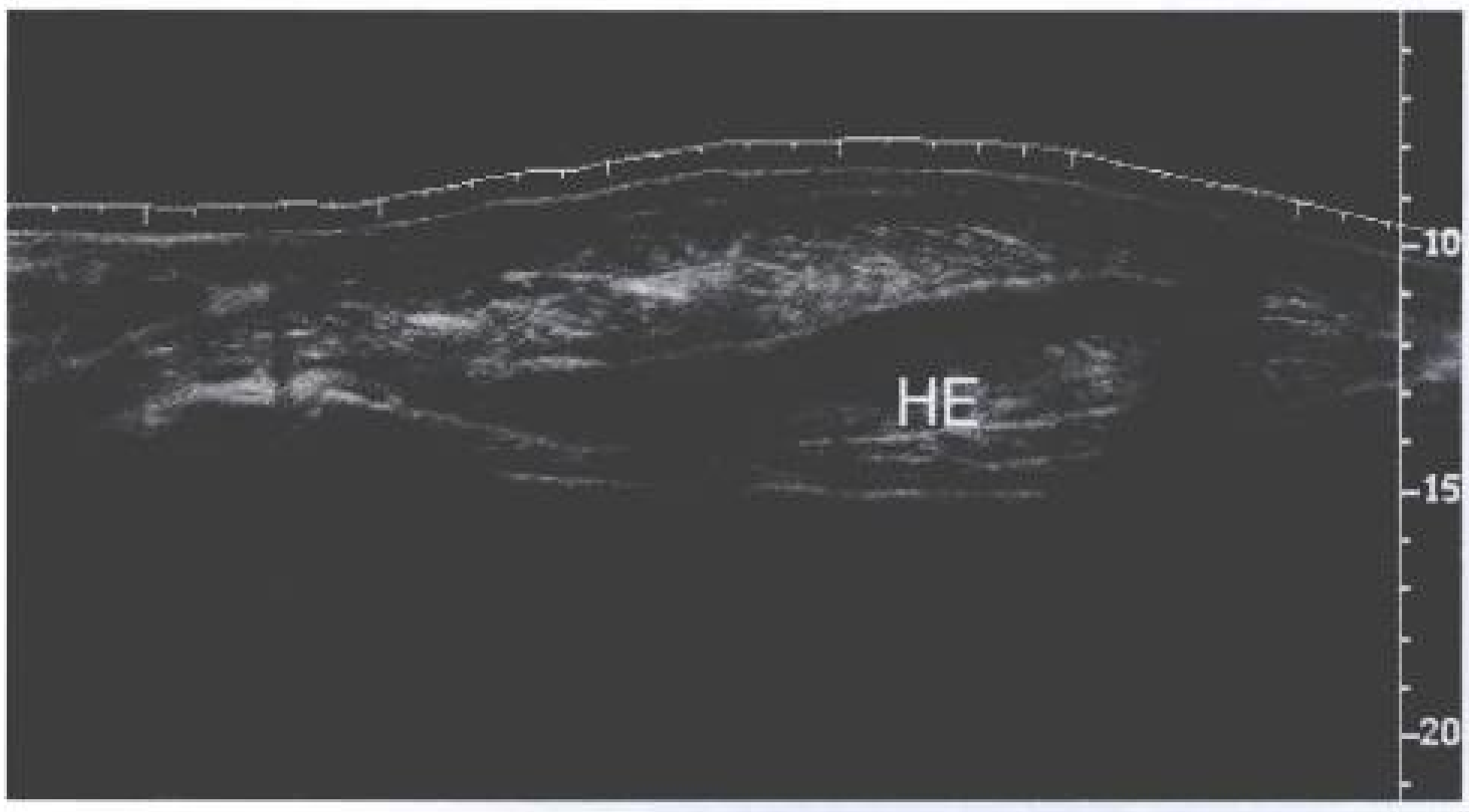

图 5-33　腘窝囊肿破裂，探头追踪至小腿处腓肠肌与比目鱼肌间隙内可见外渗的液体及凝血块(HE)

3. 近端胫腓关节囊肿

约 10%的近端胫腓关节与膝关节腔相通，因此近端胫腓关节滑膜囊肿好发于慢性膝关节积液患者。由于位置表浅，囊肿多表现为膝部前外侧局部肿胀，如压迫腓总神经可引起神经陷迫综合征。大多数情况下，超声可发现囊肿与近端胫腓关节相通的颈部。

4. 半月板囊肿/撕裂

半月板囊肿通常继发于半月板外侧部分的水平撕裂，关节滑膜液体沿半月板撕裂口突出形成。超声表现为半月板周边的无回声或低回声积液(图5-34)，陈旧的囊肿可类似实性肿物回声。利用囊肿做声窗有利于显示深方的半月板

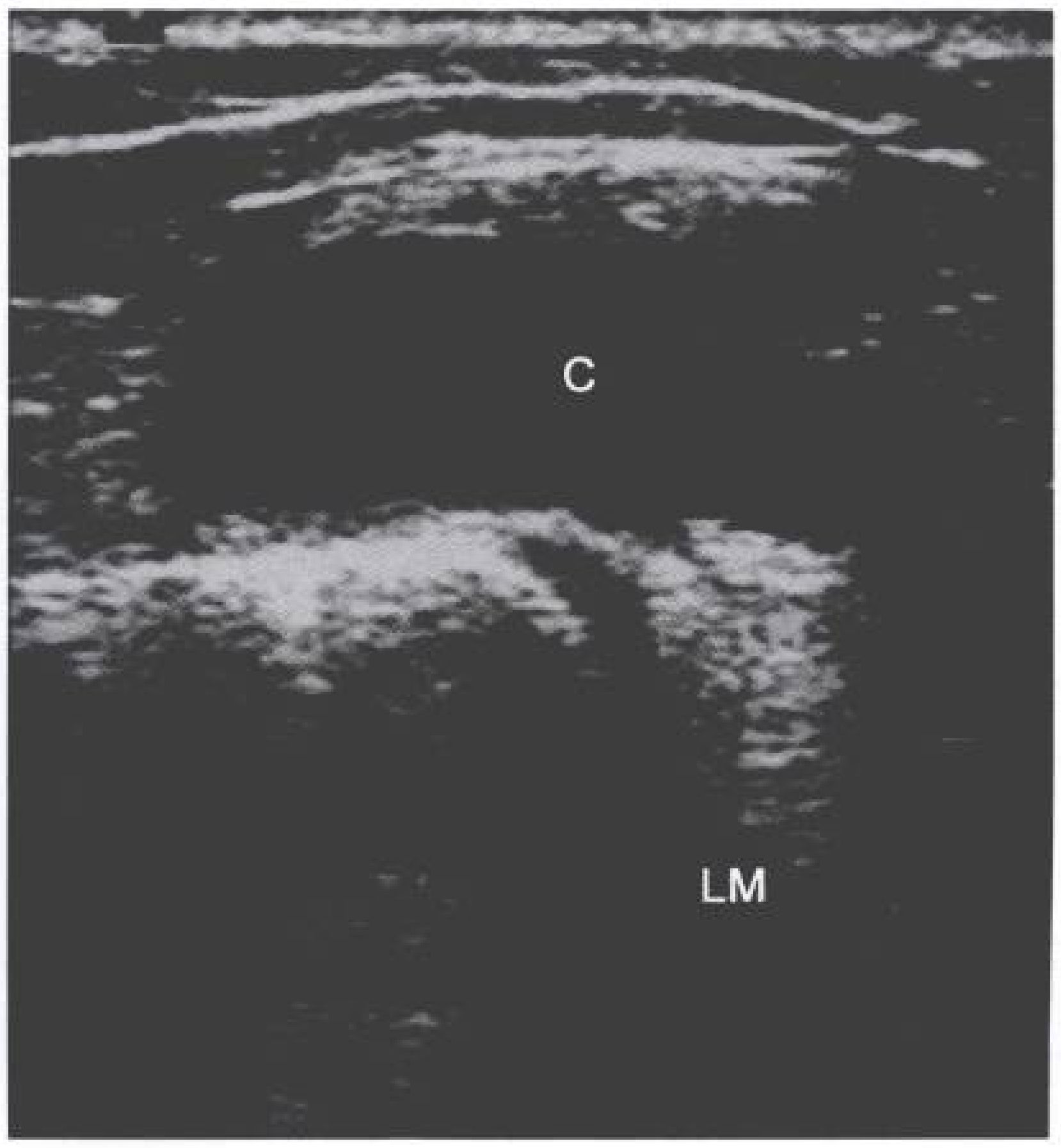

图 5-34　半月板囊肿(C)，在外侧半月板(LM)表面可见囊性无回声包块，边界清晰；半月板未见明显撕裂

撕裂，多为半月板内的线条样低回声。除外伤外，部分囊肿继发于半月板的黏液变性。对于半月板内侧部分的囊肿，偶尔利用低频探头可以显示。

单纯半月板撕裂，尤其是水平裂，如发生于体部和后角，超声探头沿身体长轴扫查可清晰显示半月板内三角形的低回声裂隙(图 5-35，图 5-36)。

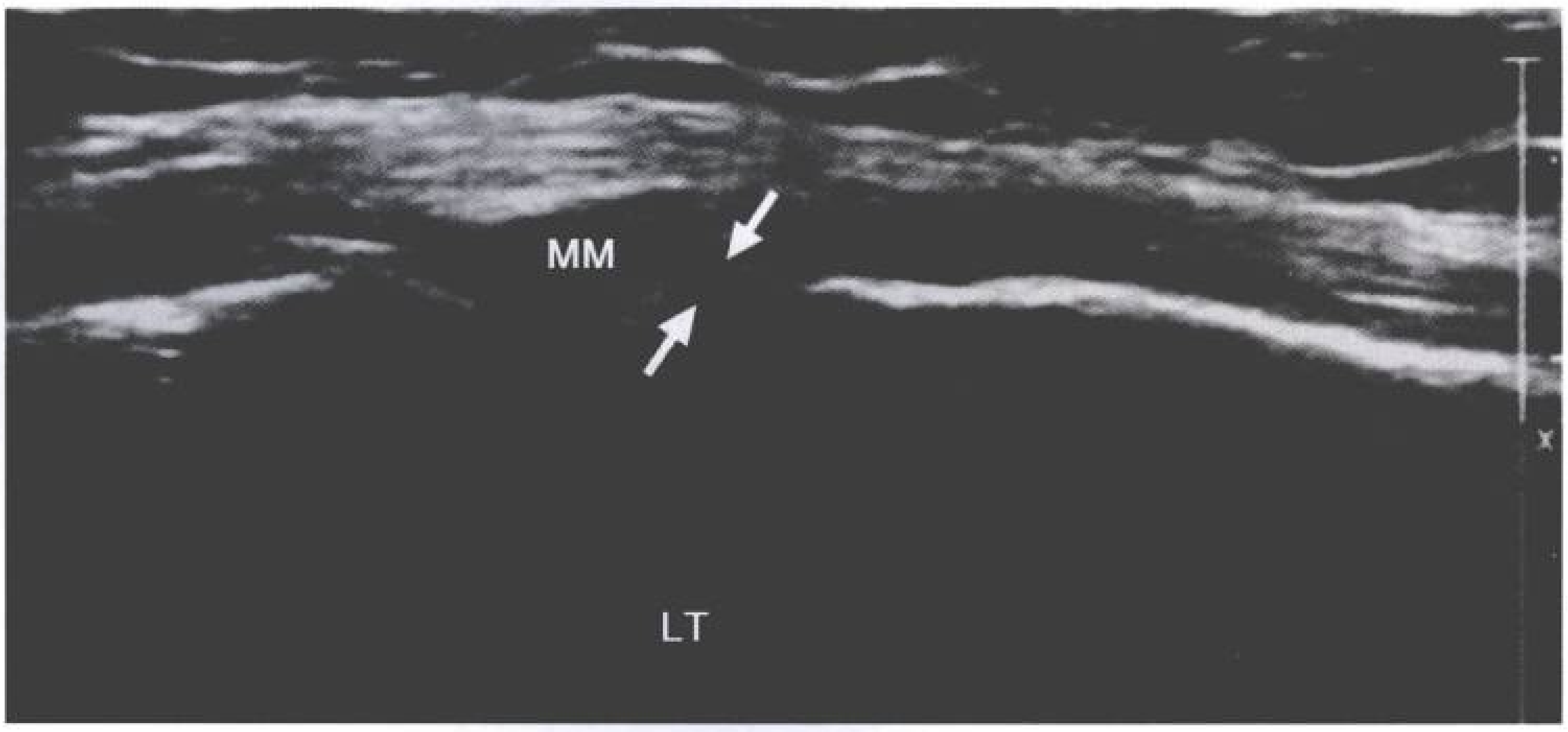

图 5-35　左膝半月板撕裂，声像图显示内侧半月板(MM)内可见无回声裂隙(↑)，斜形走行

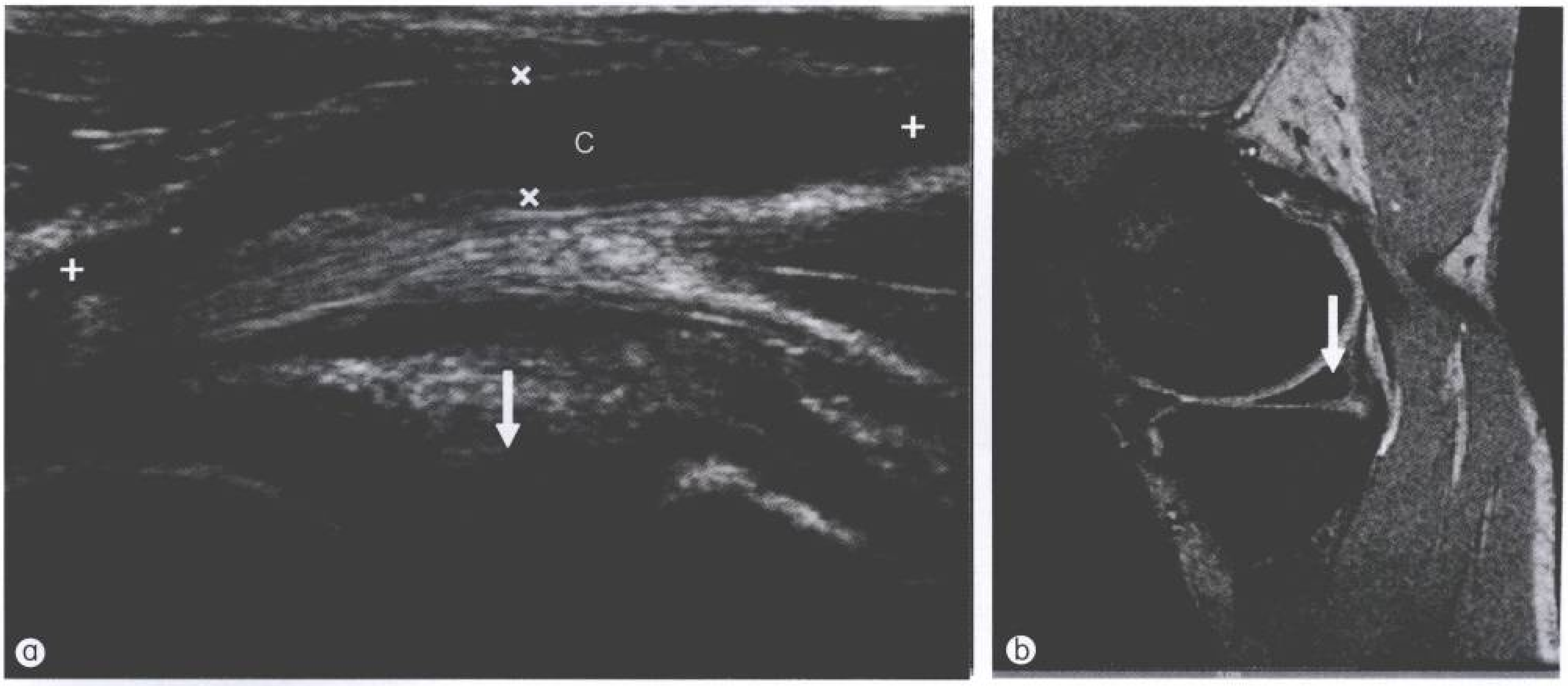

图 5-36　半月板撕裂。a. 超声显示半月板内不规则低回声裂隙(↑)，并可见腘窝囊肿(C)，内部多发条索样回声带；b. MRI 证实声像图所见(↑)

5. 滑囊积液/滑囊炎

滑囊积液/滑囊炎见后文。

实性肿物

膝关节周围常见的实性肿物，包括脂肪瘤、血管瘤、神经纤维瘤、神经鞘瘤、滑膜来源的肿瘤及瘤样病变等多种疾病。大多数无特异性的超声表现，超声检查的主要目的在于明确肿物的大小、组织层次、与周围解剖结构的关系，CDFI评价肿物的血流情况，以及引导穿刺组织学活检。本节主要介绍滑膜来源的实性病变。

1. 色素沉着绒毛结节样滑膜炎

色素沉着绒毛结节样滑膜炎（pigmented villonodular synovitis，PVNS）是一种少见的良性滑膜增生性疾病，病因不清，最易累及膝关节。滑膜增生可分为多发局灶结节样及弥漫性增生两类。病理改变包括纤维间质、组织细胞、巨细胞的增生，伴随病变内含铁血黄素沉积。

PVNS 的典型超声表现为滑膜增厚，呈均匀的低回声，增厚的滑膜上可见多发结节。CDFI显示结节内血流信号丰富。当合并关节积液时，低回声的滑膜结节更易显示。但仅凭超声表现很难区别滑膜增生结节与关节腔内凝血块，微气泡超声造影检查有望提供帮助。PVNS 需与风湿性关节炎、关节外伤、关节结核，以及血友病关节侵犯鉴别。对于确诊的PVNS患者，滑膜切除术后复发并不少见，因此应进行超声随访检查。

2. 滑膜血管瘤

滑膜血管瘤是一种临床罕见单关节疾病，可引起慢性膝关节疼痛、肿胀和关节功能障碍。超声表现为关节腔内的低回声结节，内部呈多发管样结构。肿物质地软，探头加压可压缩。CDFI 检查，特别是能量多普勒检查显示病变内充满血流信号，即可明确诊断。

3. 滑膜树枝状脂肪瘤

滑膜树枝状脂肪瘤(synovial lipoma arborescens)是一种罕见病变，由滑膜下脂肪浸润引起，滑膜呈绒毛树枝样突起，可引起关节积液和关节绞索。尽管罕见，但对于慢性关节疼痛，反复关节穿刺抽液仍无明确诊断者应考虑本病的可能。超声表现为中强回声团，可压缩，表面呈多发绒毛样向关节腔内突起(图5-37)。与其他滑膜增厚病变不同的是能量多普勒显示绒毛内无血流信号，可与其他疾病鉴别。CT检查显示病变内脂肪成分有助于确诊。

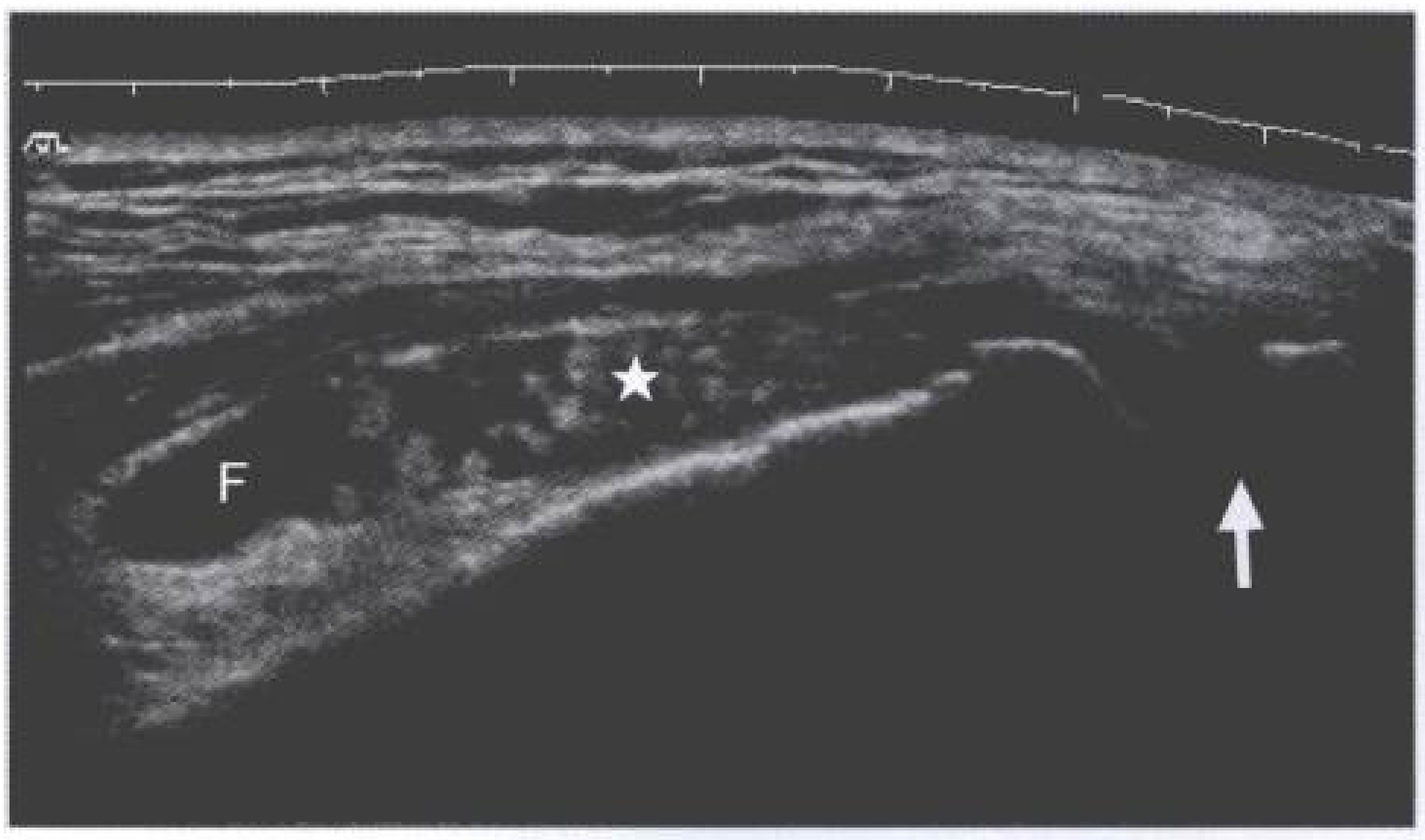

图 5-37 滑膜树枝状脂肪瘤。声像图显示膝关节侧隐窝积液（F），滑膜增生呈多发中强回声结节（★），仔细扫查可见与关节腔(↑)相通

4. 滑膜骨软骨瘤病

滑膜骨软骨瘤病(synovial osteochondromatosis)是一种增生与化生并存的滑膜病变，滑膜内散在分布局灶的软骨及骨样化生，化生滑膜可脱落形成关节内游离体。超声表现为关节腔内分叶状低回声或无回声肿物，肿物向后可突出腘窝。滑膜骨软骨瘤病一般无或仅有少量关节积液，超声检查时应重点观察髌上囊、关节后隐窝等部位，以便发现关节内游离体。以往多通过X线平片发现滑膜内钙化灶诊断本病，而超声检查发现钙化灶可早于X线检查。

滑囊炎

滑囊炎(bursitis)是指滑囊炎症合并滑囊内积液，可发生在膝关节周围任一滑囊。有些滑囊与关节腔相通，关节腔内的炎症及积液可波及滑囊。

滑囊炎的超声诊断主要根据其解剖位置。急性期超声表现为滑囊扩张，囊内充满积液，CDFI显示囊壁上血流信号丰富。慢性滑囊炎时滑囊内液体减少，滑囊壁增厚，超声表现类似实性肿物。

鹅足腱滑囊炎

鹅足腱滑囊炎可单独存在，也可成为鹅足腱滑囊炎综合征的一部分。好发于年老女性，肥胖、Ⅱ型糖尿病是本病的危险因素。超声表现为鹅足腱深方的无回声积液，边界清晰(图 5-38)。合并鹅足腱滑囊炎综合征时，鹅足腱肿胀增厚，失去正常肌腱结构。

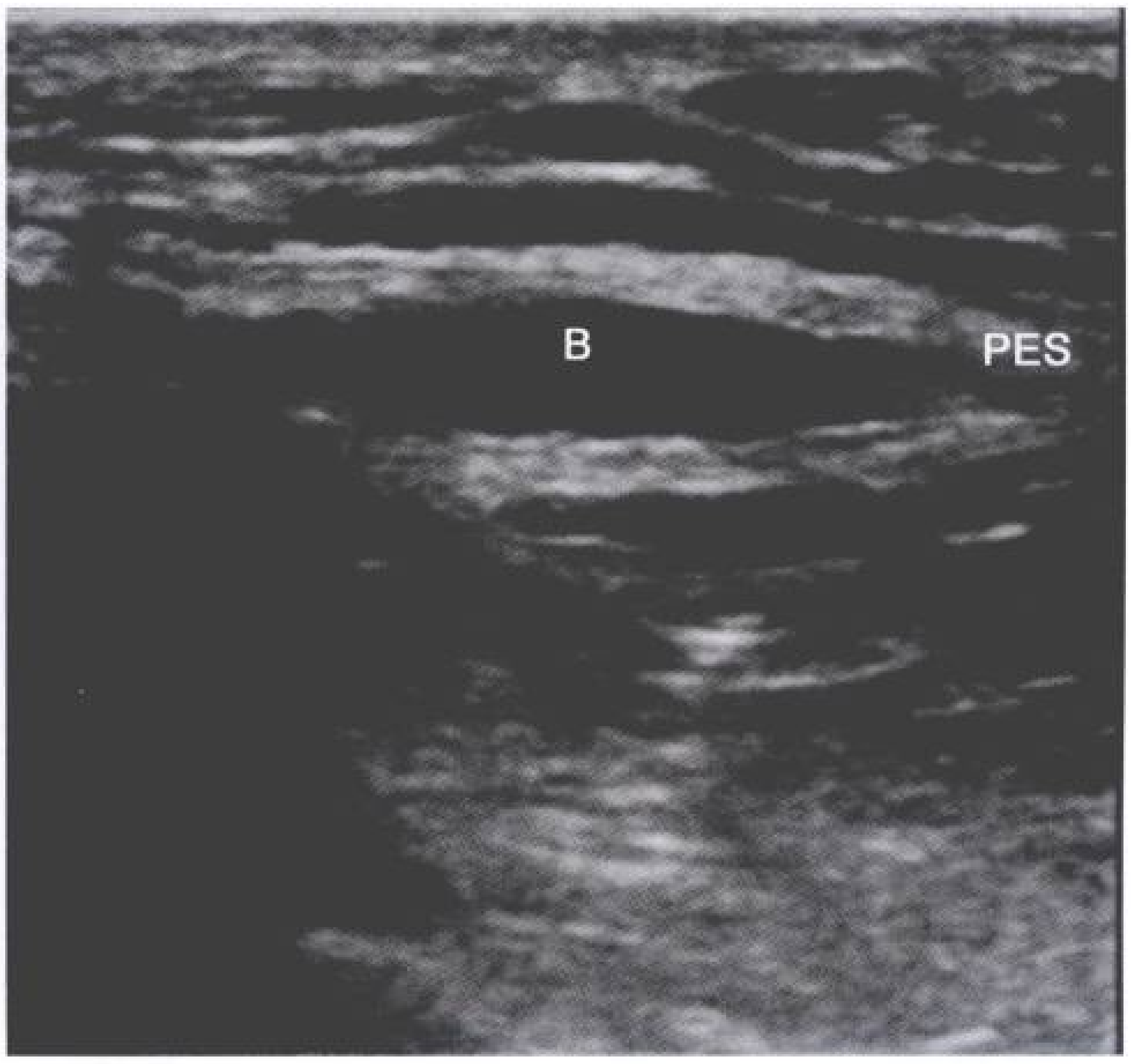

图 5-38 鹅足腱滑囊炎。声像图显示鹅足肌腱附着部深面可见滑囊积液(B)。PES：鹅足腱

髂胫束摩擦综合征/髂胫束滑囊炎

髂胫束摩擦综合征/髂胫束滑囊炎指髂胫束与股骨外侧髁反复摩擦引起的髂胫束炎症反应或髂胫束滑囊炎，是膝关节过度运动病，最常见于跑步及自行车运动员。超声表现为股骨外侧髁附近髂胫束肿胀、增厚，内部出现不规则的低回声区(图5-39)。合并滑囊炎时，表现为髂胫束深方滑囊积液，壁增厚(图5-40)。

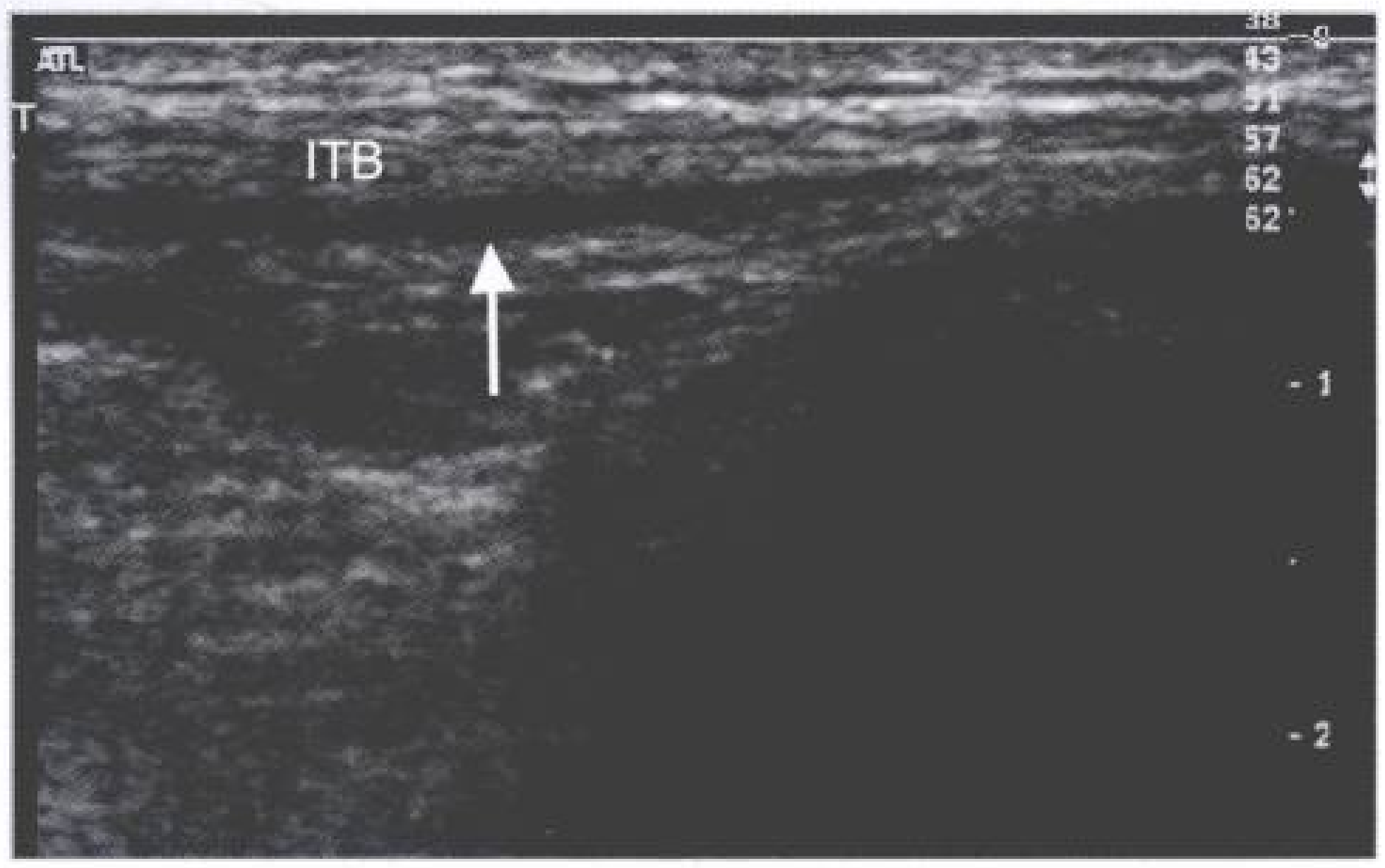

图 5-39 髂胫束摩擦综合征。声像图显示局部髂胫束(ITB)肿胀，肌腱内可见不规则的无回声裂隙(↑)

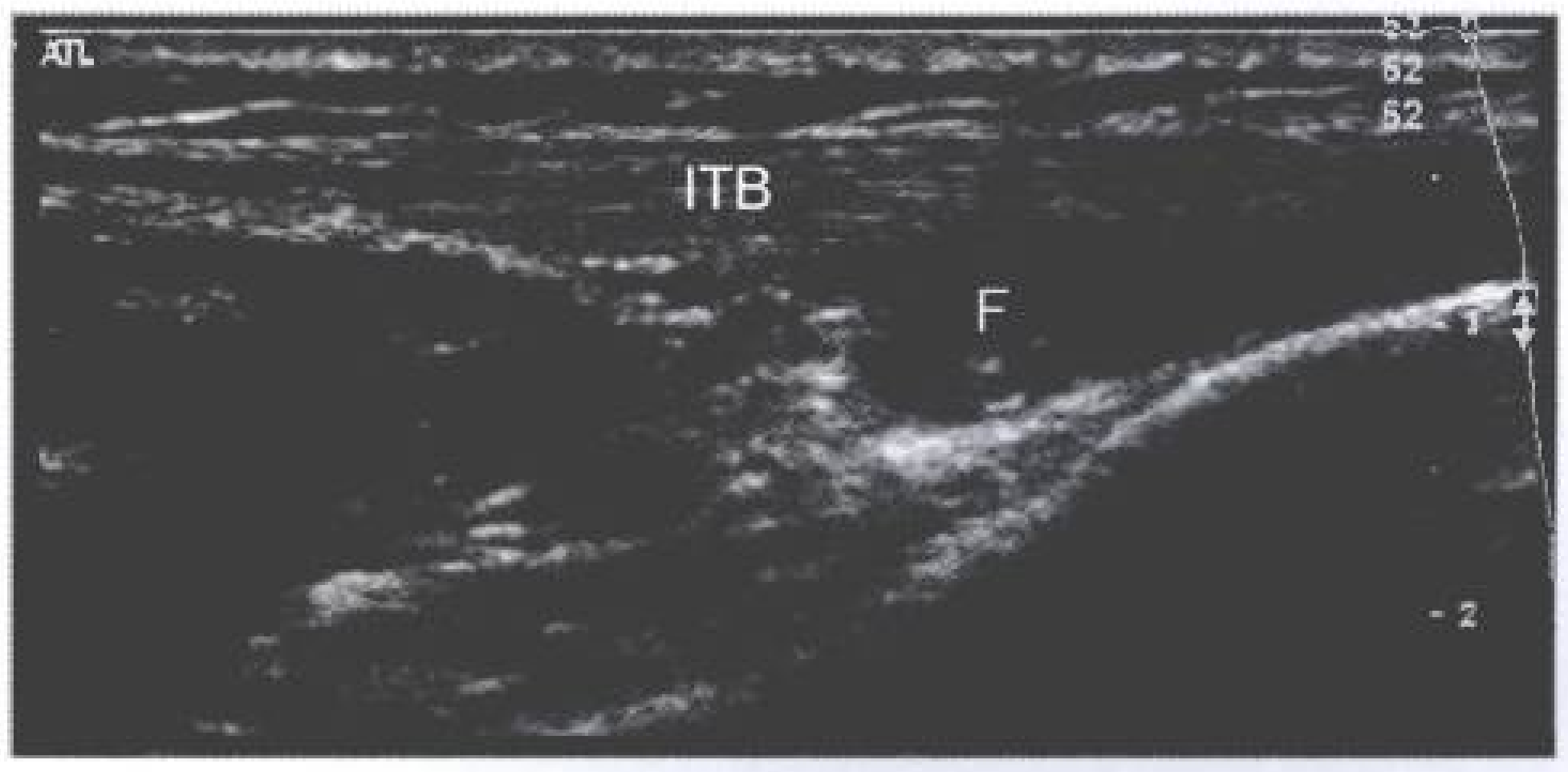

图 5-40 髂胫束摩擦综合征。声像图显示髂胫束(ITB)深方滑囊积液(F)，囊壁不规则

髌前及髌下滑囊炎

髌前及髌下滑囊位于膝关节前面，超声易于显示。滑囊炎可继发于急性创伤或反复慢性损伤。超声检查时探头加压引起疼痛是诊断滑囊炎的一个阳性体征，但注意不要过度加压，以免液体被挤开造成假阴性。

髌前滑囊炎超声显示为髌骨与皮下组织之间扁平的低至无回声区（图 5-41，图 5-42）。髌下浅囊位于胫骨近端与皮下组织之间，发生炎症时声像图显示为局部积液，边界欠清晰（图 5-43）。正常髌下深囊内可有少量液体，只有液体量较多，局部出现临床症状时才考虑存在滑囊炎。超声显示髌下深囊积液时，局部手指按压引起疼痛有助于滑囊炎的诊断。

内侧副韧带滑囊炎

内侧副韧带滑囊位于韧带深、浅层之间，发生炎症时，超声表现为内侧副韧带深、浅层之间的无或低回声区。而半月板囊肿位于韧带深方，超声检查时应注意解剖层次，避免误诊。

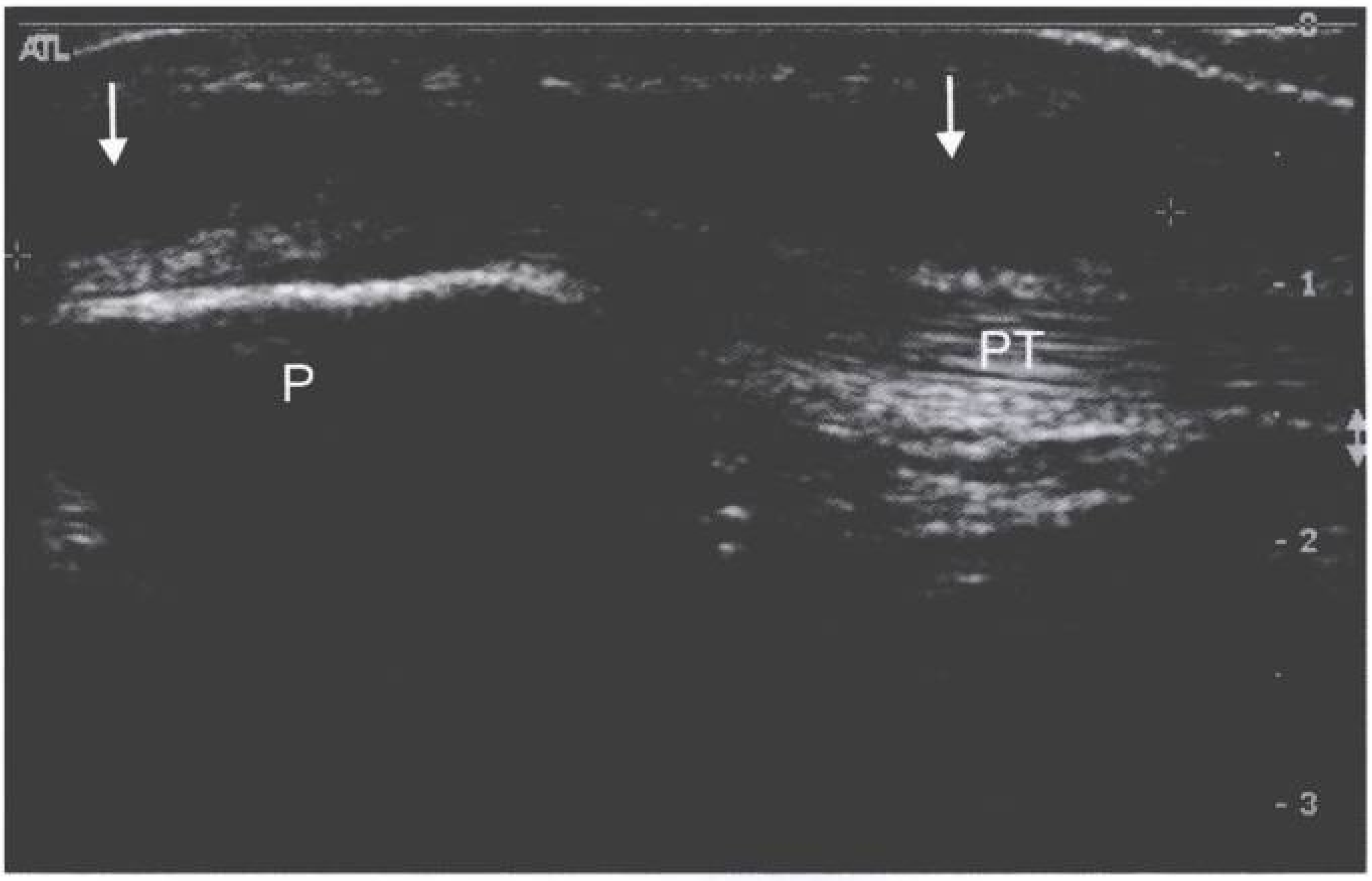

图 5-41 髌前滑囊炎。声像图显示滑囊增大(↑)，内充满积液，位于髌骨(P)与皮下组织之间。PT：髌腱

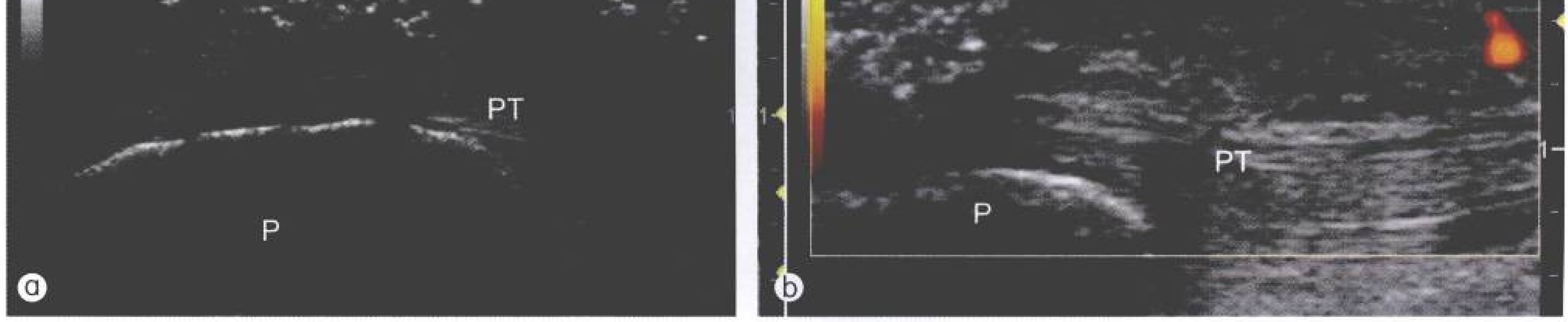

图 5-42 髌前化脓性滑囊炎。a. 声像图显示滑囊增大，内可见多个气泡强回声（↑），实时观察可见移动，提示产气菌感染；b. 能量多普勒显示滑囊壁上血流信号增加。P：髌骨；PT：髌腱 （本图由墨西哥城 Dr. Mendosa 馈赠）

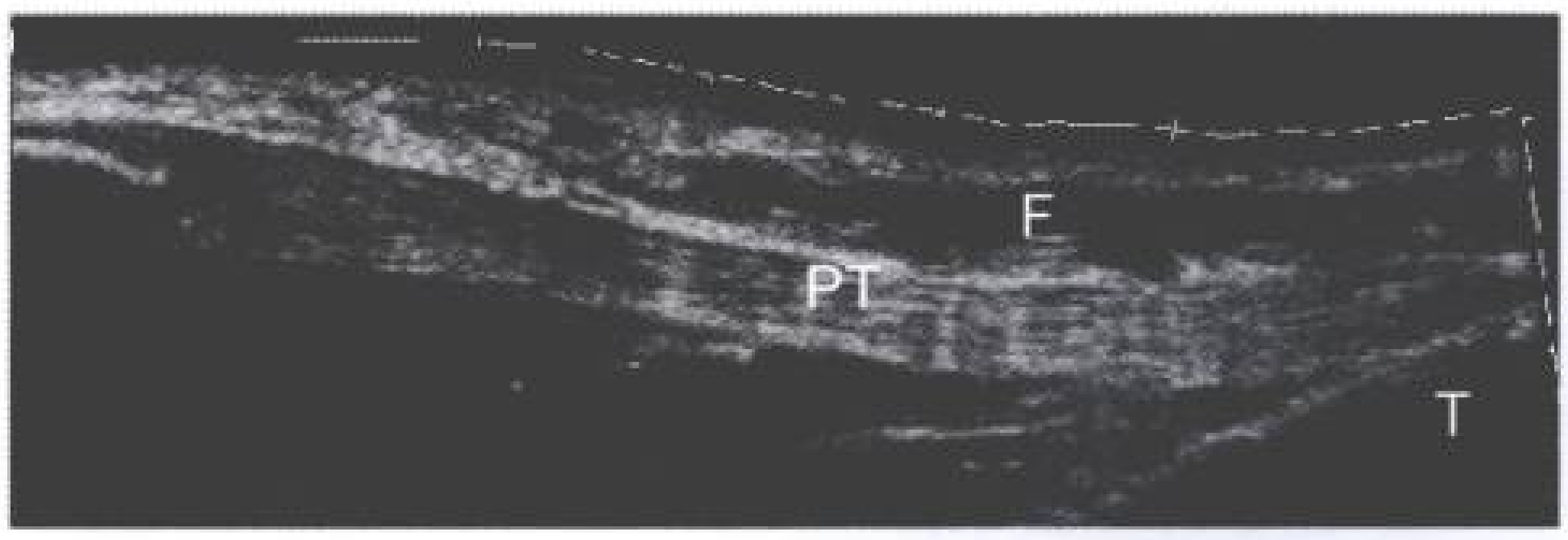

图 5-43 髌下浅囊滑囊炎，滑囊位于髌腱远端浅方，不规则扩张，充满积液(F)内壁不光滑。PT：髌腱；T：胫骨粗隆

外侧副韧带及股二头肌腱滑囊炎

二者的临床表现类似，均引起膝关节外侧面局部压痛。超声表现为相应韧带、肌腱深方的液体聚集。

其他

髌下脂肪垫综合征

根据病因和病变解剖位置，髌下脂肪垫综合征(Hoffa's syndrome)可分为内源性和外源性两类。内源性髌下脂肪垫综合征最常见病因是膝关节的反复损伤，引起脂肪垫内部出血，继发炎症反应，增生肥大。超声检查可发现髌下脂肪垫内实性病变，仔细询问外伤病史有助于明确诊断。

外源性髌下脂肪垫综合征多继发于膝关节前外侧的半月板囊肿或腱鞘囊肿，囊肿挤压脂肪垫所致。

关节游离体

超声检查能够敏感地发现膝关节游离体，特别对于X线阴性的软骨样游离体更是最佳的检查方法。当合并关节腔积液时，利用液体做声窗能更好地分辨游离体的大小、外形及是否移动。典型的关节游离体表现为斑块样、碎片样强回声伴后方声影，受重力影响多数位于低垂部位的关节隐窝或腘窝囊肿内，体位改变或探头挤压后可移动(图 5-44)。

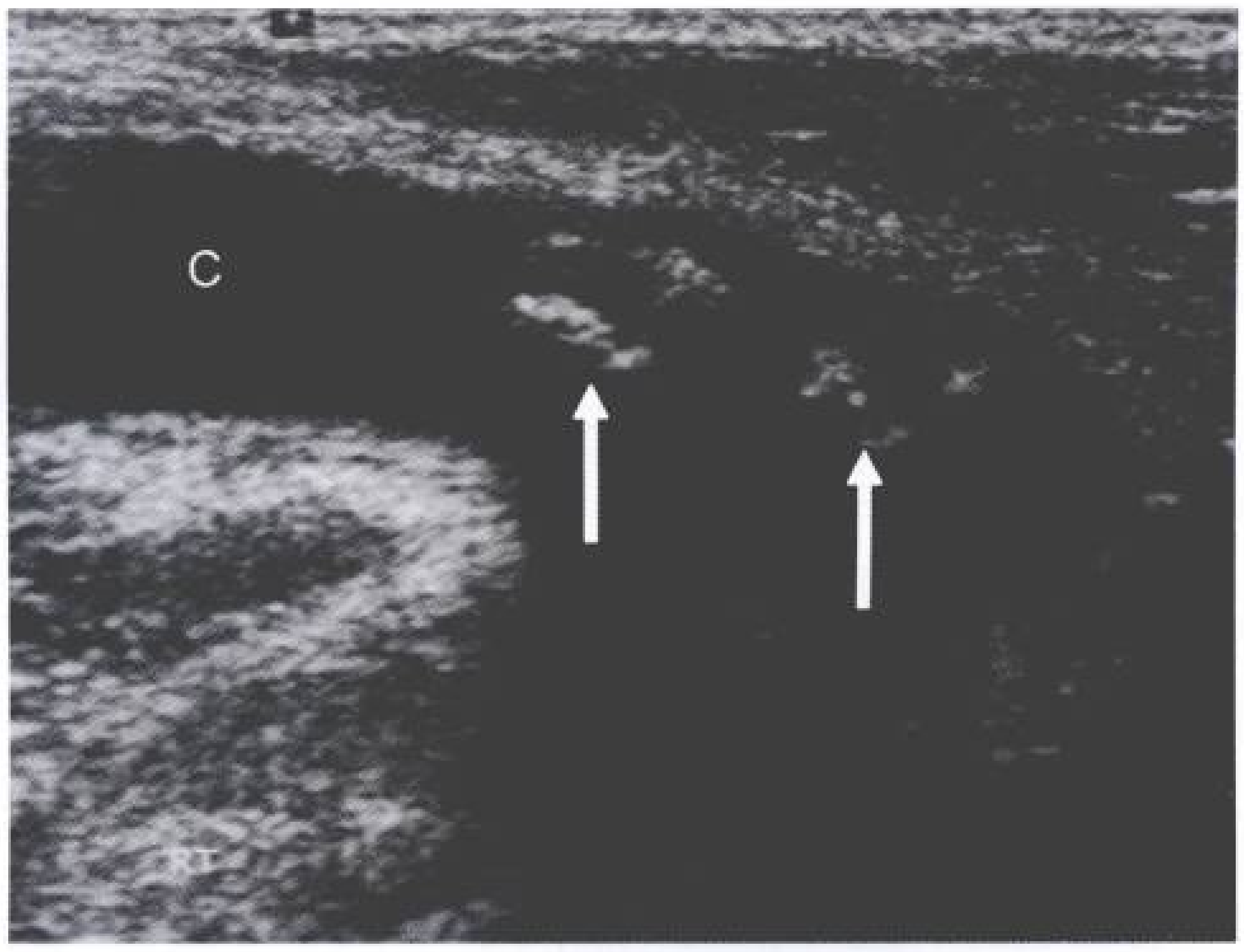

图 5-44 腘窝囊肿(C)内见多发游离体(↑)，为斑片样强回声后方伴声影，动态观察可见移动

【小 结】

现代高频超声检查已经成为膝关节周围的肌腱、韧带损伤，以及关节周围占位性病变的首选影像学方法，对其中大部分病变可做出明确诊断。对于膝关节积液、关节游离体、滑囊炎等超声检查也是一种可靠性的诊断手段。某些膝关节疾病，如半月板损伤、交叉韧带撕裂等，超声检查受声窗的限制，诊断的敏感性不够理想。

参考文献

1 Biundo JJ, Irwin RW, Umpierre E. Sports and other soft tissue injuries, tendinitis, bursitis, and occupation-related syndromes. Current Opinion in Rheumatology, 2001, 13: 146~149

2 Blankstein A, Cohen I, Heim M, et al. Ultrasonography as a diagnostic modality in Osgood-Schlatter disease, A clinical study and review of the literature. Arch Orthop Trauma Surg, 2001, 121: 536~539

3 Bohndrof K, Kilcoyne RF. Traumatic injuries: imaging of peripheral musculoskeletal injuries. Eur Radiol, 2002, 12: 1605~1616

4 Bonaldi VM, Chhem RK, Drolet R, et al. Iliotibial band friction syndrome: Sonographic findings. J Ultrasound Med, 1998, 17: 257~260

5 Caksen H, Kursat Ozturk M, Uzum K, et al. Septic arthritis in childhood. Pediatrics International, 2000, 42: 543~540

6 Christoforakis JJ, Sanchez-Ballester J, Hunt N, et al. Synovial shelves of the knee: association with chondral lesions. Knee Surg Sports Traumatol Arthrosc, 2006, 14: 1292~1298

7 Costa ML, Marshal T, Donell ST, et al. Knee synovial cyst presenting as iliotibial band friction syndrome. The Knee, 2004, 11:247~248

8 Court-Payen M. Sonography of the knee: Intra-articular pathology. J Clin Ultrasound, 2004, 32: 481~490

9 Demirag B, Ozturk C, Karakayali M. Symptomatic infrapatellar plica. Knee Surg Sports Traumatol Arthrosc, 2006, 14: 156~160

10 Futch LA, Garth WP, Folsom GJ. Acute rupture of the anterior cruciate ligament and patellar tendon in a collegiate athlete. Arthroscopy: The Journal of Arthroscopic and Related Surgery, 2007, 23(1): 112.el~112.e4

11 Garcia-Valtuille R, Abascal F, Cerezal L, et al. Anatomy and MR imaging appearances of synovial plicae of the knee. RadioGraphics, 2002, 22: 775~784

12 Sarimo J, Rantanen J, Helttula I,et al. Intra-articular cysts and ganglia of the knee: a report of nine patients. Knee Surg Sports Traumatol Arthrosc, 2005, 13: 44~47

13 Sekiya JK, Jacobson JA, Wojtys EM. Sonographic imaging of the posterolateral structures of the knee: Findings in Human Cadavers. Arthroscopy: The Journal of Arthroscopic and Related Surgery, 2002, 18: 872~881

14 Shaikh N, Abdel-Galil K, Compson J. An unusual complication of knee arthroscopy: portal site synovial cyst. The Knee, 2004, 11: 501~502

15 Sofka CM, Ghelman B. Radiographic tools for assessment of pathologic cartilage calcification. Curr Opin Rheumatol 2003, 15: 296~301

16 Strunk J, Heinemann E, Neeck G, et al. A new approach to studying angiogenesis in rheumatoid arthritis by means of power Doppler ultrasonography and measurement of serum vascular endothelial growth factor. Rheumatology, 2004, 43: 1480~1483

17 Suh JT, Cheon SJ, Choi SJ. Case report, synovial hemangioma of the knee. Arthroscopy: The Journal of Arthroscopic and Related Surgery, 2003, 19: e77~e80

18 Surendran S, Park SE, Lee HK, et al. Haemorrhagic synovial cyst of the posterior cruciate ligament: A case repot. The Knee, 2007, 14: 55~58

19 Swischuk LE. Mother thinks that the left knee hurts. Pediatric Emergency Care, 2001, 17: 361~363

20 Terslev L, Qvistgaard E, Torp-Pedersen S,et al. Ultrasound and power Doppler findings in jumper' s knee-preliminary observations. European Journal of Ultrasound, 2001, 13: 183~189

21 Thian LMF, Lee SL, Downey DB. Ultrasonography of the lower leg: technique, anatomy and pathologic conditions. Can Assoc Radiol J, 2001, 52(5): 325~336

22 Trikha SP, Acton D, O' Reilly M,et al. Acute lateral dislocation of the patella: correlation of ultrasound scanning with operative findings. Injury, Int J Care Injured, 2003, 34: 568~571

23 曲绵域，于长隆. 实用运动医学. 第4版. 北京：北京大学医学出版社，2003. 736~838

第 6 章　足踝部超声显像

Chapter 6　Sonography of the Foot and Ankle

L.N. Nazarian　刘吉斌　邱宏仁

超声显像评价足踝关节是一种有效的临床检查手段，可用来评价肌腱、韧带、关节及软组织的急慢性病变，尤其对运动性损伤的诊断起到独特的作用。超声评价足踝部具备动态扫查功能，有可直接检查疼痛点与病灶、可与健侧对比评价等优点。学习相关的解剖和病理知识，以及掌握特殊的检查技术是开展肌肉骨骼系统超声诊断必不可少的环节。本章将对足踝关节的正常超声解剖、临床指征、扫查技术，以及超声病理表现进行描述。

临床适应证

足踝部超声检查最常见的临床指征为持续数周的疼痛及/或怀疑患者有肌腱病变(表6-1)。通常，这些患者多数 X 线检查阴性但临床症状及病史却提示肌腱病变。韧带病变也可用超声来评价，但如果为首要检查指征时，MRI 仍为目前最恰当的检查手段。

超声可敏感地发现足踝关节积液并引导穿刺抽吸治疗，以及观察抽吸后有无残留积液及分隔存在。同时可发现关节内游离体，尤其在有关节积液时。超声可用来探查踝部异物并通过在皮肤做标志来帮助手术摘除。对于病变术后恢复情况的随访，·特别是对那些因使用金属固定器而在 CT 及 MRI 上产生伪像的病例，超声是惟一有效的显像手段。超声还可判断软组织肿物的囊实性，并用彩色多普勒评价实性肿物内的血流情况。

表 6-1　足踝部超声检查临床指征

损伤后持续4~6周的疼痛
肌腱病变
韧带病变
关节积液
关节内游离体
异物
治疗后随访观察
金属固定器在CT和MRI上产生伪像的术后病变
软组织病变(判断囊实性)

扫查技术

足及踝部超声检查需采用 7~13 MHz 线阵探头。患者取仰卧或坐位，在扫查跟腱时需俯卧位。检查时探头直接放置在涂有耦合剂的皮肤上，对非常浅表的结构，可通过在扫描区堆积多量耦合剂以起到透声垫作用，或探头适当加压来获得满意的图像。

由于肌腱的胶原纤维为超声声束的镜面反射体，故只有在与声束间呈 90°夹角时才会产生声反射。如果两者间角度不是 90°，则不论在长轴或短轴图像上，声束均不会被恰当地反射，肌腱会表现为低回声甚至无回声，此现象称为各向异性效应(anisotropic effect)，这也是环阵及凸阵探头不能用来检查肌腱的原因。各向异性现象的消除办法是使用线阵探头，并且在扫查时通过不断摆正和调整探头，使其与肌腱纤维总是保持垂直。如果

通过此方法能够探测到正常的肌腱结构，则表明此肌腱正常；如果应用此方法后，肌腱回声仍呈局限性或弥漫性减低，则表明有病理改变。

充分复习和理解踝部解剖结构并能熟练使用超声仪器，足踝部的超声扫查技法不难掌握。通常将足踝部分成前部、后部、内侧、外侧四部位做常规检查。每个部位所需检查的结构见表6-2。通常检查时间仅需 10~15 min，如只需检查其中某一肌腱，则费时更少。鉴于超声扫查技巧与局部解剖结构密切相关，较具体和相应的超声检查技术请参阅下节内容。

表 6-2 足踝部超声扫查部位和结构

部位	结构
前部	胫前肌腱(ATT)
	拇长伸肌腱(EHL)
	趾长伸肌腱(EDL)
	胫距关节
	关节囊
外侧	腓长肌腱
	腓短肌腱
	胫腓前韧带#
	距腓前韧带#
内侧	胫后肌腱(PTT)
	拇长屈肌腱(FHL)
	趾长屈肌腱(FDL)
	三角韧带#
后部	跟腱
	跖肌腱#
	跟后囊
	后关节陷窝

#仅在有特殊要求时检查

声像图解剖

足踝部的肌腱较发达，位置浅表，超声易于显示。表6-3 所列为主要的足踝部肌腱、肌腱在踝部所处的位置，以及其相应的功能。足踝部肌腱与身体其他部位肌腱具有相同的超声特征。由于肌腱的组成结构为胶原纤维，故其声像图特征在纵断面表现为强弱回声交替分布的平行线状结构，在横断面呈网状结构。一般探头频率越高，肌腱的线状结构越清晰。正常肌腱的特点是径线均匀一致且左右两侧对称，轮廓光滑，无局部增粗或变细，无断裂或缺口，无或有极少量腱周积液。除跟腱外，所有其他踝部肌腱均有腱鞘包绕，声像图表现为肌腱周围的低回声晕。此外，肌腱周围尚有腱旁组织包绕，表现为强回声线围绕肌腱并勾勒出肌腱轮廓。

由于足踝部韧带较小，超声显示正常韧带较为困难，典型者回声较周围组织增强；但当扫查声束未能恰当通过韧带断面时，则表现为相对低回声。局部压痛及双侧不对称有助于帮助诊断。

表 6-3 足踝部肌腱及功能

名称	功能	踝部位置
胫前肌腱(ATT)	伸展(背屈)	前踝
拇长伸肌腱(EHL)	伸展(背屈)大脚趾	前踝
趾长伸肌腱(EDL)	伸展(背屈)2~5脚趾	前踝
胫后肌腱(PTT)	内收(内翻)/足屈	内踝
趾长屈肌腱(FDL)	屈2~5 趾	内踝
拇长屈肌腱(FHL)	屈大脚趾	内踝
腓长肌腱	外展(外翻)	外踝
腓短肌腱	外展(外翻)	外踝
跟腱	足屈	后踝

前踝结构

前踝部肌腱主要为足踝部的伸肌腱(背屈)，包括胫前肌腱、拇长伸肌腱、趾长伸肌腱 (图6-1)。踝前关节间隙由胫距骨关节形成，其前方为关节前隐窝。检查前踝时，患者采取仰卧或坐位，足底平放在检查台上。检查时宜先对位于最内侧的胫前肌腱进行长轴扫查，它在 3 个踝前肌腱中径线最大，厚度约为拇长伸肌腱及趾长伸肌腱的 2 倍，扫查时需从上端肌肉韧带连接处一直扫查至第一楔状骨附着处；然后自内向外依次对拇长伸肌腱及趾长伸肌腱进行长轴扫查，需注意趾长伸肌腱上端为单一肌腱，下端则分为 4 个肌腱附着在 2~5 趾骨上(图6-1，图6-2)。上述扫查完成后，将探头旋转 90°对肌腱进行横断面扫查。胫腓前韧带也需在横断面上进行检查。此外，还应扫查关节囊及前关节隐窝，以除外关节积液、滑膜炎、腱鞘炎、游离体等。正常的关节囊表现为强回声，附着于胫骨边缘，与距骨顶部的低回声软骨相毗邻(图 6-3)。正常人可有 3 mm 以内的踝前关节积液。

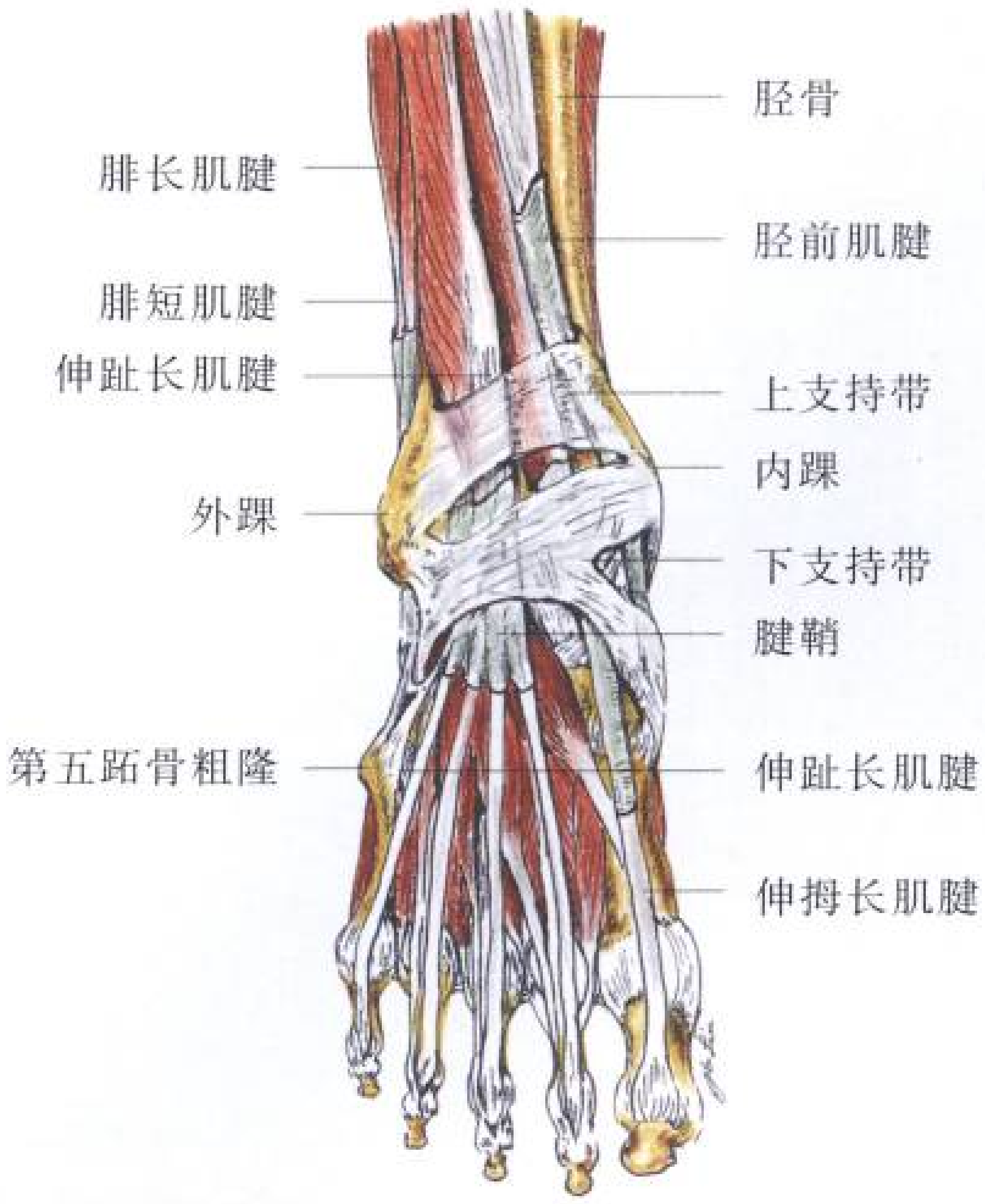

图 6-1　右足关节前面观解剖图

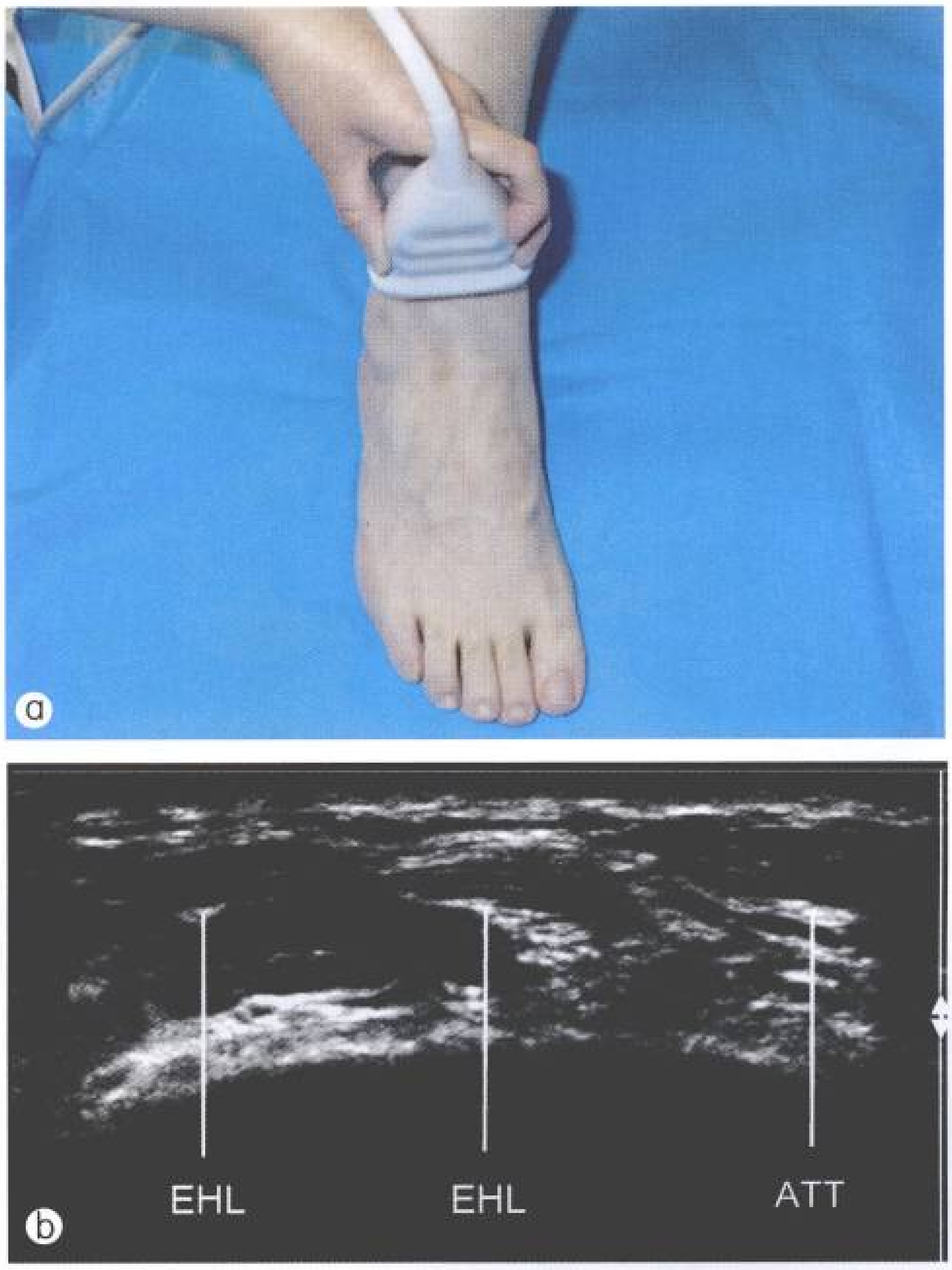

图 6-2　a. 超声扫查足前结构的体位及探头横断面位置；b. 超声右足横断扫查显示前踝部的胫前肌腱(ATT)、拇长伸肌腱(EHL)、趾长伸肌腱(EDL)

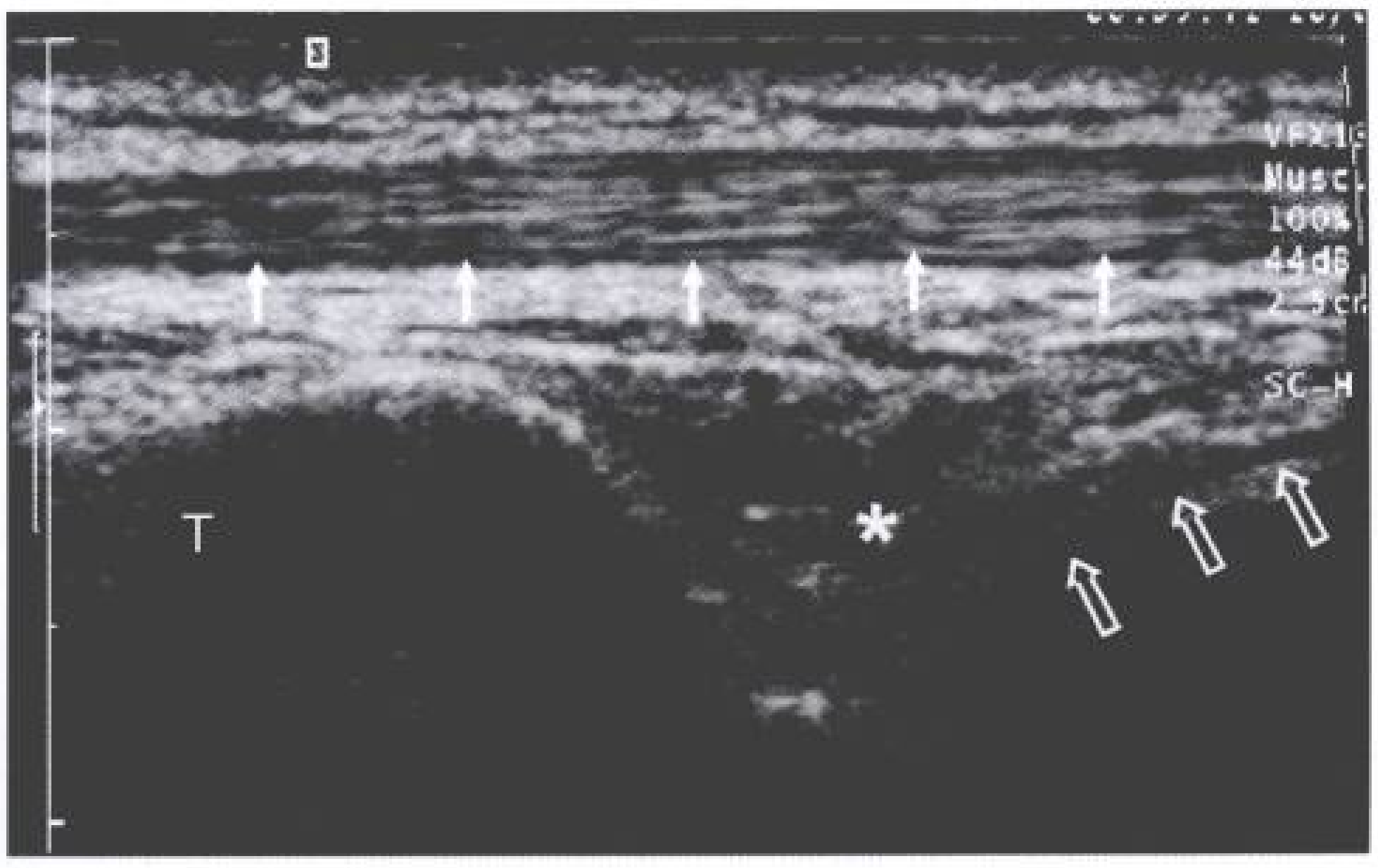

图 6-3　超声足前纵断面显示正常胫前肌腱(↑)和胫距关节前间隙（*）。正常软骨呈低回声，覆盖于距骨表面(⇧)。T：胫骨

外踝结构

腓长肌和腓短肌为足部的主要外展(外翻)肌群，肌腱走行于外踝后方的后纤维管内(图6-4)，由上腓支持带保持它们的正常位置。腓短肌腱位于腓长肌腱的前内侧，与外踝的骨皮质紧邻。检查外踝时，患者采取仰卧或坐位，足底平放在检查台上并轻微内翻。首先在外踝后方沿长轴扫查腓长和腓短两条肌腱的上端，向下追踪至转过外踝尖后，则需逐渐倾斜探头，使声束与肌腱保持垂直而避免各向异性伪像，然后再转向横断面扫查肌腱的横断面。

图 6-4　右足关节外侧面观解剖图

腓长肌腱和腓短肌腱在外踝的上、下方均可通过超声扫查而获得清晰的长轴和短轴图像(图 6-5)。腓短肌腱可追踪至位于第五跖骨基底的附着处，腓长肌腱可追踪至位于楔状骨/第一跖骨的附着处。在紧靠腓骨下端的位置，腓总腱鞘内 3 mm 以内的积液为正常表现。在其他部位则仅可见极少量液体。

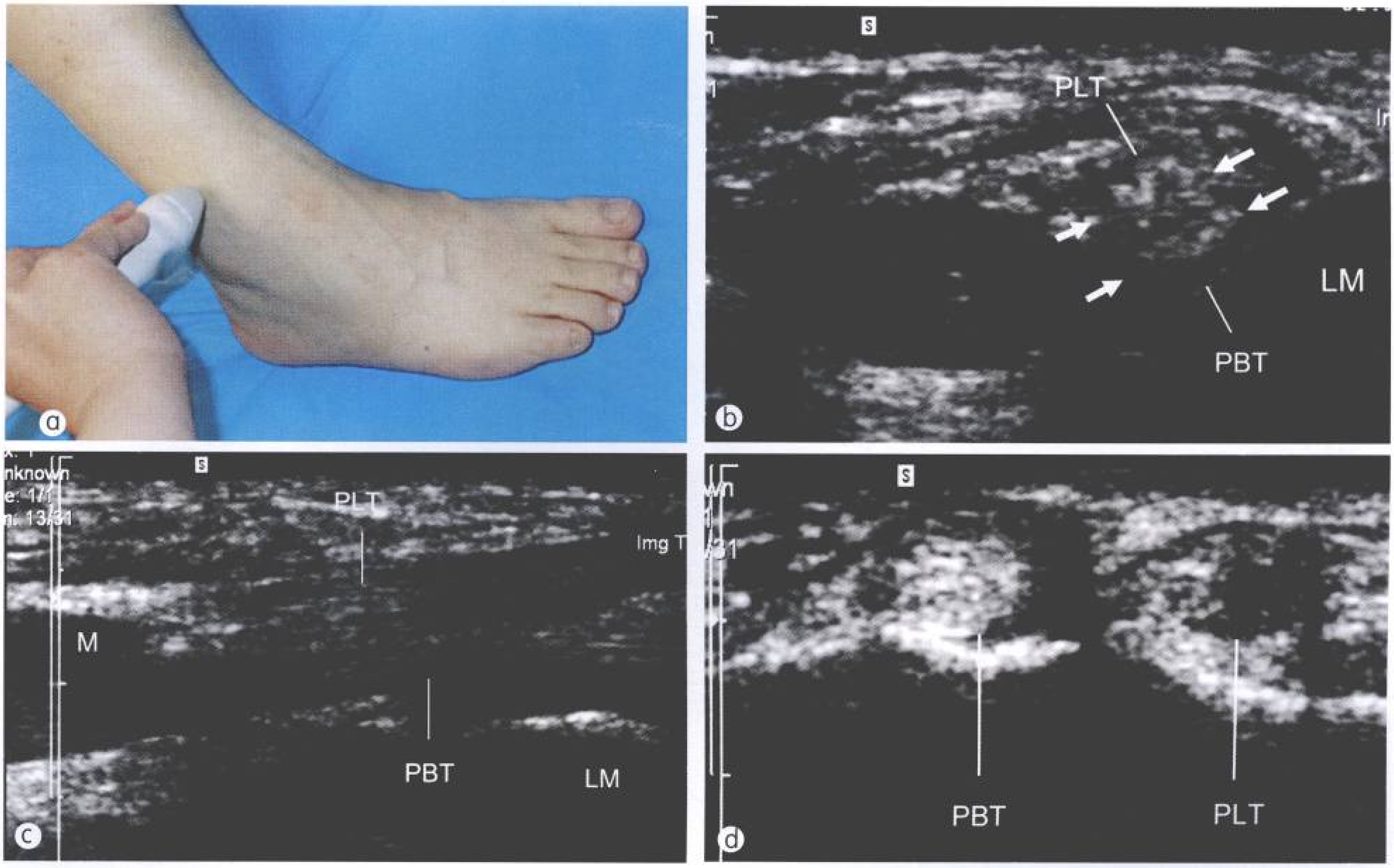

图 6-5 a. 超声扫查足外侧踝上方结构的体位及探头横切位置；b. 超声横断面扫查足外踝上方显示腓长肌腱(PLT)和腓短肌腱(PBT)；c. 超声纵断面扫查足外踝上方显示强回声腓长肌腱(PLT)和腓短肌腱(PBT)，并延伸成相应的低回声肌性结构(M)；d. 超声横断面扫查足外踝下方显示强回声腓长肌腱(PLT)和腓短肌腱(PBT)。LM：外踝

踝部韧带对踝关节的稳定性至关重要。踝部的外侧副韧带由距腓前韧带、距腓后韧带和跟腓韧带组成(图6-6，图6-7)。检查外侧副韧带时，首先将探头长轴与检查台平行，找到腓骨后逐渐向下移动探头，距腓前韧带即可进入扫查视野(图6-7a)。在所有踝部韧带中，跟腓韧带最易观察，扫查方法为将探头上端置于外踝下缘，下端向后指向跟骨，正常超声表现为纤维状强回声条形结构(图6-7b)。

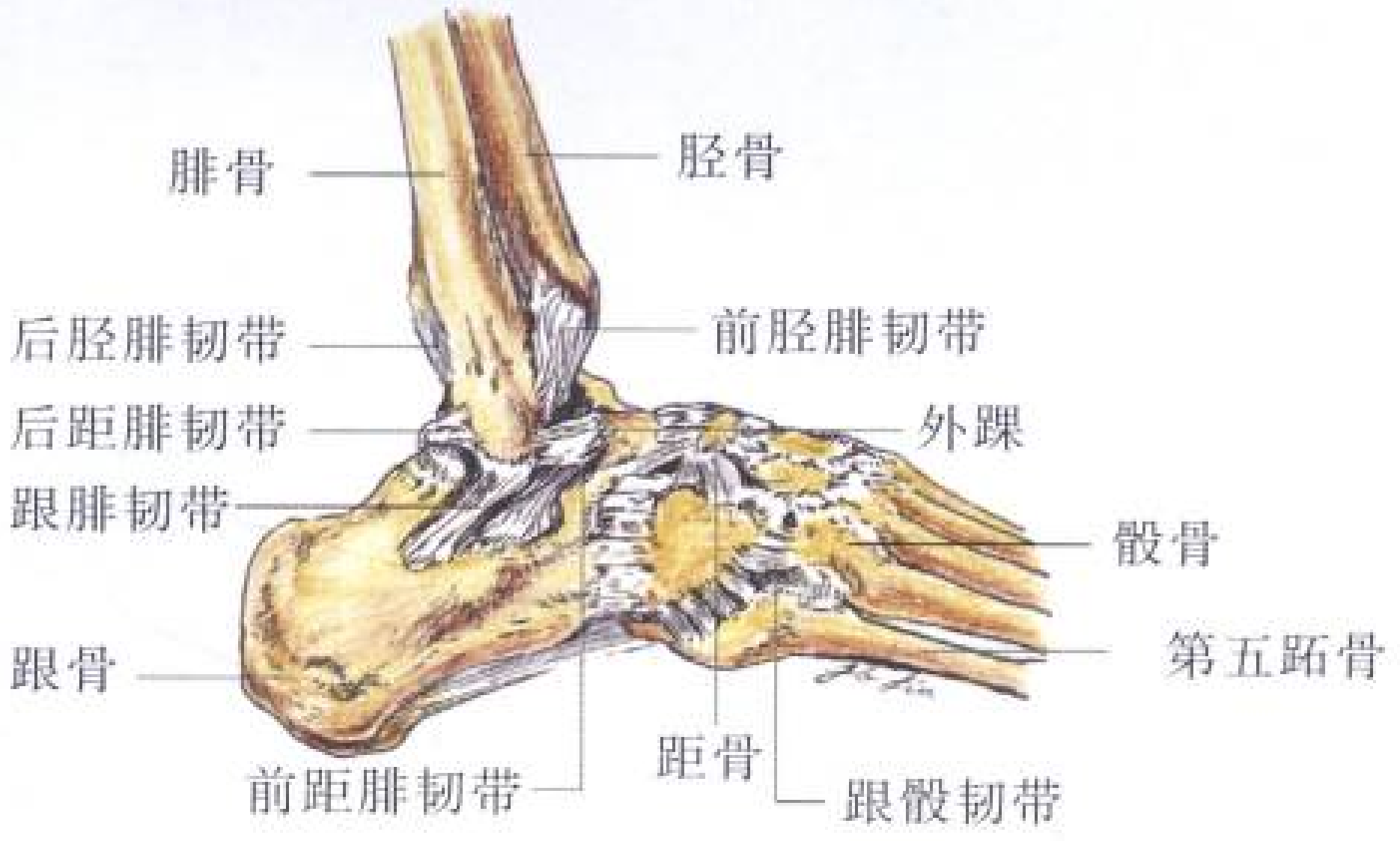

图 6-6 右足关节外侧面观解剖图

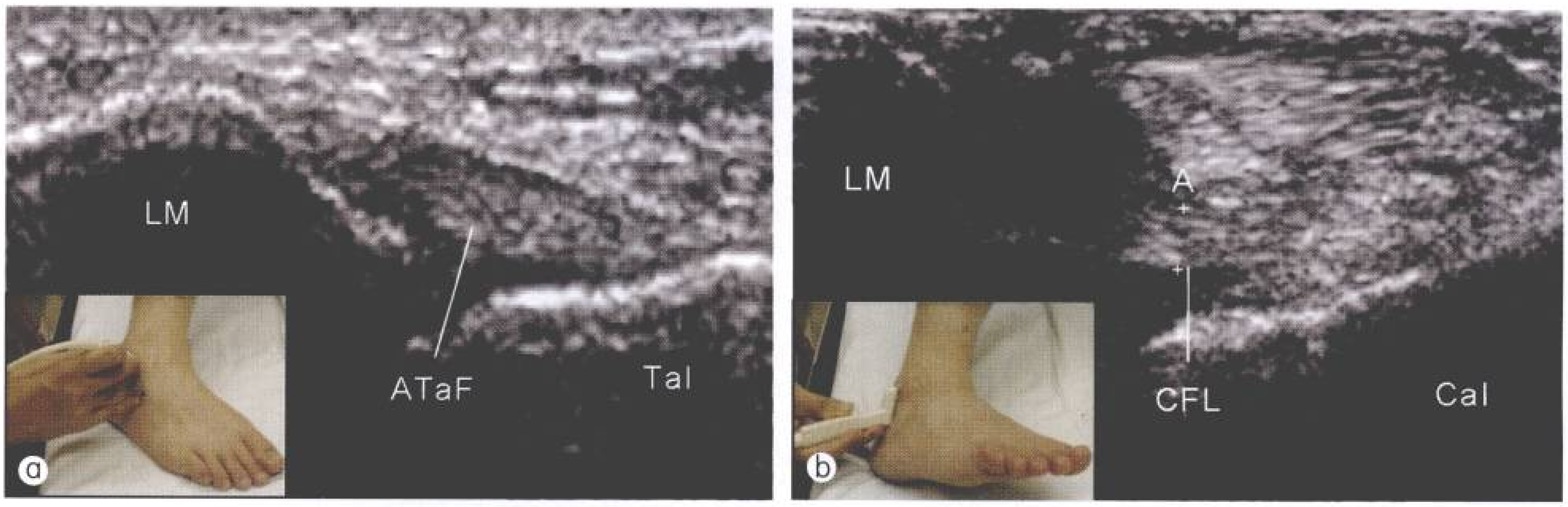

图 6-7 a. 超声扫查外踝部显示位于腓骨外踝(LM)和距骨(Tal)之间的距腓前韧带(ATaF)；b. 超声扫查外踝部显示位于腓骨外踝(LM)和跟骨(Cal)之间的前跟腓韧带(CFL)

内踝结构

胫后肌腱、趾长屈肌腱、拇长屈肌腱为足部的主要内收、内翻肌腱。胫后肌腱最大，一般厚4~6 mm，位置最靠前，其后依次为趾长屈肌腱、胫后神经及血管(2 条静脉、1 条动脉)、拇长屈肌腱。图6-8 所示为它们的局部解剖关系和正常走行。检查内踝时，宜采取仰卧或坐位，足底平放在检查台上或呈蛙腿姿势；检查胫后肌腱时，也可让患者仰卧并将足悬于检查台外。三条肌腱均需在踝上和踝下进行横断面及纵断面扫查。

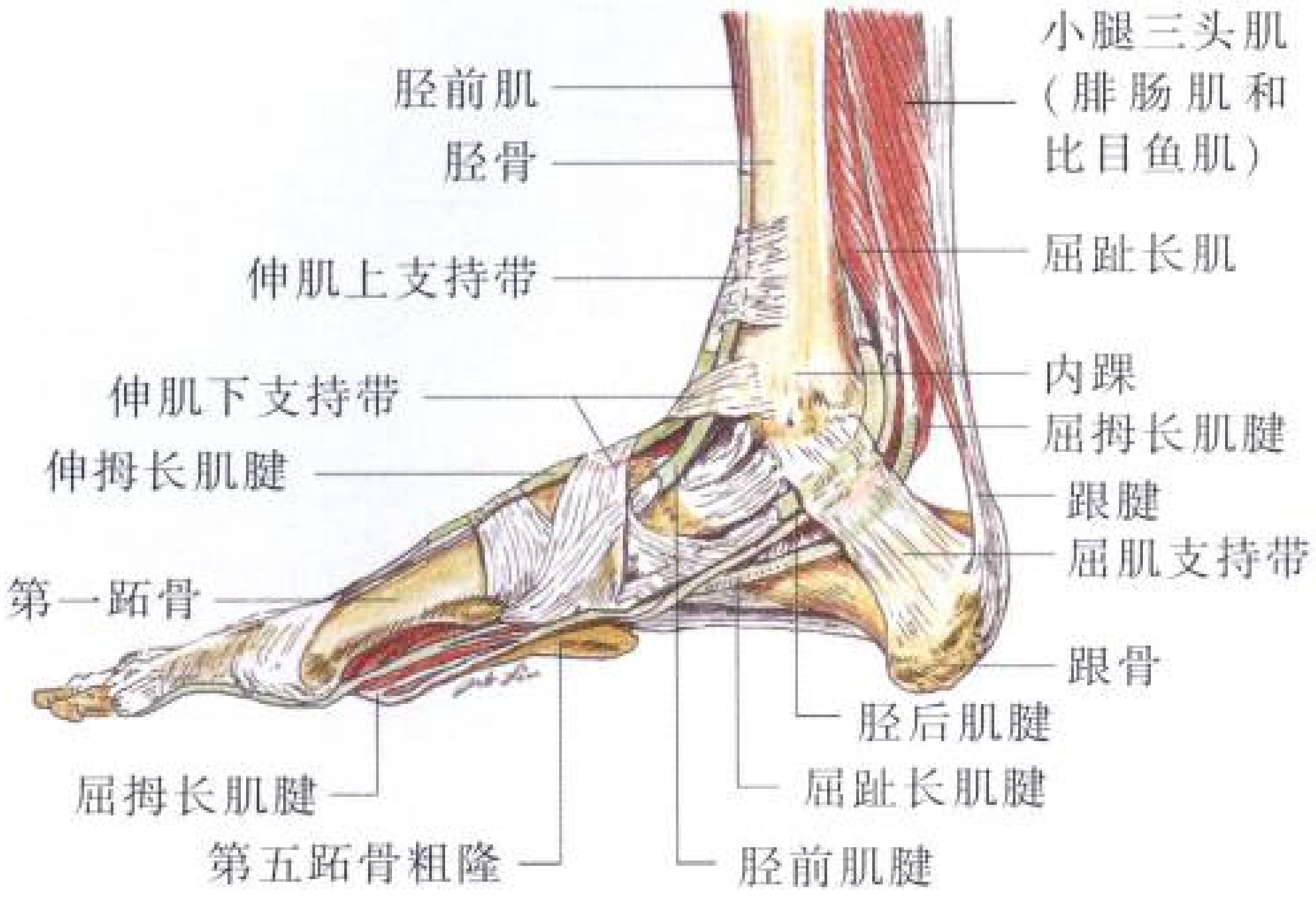

图 6-8 右足关节内侧面观解剖图

胫后肌腱(PTT)位于内踝后方，其在踝上的扫查技巧为先横断、后纵断；在踝下的扫查技巧为将两指分别放于内踝与跗舟骨上(此骨为内踝远端最大的足内侧骨性隆起)，将探头(最好为小探头)置于两指之间进行扫查。胫后肌腱的超声表现与其他肌腱一致(图6-9)，但在跗舟骨附着点处范围变宽并因各向异性现象而回声减低。操作者应了解这种回声变异，并通过侧动探头及确定有无局部压痛点来除外病理改变。胫后肌腱腱鞘内小于4 mm 的液体为正常表现，通常位于胫后肌腱后方、内踝骨的下方。

紧随胫后肌腱的为趾长屈肌(FDL)肌腱，此肌腱不易被损伤，可用做对照，判断胫后肌腱在径线上的变化(图 6-9，图 6-10)。扫查方法为通过缓慢移动探头在胫后肌腱后方进行寻找，解剖标志为下方的距舟骨关节。拇长屈肌腱位置较深，可通过缓慢移动探头在胫后肌腱后方进行寻找，也可在跟腱内侧沿肌腱长轴进行寻找。

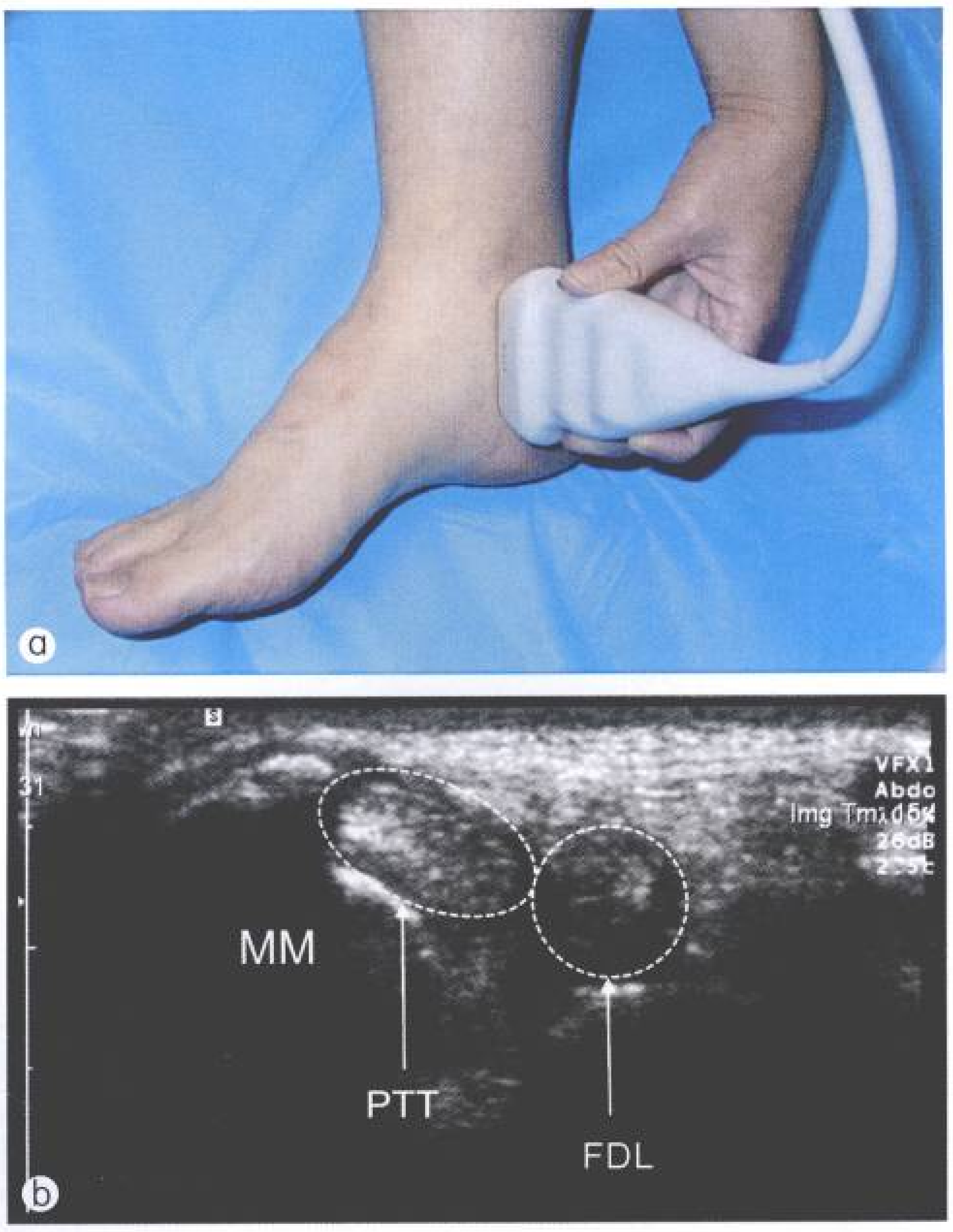

图 6-9 a. 超声扫查足内侧踝下方结构的体位及探头位置；b. 超声扫查足内踝显示短轴胫后肌腱（PTT）和趾长屈肌腱（FDL）。MM：内踝

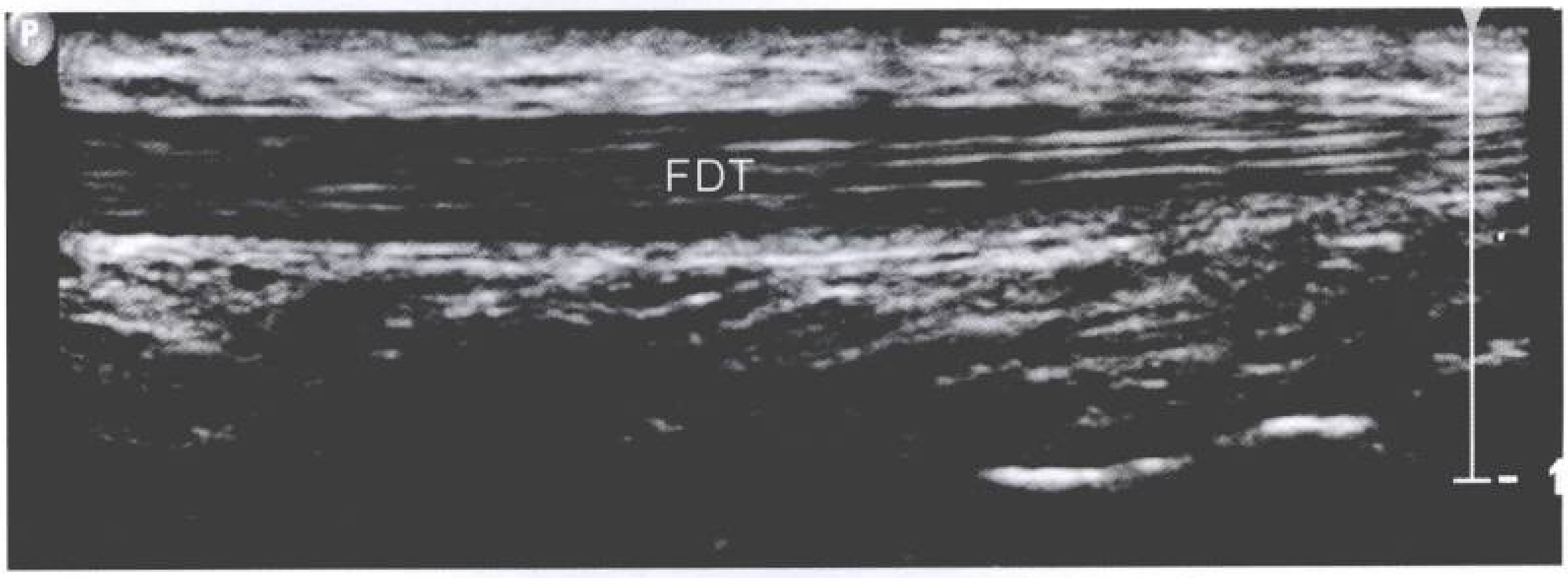

图 6-10 超声扫查足内侧显示屈趾长肌腱(FDT)长轴

踝关节由胫腓骨下端的关节面和距骨滑车形成，关节囊两侧有韧带加强，总称内侧副韧带，又称三角韧带。它起自内踝，向下呈扇形展开，排列位置靠后的是胫距韧带，中间是胫跟韧带，前内侧是胫舟韧带(图 6-11)。根据它们的解剖位置，将探头的上缘放在内踝的尖部，而下缘稍向后方转动可显示胫距韧带(图6-12)，然后稍向前方转动可显示胫跟韧带(图 6-13)；再进一步向前扫描可显示胫舟韧带(图 6-14)。

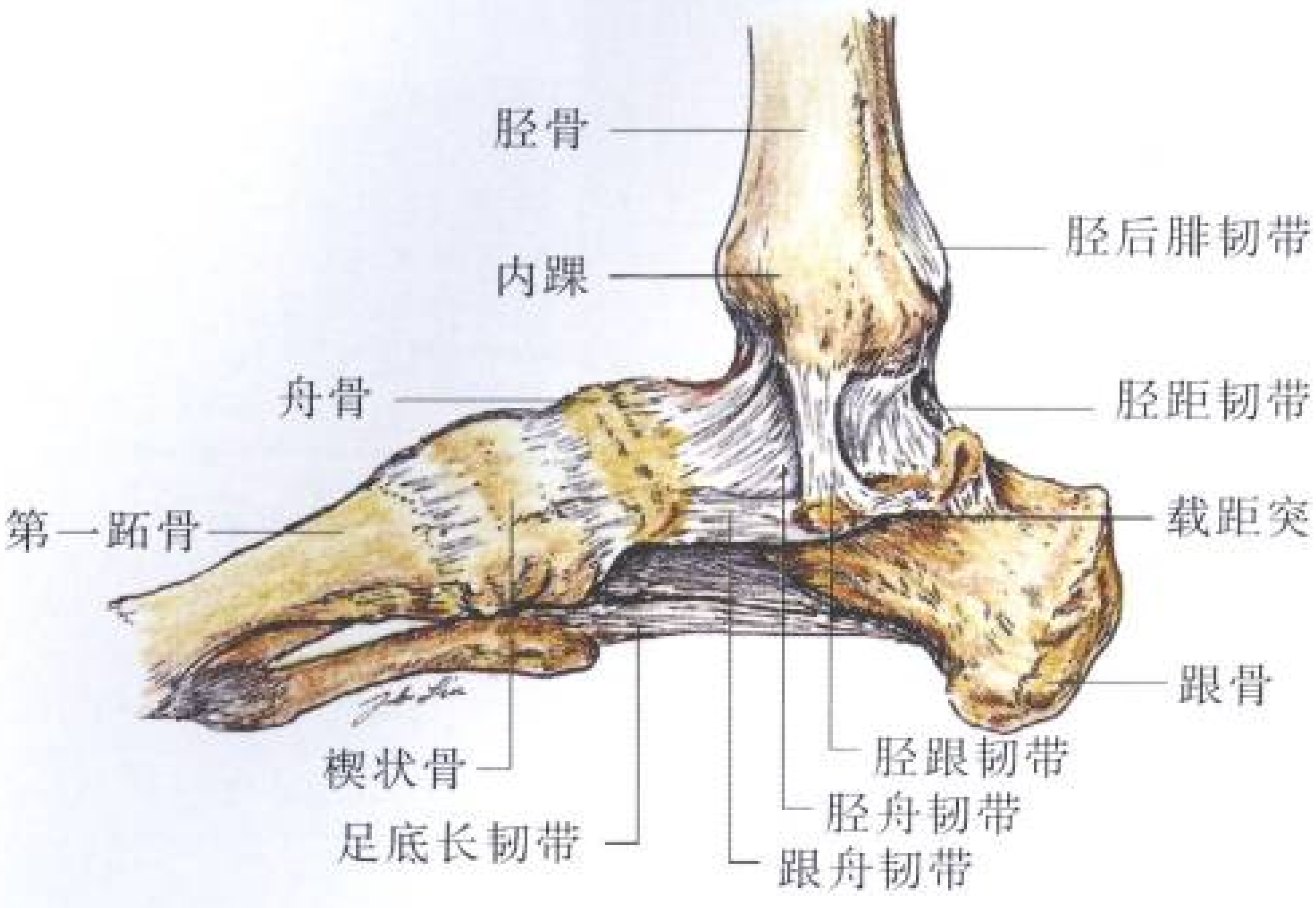

图 6-11 右足关节内侧面观解剖图

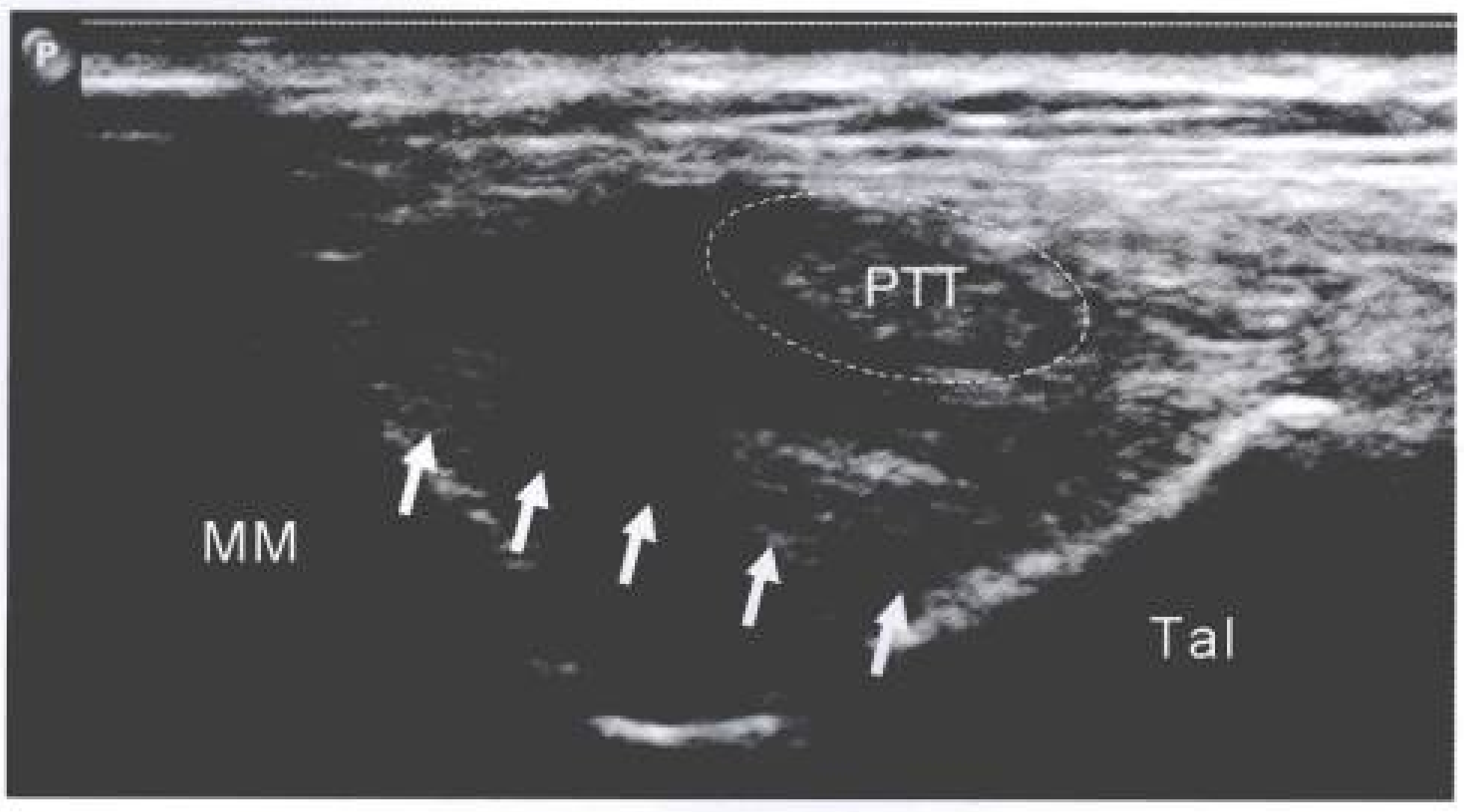

图 6-12 超声扫查足内侧显示胫距韧带(↑)，位于胫骨内踝(MM)和距骨(Tal)之间，其前方为胫后肌腱(PTT)

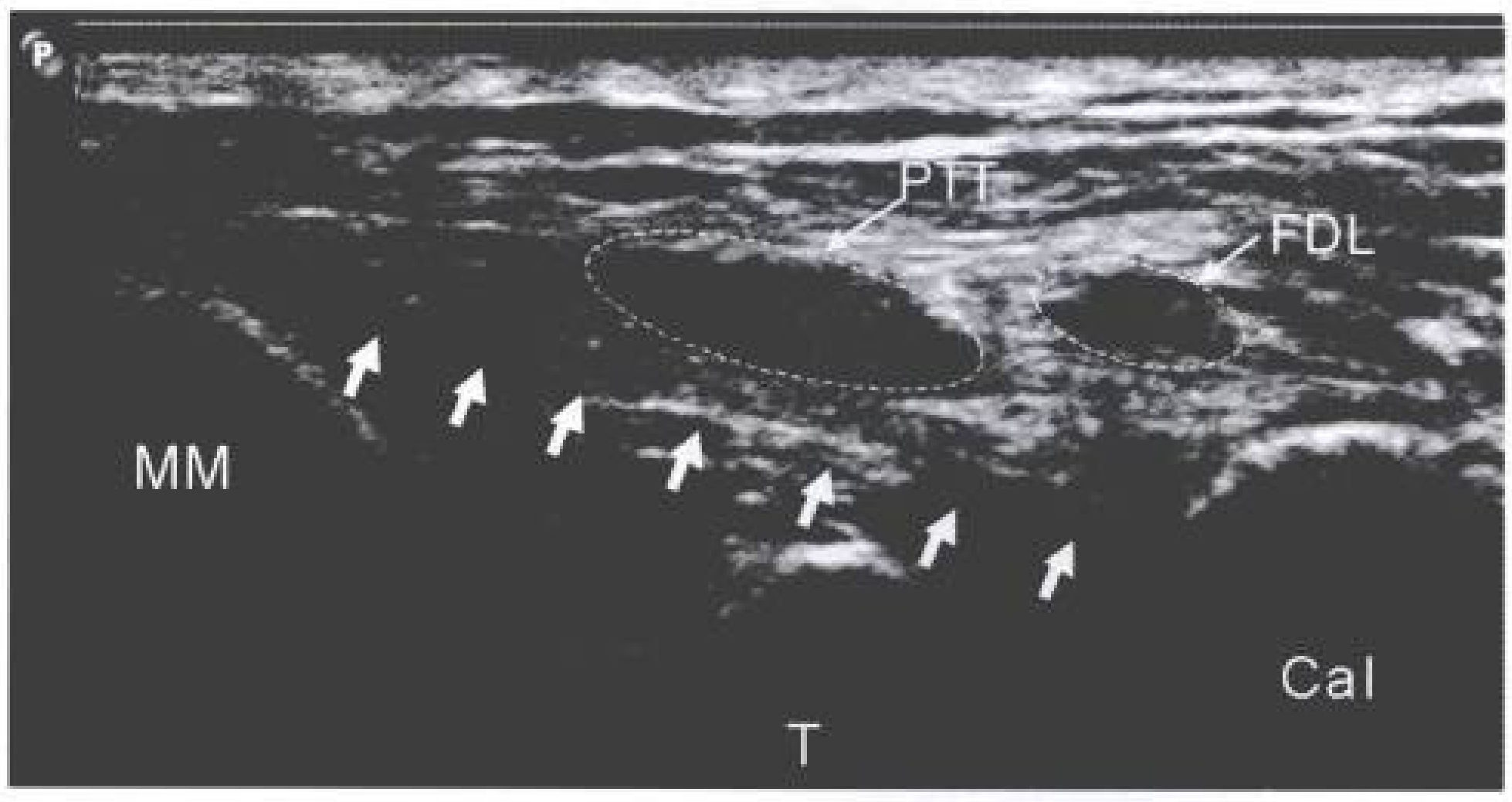

图 6-13 超声扫查足内侧显示胫跟韧带（↑），位于胫骨内踝(MM)和跟骨(Cal)之间，其前方为胫后肌腱(PTT)和趾长屈肌腱(FDL)。T：距骨

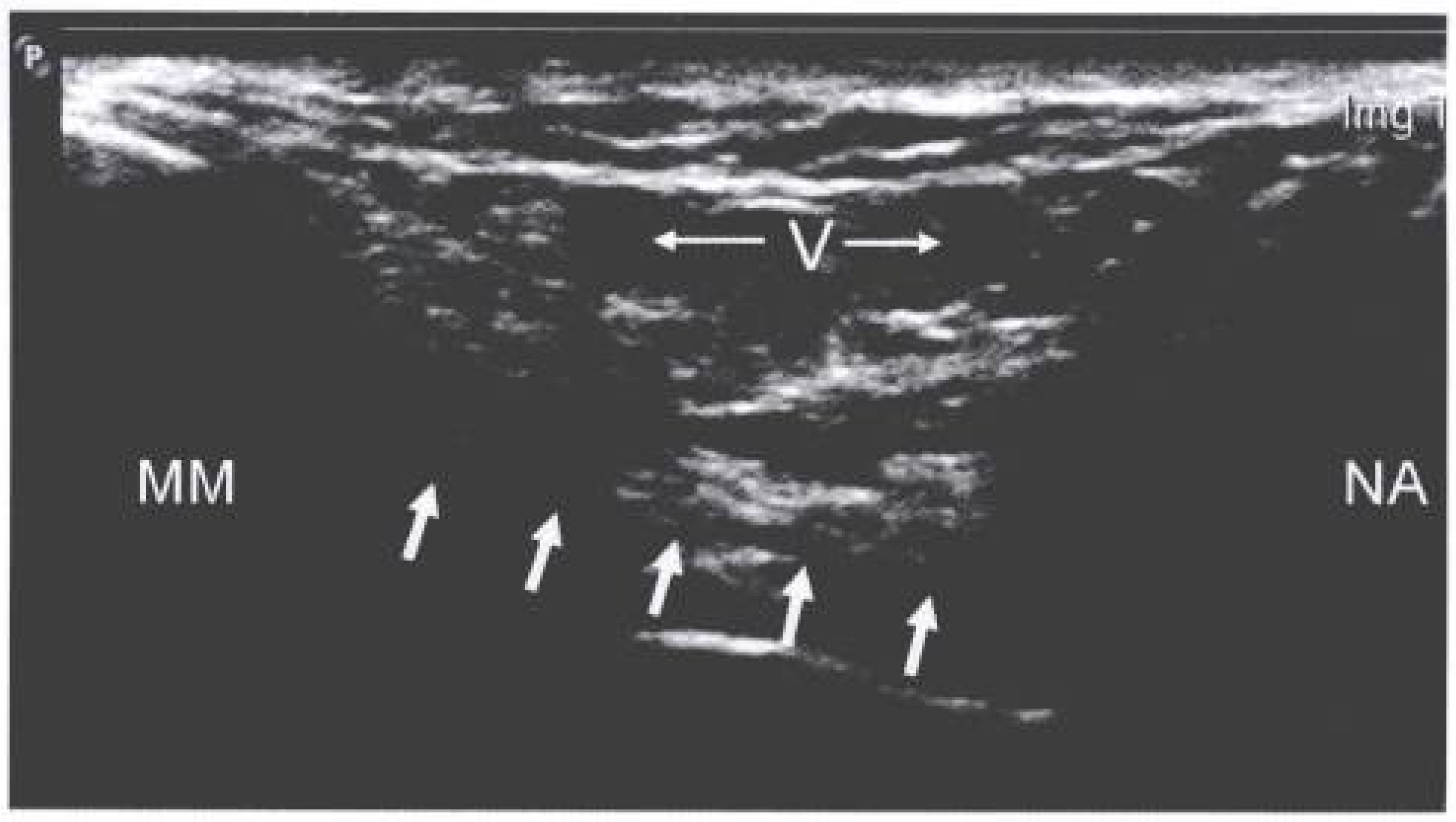

图 6-14 超声扫查足内侧显示胫舟韧带(↑)，位于胫骨内踝(MM)和舟骨(NA)之间。V：血管

后踝结构

跟腱为人体最大的肌腱结构，主要功能为向足底侧屈踝。图6-15 所示为跟腱等后踝结构。检查后踝时，患者应采取俯卧位，将足自然悬于检查台外并轻度背屈。跟腱需进行横断面及纵断面扫查，并从腓肠肌和比目鱼肌的起始处开始直至跟骨附着处。检查时，让患者进行跖屈和背屈运动，有助于评价可疑的跟腱撕裂。

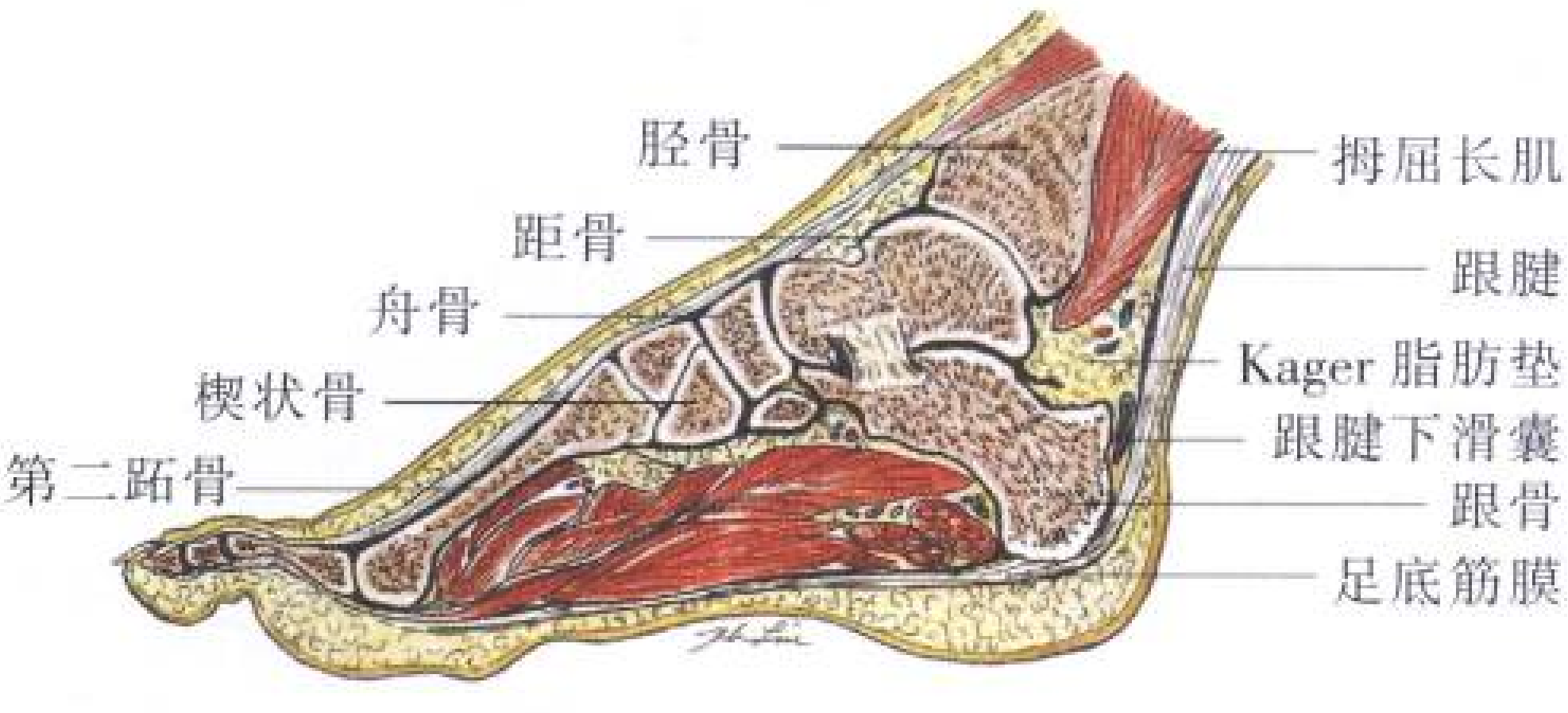

图 6-15 右足后踝部关节纵断面解剖图

跟腱的大小与人的体形及性别有关。在长轴断面上，正常跟腱的声像图表现为典型的纤维条形结构(图 6-16)。但当用较高频探头长轴扫查时，可见其中央有一线样强回声，代表起源于比目鱼肌的肌腱部分与腓肠肌之间的界面。在横断面上，正常跟腱声像图呈椭圆形，前缘平坦或略凹，厚度 5~6 mm。需要注意的是由于跟腱走行倾斜，如在纵断面上进行测量可导致测值过大。跟腱周围无腱鞘包绕，仅见腱旁组织。跟腱内侧为相对细小的跖肌腱，有时可被扫查到。

跟腱部有两个滑囊：一个位于皮肤与跟腱之间，称跟腱后滑囊；另一个位于跟腱与跟骨后缘之间，称跟骨后滑囊。超声容易观察到跟骨后滑

囊，正常外形呈“逗号”样，直径约 3 mm。跟骨后滑囊应在跟腱附着跟骨水平进行长轴扫查。此外，尚需注意观察跟腱周围间隙及跟腱前脂肪垫(Kager 脂肪垫)。正常情况下，Kager 脂肪垫为低回声，不要误认为跟骨后滑囊积液（图6-16)。

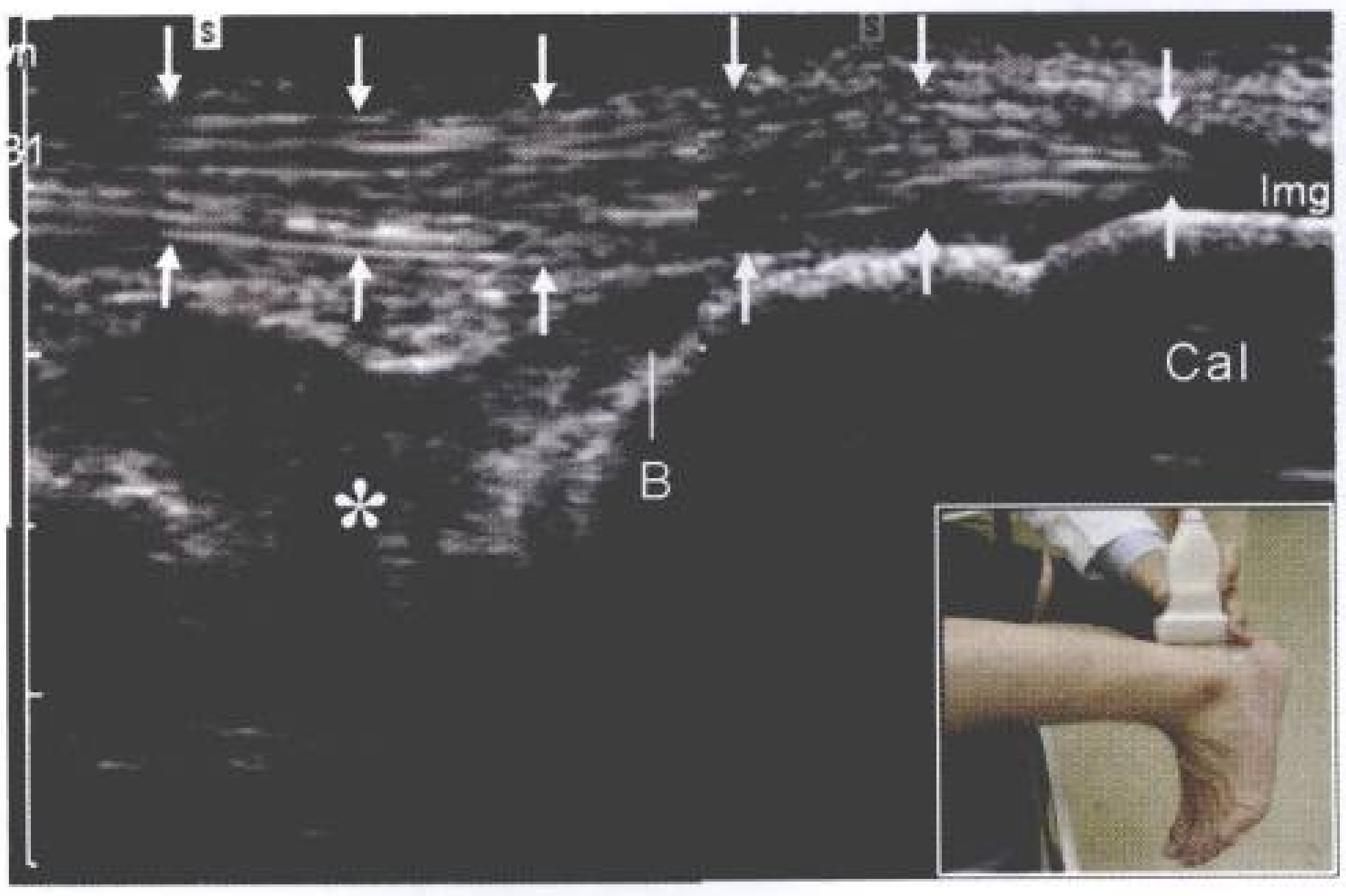

图 6-16　超声纵断面扫查足后踝显示长轴跟腱(↑)，呈纤维状强回声，止于跟骨（Cal)，其深部可见低回声 Kager 脂肪垫(*)。腱下滑囊(B)位于跟骨后上部与下端跟腱之间

近端足底筋膜可在俯卧位下检查，最好在跟骨的足底侧进行长轴断面扫查。利用大拇趾背屈活动，可拉直足底筋膜而使其显示得更清晰。足底筋膜附着于跟骨底与远端趾骨底之间，正常超声表现为纤维样强回声，厚度一般不超过 4 mm，并且从近端向远端逐渐变薄(图6-17)。

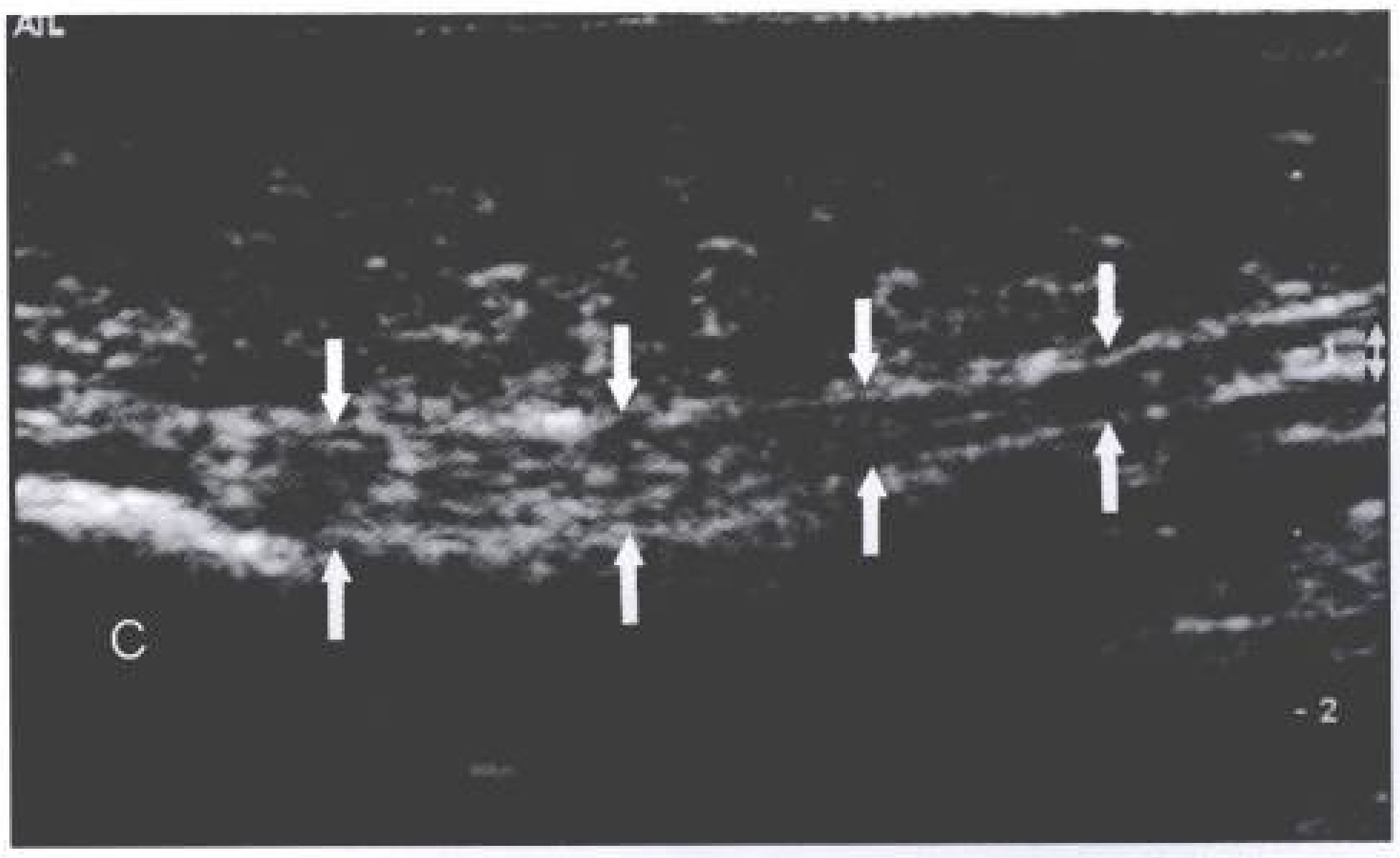

图 6-17　超声纵断面扫查足底显示纤维样足底筋膜起于跟骨(C)，回声较均匀，呈条索状(↑)，从近端向远端逐渐变薄

足踝部病变

肌腱及韧带病变

踝部肌腱的常见疾病为外伤和感染。与运动项目有关的踝部肌腱损伤包括因滑雪和跑步所致的腓肠肌腱损伤、跑步者和业余运动者的跟腱损伤，以及芭蕾舞演员所致的拇长屈肌腱损伤。虽然 MRI 为评价踝部病变的常规检查手段，但是超声诊断踝部肌腱病变具有较高的准确性，其检查范围更广泛，囊括了自肌腱炎至肌腱断裂的所有肌腱病变。表6-4 所列为常见肌腱病理异常的超声特点。踝关节处的韧带损伤也很常见，但超声评价韧带病变有一定的局限性。

表 6-4　肌腱异常的超声特点

肌腱异常	超声表现特点
肌腱炎/肌腱病	肌腱局部或弥漫性增大，呈低回声
	强回声肌腱纤维仍可见
	慢性可见钙化(跟腱)
腱鞘炎/腱旁炎	腱鞘内异常积液
肌腱撕裂	纵向撕裂：沿肌腱长轴裂开
	完全撕裂：肌腱连续性中断，局部血肿
	部分撕裂：变细，变厚，裂缝
肌腱不稳定	全脱位或半脱位(静态或动态)

肌腱炎是最常见的肌腱异常之一，因急性创伤或过度劳损所致。肌腱炎声像图表现为肌腱局部或弥漫性肿大，伴肌腱纤维之间的低回声间隙增宽。肌腱内钙化常见于慢性肌腱炎。这种声像图上所见的肌腱炎(tendinitis)在组织病理学上为肌腱组织退行性改变，确切地说应称为肌腱病(tendinosis)，见图6-18。需要注意的是，除了肌腱炎以外，某些全身性疾病也可能造成肌腱增厚(表 6-5)，声像图表现与肌腱炎相似，故超声诊断须密切结合临床。

表 6-5　肌腱增厚性病变

肌腱炎
手术后(多为跟腱)
愈合的撕裂(部分或全部撕裂)
类风湿或血清阴性的关节炎(常累及胫后肌腱)
痛风(主要累及跟腱)
高胆固醇血症(主要累及跟腱)
进行性系统性硬化症
肿瘤(非常罕见)

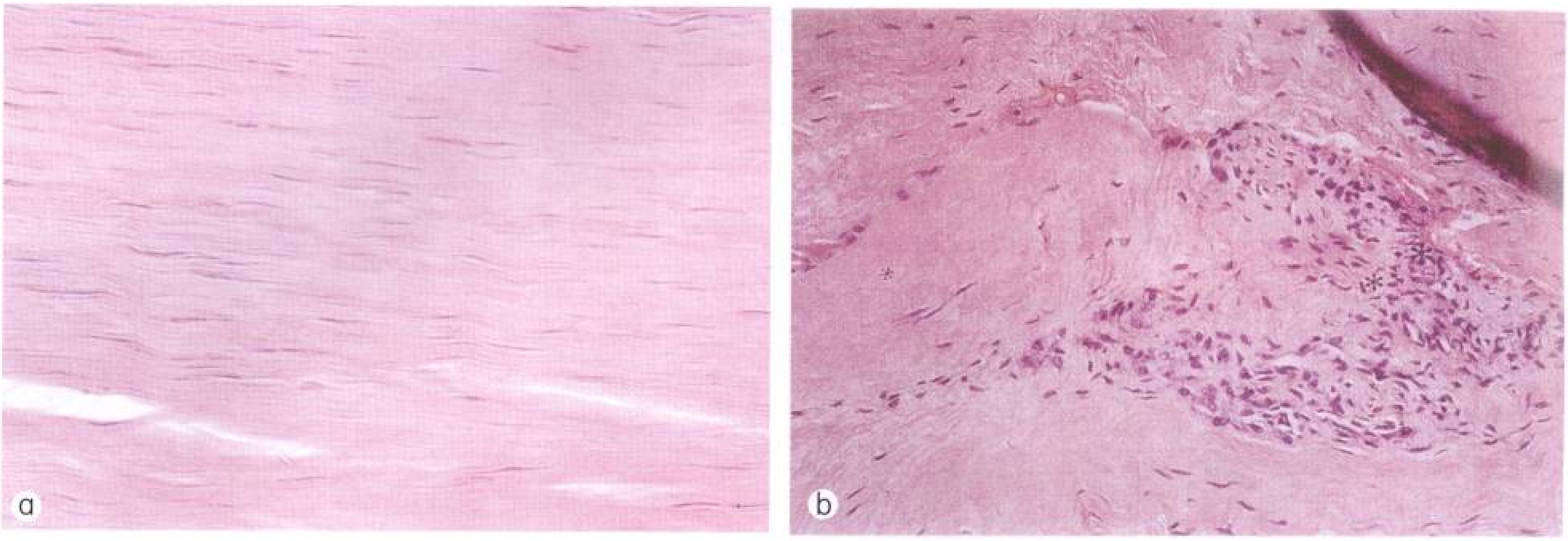

图 6-18 a. 正常肌腱显微镜下显示排列规整的胶原纤维和纤维细胞；b. 肌腱病显微镜下显示胶原纤维排列紊乱，黏液基质增多，随机性新生血管，纤维软骨化生，钙化等非特异性退行性改变

腱鞘炎(或腱周炎)为腱鞘的炎症，也是常见的肌腱异常。急性腱鞘炎表现为腱鞘内液性无回声(>2 mm)，常与肌腱炎同时发生。如表6-6 所示，腱鞘炎病因包括创伤、感染性、炎性、代谢性或机械性因素。典型的炎性病变发生于类风湿和血清阴性的关节炎病人，声像图上表现为黏附在肌腱上的实性低回声小结节，并导致肌腱边界不规则，回声不均匀。机械性的原因多为过度劳损、骨性侵蚀、相邻硬物或腱鞘内的关节游离体摩擦。

表 6-6 腱鞘炎/腱周炎发病原因

创伤后	
感染性	
炎症	类风湿，血清阴性的关节炎
代谢性	痛风
机械性	继发于过度劳损、骨性侵蚀、相邻硬物的摩擦，或腱鞘脱落小体

肌腱的完全撕裂表现为肌腱连续性中断。中断处在急性期由血肿填充，病史较长的患者为瘢痕或肉芽组织填充。断裂两端回缩常见于完全性撕裂，实时扫查时可见相关肌肉收缩和舒张时肌腱不能进行正常的滑动。肌腱的部分撕裂表现为肌腱纤维的部分中断并延至肌腱表面。需要指出，无论何种撕裂，诊断均应在两个相互垂直的超声断面上得到证实，以避免假阳性。肌腱撕裂可能是肌腱炎的一种延续性改变，即在炎症的基础上，肌腱先出现部分撕裂，如未及时治疗，则可能发展至完全撕裂。在临床上，对肌腱炎、腱鞘炎和肌腱部分撕裂的及时诊断至关重要，可使患者得到有效治疗而避免完全撕裂的发生。表6-7 所列为最常见的撕裂类型及部位。

表 6-7 肌腱撕裂的类型及部位

结构	类型	部位
胫后肌腱	横向撕裂	内踝下方
腓肠肌腱	纵向撕裂	腓骨下方
跟腱	斜向或横向撕裂	跟骨附着点上 2~6 cm

超声还可用来评价肌腱异位及半脱位，最易发生于腓侧肌腱，偶尔见于胫后肌腱。对所有肌腱病变的超声诊断而言，病变侧与健侧对比观察非常重要。

1. 前踝部

前踝部伸肌腱病变较为少见，原因是这些肌腱缺少骨性支点，胫前肌腱丰富的血供也使其不易受损伤。前踝部伸肌腱也很少发生肌腱炎或腱鞘炎，肌腱撕裂更少见(图6-19)。超声偶尔可发现关节内游离体进入腱鞘。胫腓前韧带的损伤常伴随腓骨远端骨折，图6-20 为胫腓前韧带撕裂的声像图表现。

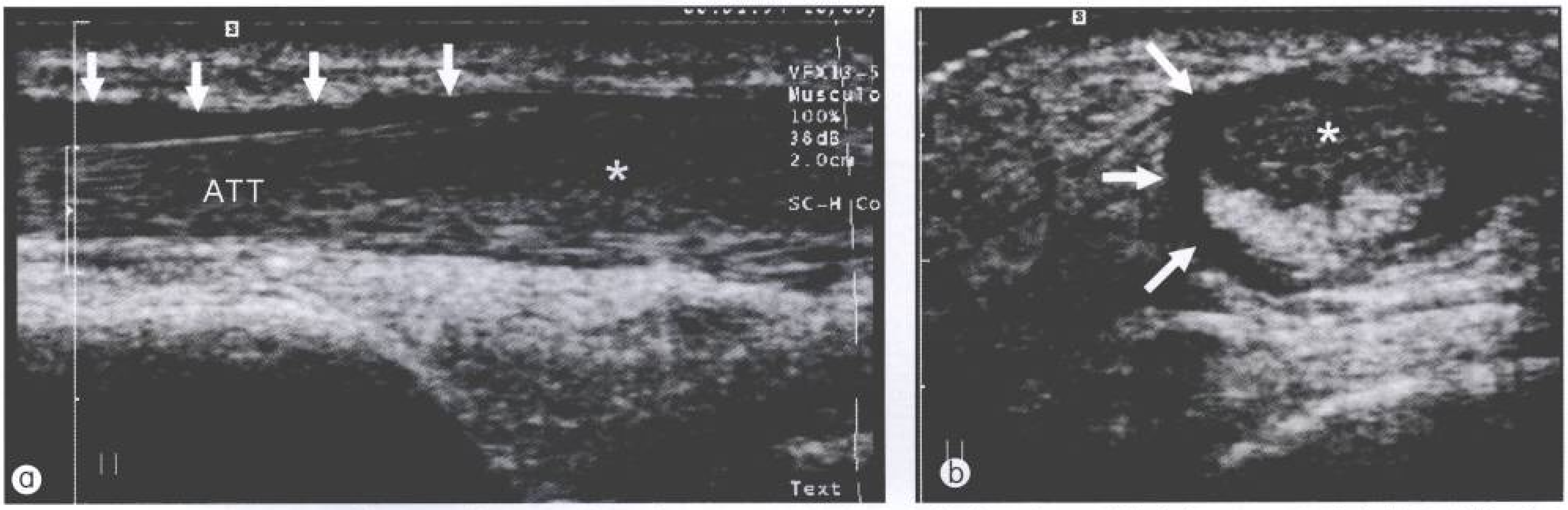

图 6-19　灰阶超声显示长轴(a)、短轴(b)胫前肌腱(ATT)呈局灶性肿大伴低回声、纤维中断(*)、肌腱边缘见液性暗区(↑)，符合肌腱炎伴部分撕裂诊断

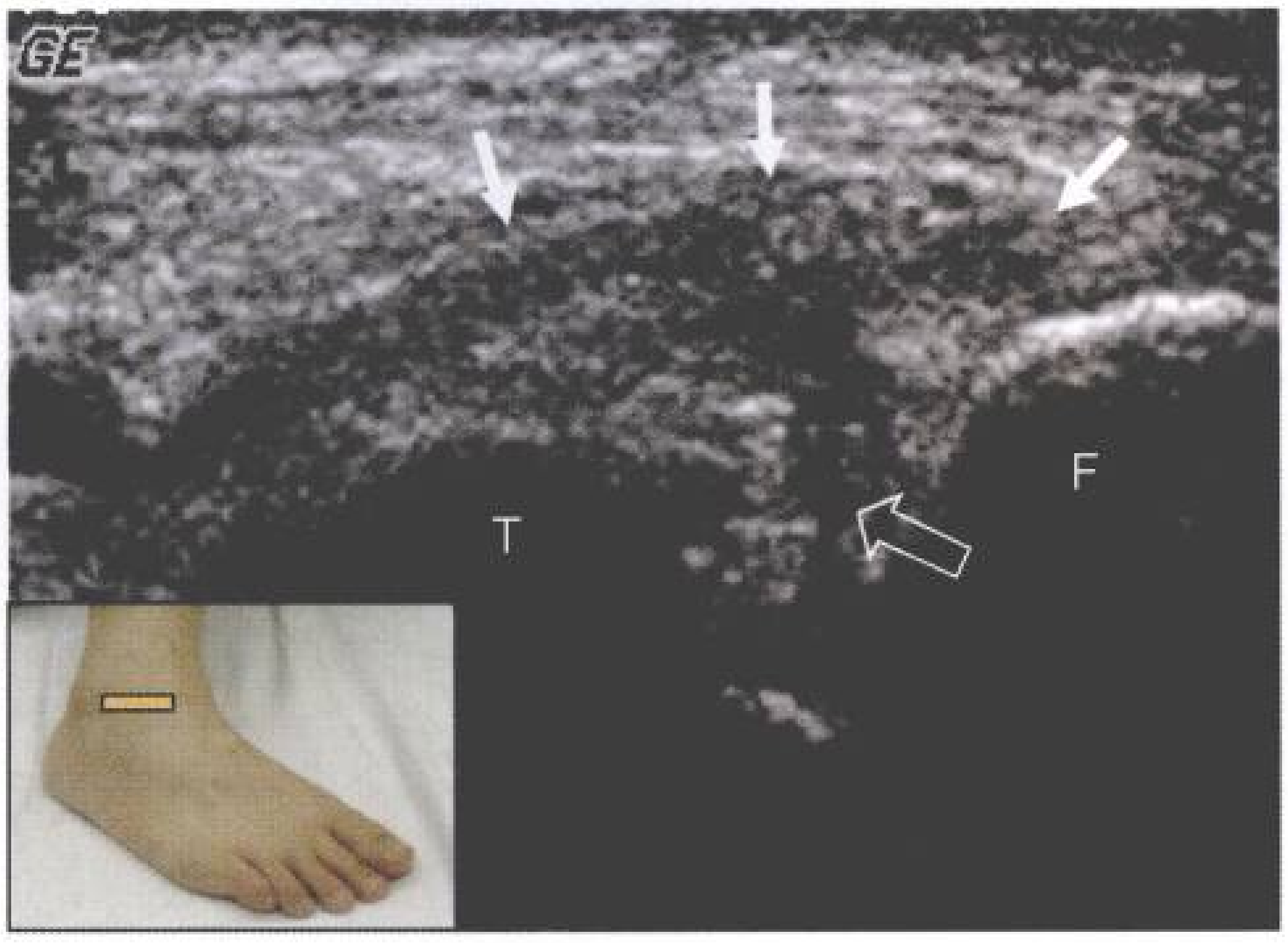

图 6-20　超声扫查前踝显示胫腓前韧带呈低回声肿大(↑)，可见纤维中断和裂隙（⇧)，符合韧带撕裂诊断。T：胫骨；F：腓骨

2. 外踝部

腓侧肌腱为踝部最易发生半脱位或异位的肌腱。跟骨骨折或外踝的撕脱骨折常常导致上腓支持带撕裂，而上腓支持带的损伤会影响对腓侧肌腱的稳定功能，进而导致腓侧肌腱半脱位或异位。这些损伤常因滑雪时发生的踝关节过度背屈、外翻性创伤所致。先天性腓骨沟平坦或呈凸状畸形也可导致腓侧肌腱异位。

腓侧肌腱半脱位或脱位的诊断定义为一个或全部两个腓侧肌腱位于外踝骨的外侧或前方。超声检查肌腱脱位的优势在于可进行动态扫查：腓侧肌腱半脱位在休息位时可能位置正常，而仅在足部进行背曲及外翻时才突显出来(图 6-21)。临床上，早期明确诊断很重要，因为及时治疗可避免发生慢性功能不全。

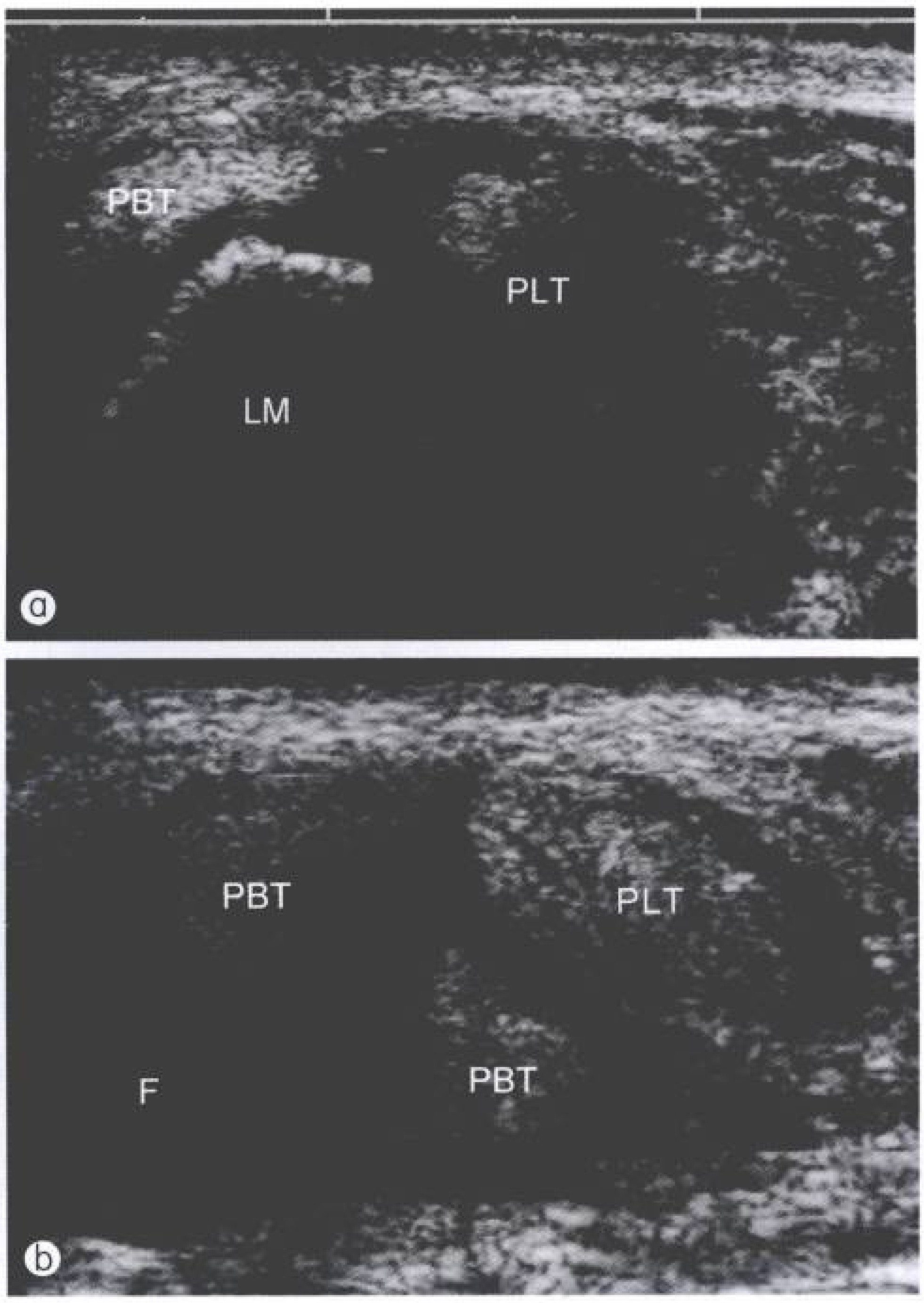

图 6-21　17 岁男性，足球运动中踝部损伤。a. 以足背屈外翻位，超声横断面扫查外踝(LM)显示腓短肌腱(PBT)向前内侧移位，符合不全脱位；而腓长肌腱(PLT)仍位于正常位置；b. 外踝下超声扫查显示腓短肌腱(PBT)劈裂呈两段，腓肠肌腱鞘内可见大量积液(F)

肌腱炎或腱鞘炎为腓侧肌腱的常见病变，常继发于腓骨外侧上方的半脱位。腓侧肌腱的半脱位还可导致其腓骨远端部分出现纵向分裂性撕裂(图 6-22)，常见于重复性活动或运动者(如长跑)。

腓骨外侧的骨刺也可导致腓侧肌腱的纵向分裂性撕裂。如腓短肌腱出现纵向分裂，腓长肌腱可陷入其裂缝中。腓侧肌腱的完全撕裂或横向撕裂不常见。

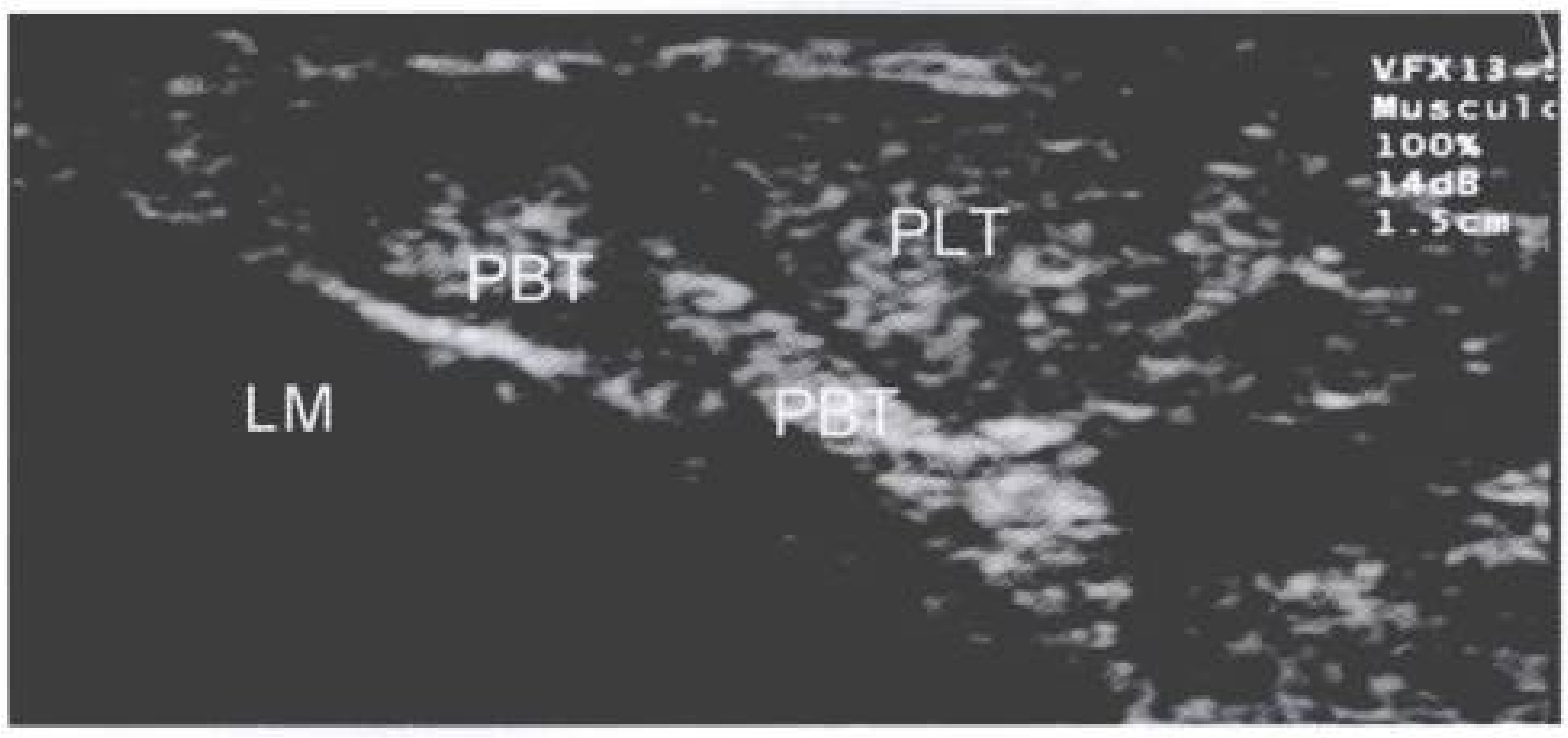

图 6-22　超声横断面扫查足外踝(LM)上方显示强回声腓长肌腱(PLT)和一分为二的腓短肌腱(PBT)，符合腓短肌腱分裂性撕裂

外踝部韧带损伤多因足部的强力内翻引起，较为常见。临床表现为踝外侧疼痛、肿胀、跛行，足内翻时疼痛加剧。距腓前韧带是最常见损伤的外踝部韧带。虽然超声可以帮助判断，但临床诊断主要根据临床表现和 X 线所示的撕脱骨片。与健侧对比，如果超声发现韧带增厚、回声减低，以及对应扫查区压痛，则提示有损伤；韧带内出现裂口或中断，则代表完全撕裂。韧带内的局灶性强回声常代表撕脱骨片或慢性损伤所致的钙化。图6-23～图6-26 为外踝部韧带撕裂的声像图表现。

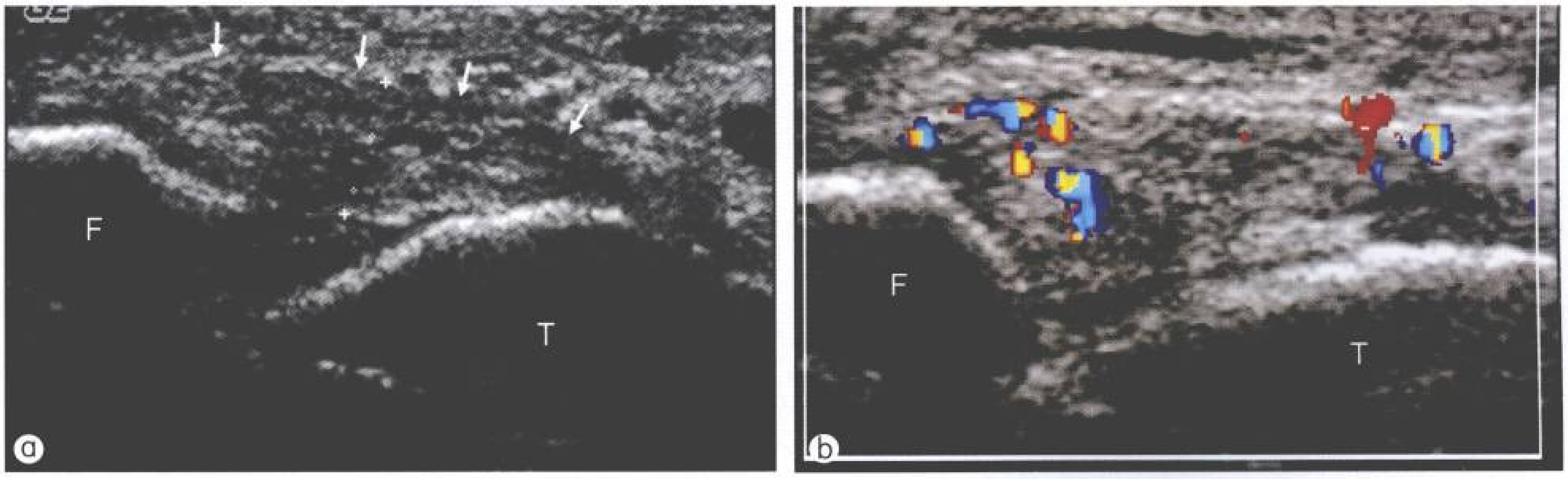

图 6-23　a. 灰阶超声显示距腓前韧带肿大(↑)，回声不均，纤维样结构消失；b. 彩色多普勒显示病状处血流信号增多，符合韧带部分撕裂诊断。T：距骨；F：腓骨

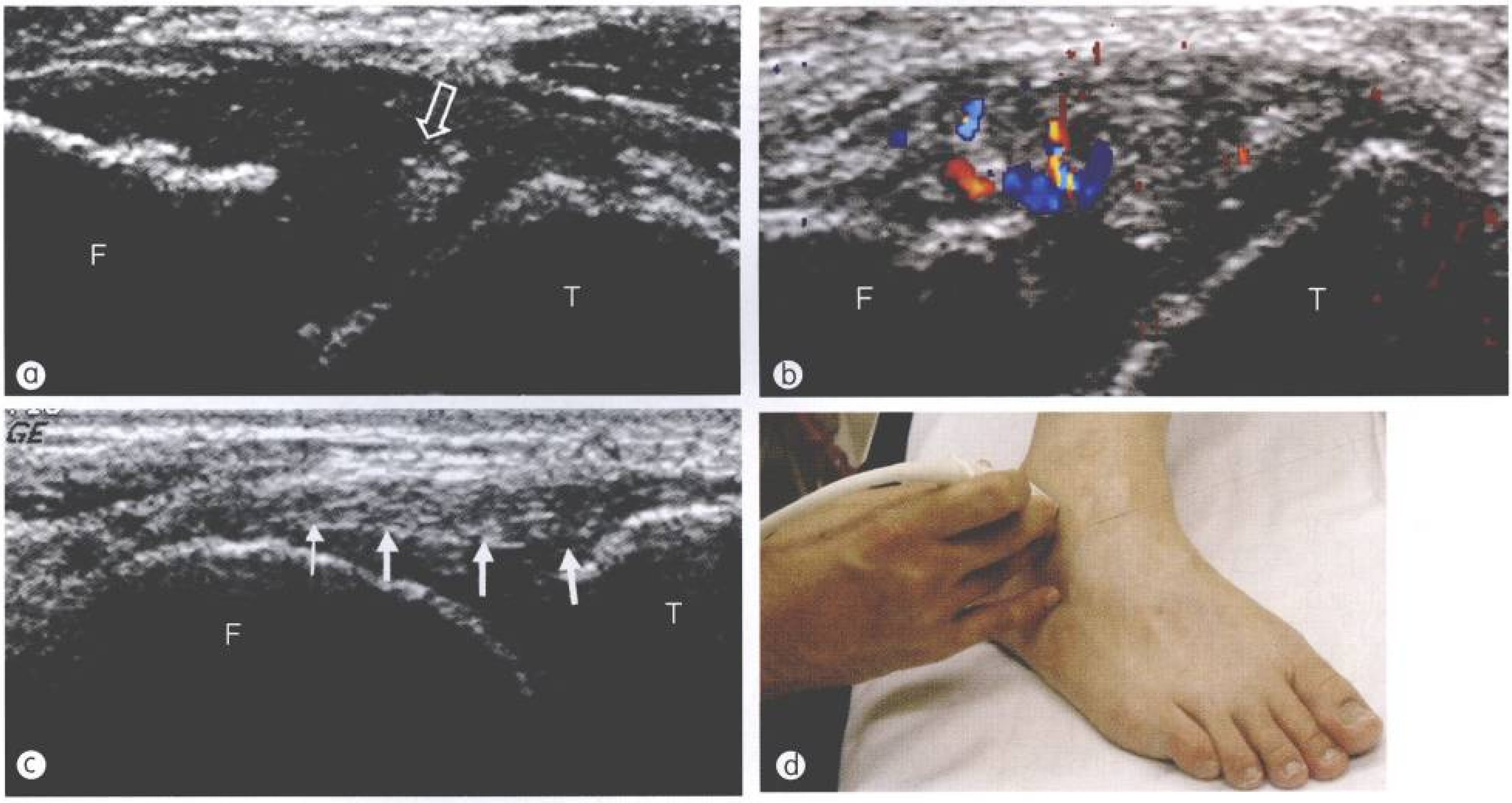

图 6-24　a. 灰阶超声显示距腓前韧带肿大，回声不均，可见纤维样结构中断和裂隙(⇧)，符合韧带完全撕裂诊断；b. 彩色多普勒显示病状处血流信号增多，符合急性韧带撕裂表现；c. 灰阶超声显示健侧距腓前韧带 （↑）；T：距骨；F：腓骨；d. 显示探头扫查位置及体位

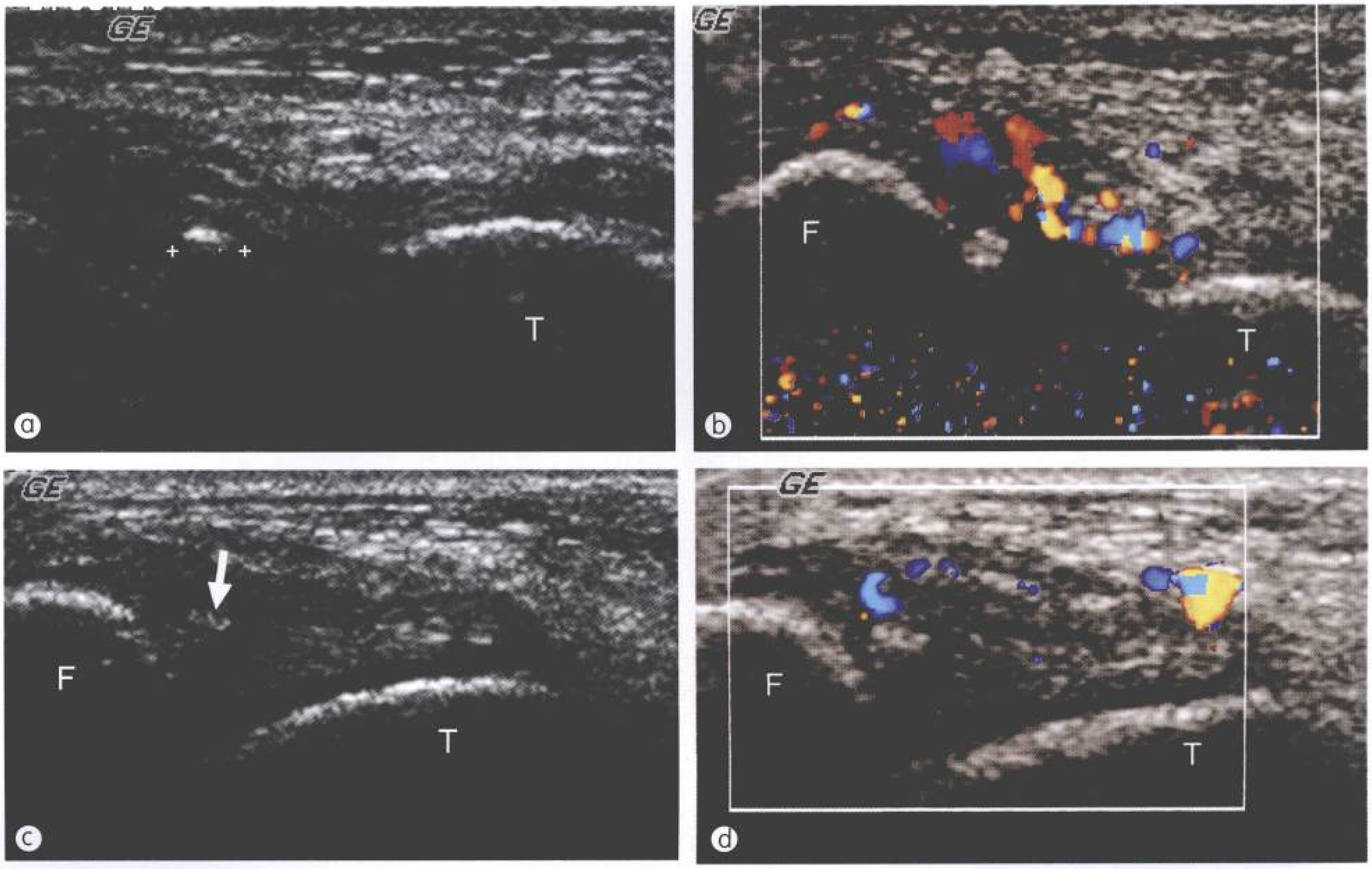

图 6-25　a. 灰阶超声显示距腓前韧带撕裂伴有强回声撕脱骨片(+)；b. 彩色多普勒显示急性期病状处血流信号增多；c. 半年后超声复查显示距腓前韧带呈纤维条索状，回声较均匀，仍可见强回声骨片（↑）；d. 多普勒血流信号明显减少，符合韧带损伤恢复期表现

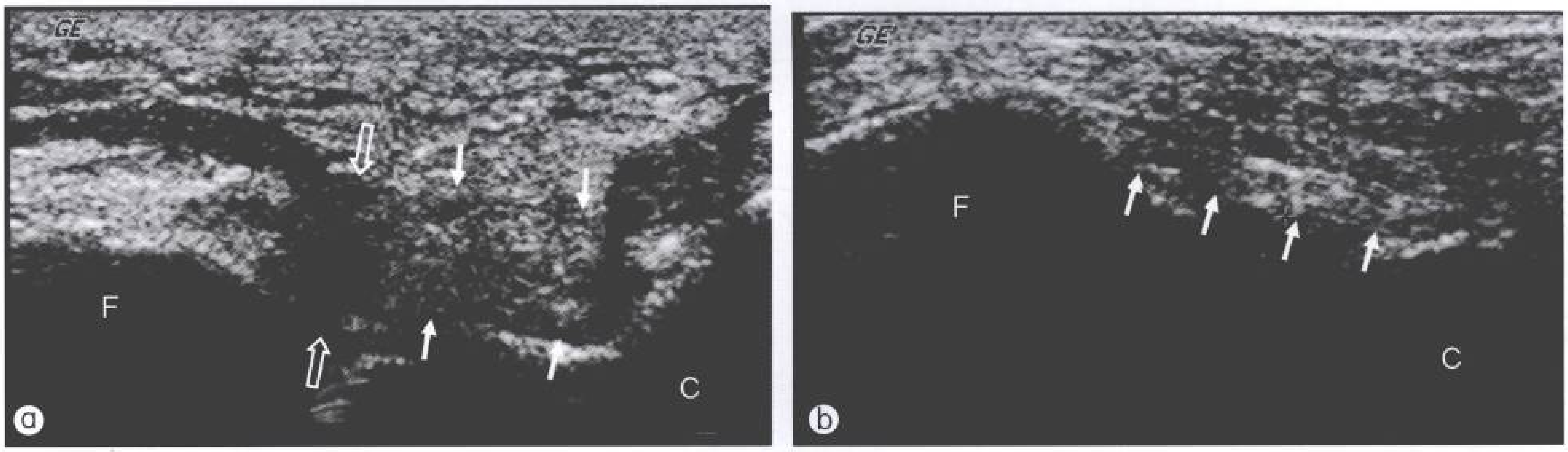

图 6-26　a. 灰阶超声显示跟腓前韧带肿大，回声不均，可见局灶性低回声区（⇧），符合韧带撕裂诊断；b. 灰阶超声显示健侧正常跟腓前韧带（↑）。C：跟骨；F：腓骨

3. 内踝部

胫后肌腱为内踝部三个肌腱中最易出现病变的结构。与外踝部肌腱一样，肌腱炎或腱鞘炎最为常见。超声检查是评价肌腱炎、腱鞘炎、完全或部分肌腱撕裂的有效手段。图6-27 和图6-28 为典型的胫后肌腱腱鞘炎和肌腱炎病例的声像图表现。

胫后肌腱撕裂最常发生于内踝稍下位置，其次发生于舟状骨附着处。撕裂可为急性或慢性，其中急性撕裂多为运动性损伤或外伤造成。胫后肌腱的慢性自发性断裂也很常见，但易被临床忽视，多见于女性。常与血清阴性骨关节疾病有关，少数见于类风湿关节炎(分别为 13%和 5%)，大约5%为双侧发生。临床上，胫后肌腱撕裂可导致内踝痛、非对称性扁平足、后足外翻及前足外展等胫后肌腱功能不全的表现。

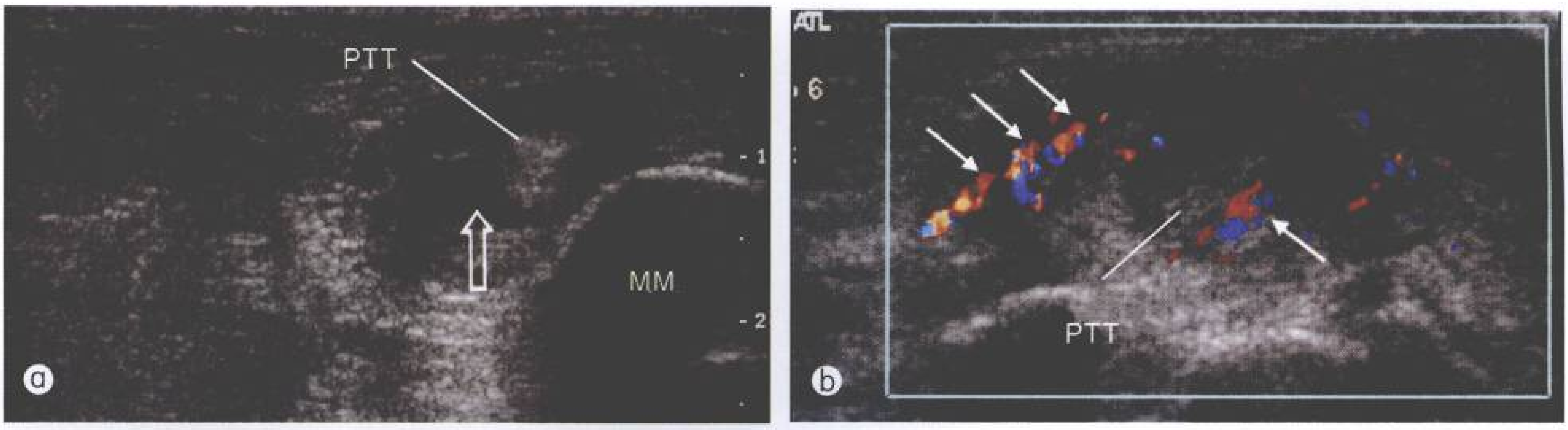

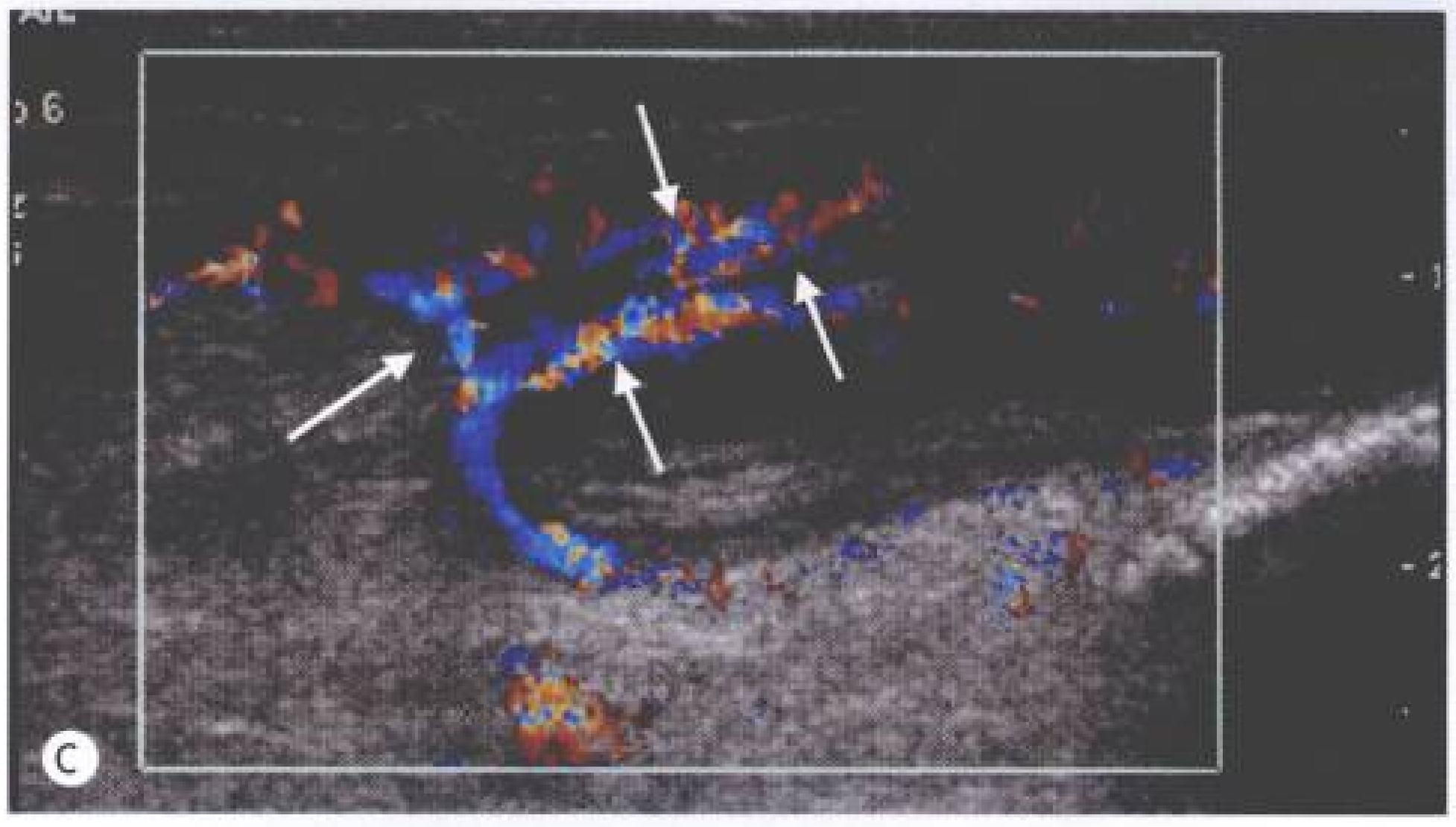

图 6-27 a. 灰阶超声显示短轴胫后肌腱(PTT)回声不均，肌腱周围可见局灶性低回声区(⇧)；b. 彩色多普勒显示肌腱周围病灶处血流信号增多(↑)；c. 肌腱旁长轴彩色多普勒显示血流信号增多(↑)，符合胫后肌腱腱鞘炎和肌腱炎。MM：内踝

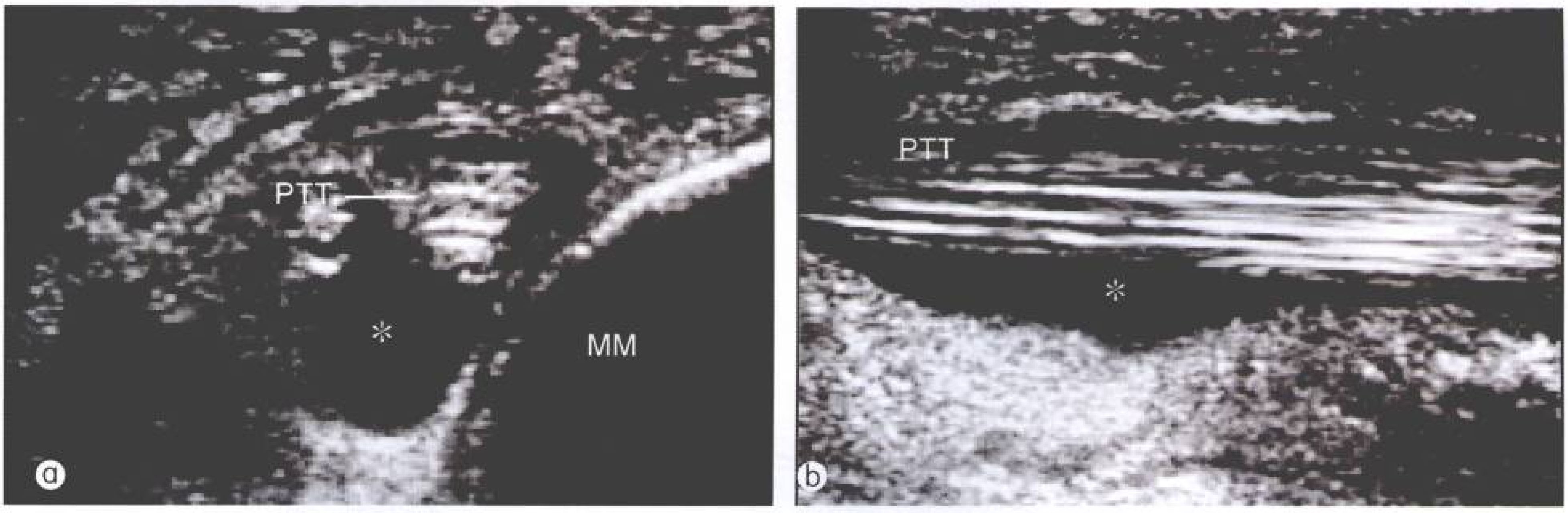

图 6-28 超声横断面(a)和纵断面(b)扫查足内踝(MM)显示强回声的胫后肌腱(PTT)，可见肌腱周围液性暗区(*)，符合胫后肌腱腱鞘炎诊断

完全性胫后肌腱断裂的超声表现为肌腱纤维结构局部完全性中断并为血肿组织填充。胫后肌腱的部分撕裂也很常见，其撕裂可与肌腱长轴平行或垂直。超声表现为肌腱内线样或局灶性低回声，常伴有压痛。操作者要熟知正常胫后肌腱产生各向异性伪像的部位，以避免将此处的低回声表现误认为病变。胫后肌腱的正常纤维结构在其舟骨附着点上方1 cm的范围内不能被显示，故此部位的肌腱炎或部分撕裂在患者无明显症状时难以诊断；但肌腱完全断裂伴残端挛缩时，超声能够做出诊断。此外，注意不要将紧邻的趾长屈肌腱(FDL)误认为胫后肌腱，仔细辨认内踝解剖关系可避免此类错误的发生。不论肌腱完全性或部分性撕裂，都可伴有腱鞘内积液。如前所述，胫后肌腱腱鞘内的少量积液为正常表现，并且有时可能表现为双侧轻微的不对称。如果积液表现为双侧明显的不对称、伴有局部压痛和/或相邻部位肌腱回声异常、积液内见碎屑回声或分隔时，则应怀疑为病理性积液。

有些部分性胫后肌腱撕裂系由相邻胫骨表面的骨赘或骨刺机械性损伤所致。超声可有效地发现这些骨刺或骨赘，除非其内含有脂肪性骨髓，否则MRI难以发现。纵向的胫后肌腱撕裂最好采用横断面扫查，表现为低回声的裂隙样结构呈部分性或完全性穿越肌腱组织(图6-29)。趾长屈肌腱、拇长屈肌腱病变较为少见。拇长屈肌腱炎易发生于芭蕾舞演员，这些病变均可利用超声进行评价。

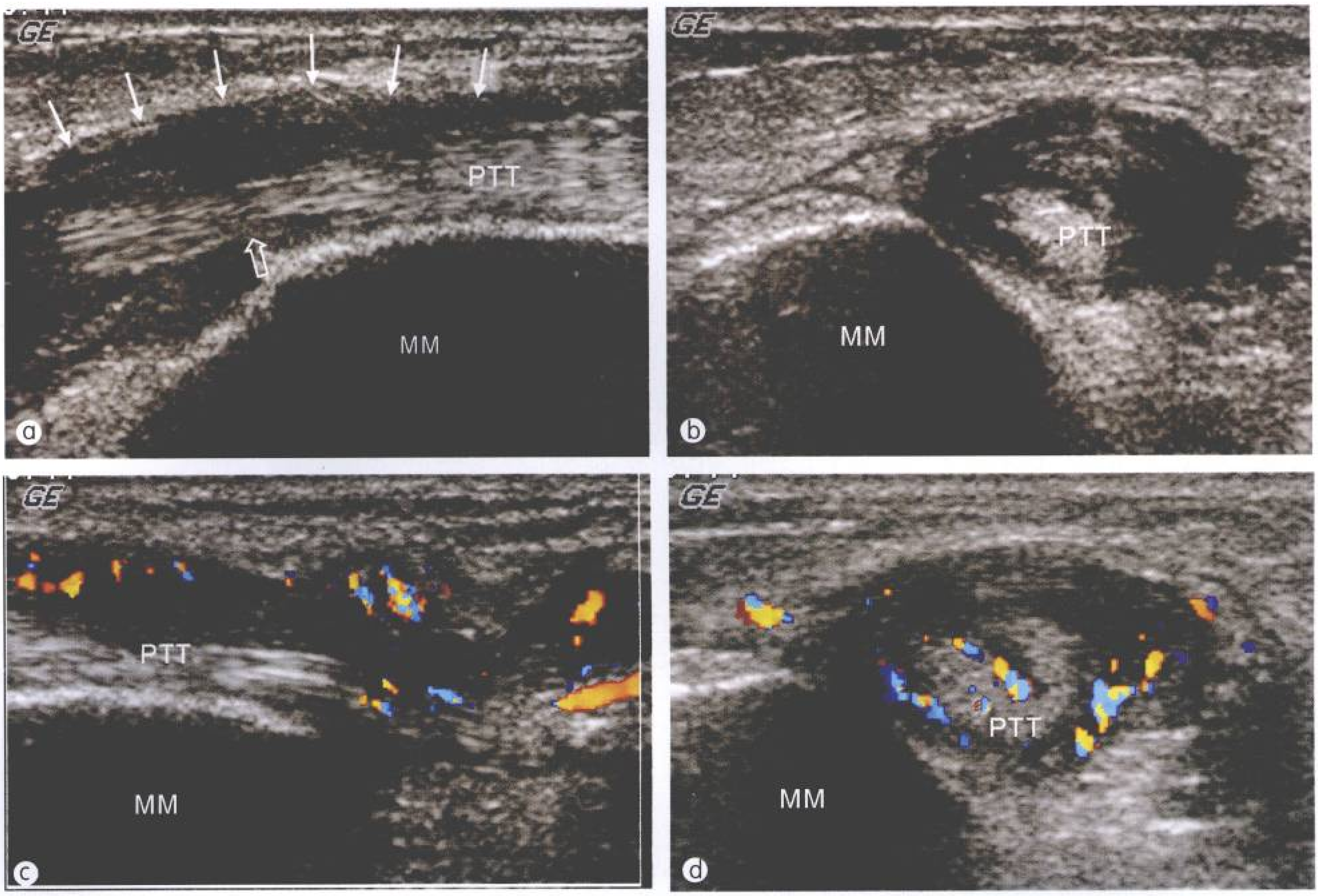

图 6-29　灰阶超声显示长轴(a)、短轴(b)胫后肌腱(PTT)回声欠均，中央部分纤维变薄，中断(⇧)，肌腱周围可见低回声区(↑)。彩色多普勒长轴(c)、短轴(d)胫后肌腱显示病灶内血流信号增多(↑)，符合肌腱炎和肌腱部分性撕裂。MM：内踝

对胫后肌腱功能不全的病因，超声检查具有较高的敏感性和特异性。肌腱撕裂需要手术治疗，而其他情况如肌腱炎和腱鞘炎则无需手术，超声可将肌腱撕裂与其他异常进行鉴别，故具有重要的临床意义。如胫后肌腱撕裂不能被及时发现和治疗，则可导致足内弓的塌陷。

内踝部韧带损伤多由足部强力外翻引起，相对较少。临床表现为内侧韧带部位疼痛、肿胀、压痛。足外翻时疼痛加剧，可伴有撕脱骨折。图 6-30 为内踝三角韧带撕裂的声像图表现。

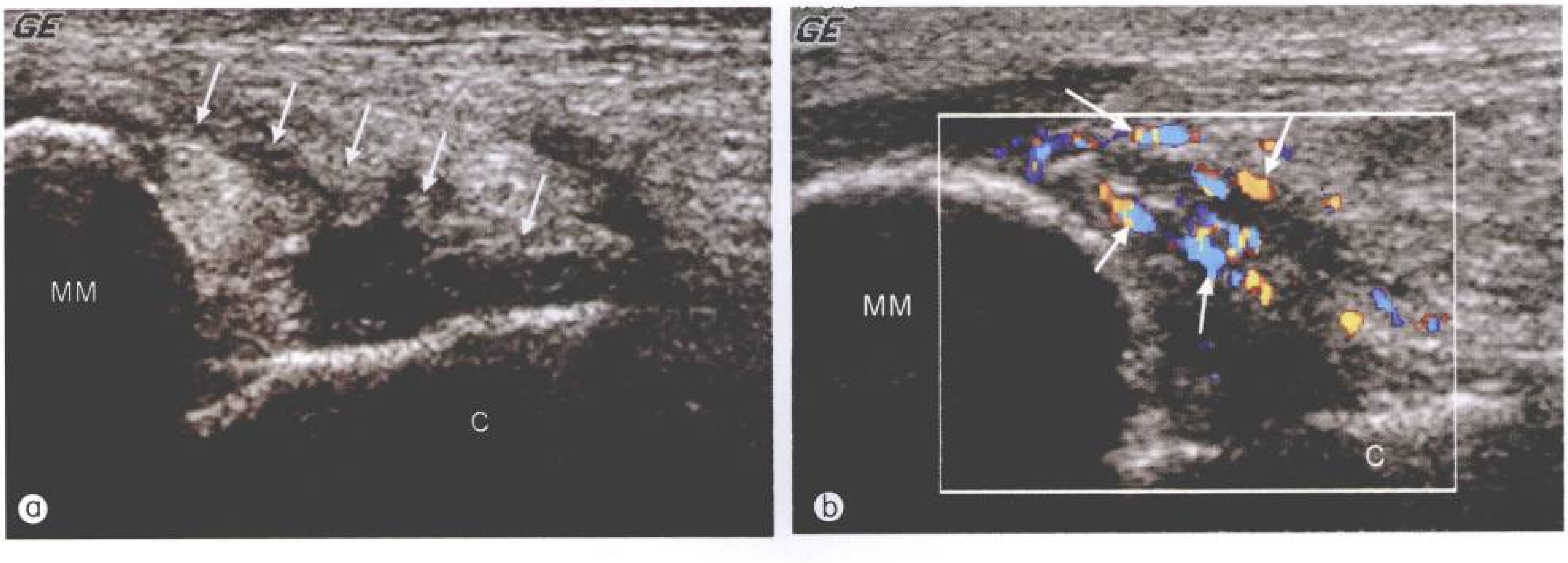

图 6-30　a. 灰阶超声显示内踝(MM)三角韧带肿大(↑)，回声不均，纤维样结构中断；b. 彩色多普勒显示病灶处血流信号增多（↑)，符合韧带部分撕裂诊断。C：跟骨

4. 踝后部

在所有踝部肌腱损伤中，跟腱损伤最常见。对跟腱的评价是最早应用的肌肉骨骼超声检查的项目之一。在评价跟腱炎及撕裂等病变中，超声的临床价值已非常明确。急性跟腱炎超声表现为跟腱局限性或弥漫性肿胀，回声减低，边界不清。也可表现为回声不均匀伴局部无回声，类似于跟腱撕裂(图6-31)，彩色多普勒显像有助于评价急性跟腱炎的特点(图6-32)。在横断面上，肿胀的跟腱可使原本上缘内凹的结构变得更接近圆形(图6-33)。相同条件下的声像图双侧对比观察有助于发现轻微肿胀。

腱旁组织炎可继发于跟腱炎或独立发生，表现为围绕跟腱的低回声晕。慢性跟腱炎通常继发于跟腱的慢性反复性创伤，由于在病理上缺少足够的炎性细胞，因此称为跟腱病更合适。超声表现为跟腱增厚及回声不均匀，有时伴有局部回声减低或钙化(图6-34)，伴或不伴探头下触痛。上述超声所见与部分撕裂的表现有重叠，故应密切结合病史考虑诊断。

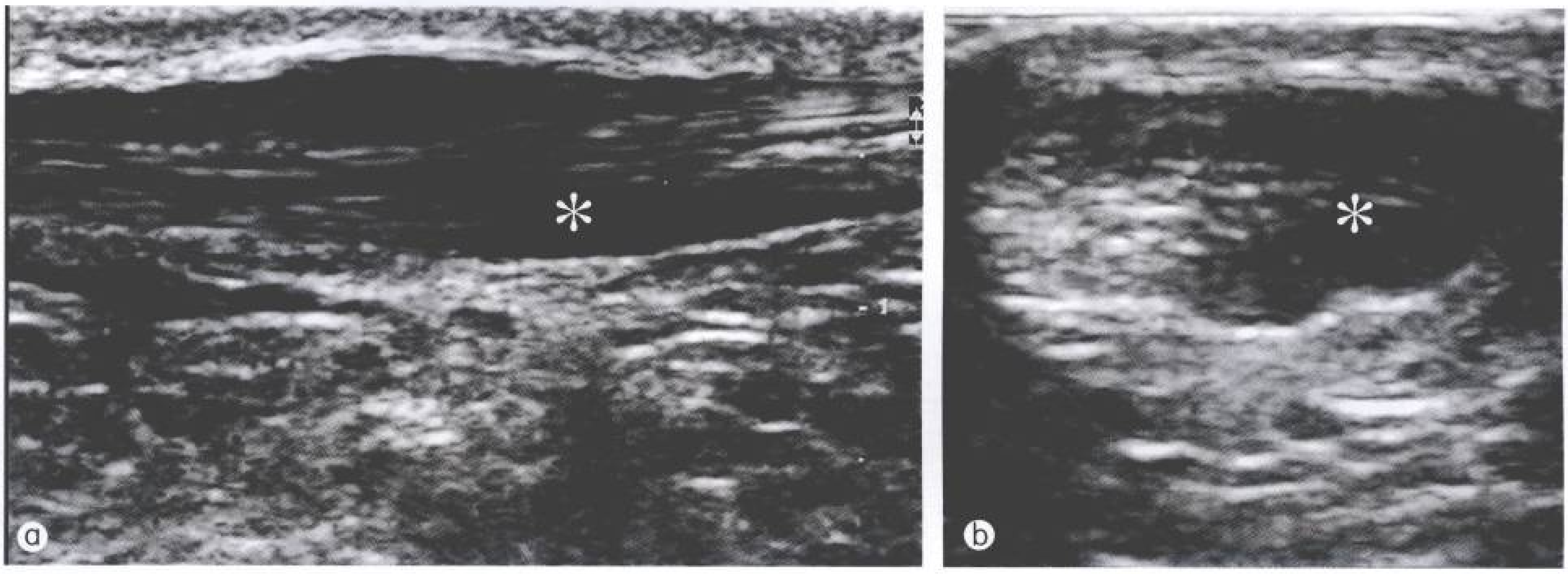

图6-31 纵断面(a)和横断面(b)声像图显示跟腱明显肿大，局灶性低回声区(*)，但仍可在低回声区内观察到纤维结构，符合局灶性跟腱炎表现

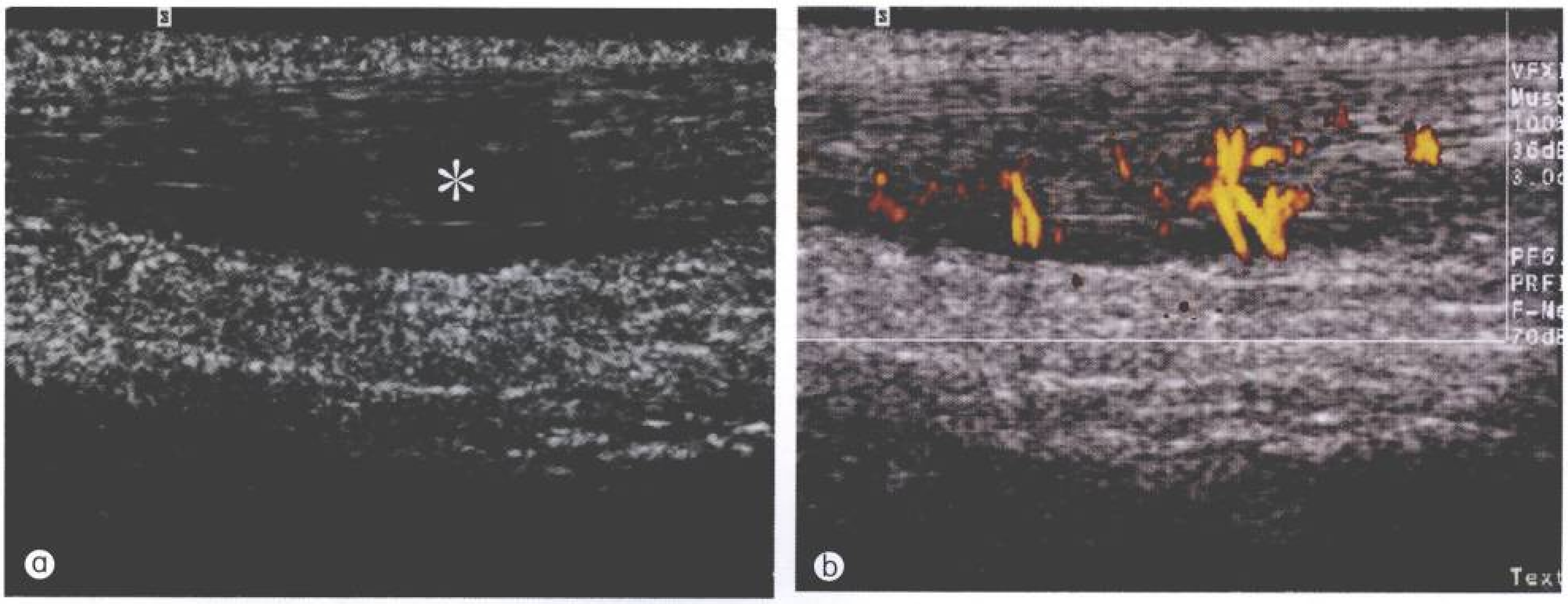

图6-32 a. 纵断面声像图显示跟腱局灶性肿大，呈低回声区(*)；b. 彩色多普勒显示局灶性血流增加，符合局灶性跟腱炎表现

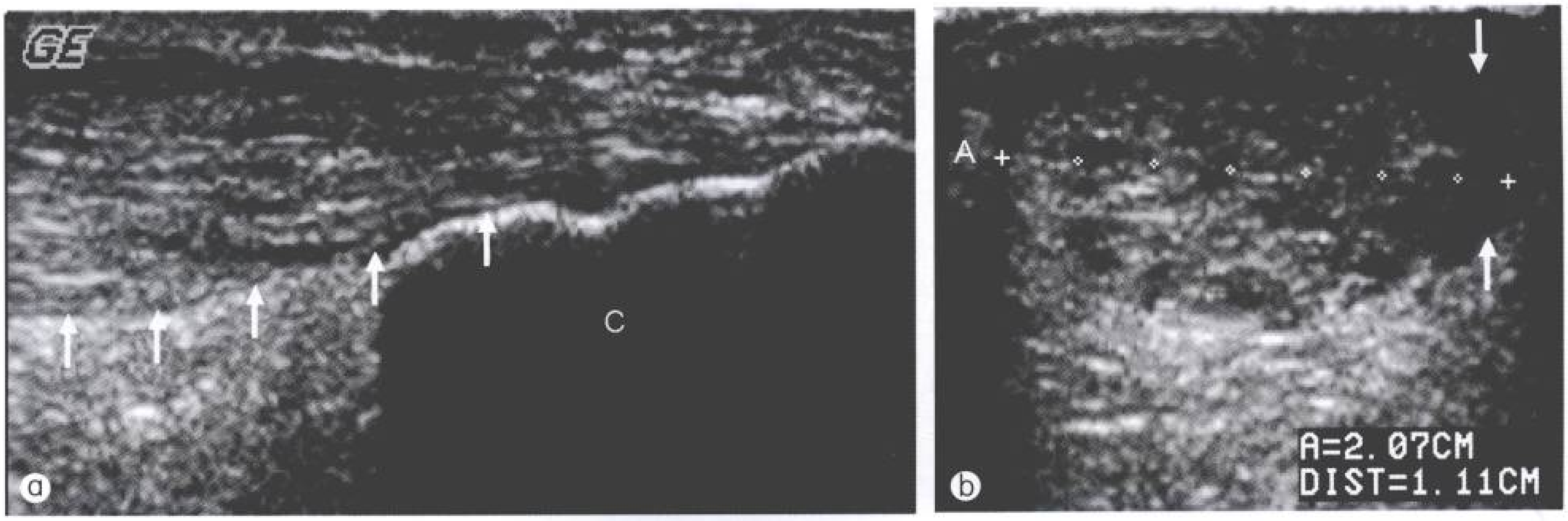

图 6-33　a. 纵断面声像图显示跟腱明显肿大(↑)，回声不均，纤维结构紊乱；b. 横断面声像图显示跟腱丰满粗大，跟腱周围液性无回声(↑)，符合急性跟腱炎表现。C：跟骨

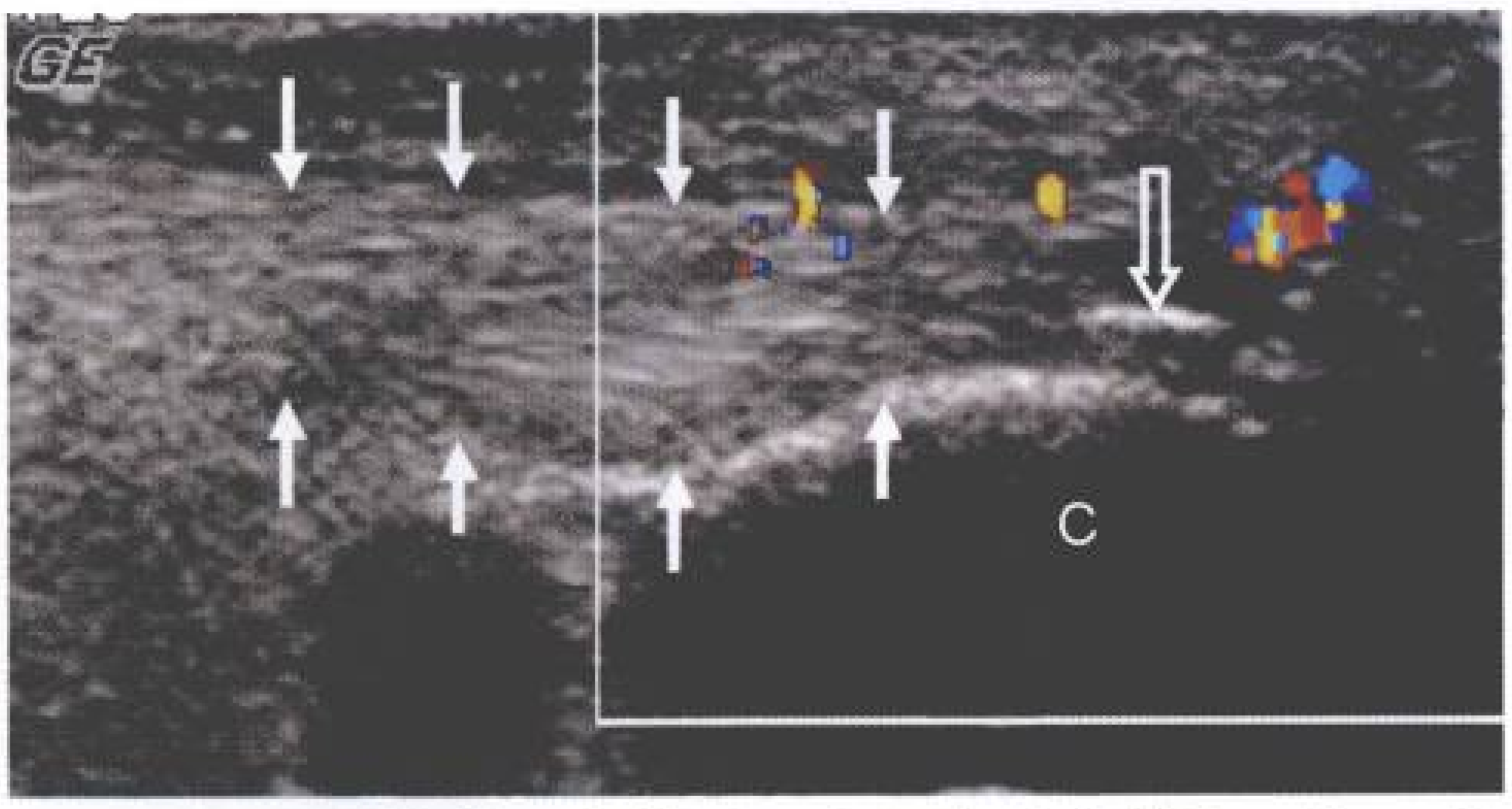

图 6-34　后踝纵断面声像图显示跟腱回声增强（↑），纤维结构不清，跟腱附着于跟骨处可见强回声钙化灶（⇧），符合慢性跟腱炎表现。C：跟骨

跟腱撕裂最常见部位为跟骨附着点上方 2~6 cm 处，因为此部位血供相对较少。部分性跟腱断裂在临床上不易诊断，但超声常常可做出明确诊断。部分跟腱撕裂既可发生于肌腱内部，声像图表现为跟腱内部出现部分纤维中断或低回声区，也可延伸至肌腱表面并伴有腱旁组织炎，以及腱旁积液(图 6-35)。完全性跟腱断裂声像图上表现为呈纤维状结构的跟腱组织完全性中断和血肿(图 6-36)，并常伴有 Kager 脂肪垫疝入断裂部位的现象(图6-37)。在急性期，断裂部位为血肿组织所填充，其回声低于跟腱且回声不均匀，随时间推移，此部位逐渐为强回声的肉芽组织替代。

超声对跟腱撕裂程度和部位的准确描述对临床医师决定是否对患者进行手术治疗，具有非常重要的指导意义。一般如发现有 1/3 以上的跟腱未受损伤，则无需手术治疗。而对完全撕裂的患者，在跖屈状态下测量断端间距离有助于临床决定手术或保守治疗。此外，小撕裂的发现也有助于临床医师找到适当的治疗方法以避免进一步发生完全性断裂。对于手术或保守治疗后愈合的跟腱，声像图往往表现为均匀增厚的纤维肉芽组织结构(图6-38)。超声尚可用来评价因高胆固醇血症而出现的肌腱黄色瘤及痛风患者的肌腱痛风石(图6-39)。

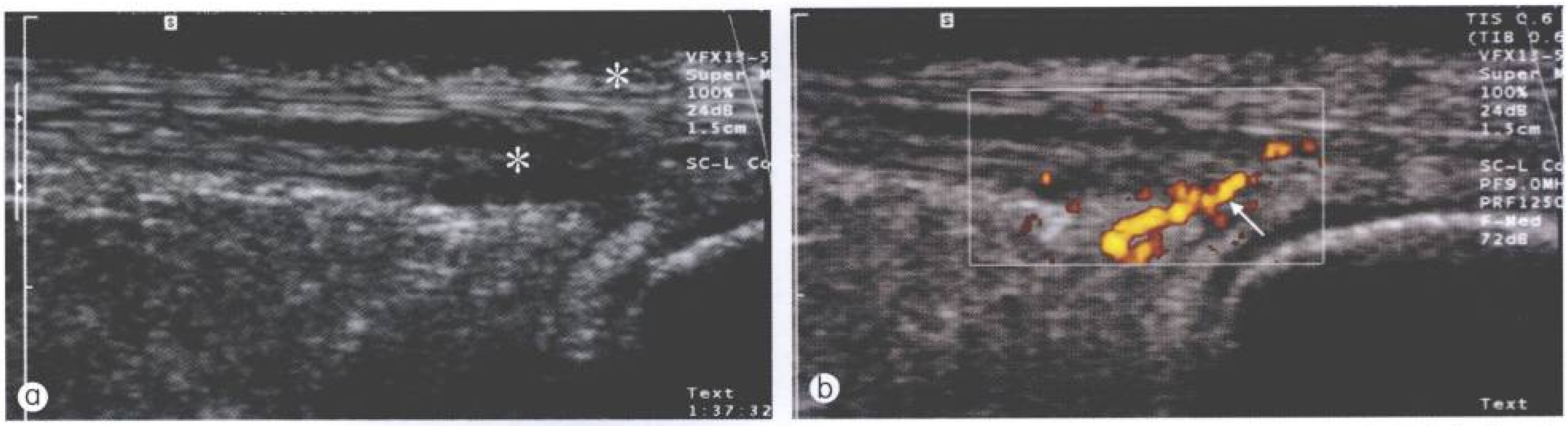

图 6-35　a. 后踝纵断面声像图显示跟腱局灶性低回声区（*），其内纤维结构消失；b. 能量多普勒显示病灶内条形血流(↑)，符合跟腱部分性撕裂的诊断

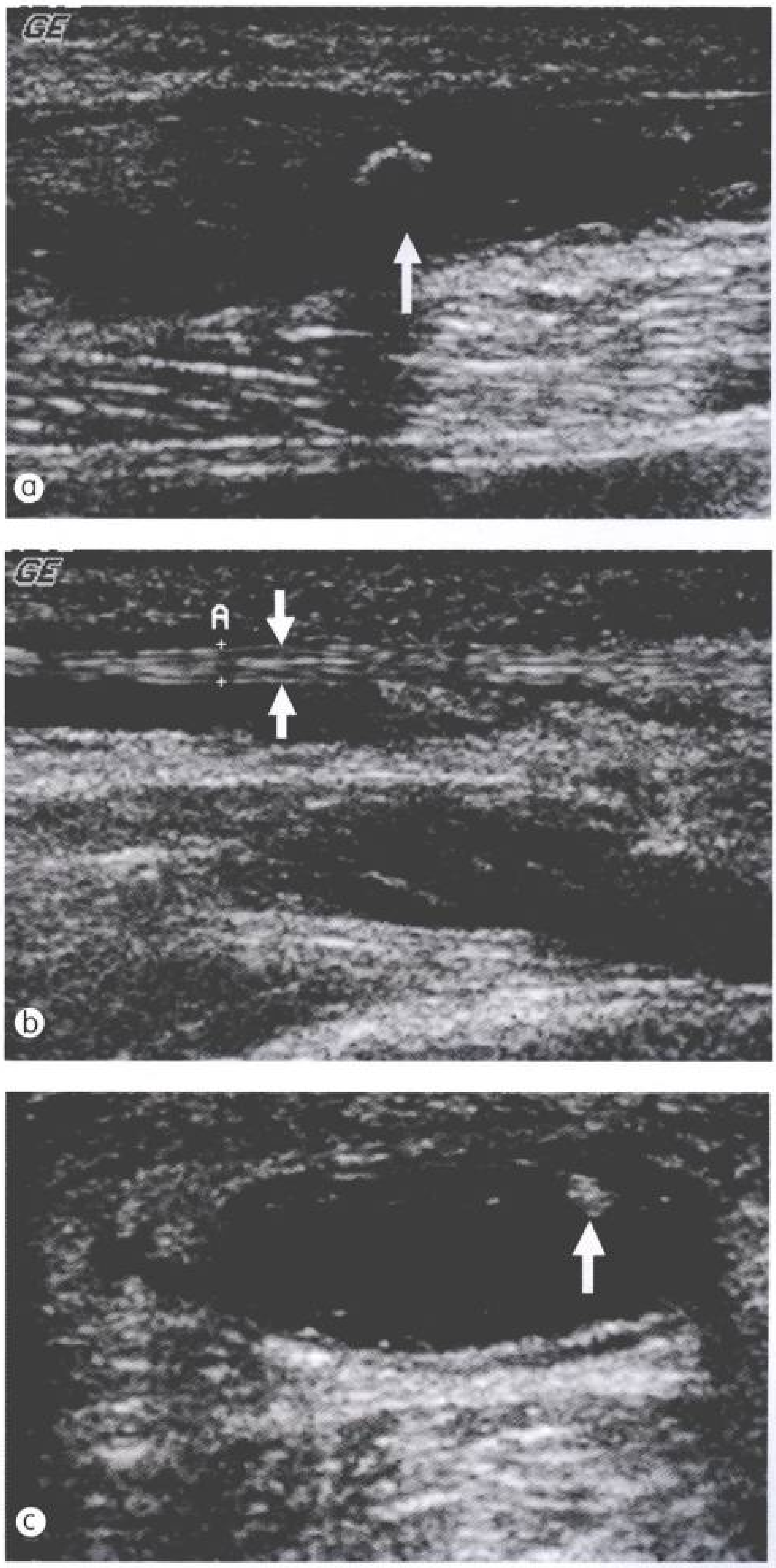

图 6-36　a. 后踝正中纵断面声像图显示跟腱断裂，断端跟腱回缩（↑）；b. 偏向一侧的纵断面声像图可见正常的跖肌肌腱（↑）；超声对正常跖肌肌腱不易显示，只有当跟腱断裂时才会观察到，不应误诊为跟腱的一部分；c. 横断面声像图显示断裂处呈无回声区，仍可见位于一侧的跖肌腱（↑），此病例为完全性跟腱断裂

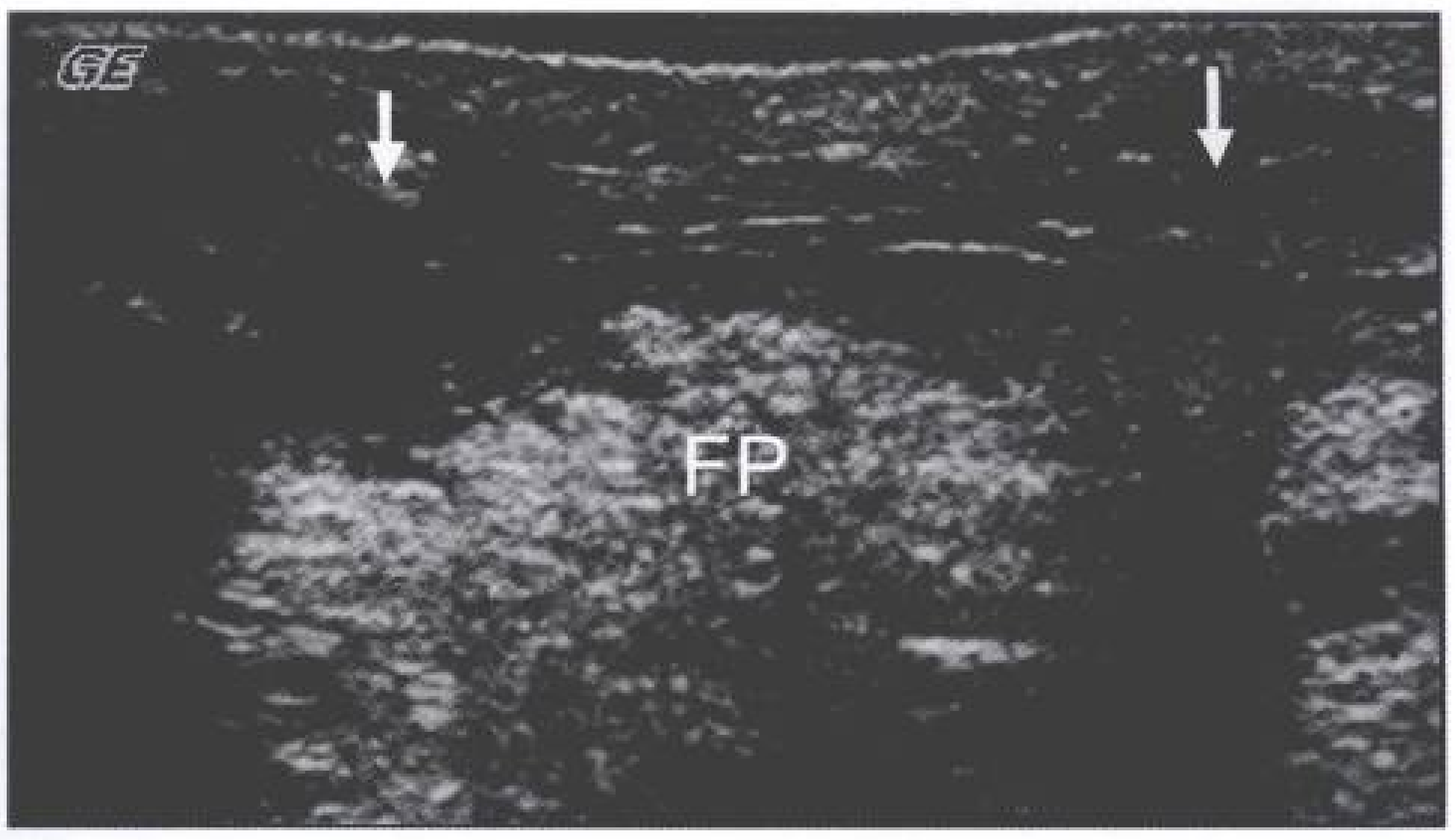

图 6-37　后踝纵断面声像图显示跟腱完全中断，断端跟腱回缩(↑)；断裂区域可见积液和 Kager 脂肪垫(FP)疝入，符合跟腱完全断裂的诊断

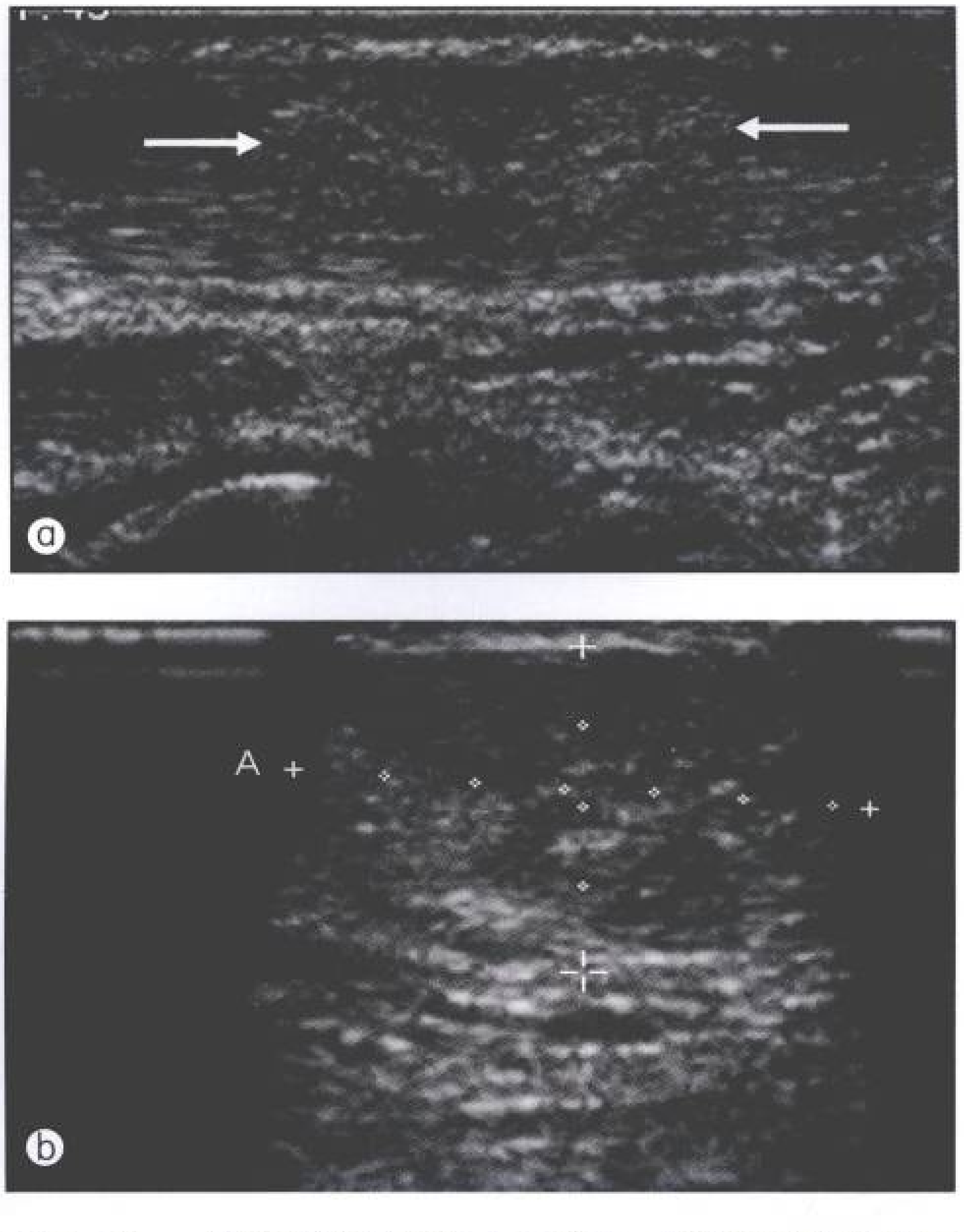

图 6-38　a. 跟腱切割伤修复术后数月，纵断面声像图显示跟腱内局灶性回声增强区(↑)，无纤维状结构；b. 横断面声像图显示跟腱粗大，内部回声不均，符合纤维肉芽组织的表现

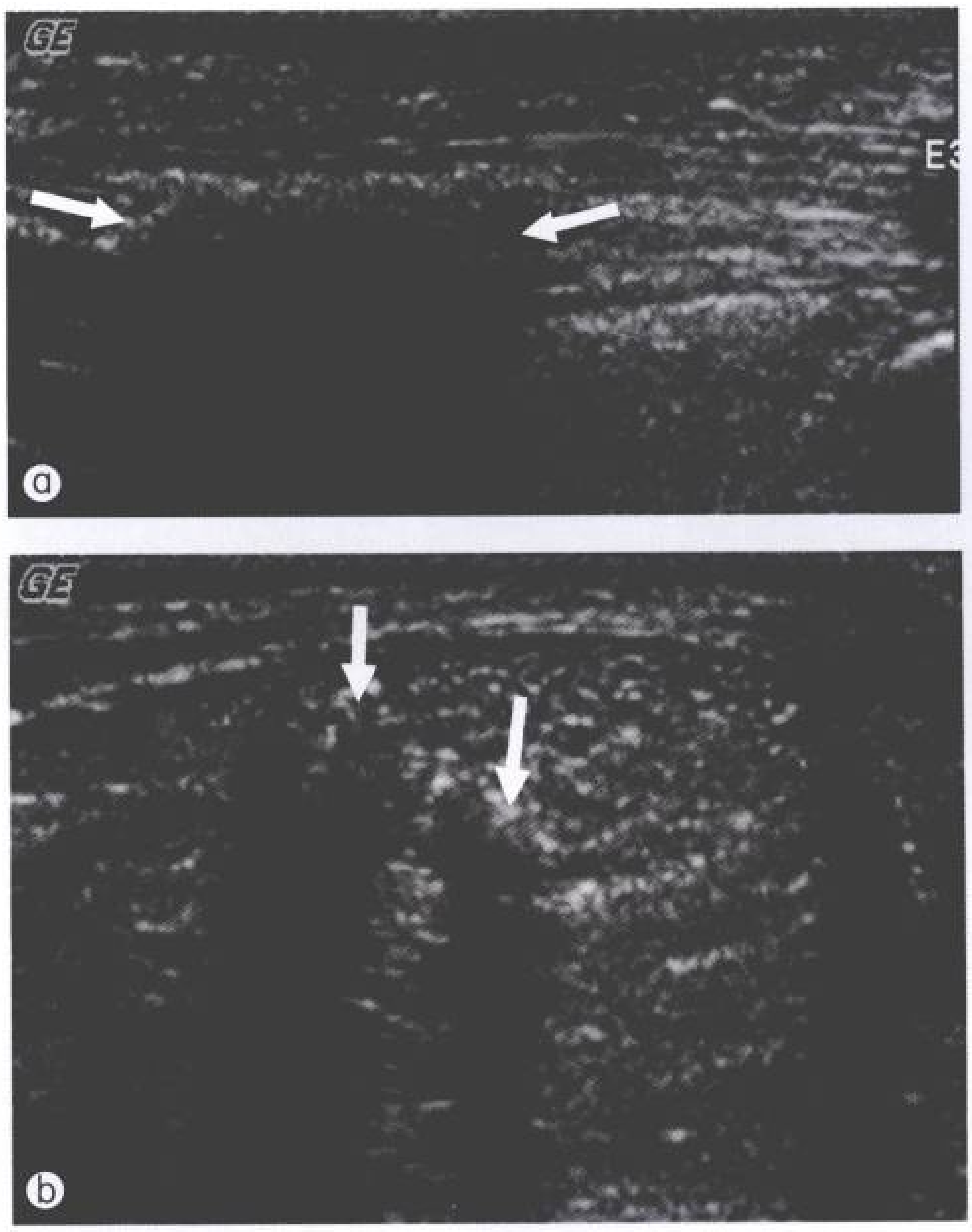

图 6-39 a. 纵断面声像图显示跟腱内局灶性回声增强区(↑)，伴有声影，纤维结构紊乱；b. 横断面声像图显示跟腱丰满粗大，多处强回声区伴声影（↑），符合跟骨痛风结石沉着表现

关节病变

踝关节病变多表现为滑膜炎、关节积液(单纯性或混合性)，以及关节内游离体。超声诊断关节积液的敏感性明显高于 X 线平片，但低于 MRI。需要注意的是，不要将距骨顶部呈低回声的正常软骨误认为关节积液，而前陷窝处有 1~3 mm 的积液也属正常。声像图上，单纯性的关节积液表现为液性无回声或低回声(图 6-40)；复合性积液表现为强弱混合的不均匀回声，可由出血、感染、代谢异常、色素沉着绒毛结节样滑膜炎、滑膜骨软骨瘤病等引起，需要结合病史、实验室检查及积液抽吸做出明确诊断。实时超声可引导关节积液的诊断性抽吸。表6-8 所列为混合性关节积液

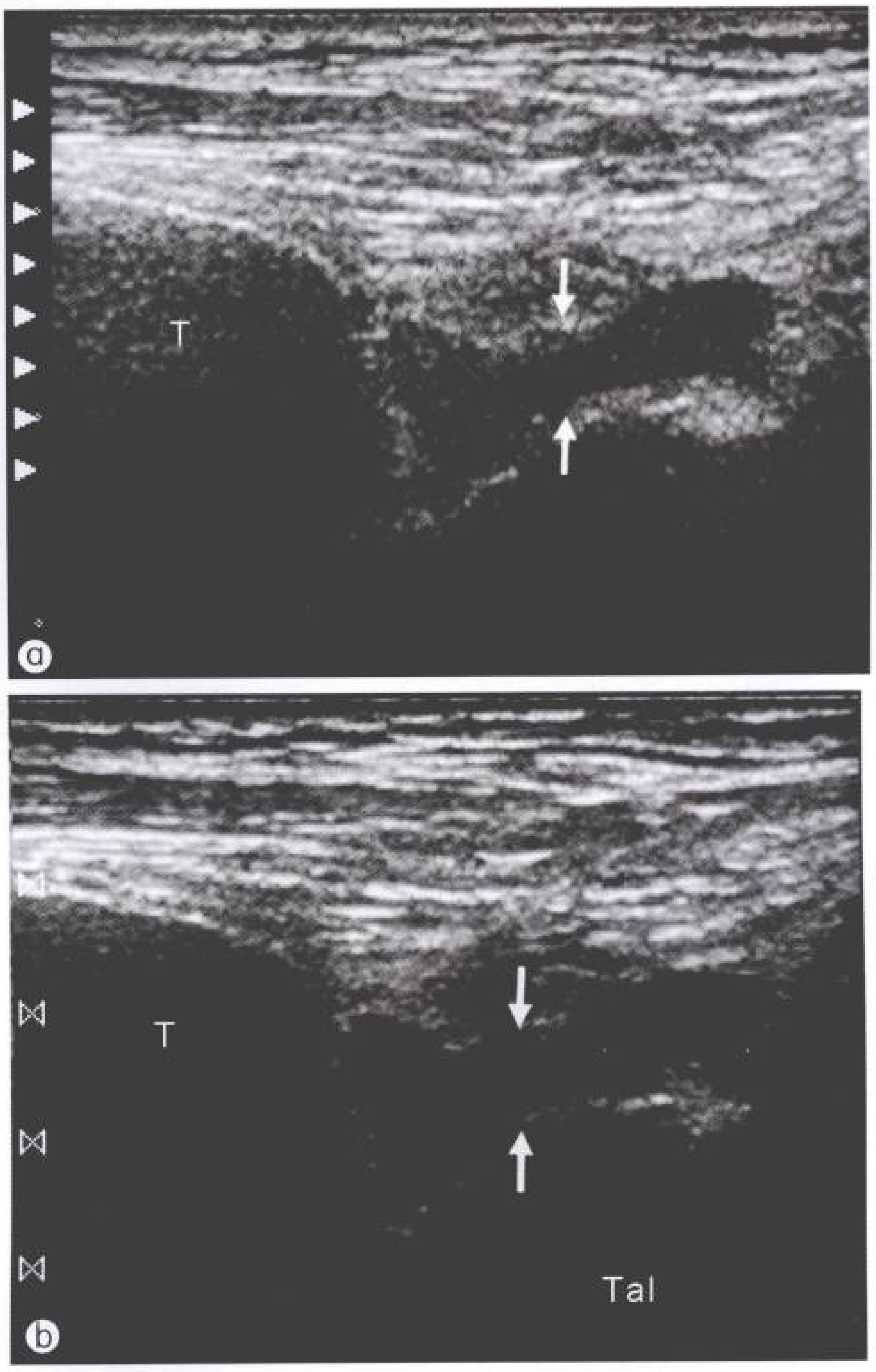

图 6-40 超声踝前纵断面显示胫距关节积液(↑)。a. 常规灰阶声像图显示积液欠清楚；b. 谐波成像清晰显示积液呈无回声。Tal：距骨；T：胫骨

表 6-8 混合性关节积液的分类

感染/化脓性关节
出血
痛风
关节内积气：继发于手术，关节镜，感染
滑膜性骨软骨瘤病
色素沉着绒毛结节样滑膜炎

的病因和分类。

关节内游离体的超声表现为关节囊内可移动的强回声团块(图6-41)。如果关节腔内无积液，可通过注入一定量的液体来帮助观察和确诊。如果实时超声证实游离体在积液内移动，则有助于与骨赘相鉴别。当系统性疾病影响关节时，超声可以发现和证实影响部位是在关节内还是关节旁。例如，踝关节肿胀常常为结节病或Lofgren's综合征的主要症状，此类肿胀大多数位于关节周围，多为腱鞘炎和/或皮下水肿所致。而风湿性关节炎表现为滑膜弥漫性或结节性增生、关节腔积液，以及关节面侵蚀性破坏，超声可以清楚显示其相

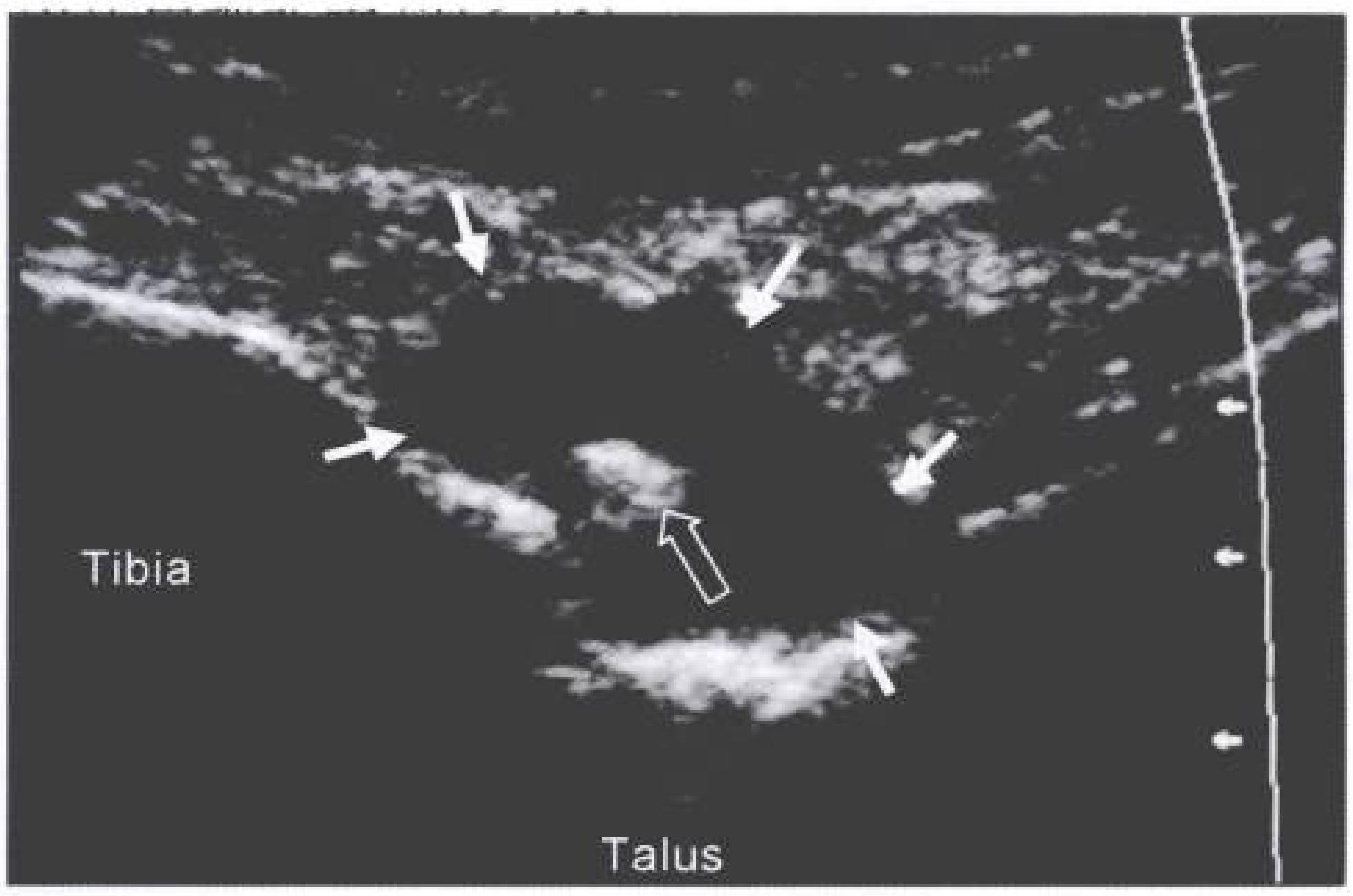

图 6-41 超声踝前纵断面显示胫距关节内无回声区(↑)，其内可见一强回声光团(⇧)，符合关节内积液伴游离体。Talus：距骨；Tibia：胫骨

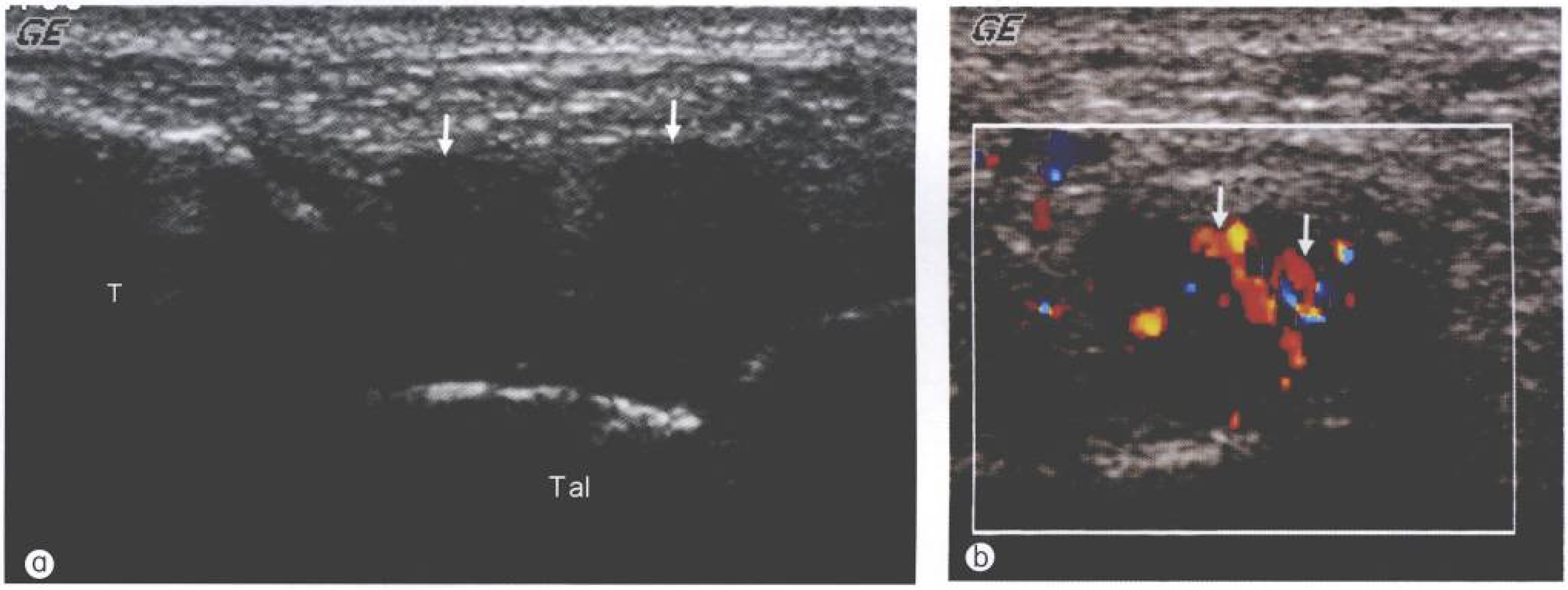

图 6-42 a. 踝前纵断面灰阶声像图显示胫距关节滑膜增厚呈低回声结节状（↑）；b. 彩色多普勒显示病灶处血流信号增多(↑)，结合病史符合风湿性关节炎的诊断。Tal：距骨；T：胫骨

滑囊炎和腱鞘囊肿

踝部的囊性积液多代表滑囊炎或腱鞘囊肿(bursitis or ganglion cyst)，超声可用于肿块定位、测量大小、确定囊性和显示病变特征。踝部最常使用超声检查的滑囊是跟骨后滑囊。正常情况下，跟骨后滑囊超声表现为低回声或含少量(<2~3 mm)的无回声液体。跟骨后滑囊炎的病因包括：创伤性、感染性、炎性(类风湿)和代谢性(痛风)等。急性滑囊炎的临床特征是疼痛、 局部红肿、局限性压痛和活动受限。滑囊炎多次发作或反复受创伤后可发展成慢性滑囊炎。高分辨力超声可以显示出滑囊内积液、滑囊滑膜增生、滑囊壁变厚、赘生物及钙质沉着等病变特征(图6-43，图6-44)，并可引导囊内积液的诊断性或治疗性穿刺抽吸。

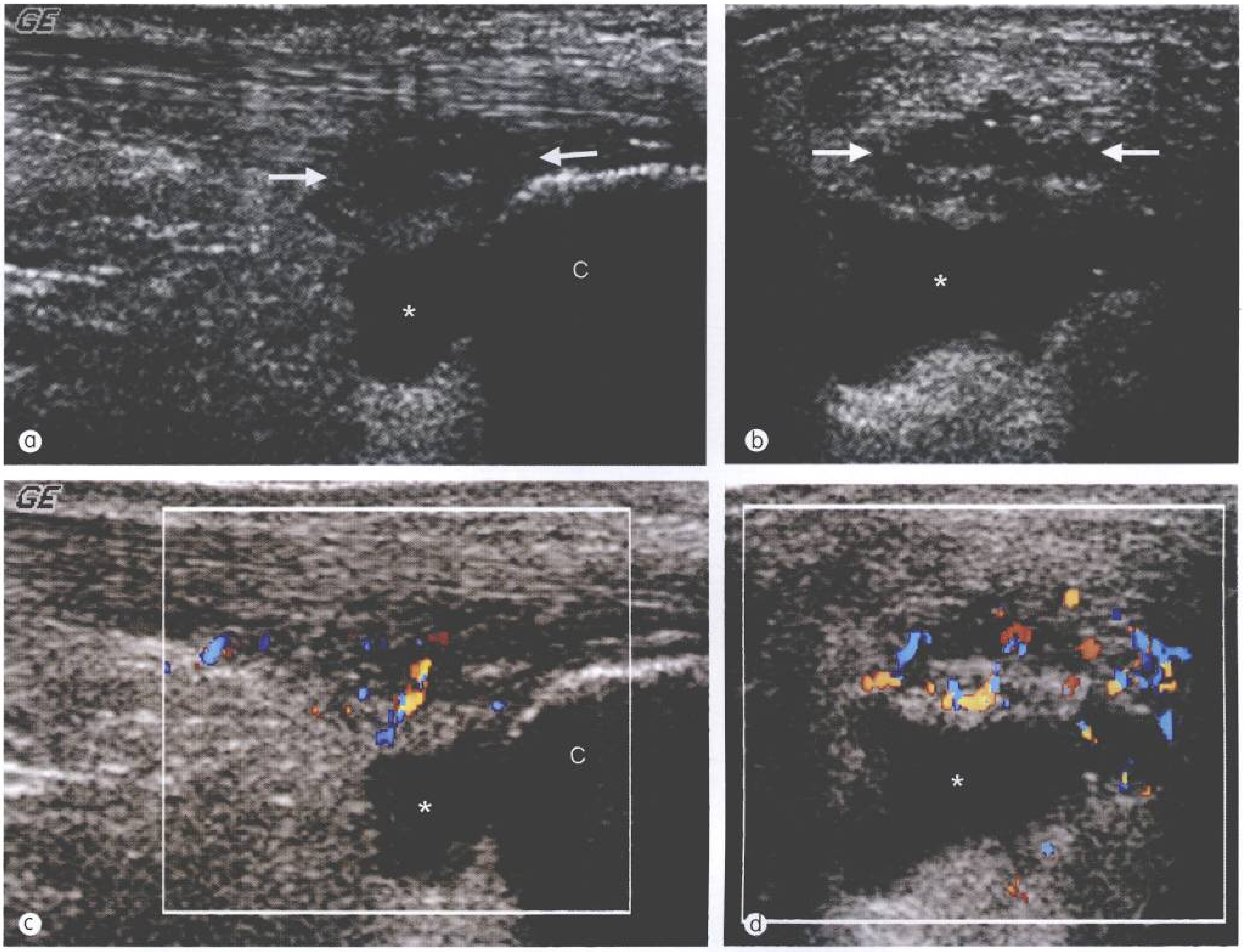

图 6-43　纵断面(a)和横断面(b)声像图显示跟腱内局灶性低回声区(↑)，可见跟骨后滑囊增大(*)；纵断面(c)和横断面(d)彩色多普勒显示病灶处血流信号增多，符合跟腱炎和滑囊炎表现。C：跟骨

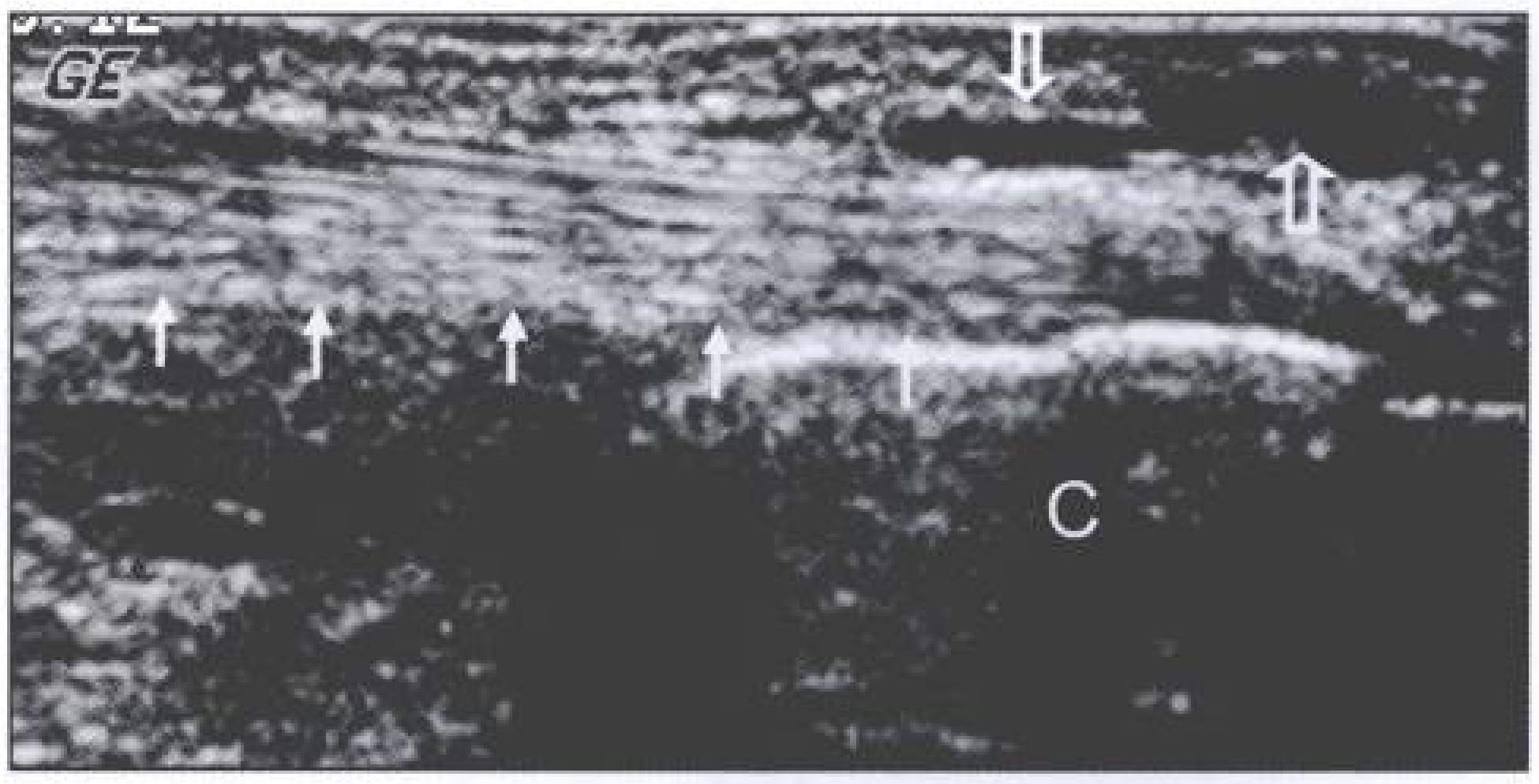

图 6-44　纵断面声像图显示远端跟腱(↑)与皮肤之间可见不规则形无回声区（⇧)，边界不清，符合跟腱后滑囊炎表现。C：跟骨

腱鞘囊肿为非肿瘤性的含液性病变，有滑膜样内衬和纤维性外膜，其临床表现可为局部疼痛或无痛性包块。囊肿常位于关节周围或起源于腱鞘，但多数与关节腔不相通。腱鞘囊肿在踝部及足背部非常常见，发生几率仅次于手部及腕部。腱鞘囊肿的典型超声表现为圆形的无回声伴后方回声增强(图 6-45)。在感染或出血的情况下囊内会出现低回声，此时要与实性包块相鉴别。当低回声包块在彩色或能量多普勒超声下显示内部有血流信号时，可排除腱鞘囊肿的可能(图 6-46)。在无血流信号的情况下，有内部回声的腱鞘囊肿很难与实性包块鉴别。必要时，可通过超声引导进行诊断性或治疗性穿刺抽吸。

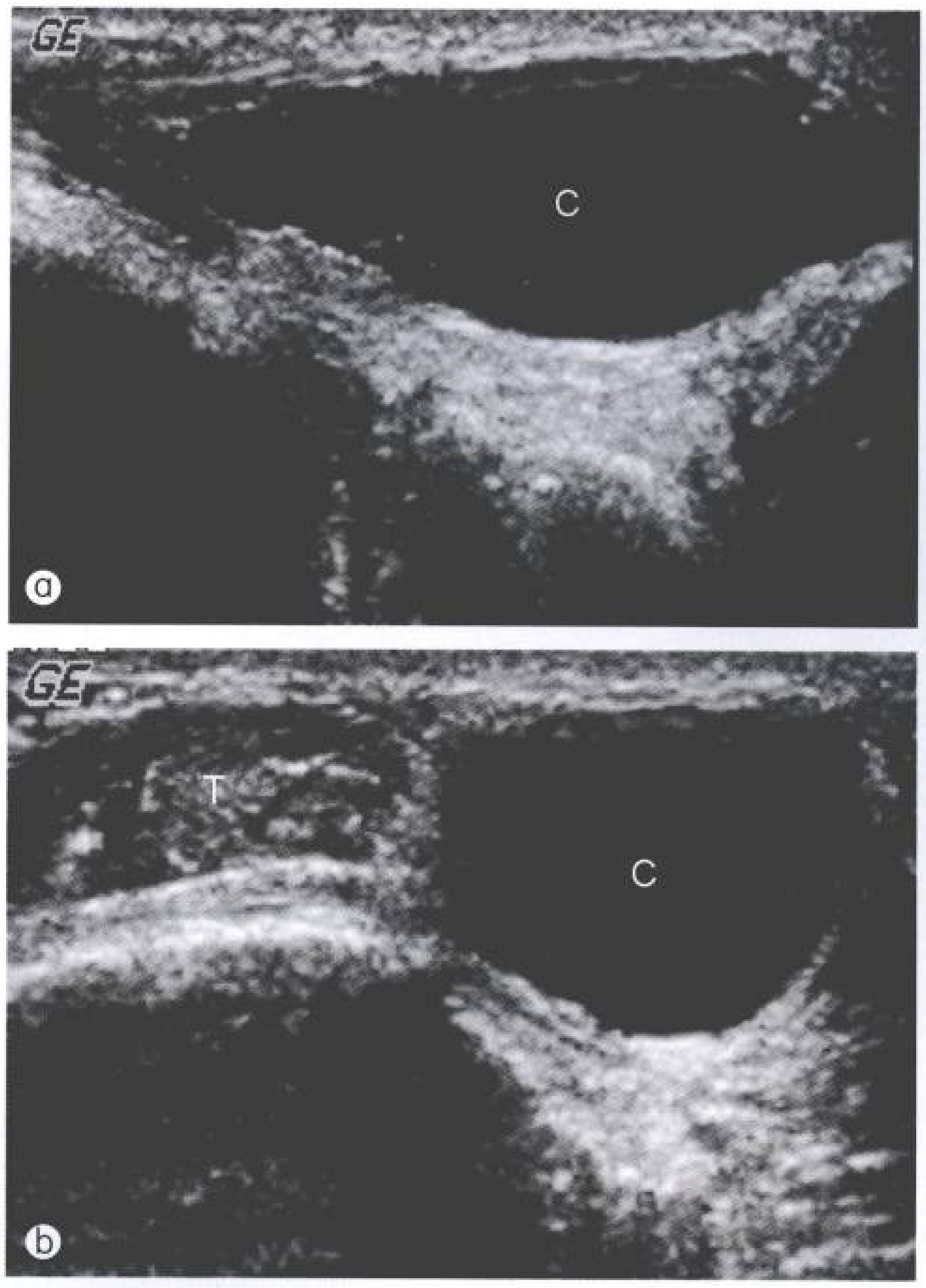

图 6-45 a. 超声足背外侧纵断面显示无回声囊性肿物(C)，壁后，内有散在回声颗粒；b. 横断面显示囊肿与肌腱(T)相邻，符合于腱鞘囊肿

异 物

临床上，浅表组织内的异物需要快速地做出诊断并摘除，以避免发生感染。有些位于皮肤或皮下组织内的异物 X 线不能够显影，超声是检查这些异物的最佳手段。常见的异物包括玻璃、木屑和金属物等，超声可通过发现异物的强回声及其后方声影的不同特点来判断其存在(图6-47)。通常玻璃和木屑会产生声影，金属物会产生“彗星尾”征，但这取决于异物的大小。在可能的情况下，应最大限度地使用高分辨力探头(7.5~10 MHz)，超声能够显示小至 0.5 mm×1 mm 的木屑异物。存留时间较长的异物周围常有感染性的低回声晕包绕，有助于异物的识别。异物一旦被发现，操作者应在皮肤上做好标记以便随后的摘除操作。

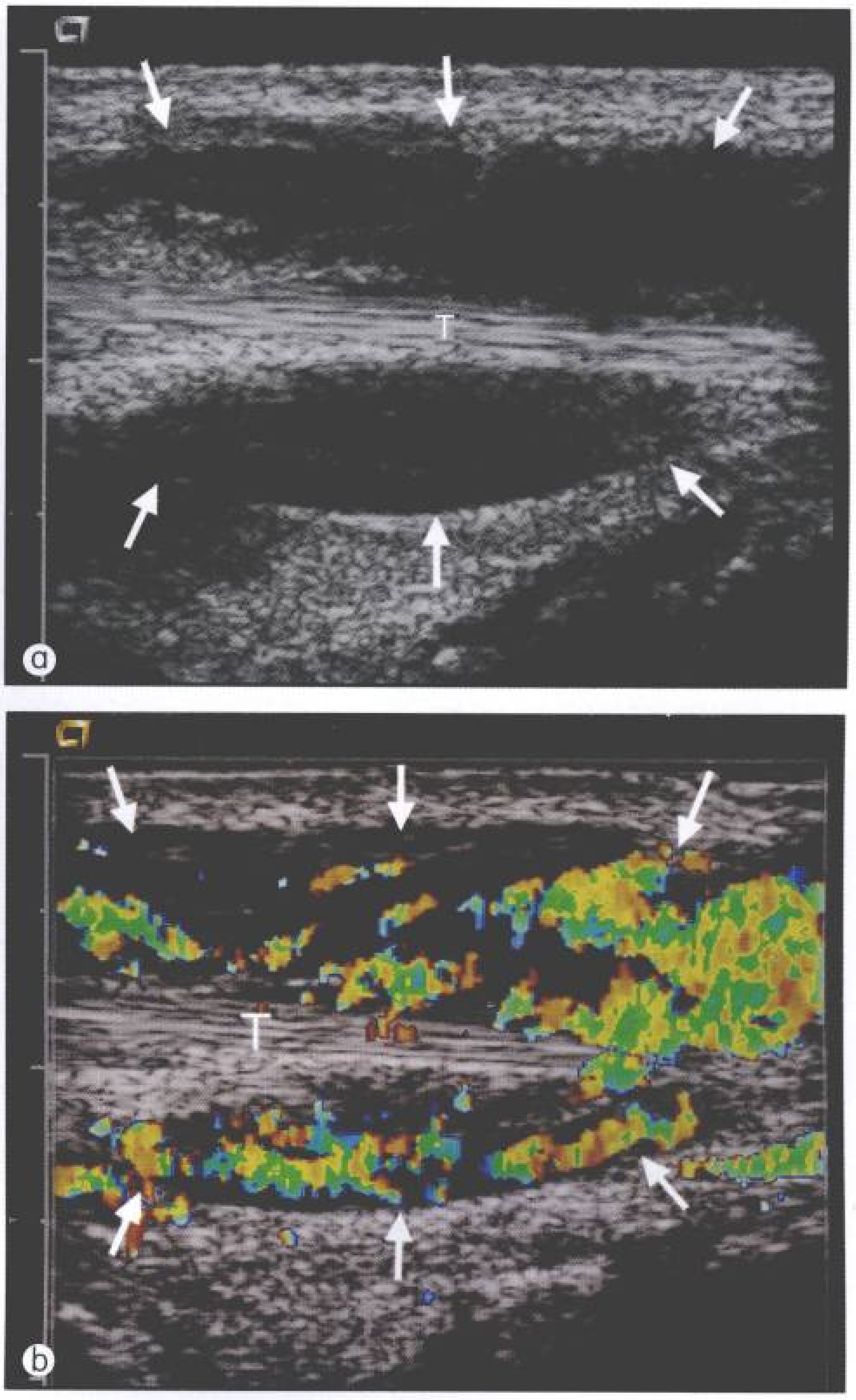

图 6-46 a. 超声足背中央纵断面显示肌腱(T)周围低回声肿物(↑)，内部回声不均，有分隔，边界不清；b. 彩色多普勒显示病灶(↑)血流异常丰富，病理诊断为恶性淋巴瘤

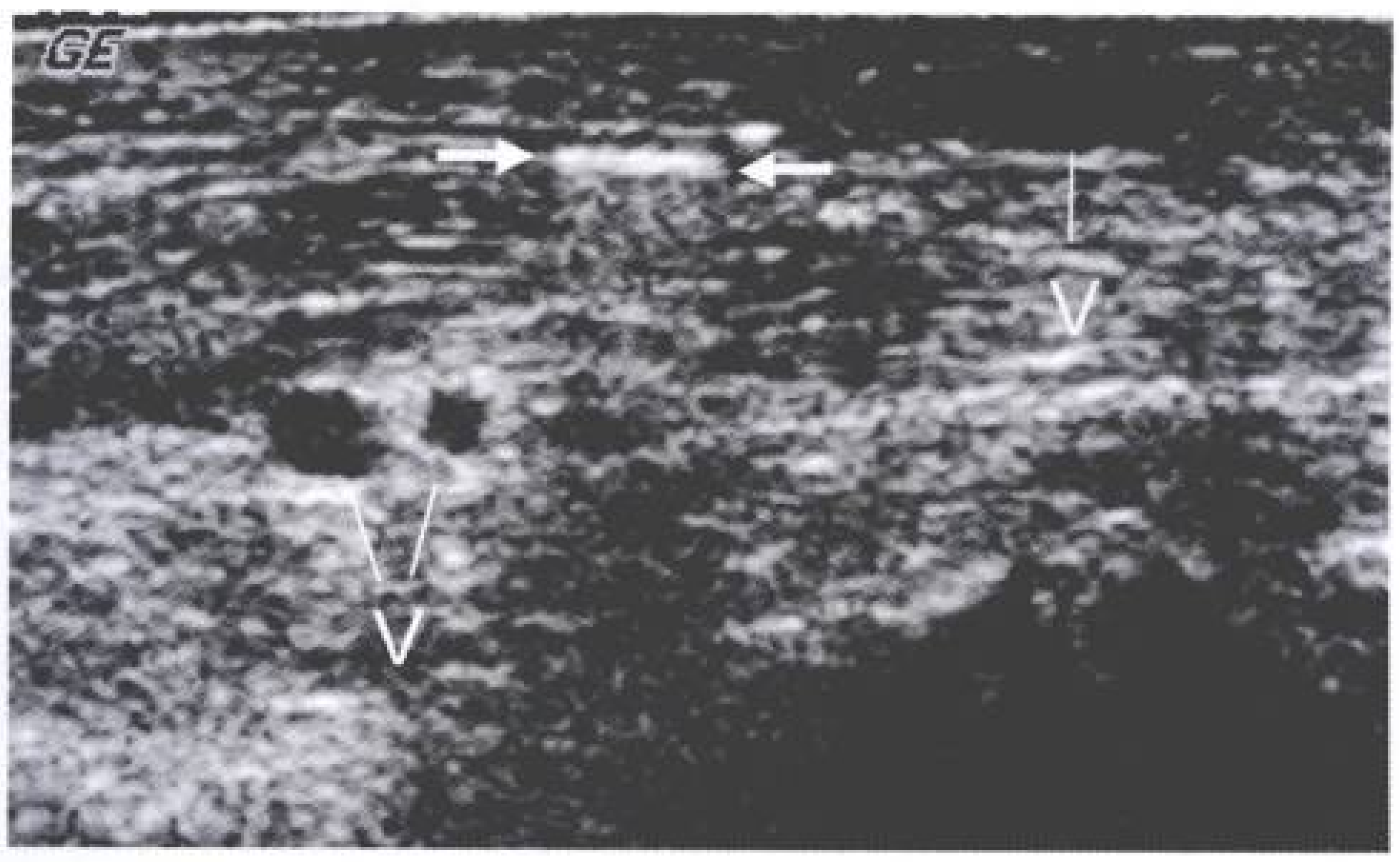

图 6-47 超声足内侧纵断面显示皮下组织内强回声条形物(↑)，后方回声衰减，可见皮下及深部血管(V)，符合木屑异物表现

足底筋膜炎

足底筋膜炎(plantar fascitis)是足底筋膜在跟骨内侧起始处的炎症，组织学上可见此处的筋膜纤维呈慢性退化性改变。足底筋膜炎多源于运动引起的慢性损伤，最常见的原因是长时间走路，包括长跑、登山、徒步旅行等活动。鞋跟太硬造成对足跟的压迫也能引起足底筋膜炎。足底筋膜炎临床表现为足底部疼痛，有时伴有可触性包块或软组织增厚。超声发现足底近端筋膜增厚及回声减低可确诊本病(图 6-48)。有研究发现，足底筋膜炎患者其足底筋膜增厚可达 5.2 mm，而正常对照仅为 2.9 mm。足底筋膜炎可有钙化并伴有筋膜周围积液，在严重情况下，足底筋膜增厚可呈结节状(图 6-49)。对仅有轻微改变的患者，通过双侧对比观察并结合临床症状可明确诊断。需要注意的是，运动员的足底筋膜异常可表现为双侧。

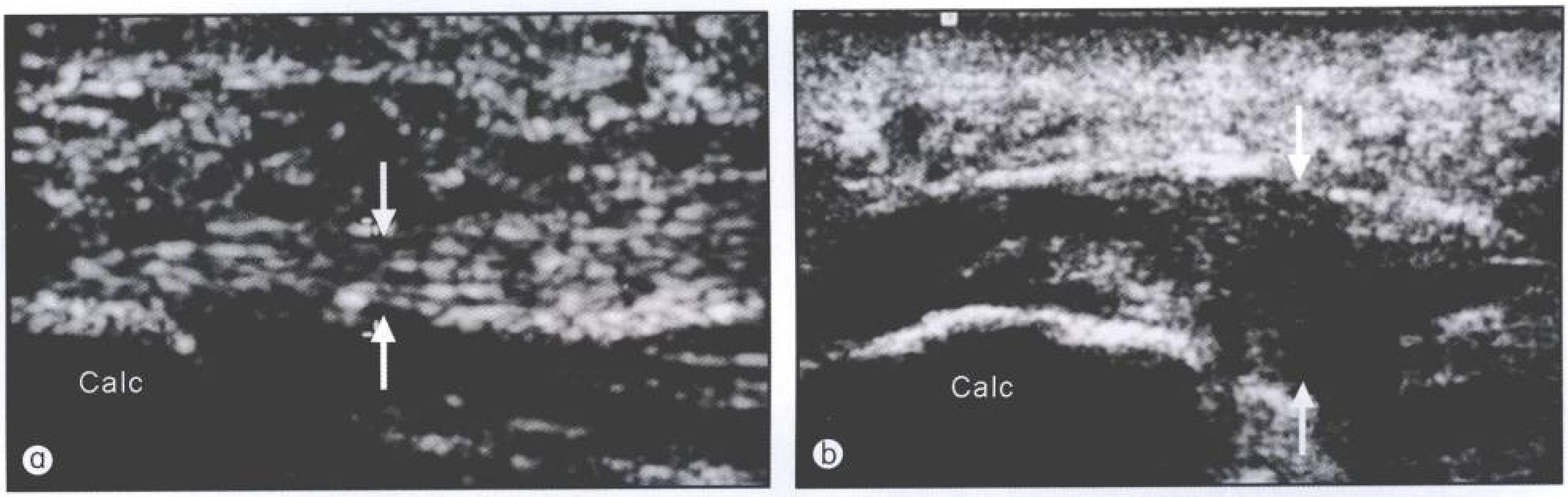

图 6-48　a. 正常足底超声显示皮下足底筋膜层结构(↑)；b. 患侧足底筋膜层回声明显不均，局限性增厚(↑)，符合足底筋膜炎表现。Calc：跟骨

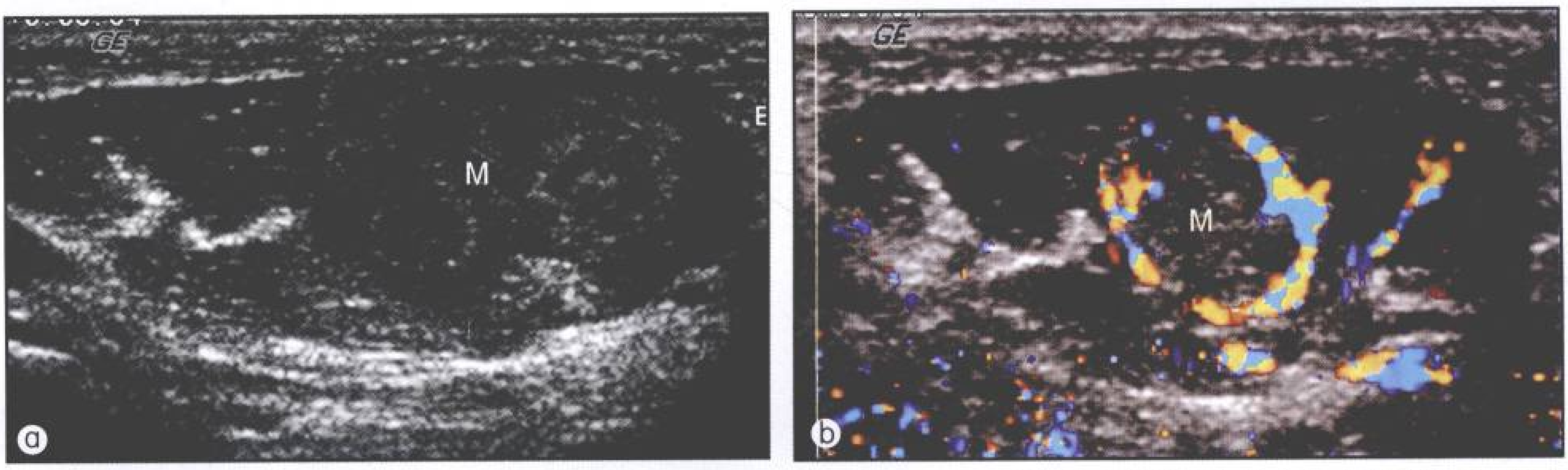

图 6-49　a. 超声足底内侧纵断面显示皮下足底筋膜层呈强回声包块(M)；b. 彩色多普勒显示包块内血流信号增多，符合足底筋膜炎表现

软组织包块

超声擅长评价各种浅表软组织肿物，检查的重点是显示肿物的大小、位置，以及与邻近结构的关系。脂肪瘤常表现为皮下软组织内均匀中强回声包块。纤维瘤一般呈均匀低回声，圆形或椭圆形，边界光滑清晰(图 6-50)。软组织脓肿常因其内的积液或脓汁而表现为不均匀的低回声包块(图 6-51)。彩色多普勒超声有助于血管性肿瘤的诊断(图 6-52)。尽管某些常见良性肿瘤有典型的声像图特征(表6-9)，但大多数情况下超声不能对病变提出良恶性定性诊断，确诊仍需超声引导下穿刺活检。

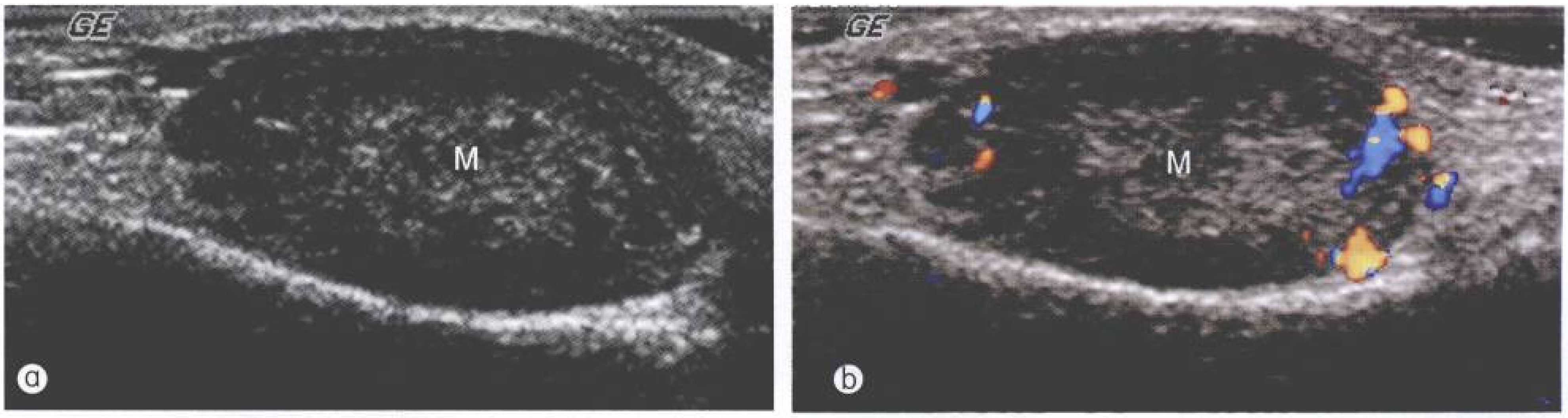

图 6-50　a. 超声足背中央纵断面显示低回声肿物(M)，内部回声尚均，边界光滑，有包膜；b. 彩色多普勒显示包块少许血流信号；病理诊断为纤维瘤

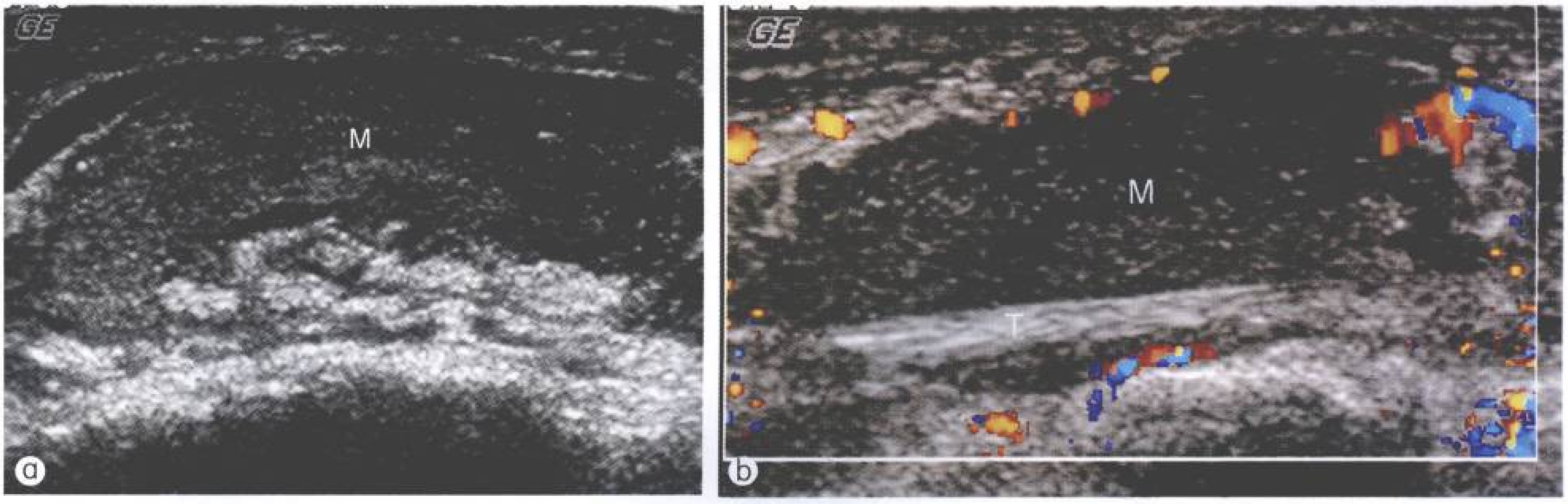

图 6-51　a. 超声足背外侧横断面显示混合性回声肿物(M)，内部充满漂浮回声颗粒；b. 彩色多普勒显示肿物壁上血流增多，囊肿内可见肌腱(T)穿过，穿刺抽吸诊断为腱鞘旁脓肿

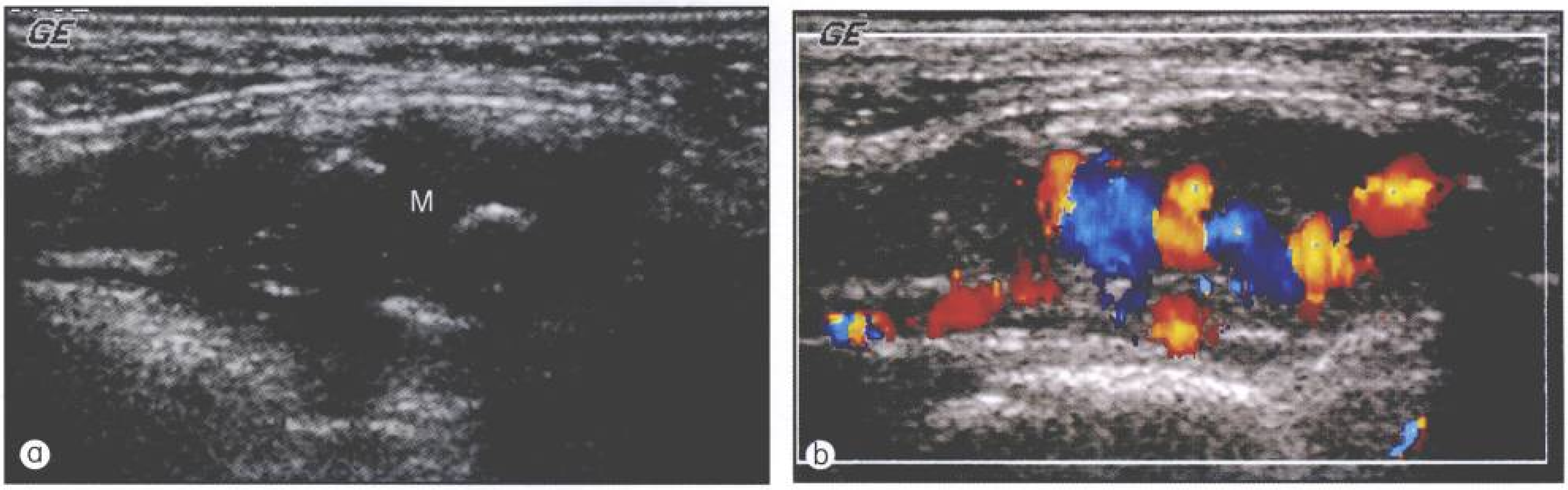

图 6-52　a. 超声足底内侧纵断面显示皮下混合性回声肿块(M)，内部回声不均，边界不清；b. 彩色多普勒显示肿块内多数扩张的血管，符合足底血管瘤诊断

表 6-9 软组织肿物的类型及部位

类型	部位
腱鞘囊肿	无回声或低回声，分界清晰，可有分隔并与腱鞘相通
脂肪瘤	偏平，与皮肤平行生长，可低回声、强回声或混合回声
血管性包块(动静脉畸形和血管瘤)	通常低回声，能量多普勒有助于定性
脓肿	可低回声或混合回声，有强回声晕环
异物	由低回声包绕的强回声灶，亚急性期和慢性期显示更清晰
足底纤维瘤病(Morton 神经瘤)	位于足底趾间，卵圆形，低回声，分界清晰

足部最常见的非赘生物软组织包块为 Morton 神经瘤，实际上是足底趾间神经周围组织纤维化所致的良性局部包块，最常见于第 3、4 趾间。Morton 神经瘤中年女性多见，多发性和双侧发生率达28%，主要症状是行走时疼痛和麻木，多由反复局部创伤和机械性挤压(如穿高跟鞋)所致。在进行扫查时，应注意对足底有症状部位予以轻度加压。Morton 神经瘤超声表现为趾间卵圆形低回声结节，边界清晰(图 6-53)。在理想情况下，组织包块与足底趾间神经的关系也可显示。据报道超声发现 Morton 神经瘤的准确性为 95%。

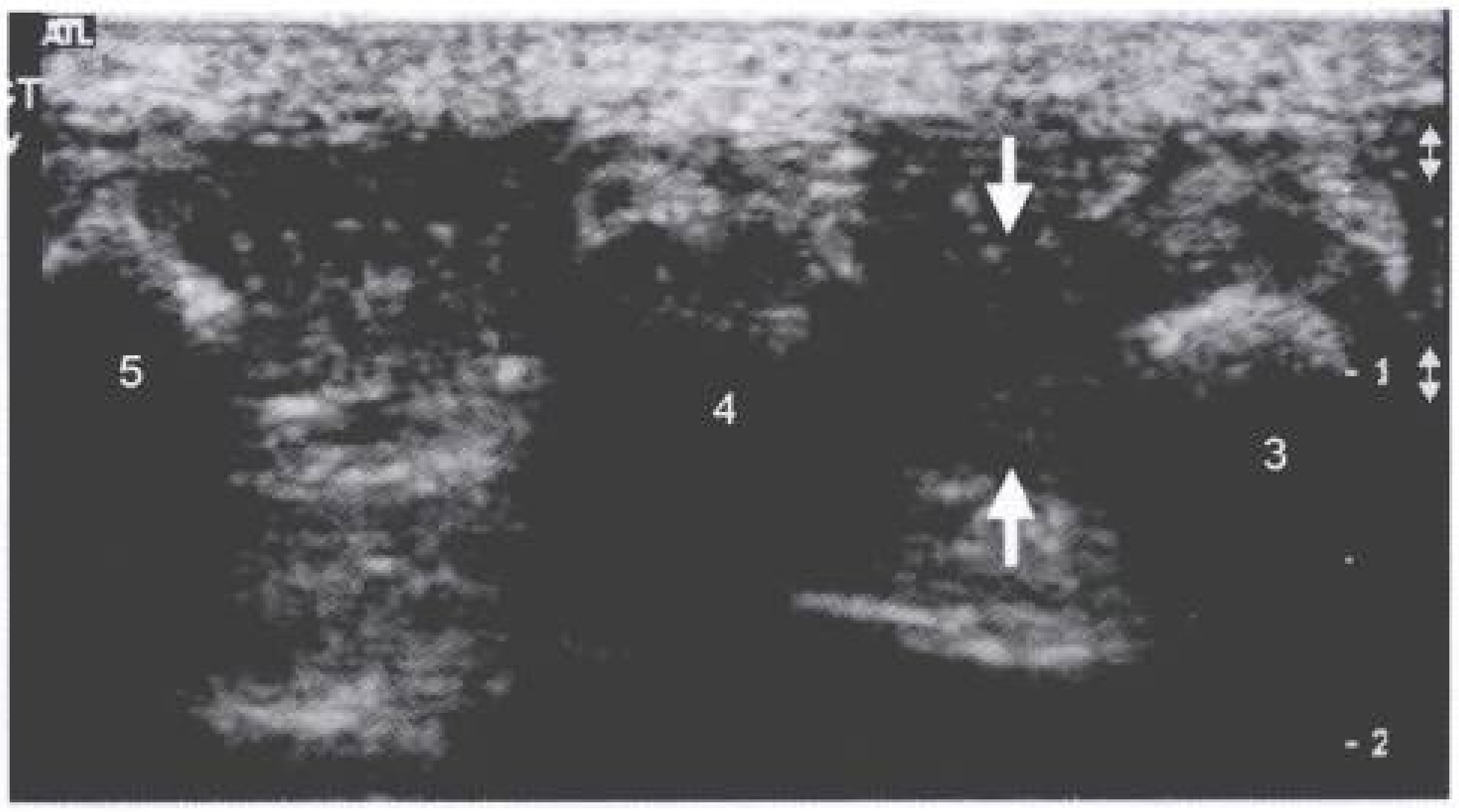

图 6-53 声像图显示足底 3、4 趾间低回声结节（↑），伴有局部压痛，符合 Morton 神经瘤

【小 结】

超声显像为足踝部病变提供了一种实用和有效的检查手段，包括肌腱炎、腱鞘炎、肌腱撕裂在内的肌腱病变，均可采用超声评价。在评价踝部肌腱方面，高频超声能非常清晰地显示肌腱结构，故应将其作为肌腱检查的首选方法；超声检查对关节病变，如关节积液、关节内游离体，以及滑膜炎等也很有帮助，尤其超声可以用来引导积液的抽吸；超声显像也可用于评价软组织病变及韧带病变。超声检查的优点，包括动态观察、容易双侧对比观察、可发现检查处有无压痛等，这也为超声在足踝部的应用提供了有利条件。毫无疑问，随着超声技术的不断进步及越来越多的超声工作者对足踝部超声技巧的掌握，超声在这一领域的应用将更加广泛。

参考文献

1 Nazarian LN, Rawool NM, Martin CE, et al. Synovial fluid in the hindfoot and ankle: detection of amount and distribution with US. Radiology, 1995, 197: 275~278

2 Fessell DP, Vanderschueren GM, Jacobson JA, et al. Ankle US: Technique, anatomy and pathology. Ra diographics, 1998, 18: 325~340

3 Miller SD, van Holsbeeck MT, Boruta PM, et al. Ultrasound in the diagnosis of posterior tibial tendon pathology. Food Ankle Int, 1996, 17: 555~558

4 Fornage BD. Achilles tendon: US examination. Radiology, 1986, 159: 759~764

5 Cardnal E, Chhem RK, Beauregard CG, et al. Plantar fasciitis: sonographic evaluation. Radiology, 1996, 201: 257~259

6 Blei CL, Nirschl RP, Grannt EG, et al. Achilles tendon: US diagnosis of pathologic conditions. Radiol ogy, 1986, 159: 765~767

7 Thermann H, Hoffmann R, Zwipp H, et al. The use of ultrasound in the foot and ankle. Foot Ankle, 1992, 13: 386~390

8 Frankel DA, Bargiela A, Bouffard JA, et al. Synovial joints: evaluation of intraarticular bodies with US. Radiology, 1998, 206: 41~44

9 Chen YJ, Liang SC. Diagnostic efficacy of ultra sound in stage I posterior tibial tendon dysfunction: sonographic-surgical correlation. J Ultrasound Med, 1997, 16: 417~423

10 Waitches GM, Rockett M, Brage M, et al. Ultrasonographic-surgical correlation of ankle tendon tears. J Ultrasound Med, 1998, 17: 249~256

11 Astrom M, Carl-Fredrik G, Nilsson P, et al. Imaging in chronic Achilles tendinopathy: a comparison of ultrasonography, magnetic resonance imaging and surgical findings in 27 histologically verified cas es. Skeletal Radiol, 1996, 25: 615~620

12 Kaminsky S, Griffin L, Milsap J, et al. Is ultrasonography a reliable way to confirm the diagnosis of Morton's neuroma? Orthopedics, 1997, 20: 37~39

13 Jacobson JA, Powell A, Craig JG, et al. Wooden foreign bodies in soft tissue: Detection at US. Radiology, 1998, 206: 45~48

14 Stephenson CA, Seibert JJ, McAndrew MP, et al. Sonographic diagnosis of tenosynovitis of the posterior tibial tendon. J Clin Ultrasound, 1990, 18: 114~116

15 Breidahl WH, Stafford Johnson DB, et al. Power Doppler sonography in tenosynovitis: significance of the peritendinous hypoechoic rim. J Ultrasound Med, 1998, 17: 103~107

16 Coakley EV, Samanta AK, Finlay DB. Ultra sonography of the tibialis posterior tendon in rheuma toid arthritis. Br J Rheumatol, 1994, 33: 273~277

17 Bianchi S, Zwass A, Abdelwahab IF, et al. Evaluation of tibialis anterior tendon rupture by ultra sonography. J Clin Ultrasound, 1994, 22: 564~566

18 Jacobson JA, Andresen R, Jaovisidha S, et al. Detection of ankle effusions: comparison study in cadavers using radiography, sonography, and MR imaging. AJR, 1998, 170: 1231~1238

19 Beatrice SF, Pang BSF, Michael Ying M. Sono graphic measurement of Achilles tendons in asymptomatic subjects-Variation with age, body height, and dominance of ankle. J Ultrasound Med, 2006, 25: 1291~1296

20 Gibbon WW, Cooper JR, Radcliffe GS. Sono graphic incidence of tendon microtears in athletes with chronic Achilles tendinosis. Br J Sports Med, 1999, 33: 129~130

21 Bianchi S, Martinoli C, Gaignot C, et al. Ultrasound of the ankle: anatomy of the tendons, bursae, and ligaments. Semin Musculoskelet Radiol, 2005, 9: 243~259

22 Fessell DP, Jamadar DA, Jacobson JA, et al. Sonography of dorsal ankle and foot abnormalities. AJR, 2003, 181: 1573~1581

23 Lin FJ, Ran WQ, Huang MW, et al. Ultrasonography of ankle ligaments injury. Chinese Journal of Medical Imaging Technology, 2002, 12: 83~84

第 7 章　髋部超声显像

Chapter 7　Sonography of the Hip

R.K. Chhem　E. Cardinal　崔立刚

髋关节是人体最大的负重关节。当出现异常时，常见的临床症状为局部疼痛和活动受限。髋关节周围的骨、软组织，以及关节本身的多种病变，均会导致关节疼痛。常规 X 线平片应用广泛，适于各种病因的初步检查。对于骨盆、髋臼的复杂骨折，CT 扫描能更清晰地显示骨折立体结构，而 MRI 检查骨髓病变及软组织肿瘤较敏感。

超声检查髋关节的优势在于软组织成像清晰，可实时动态观察及引导组织活检和介入治疗。人工关节术后，金属伪像干扰 CT 和 MRI 成像时亦可应用超声检查。

临床适应证

髋关节超声检查适应证包括外伤、关节腔及关节周围积液、软组织肿物，以及人工髋术后并发症(表7-1)。对于关节积液，超声还可实时引导液体的抽吸治疗。

表 7-1　髋关节超声检查的常见临床适应证

病变类型	临床疾病
运动损伤性病变	肌腱损伤、肌肉挫裂伤、转子滑囊炎、髂腰肌滑囊炎、弹响髋
关节积液/滑膜炎	反应性关节炎、化脓性关节炎、痛风性关节病变、色素沉着绒毛结节样滑囊炎(PVNS)、滑膜骨软骨瘤病
肿瘤及瘤样病变	实性肿物、腱鞘/滑膜囊肿、血肿、脓肿、滑囊积液
其　他	先天性髋发育不良、坐骨神经痛/神经卡压综合征、关节游离体

扫查技术

成人髋关节的声像图受病人体型影响较大。瘦小者易于扫查，采用 7.0 MHz 或宽频线阵探头可清晰显示关节及其周围结构，如髂腰肌腱、髋臼唇等。肥胖或健壮者，关节位置较深，常需采用 3.5~5.0 MHz 的凸阵探头。

髋关节的超声检查按前、内、外、后四个方位进行，不同部位需注意患者体位、关节位置及探头的摆放。根据扫查深度随时切换不同频率探头，对所观察组织，按解剖走行采用系列长轴和短轴断面依次扫查。扫查过程中适当结合关节活动，动态观察并做双侧对比。各部位扫查所需观察内容见表 7-2。

表 7-2　髋关节不同扫查部位所需观察内容

扫查部位	检查内容
前面扫查	骨皮质、关节软骨、髋臼唇、关节液体、关节囊、髂腰肌滑囊及肌腱、股动静脉、股直肌、缝匠肌
内侧扫查	耻骨及耻骨联合、远段腹直肌、收肌群、股薄肌
外侧扫查	股骨大转子、臀中肌远端肌腱、大转子滑囊、阔筋膜张肌和髂胫束
后侧扫查	坐骨、腘绳肌肌腱坐骨结节附着部、臀部诸肌、坐骨神经

前面：最重要的断面，患者仰卧位，下肢自然平伸。探头与股骨颈长轴平行矢状扫查是检查关节积液、关节囊扩张的最佳断面，并可清晰显示髋臼唇；横断面观察髂腰肌腱、关节囊及股血管。髂腰肌腱远端附着于股骨小转子，髋关节和膝关节轻度屈曲、外展、外旋，即“蛙腿”位利于显示。

内侧面：患者仰卧，下肢“蛙腿”位。收肌群位置较深，长轴扫查易于显示。

外侧面：对侧卧位，检查患侧，膝间可夹一软枕避免骨盆向床侧扭转。

后面：患者俯卧，下肢自然平伸，双足垂于检查床沿。坐骨神经检查应追踪至大腿下段神经分叉处。

声像图解剖

前 面

超声探头沿股骨颈长轴扫查时，髋臼、股骨头、股骨颈回声最强，后方伴声影。其中股骨头呈光滑的半球形与股骨颈自然延续，表面有均一的薄层低回声关节软骨附着。体型较瘦或合并关节积液时，髋臼边缘可见髋臼唇，呈三角形的均匀中等回声(图 7-1)。

髋关节囊紧张而坚韧，前方有髂股韧带加强。关节囊近端起自髋臼唇，远端包绕股骨颈并止于转子间线、大转子根部，呈条带样中强回声紧贴于关节软骨及股骨颈表面，关节囊滑膜增生或积液时出现间隙。髂腰肌腱位于髋关节囊前内侧，横断面为卵圆形，长轴断面呈典型的纤维层状结构，向下止于小转子。由于各向异性伪像，只有声束垂直扫查时回声最强。在关节囊水平可见部分髂腰肌肌束与肌腱伴行(图 7-2)。髂腰肌滑囊是人体最大的滑囊，位于髂腰肌腱与髋关节囊之间，位置恒定，常与髋关节腔相通(图 7-3)。除非积液，正常情况下超声不易显示。

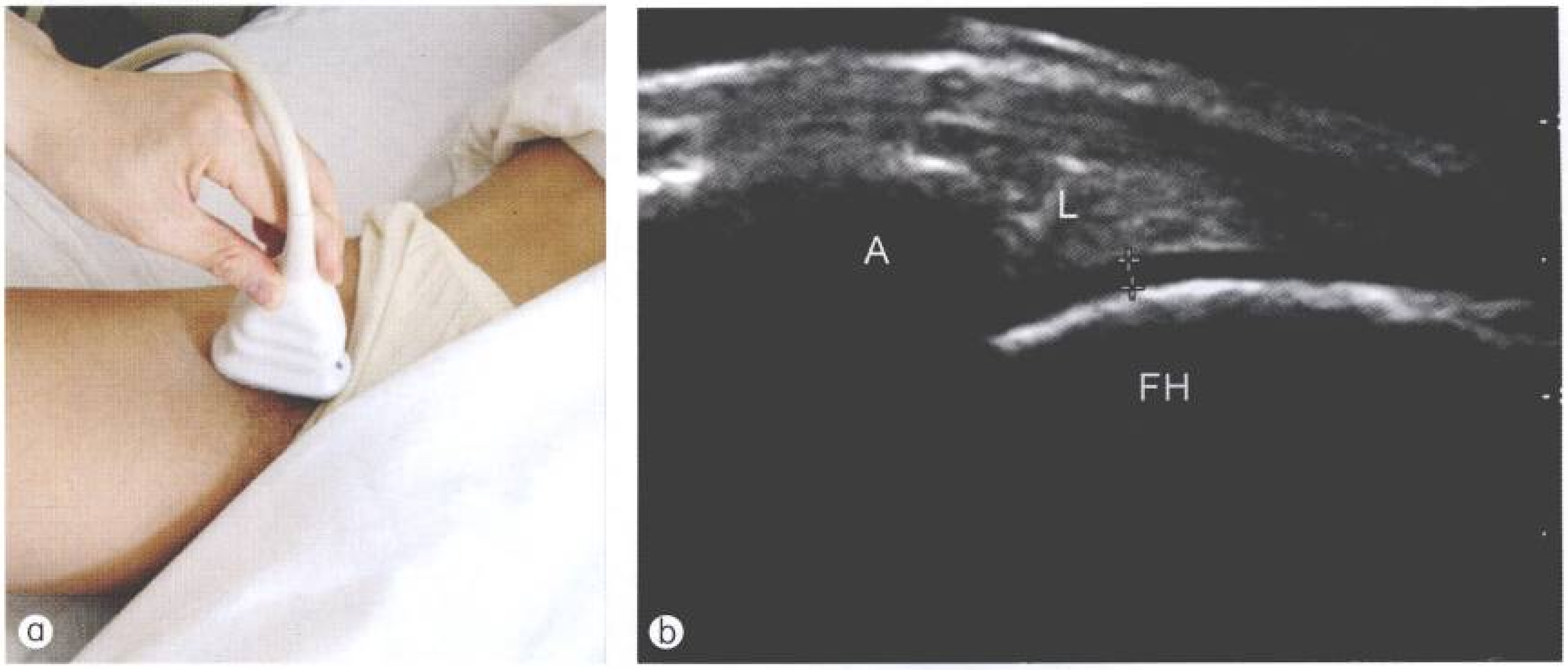

图 7-1 a. 超声扫查髋关节的体位及探头位置；b. 髋关节前面长轴扫查声像图显示股骨头(FH)呈光滑的强回声，表面为低回声软骨覆盖(+…+)；前上盂唇(L)呈中等回声紧贴于软骨表面并向近端附着于髋臼(A)

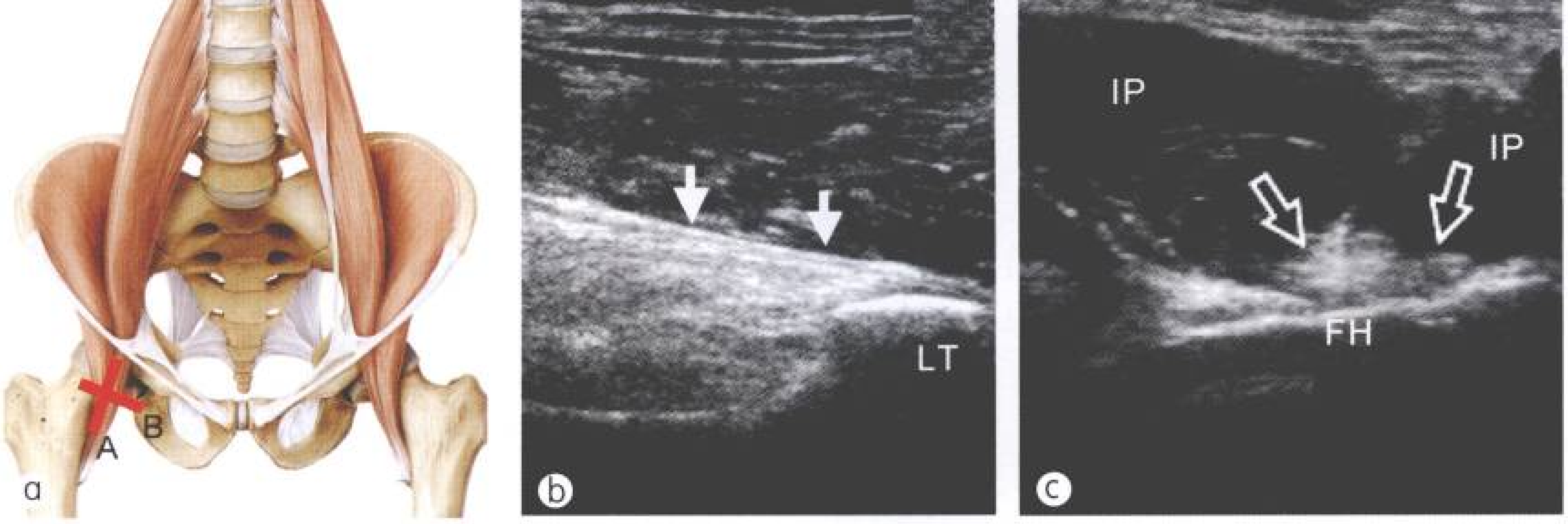

图 7-2 a. 髋关节前面观示髂腰肌及肌腱和扫查方位(A、B 断面)；b. 髂腰肌腱(↑)声像图长轴(A 断面)，LT 小转子；c. 髂腰肌声像图短轴(B 断面)，显示髂腰肌肌束(IP)与肌腱(↑)。FH：股骨头

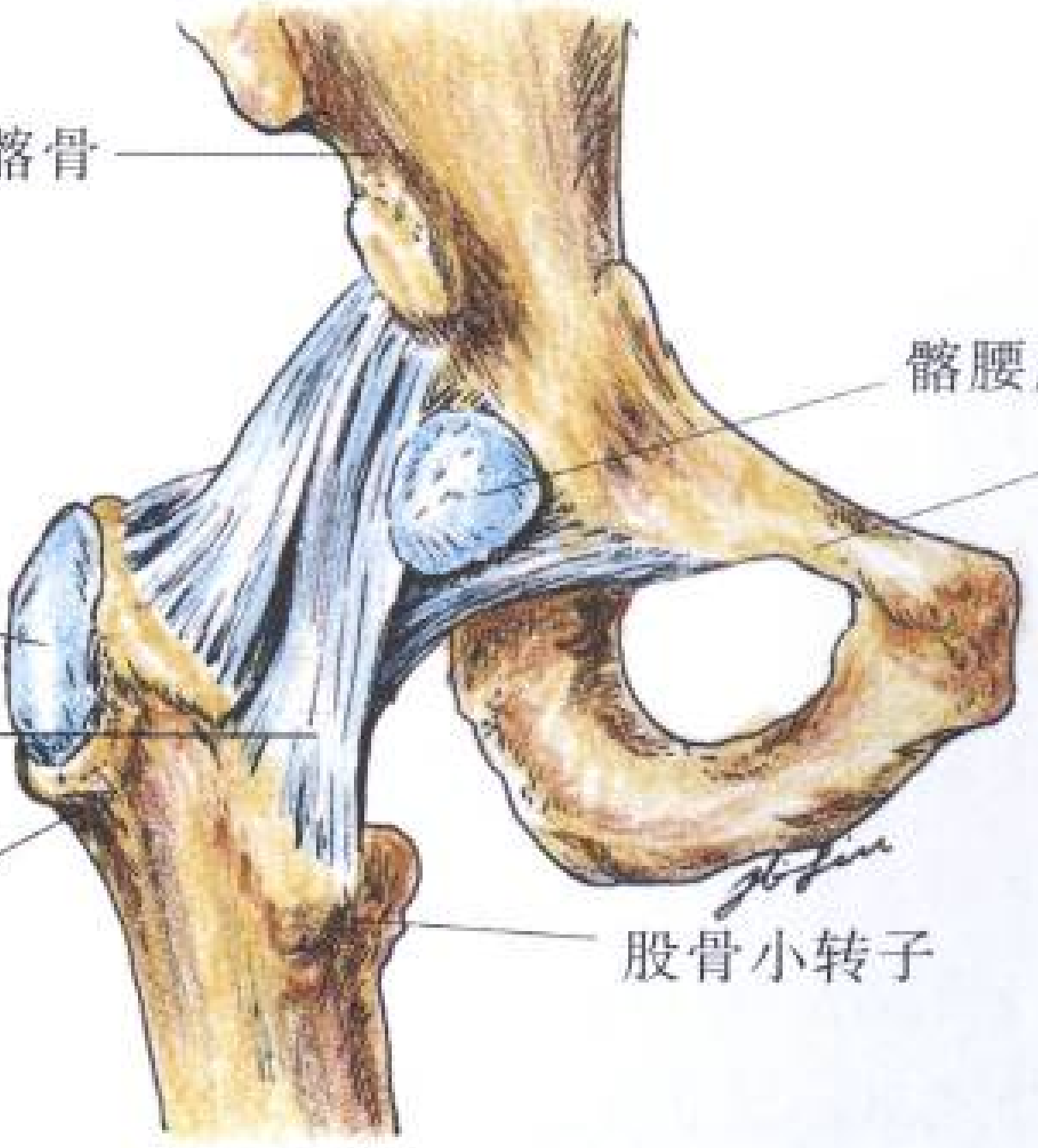

图 7-3 髋关节前面示意图

股直肌及缝匠肌位于关节囊浅方。股直肌起自髂前下棘，直行向下汇于股四头肌。缝匠肌起自髂前上棘，经股的前面转向内侧，止于胫骨上端的内侧面，汇于鹅足腱(图 7-4)。髋关节前面扫查还应注意股血管，除外静脉血栓或动脉瘤。

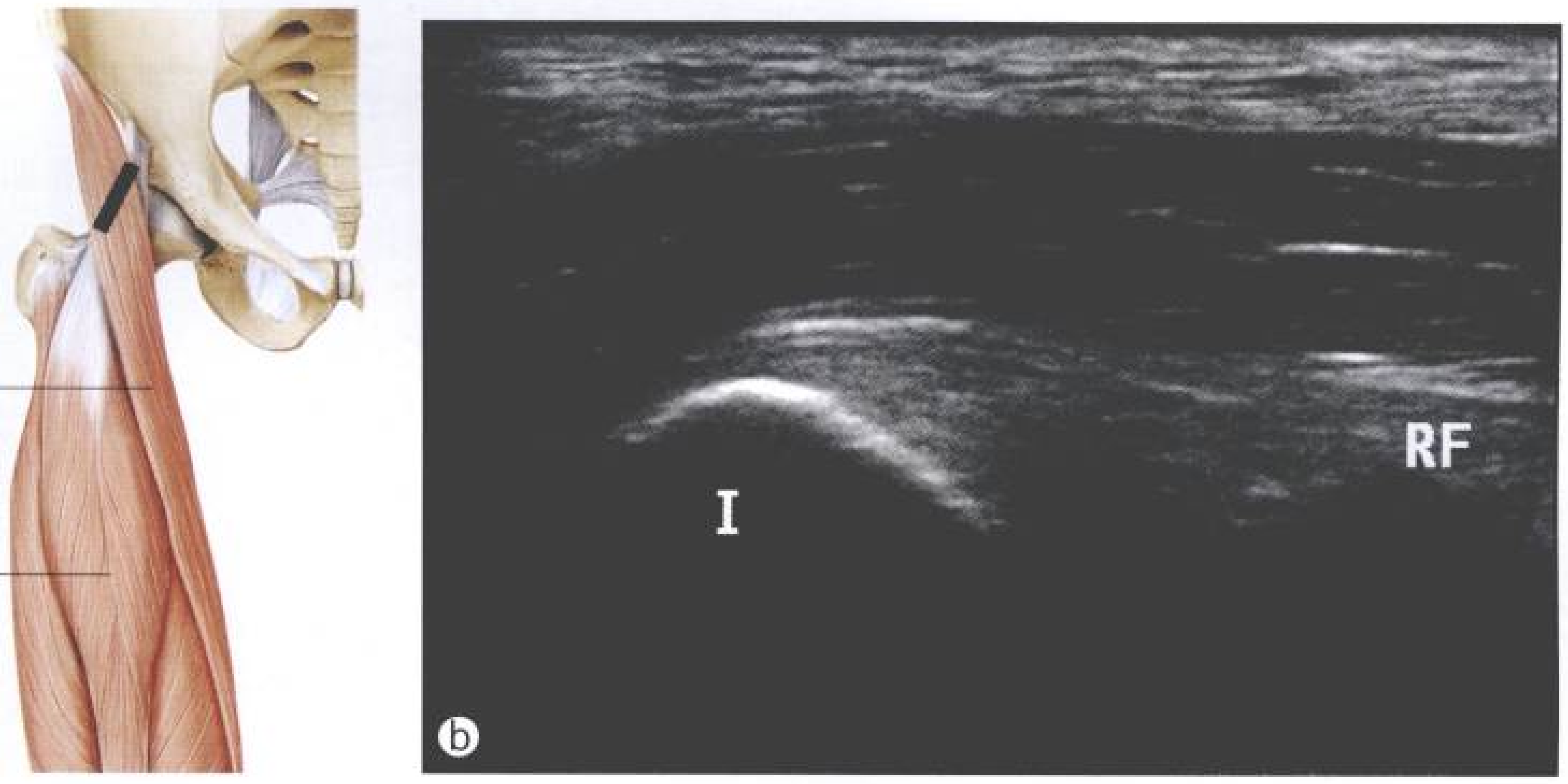

图 7-4 a. 沿股直肌长轴纵断面扫查位置；b. 声像图显示肌腱起自髂前下棘（I）。RF：股直肌

内侧面

髋关节内侧面扫查主要显示收肌群和股薄肌(图 7-5)。股薄肌位置表浅，起自耻骨下支，向下汇于鹅足腱。收肌群包括浅层的耻骨肌、长收肌，深层的短收肌和最深方的大收肌，仅从声像图很难区分，需结合解剖起止点鉴别(表 7-3)。

表 7-3 内收肌群解剖起止点

	起点	止点
耻骨肌	耻骨上支	耻骨肌线
长收肌	耻骨内侧面	股骨粗线
短收肌	耻骨下支	股骨粗线，远端
大收肌	耻骨坐骨结合部、坐骨结节	股骨粗线、收肌结节

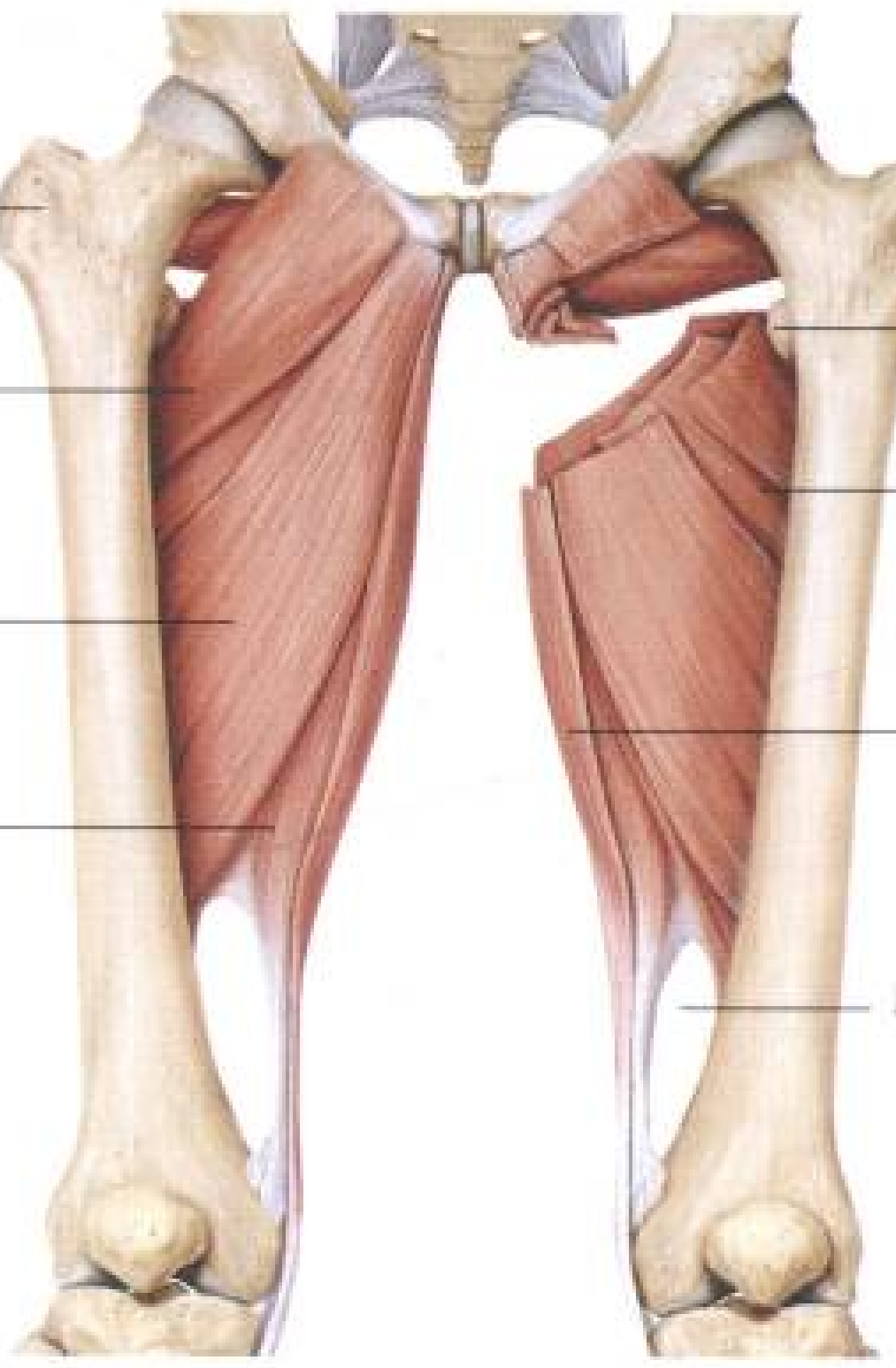

图 7-5 内收肌群解剖图

外侧面

冠状断面扫查股骨大转子外缘略呈方形，表面光滑，横断面呈半球形。大转子表面有臀中肌和臀小肌肌腱附着，肌腱附着部发生钙化时，声像图表现为大转子表面不规则。阔筋膜张肌位置最表浅，其远端延续为髂胫束，止于胫骨外侧髁。长轴断面髂胫束为一均匀的带状强回声，恰好位于臀中肌、臀小肌肌腱和大转子外侧(图 7-6)。

髋关节外侧面存在很多滑囊结构，减少肌肉活动时的摩擦。比较恒定的有臀小肌滑囊，位于大转子上方，略微偏前；臀中肌转子囊，位于大转子后上方，臀中肌肌腱深方；臀大肌转子囊，位于臀大肌肌腱与大转子后外侧之间；转子皮下囊，位于大转子外侧皮下。上述滑囊结构为潜在腔隙，正常时仅含少量滑液，只有发生病理改变，液体积聚时才能被超声显示。

后 面

臀大肌位于臀部皮下，自髂骨翼外面和骶骨后面，肌束斜向外下，跨过坐骨结节，覆盖臀中肌后部、臀部其他小肌和大转子，止于髂胫束和股骨的臀肌粗隆。臀中肌和臀小肌均起自髂骨翼外面，肌束向下形成短腱，止于股骨大转子，臀小肌位于臀中肌深面。沿长轴和短轴依次检查臀部各肌，注意双侧对比判断有无肌萎缩。

股二头肌(长头)、半腱肌和半膜肌统称腘绳肌，三者均起自坐骨结节(图 7-7)，超声检查肌束时，还应重点观察坐骨结节表面，判断有无合并撕脱骨折。

坐骨神经恰在腘绳肌坐骨结节附着处外侧，臀大肌深面下行入股。纵断面呈典型的纤维层状强回声，横断面呈卵圆形(图7-8)。

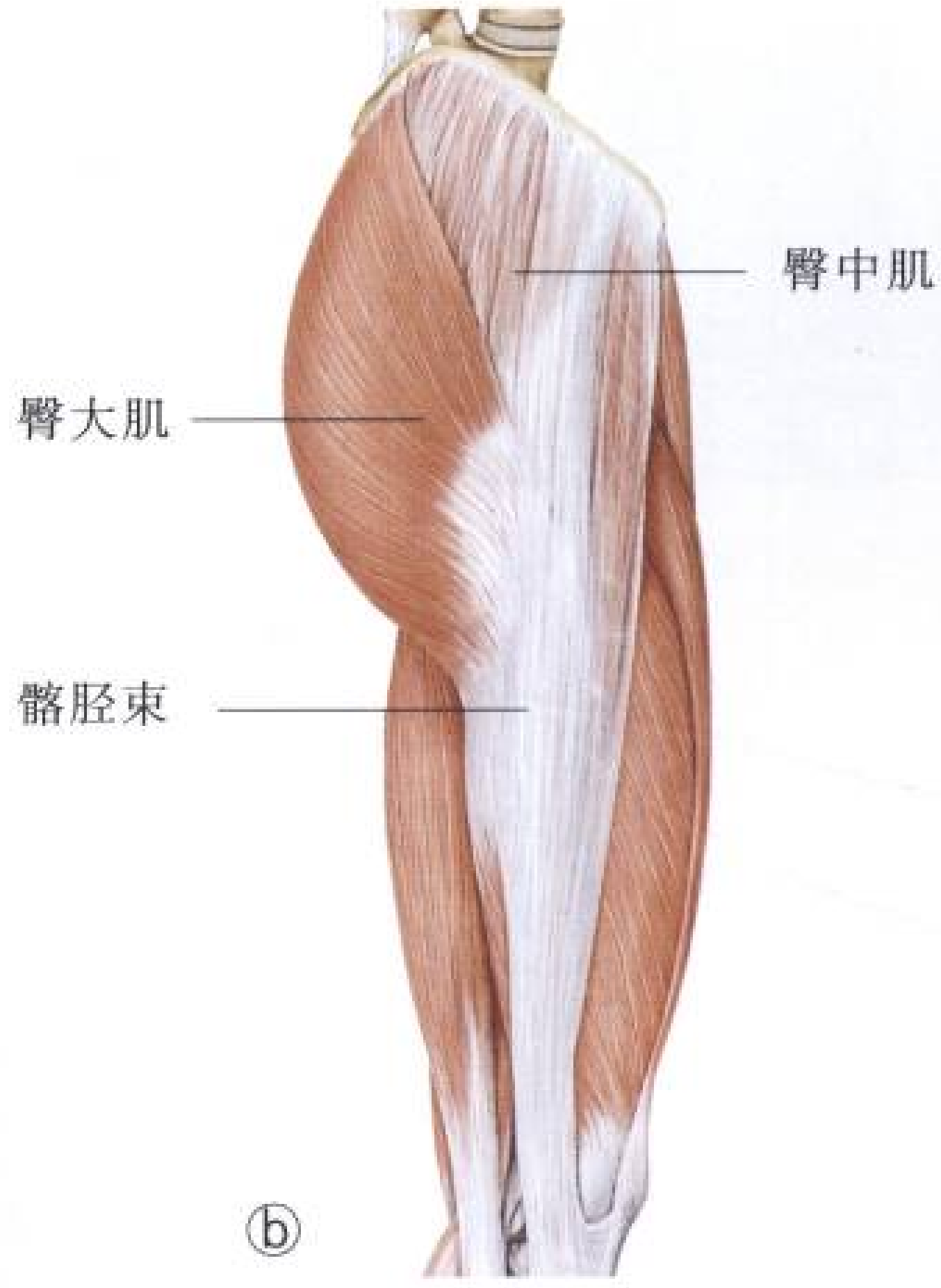

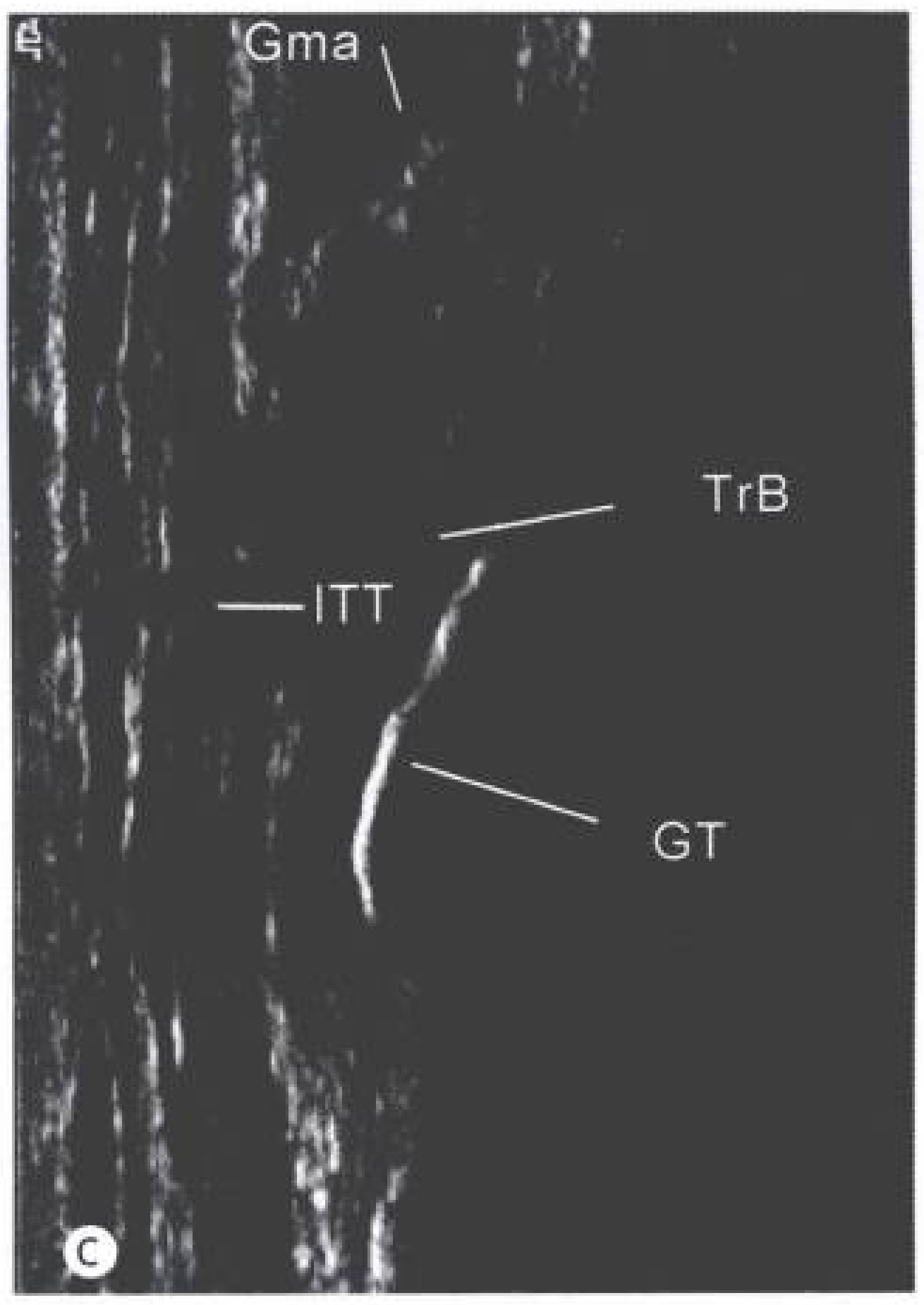

图 7-6 a. 髋关节外侧冠状断面扫查体位及探头位置；b. 对应的解剖示意图；c. 声像图显示臀大肌(Gma)肌止于大转子(GT)，表面纤维层状强回声条带为髂胫束(ITT)；TrB：大转子滑囊

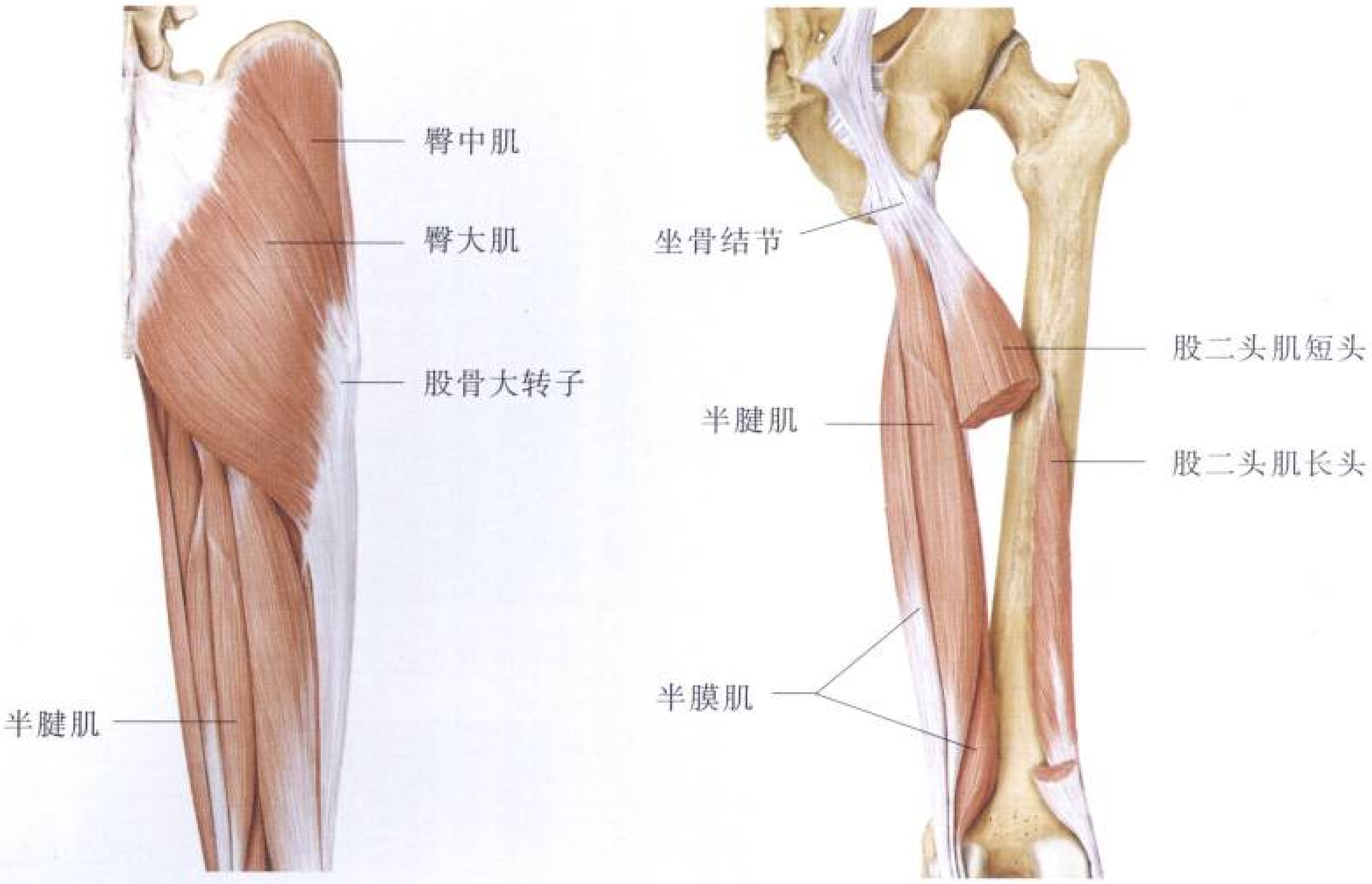

图 7-7 髋关节后面主要肌肉解剖分布图

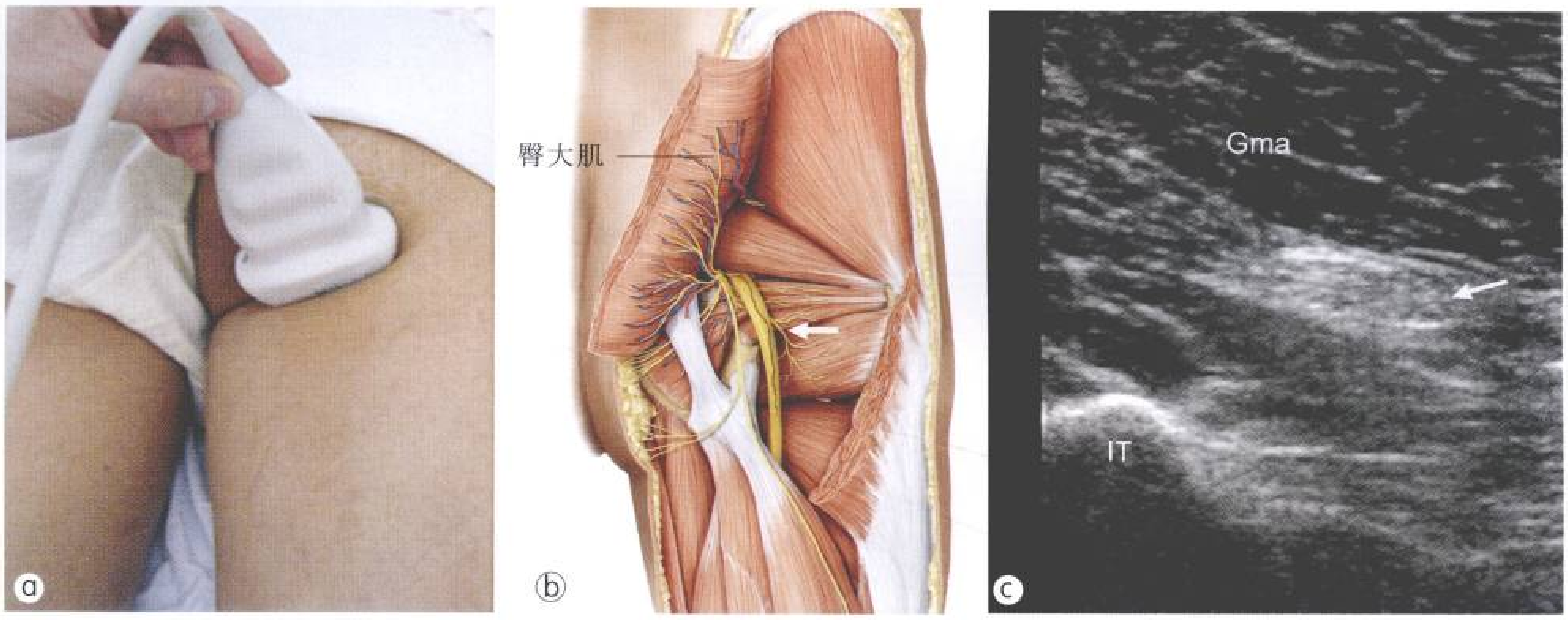

图 7-8 a. 经臀部横断面扫查体位及探头位置；b. 对应的解剖示意图，↑：坐骨神经；c. 声像图短轴切面显示坐骨神经(↑)为一卵圆形结构。内部结构呈筛孔状。Gma：臀大肌，IT：坐骨结节

髋部病变

成人髋关节疼痛

各种关节内及关节周围病变都可引起髋关节疼痛。超声检查作为 X 线平片检查的重要补充，几乎能够发现与髋关节相关的全部软组织病变。

超声发现髋关节及其周围软组织异常可以是引起关节疼痛的直接病因，也可能是某些病理改变的继发结果，明确诊断还需结合病史、其他影像学等进一步检查。这些异常可以单独存在，也可能同时并存。

关节积液/滑膜炎

关节积液和/或滑膜炎(effusion and/or synovitis)、滑膜增厚均可引起关节囊扩张。髋关节前面长轴断面显示关节囊与股骨颈间距离增宽，在成人尚无统一标准，一般认为大于 8 mm 或双侧对比超过 2 mm 有意义(图7-9)。

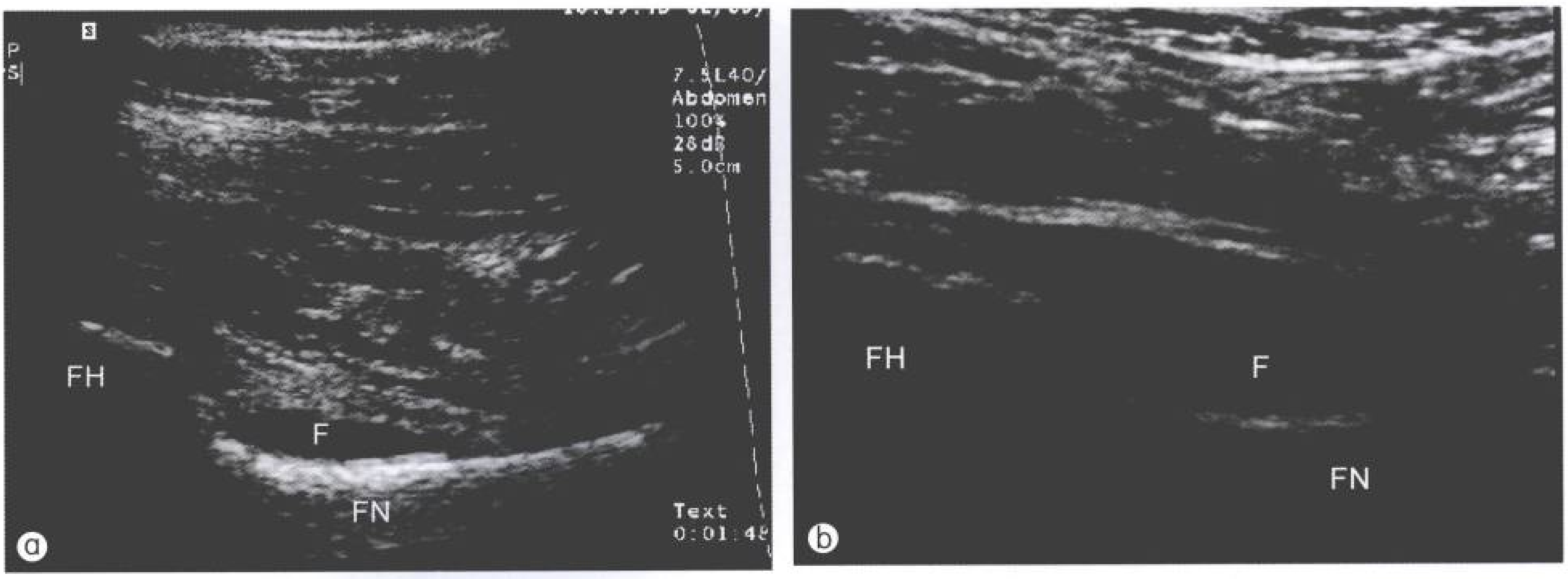

图 7-9 髋关节少量积液(a，b 为不同病倒)声像图，显示关节囊内少量积液(F)。FH：股骨头； FN：股骨颈

骨关节病、类风湿性关节炎、化脓性关节炎、痛风、股骨头坏死、外伤、肿瘤等多种原因均可引起关节积液和/或滑膜炎症。典型的关节积液为无回声，有时内部出现点状、絮状低回声，很难与增厚的滑膜鉴别。CDFI 显示低回声内血流信号可明确增厚滑膜的诊断。

关节周围含液性病变

超声易于发现，明确诊断主要依靠病变的解剖位置和声像图特征(表 7-4)。

表 7-4 髋关节周围软组织含液性病变分类

类型	病变
常见病变	滑囊炎（髂腰肌滑囊和大转子周围滑囊最常见）、腱鞘囊肿、血肿、脓肿（寒性脓肿）、动脉瘤或假性动脉瘤
少见病变	淋巴管囊肿、海绵状血管瘤、动静脉瘘、肿瘤液化坏死、巨大胰腺假性囊肿、合并腹水的股疝或腹股沟疝

1. 滑囊炎

滑囊炎(bursitis)多继发于反复局部摩擦、创伤、感染、炎性刺激等，髂腰肌滑囊炎和大转子周围滑囊炎最常见。超声在相应解剖位置显示肿胀、增大的滑囊，内部为无回声或低回声，有时可见分隔。双侧对比扫查有助于明确判断滑囊增大。

检查大转子周围滑囊时，探头避免过度加压，以防液体被推挤开，造成假阴性诊断(图 7-10)。

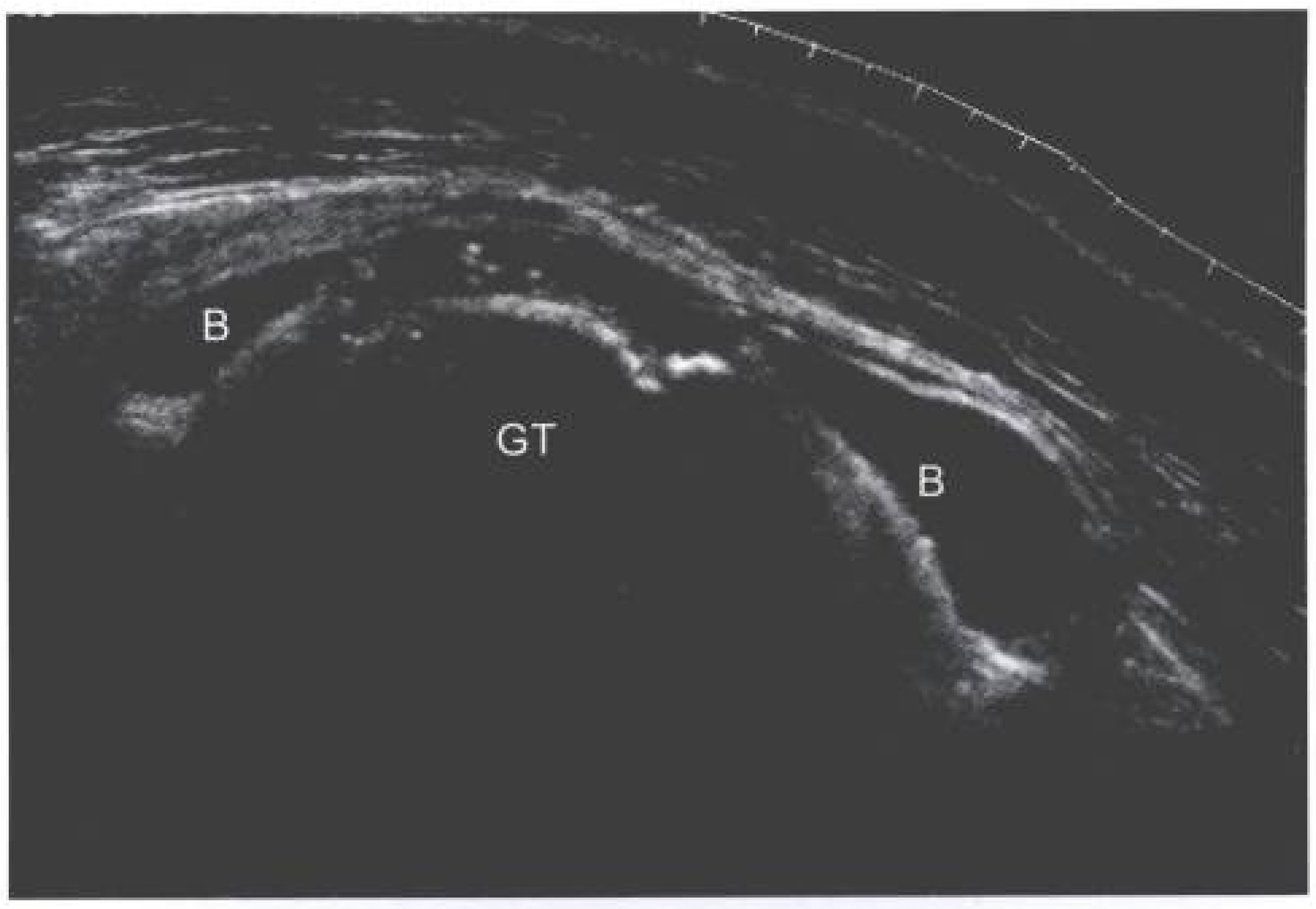

图 7-10 大转子滑囊炎长轴全景声像图，显示转子滑囊(B)增大，其内充满无回声，大转子(GT)表面不规则，散在钙化强回声

髂腰肌滑囊位于髂腰肌腱深方，炎症积液时受肌腱阻挡，增大的滑囊外形不规则(图 7-11)。约 15% 的滑囊与关节相通，所以二者可同时出现积液。髂腰肌滑囊正常宽 2~4 cm，长 5~7 cm，积液增大后可压迫股神经、血管，引起相应神经刺激症状及静脉回流受阻。滑囊进一步增大可突入盆腔，推挤膀胱和肠管。

2. 腱鞘囊肿

腱鞘囊肿(ganglion cyst)源于关节囊、肌腱腱鞘、滑囊或软骨下骨的囊性病变。超声表现为髋臼唇、关节、肌腱旁的圆形、分叶状无或低回声病变，边界清晰，探头加压不可压缩。源于肌腱者，活动髋关节可见囊肿与肌腱运动一致(图 7-12，图7-13)。

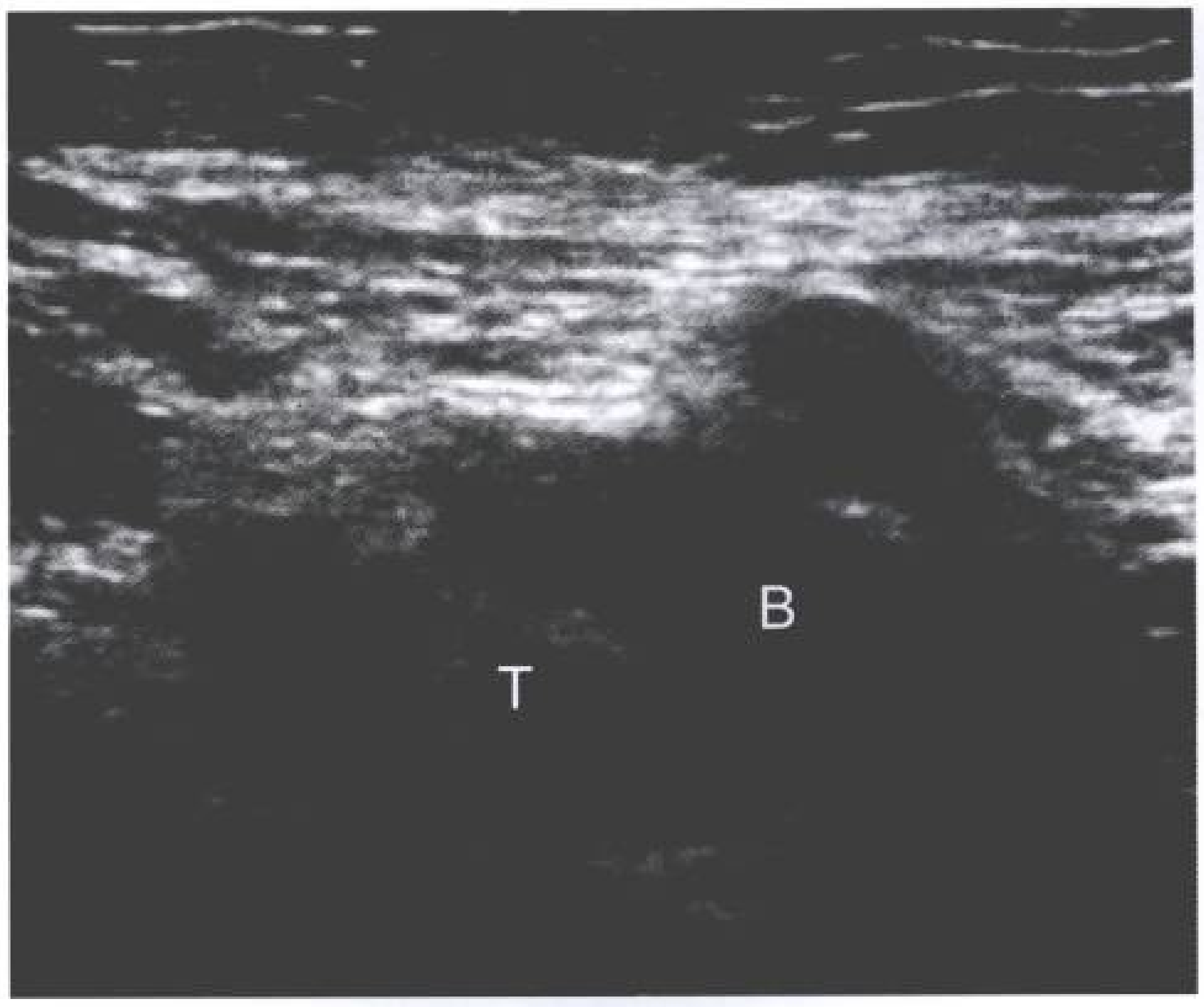

图 7-11 髋关节前方横断面声像图显示髂腰肌滑囊(B)增大，充满无回声。T：髂腰肌腱

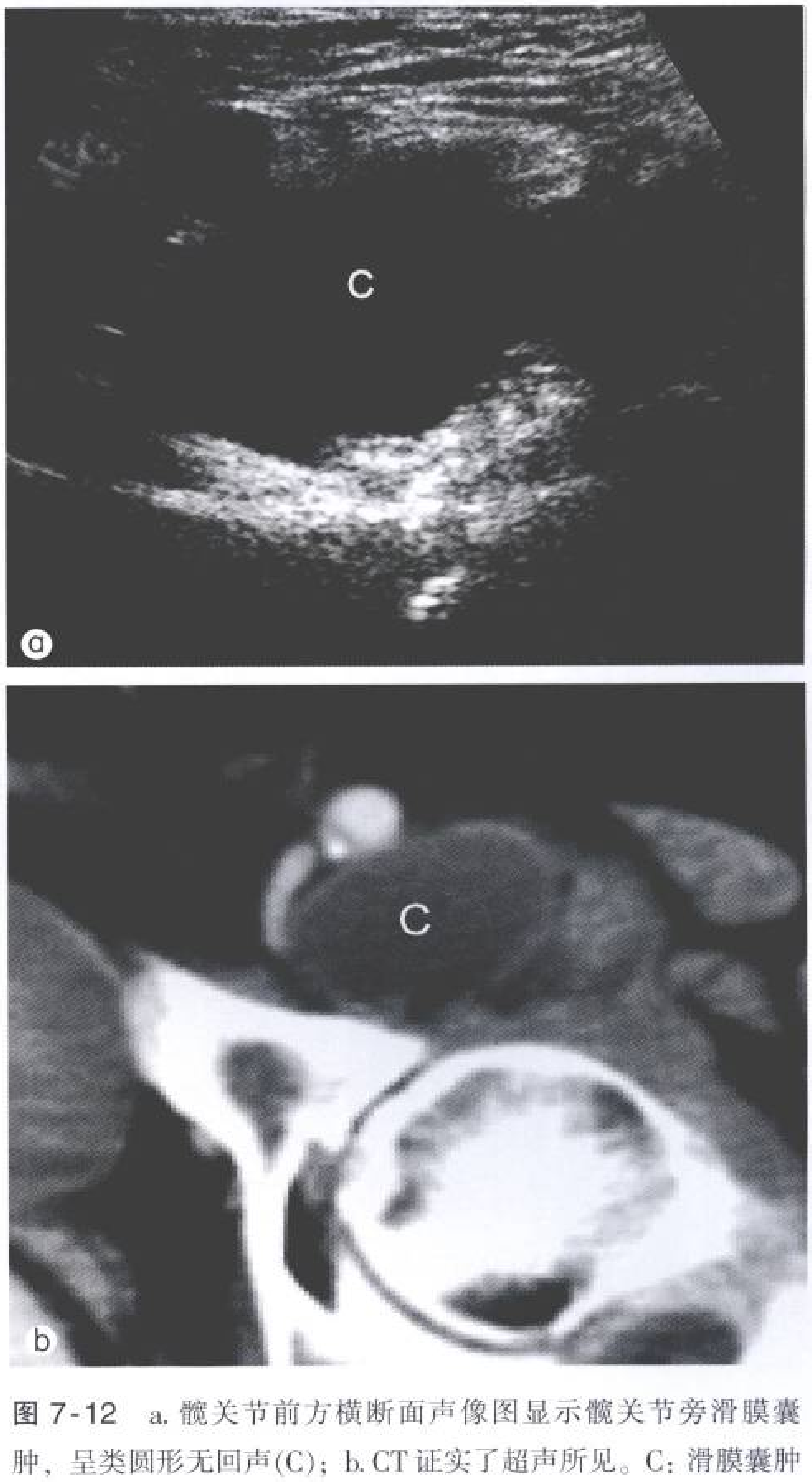

图 7-12 a. 髋关节前方横断面声像图显示髋关节旁滑膜囊肿，呈类圆形无回声(C)；b. CT 证实了超声所见。C：滑膜囊肿

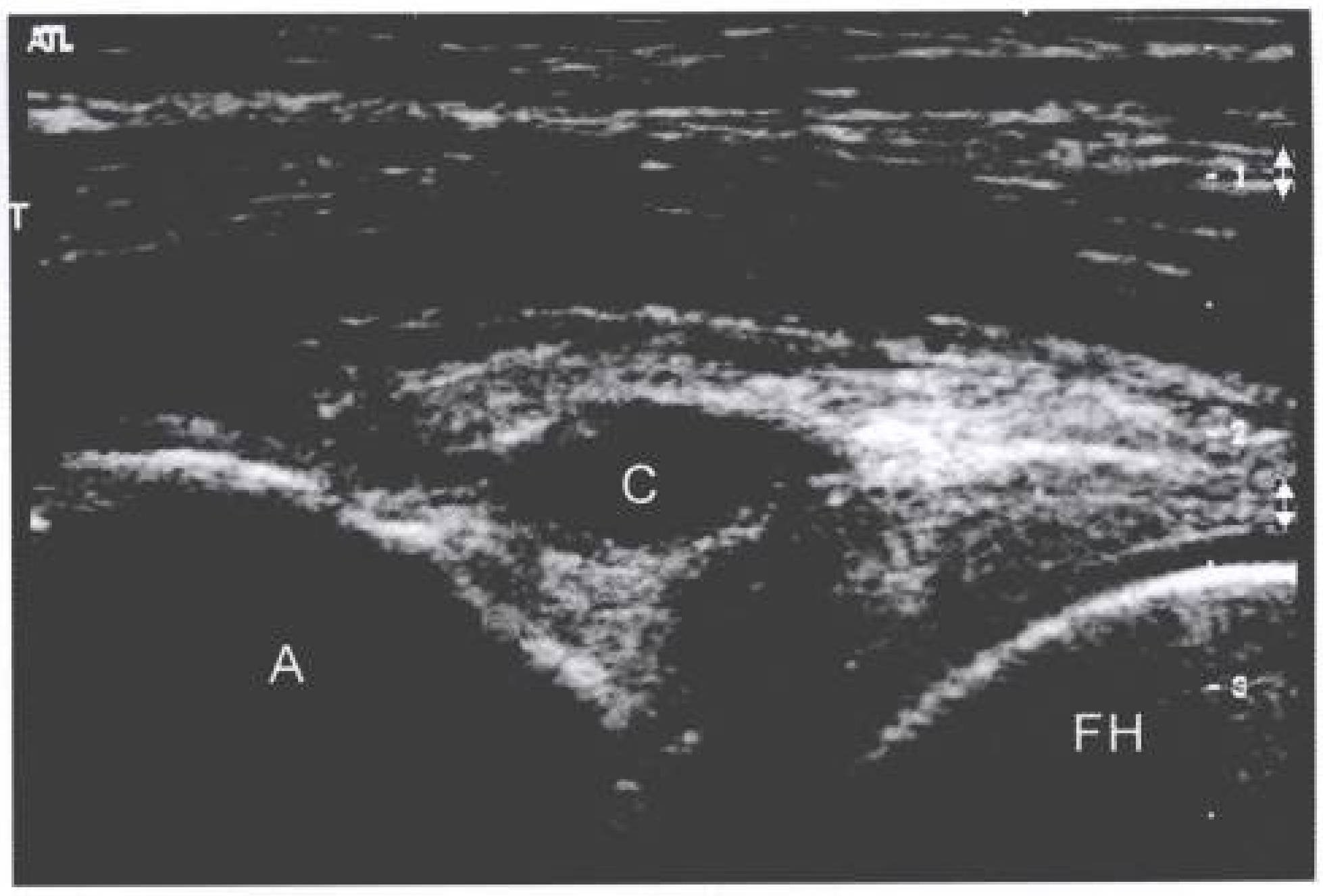

图7-13 髋关节前方长轴声像图显示髋臼唇囊肿，呈类圆形无回声(C)。A：髋臼；FH：股骨头

3. 血肿

血肿常有明确的外伤史。超声表现为边界欠清晰的混合回声病变，以无回声为主，内部可见条索样及团块状中等回声。血肿液化后无回声范围增加，陈旧吸收期，体积缩小，回声增强。

4. 脓肿

外伤、异物、化脓性骨髓炎均可引起，糖尿病、肾功能不足、免疫抑制等抵抗力差的患者更易形成。超声表现为边界欠清晰的混合回声病变，内部以低至无回声为主，可见分隔及组织碎屑回声。二维声像图很难与陈旧血肿鉴别。但脓肿周边血流信号一般较丰富。

肌肉损伤

肌肉损伤多见于运动员，肌肉运动撕裂伤最好发于肌腱肌腹连接部和肌腱附着处(图7-14)，有关肌肉损伤的声像图改变见第 8 章。除肌肉损伤外，超声检查还应注意有无合并肌腱附着部骨皮质的撕脱骨折(图 7-15)。

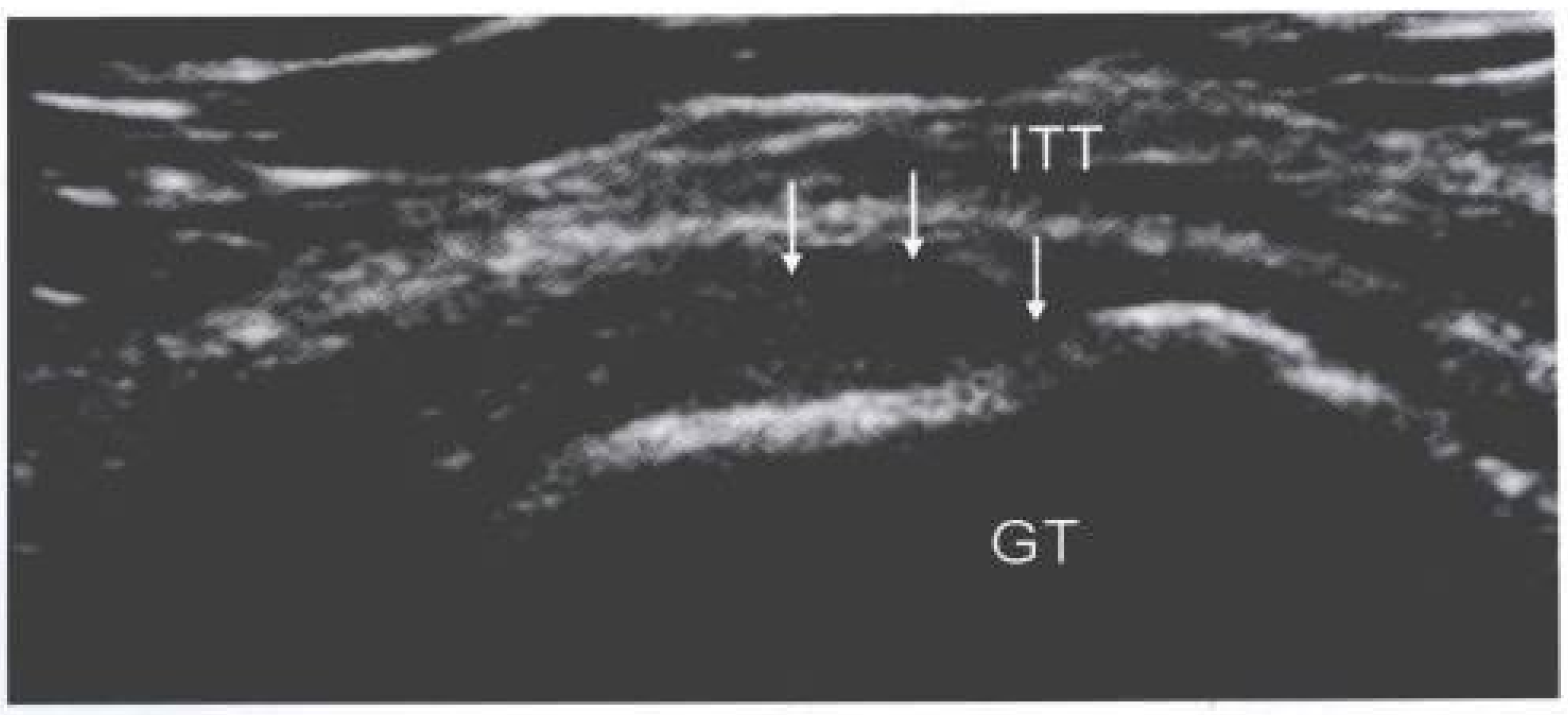

图 7-14 臀小肌肌腱大转子(GT)附着处部分撕裂，超声显示肌腱内局部纤维连续性中断，呈无回声裂隙（↑），表面的髂胫束(ITT)未见异常

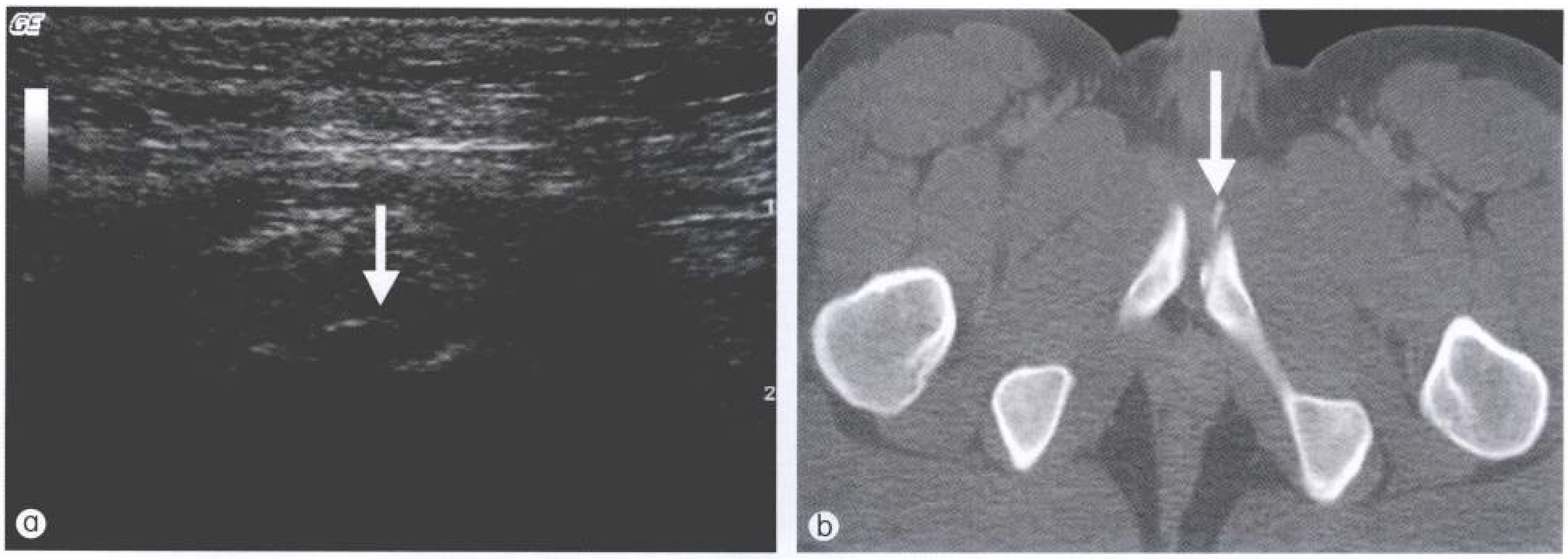

图 7-15　急性肌肉拉伤后腹股沟区疼痛。a. 声像图显示收肌腱坐骨结节附着处骨皮质撕脱骨折(↑)；b. CT 证实了超声所见；箭头示撕脱的骨碎片

肌腱炎

可引起髋关节疼痛及功能受限。髋部肌腱类多为钙化肌腱炎(calcific tendinitis)，可引起髋关节疼痛及功能受限。常见发生钙化的肌腱和部位，见表 7-5。钙化灶多为点状、斑块状强回声，后方伴或不伴声影，局部肌腱往往肿胀(图 7-16~图 7-18)。探头加压引起疼痛，提示病变处于急性期。

表 7-5　髋关节钙化性肌腱炎好发部位

结构	钙化发生部位
关节囊	关节周缘
股直肌	髋臼、髂前下棘
臀中肌	股骨大转子外侧面
臀小肌	股骨大转子尖部
臀大肌	股骨粗线
股外侧肌	股骨粗线

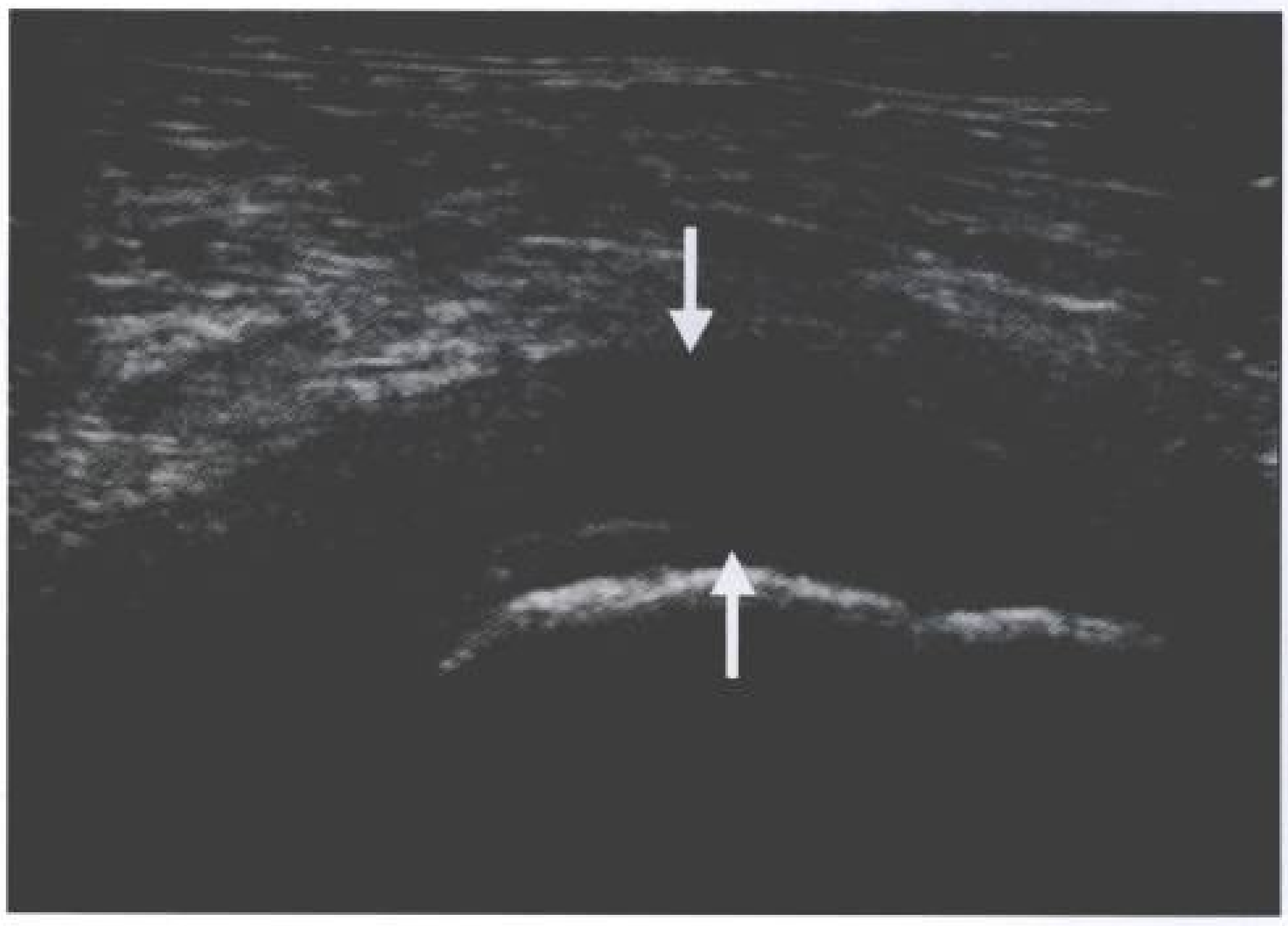

图 7-16　臀小肌肌腱炎。超声显示肌腱明显肿胀(↑)，实时检查时探头加压引起疼痛

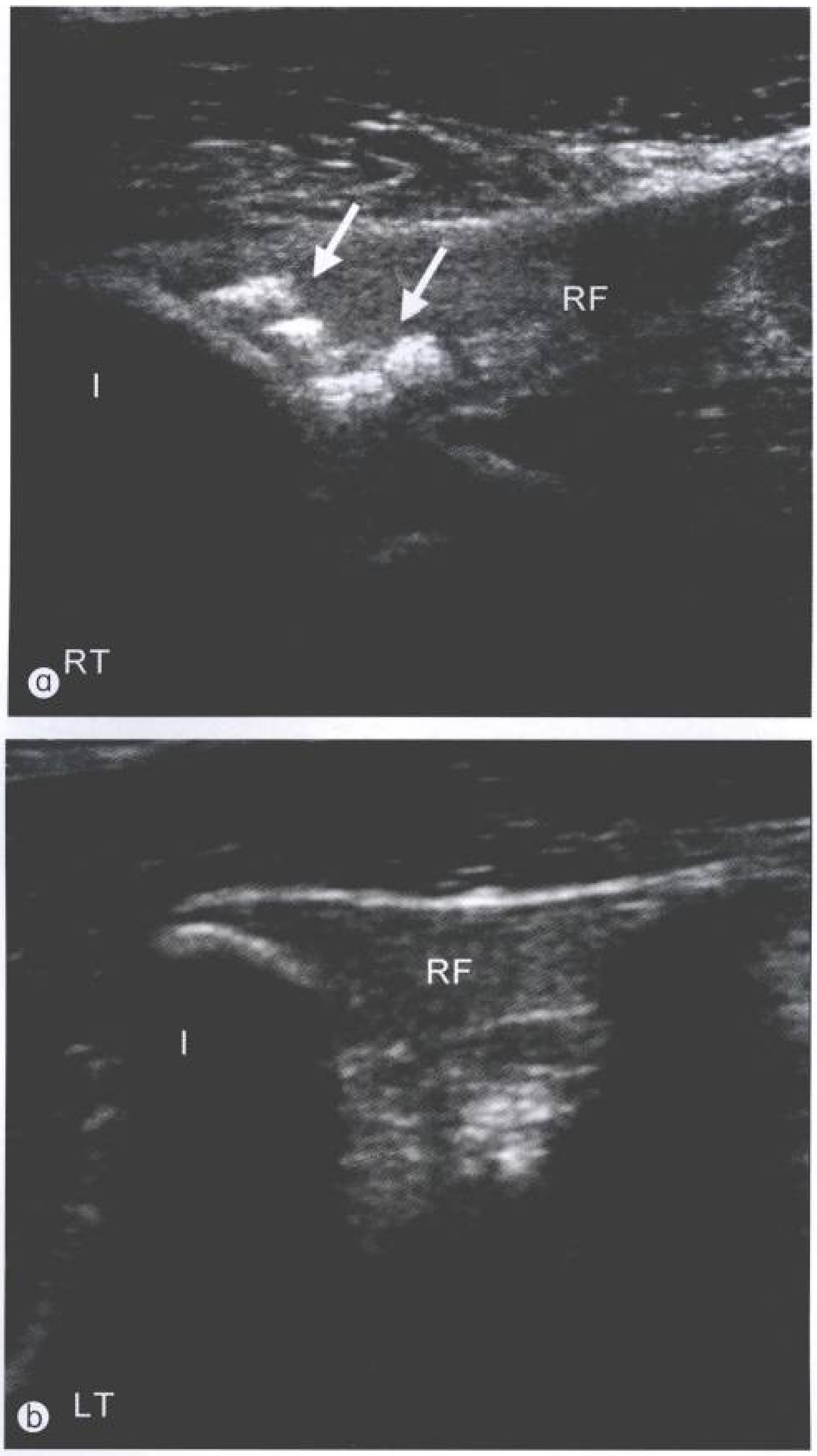

图 7-17　右侧(RT)股直肌肌腱钙化性肌腱炎。a. 纵断面声像图显示肌腱附着处多发斑块状钙化灶(↑)；b. 左侧对照检查未见异常(LT)。RF：股直肌；I：髂前下棘

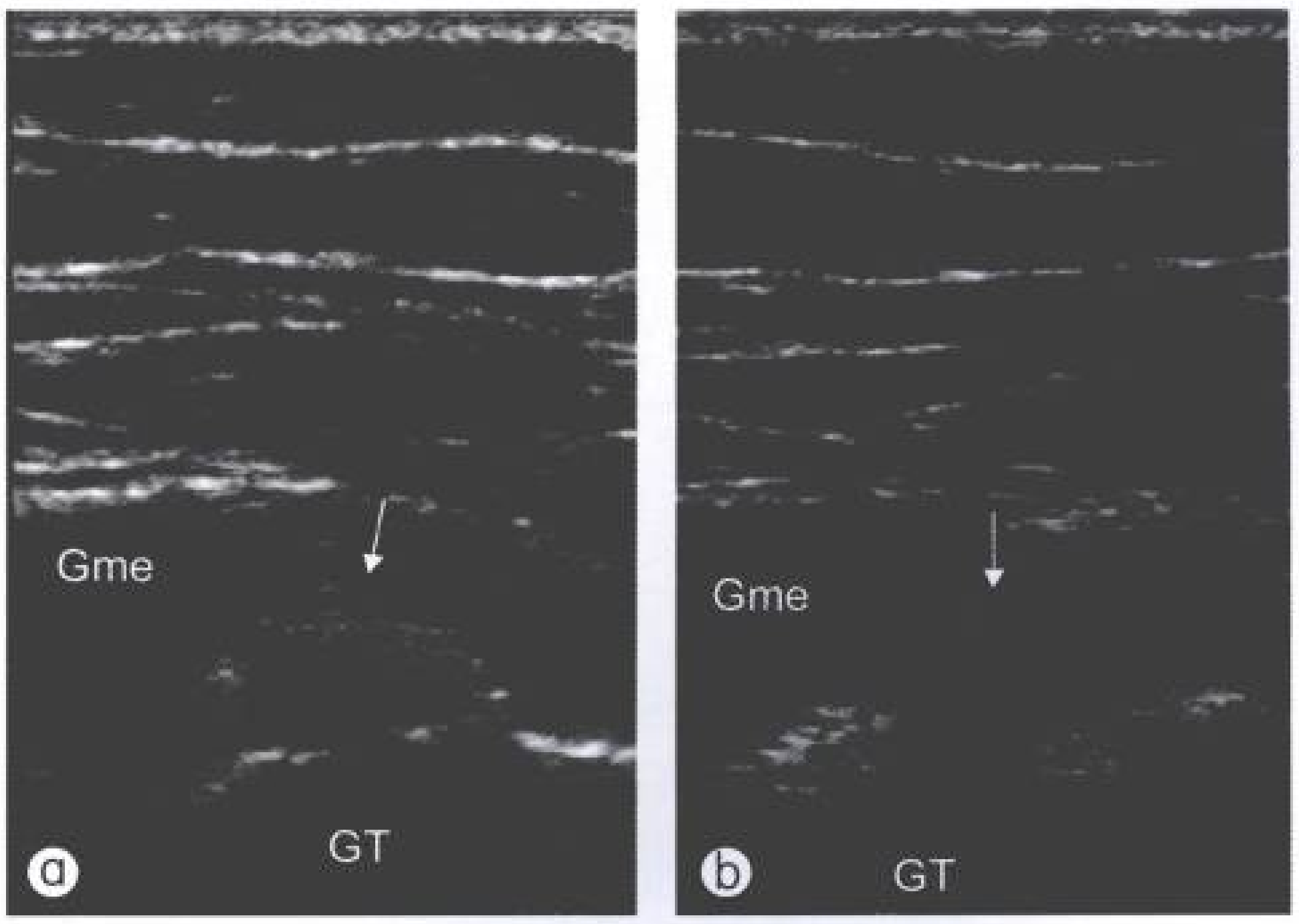

图 7-18 臀中肌(Gme)肌腱钙化性肌腱炎。纵断面(a)和横断面(b)声像图显示肌腱附着处斑块状钙化灶(↑)。GT：大转子

超声诊断钙化性肌腱炎需与骨外形的正常变异、骨化中心、关节游离体、撕脱骨折等鉴别。确切的解剖定位，观察钙化与肌腱实时运动(髋关节屈伸或旋转)的关系，参考 X 线平片等有助于明确诊断。

肿瘤及瘤样病变

除能引起髋关节及髋部疼痛外，体表多可扪及肿块。超声应首先排除肿块是否为真正肿瘤，如肿大淋巴结、异位睾丸、肌疝、肌肉内陈旧血肿、腹股沟疝、股疝等。对于实性肿瘤，声像图表现并非特异，绝大多数无法判断组织类型。

髋关节痛是症状表现，包含一系列病因。超声检查能够敏感地发现引起关节痛的原因，特别是关节积液。有报道，关节腔内仅 1 mL 的液体增多便可被超声查出。

儿童髋关节疼痛

非外伤性的儿童急性髋关节疼痛(irritable hip，又称激惹髋)并非少见。一过性髋关节滑膜炎是最常见病因，好发 5~8 岁儿童。有报道，本病常与呼吸道感染并发。临床表现为持续数天的髋关节疼痛，不能负重，体检髋关节活动受限。本病预后良好，诊断的关键是与化脓性髋关节炎鉴别。

股骨头骨软骨病(Perthes's disease，亦称扁平髋)是引起儿童髋关节疼痛的另一常见原因。本病病理表现为股骨头骨骺的缺血性坏死，单侧发病较多，好发 3~10 岁儿童，男孩多见。早期诊断、及时治疗，可以避免发生髋关节畸形。

1. 一过性髋关节滑膜炎

主要表现为关节积液，超声显示关节囊膨隆，与股骨颈间距离增宽，大于 5 mm 或较对侧超过 2 mm。动态观察，75%的患儿 2 周内积液可自行吸收。若关节积液持续存在应考虑其他疾病。

仅从关节积液的声像图表现无法与化脓性关节炎鉴别，后者若不及时治疗则会导致关节破坏，影响髋关节功能。因此，大多数学者推荐进行常规超声引导下的关节积液抽吸化验检查。

2. 股骨头骨软骨病

根据不同时期的病理变化，主要超声表现为

(1)关节积液；

(2)股骨头关节软骨较对侧增厚，超过 3 mm；

(3)股骨头骨骺碎片，内可见强回声的骨化中心。

X 线诊断儿童髋关节积液不敏感，早期诊断骨骺软骨病变也很困难。超声不但能够发现髋关节少量积液，还可引导穿刺抽吸治疗。如患儿髋关节疼痛，超声检查无积液，应考虑其他部位病变，如椎间盘炎等，必要时还需行 MRI 检查。

弹响髋

弹响髋(snapping hip)指髋关节活动过程中，某一位置患者自觉髋部弹拨感或发出弹响，同时合并髋关节疼痛的一组临床综合征。根据弹响的原因及部位分为关节内和关节外两大类(表7-6)。外部弹响，即髂胫束或臀大肌肌腱与股骨大转子发生摩擦。内部弹响最常见的原因是髂腰肌腱异常跨越髂耻隆突所致。

表 7-6 弹响髋的分类及检查方法

分类		检查方法
外部弹响	髂胫束综合征	超声、MRI
	臀大肌肌腱综合征	超声、MRI
内部弹响	髂腰肌腱弹响综合征	超声、关节囊造影
	关节内游离体	关节造影、超声
	滑膜骨软骨瘤病	X 线平片、CT、MRI、超声
	髋臼唇撕裂	MRI、关节造影、超声

1. 髂胫束综合征

患者对侧卧位，探头置于股骨大转子水平短轴断面观察，可见髂胫束随髋关节屈曲活动突然滑过大转子表面，同时伴有弹响和疼痛。局部髂胫束较对侧增厚，回声减低。

2. 髂腰肌腱弹响综合征

患者平卧位，下肢平伸，探头横断置于髋关节股骨头水平，显示髂腰肌腱短轴及髂耻隆突。髋关节依次做屈曲、外展、外旋、伸直动作诱发弹响。在发生弹响的同时，超声显示髂腰肌腱突然侧向滑过髂耻隆突，持探头手常可感到滑过瞬间的轻微震动。髂腰肌腱多合并肌腱病，超声表现为肌腱肿胀增厚，回声不均匀减低，有时可见强回声钙化灶。

超声作为惟一无创实时观察肌腱运动的影像学手段，已经取代了髂腰肌滑囊造影等有创方法，成为诊断髂腰肌腱弹响的首选检查。

人工髋关节术后评价

人工髋关节术后的主要并发症是关节及关节周围积液。由于受金属伪像干扰，一般CT及MRI显示积液不敏感。超声不但可以明确积液的部位及范围，还可引导穿刺抽吸引流，明确积液的性质(图7-19)。

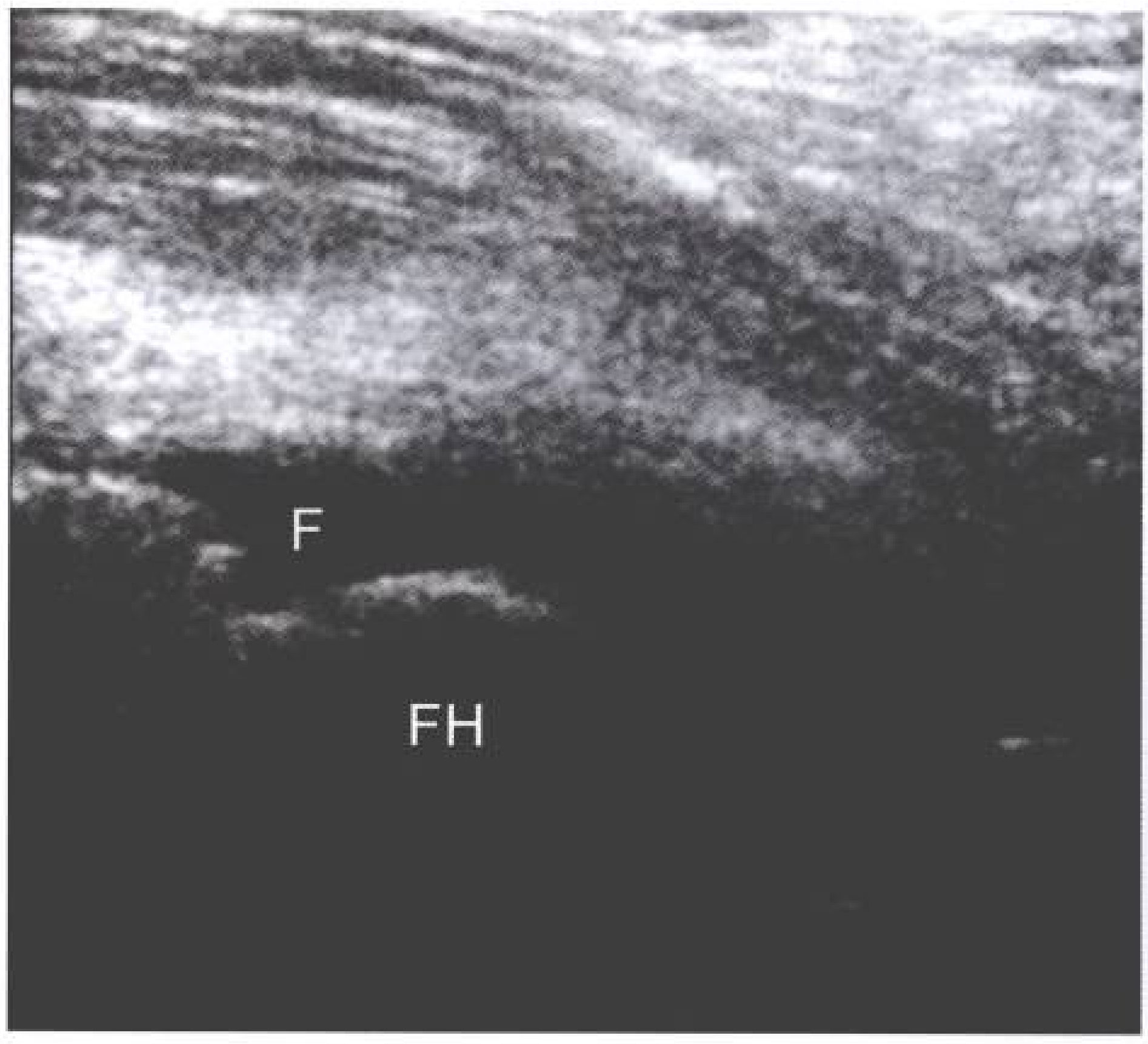

图 7-19 人工髋关节术后，纵断面声像图显示人工股骨头(FH)周围积液无回声(F)

先天性髋关节发育不良

先天性髋关节发育不良(developmental dysplasia of hip，DDH)在我国平均发病率约3.9‰，女多于男，约为6∶1。左侧比右侧多1倍，双侧者少见。DDH发病原因不清。研究表明，合并其他先天异常、胎位异常、臀位产、早产等，均是发病危险因素。

DDH的主要特点是髋臼发育不良或关节不稳定，新生儿和婴儿期临床表现轻微。多在1岁左右直立行走时因髋关节脱位导致行走较正常小儿晚，行走不稳等症状，严重者跛行或步态异常。许多患儿因青少年期继发骨关节炎就诊，在拍髋关节X线平片时被发现。

DDH预后的关键在于早期诊断和早期治疗，出生后6个月内是治疗的最佳时期，可以达到髋关节完全复位。

许多医学中心推荐对新生儿进行DDH筛查。临床检查主要包括出生后6周内进行髋关节的弹进(Ortolani)和弹出(Barlow)试验。仔细地临床检查能有效地检出髋关节不稳定，但是对于髋臼发育不良、浅髋臼诊断的假阴性较高。

X线平片诊断先天性髋关节脱位需在出生3个月后进行(在此之前髋臼大部分还是软骨)，且有放射性损害。而此时超声检查可清晰显示软骨，成为对临床检查阳性及高度可疑的新生儿进一步筛查和早期诊断的首选方法。

1. 超声检查方法

高频(>7.5 MHz)或宽频线阵探头。患儿侧卧位，髋关节屈曲90°，探头与脊柱平行，冠状扫查使股骨头位于声像图正中并显示部分髂骨。检查床应柔软、舒适，动作要轻柔，避免患儿哭闹。扫查过程中注意观察探头位置与声像图的关系，使图像始终保持冠状断面。探头断面前倾或后倾时会引起髋臼假性变浅或加深，平直的髂骨回声出现弯曲。

2. 正常声像图及测量

新生儿及婴幼儿髋关节冠状断面声像图可显示软骨性股骨头、软骨性髋臼顶、大转子及“Y”形软骨，为低回声或近似无回声；髂骨、骨性髋臼顶、关节囊、股骨颈及股骨干显示为强回声。髂骨及骨性髋臼顶形似平放的“汤勺”，而类圆形的软骨性股骨头类似勺中托放的“鸡蛋”(图7-20)。

根据奥地利骨科医生 Reinhardt Graf 的方法，沿髂骨表面强回声画一直线称基线，髂骨下缘与骨性髋臼顶连线称骨顶线，二者间夹角为 α；骨性髋臼顶外侧角与纤维软骨盂缘连线称软骨顶线，此线与基线的夹角称 β（图7-21）。正常 $\alpha>60°$；$\beta<55°$。除 Graf 方法外，Morin 等测量股骨头覆盖率。沿股骨头最内及最外侧缘，平行基线画两条切线，二者间距离为 D，内侧切线与基线间距离为 d，d/D即股骨头覆盖率(HCR)，正常>52%~58%(图7-22)。

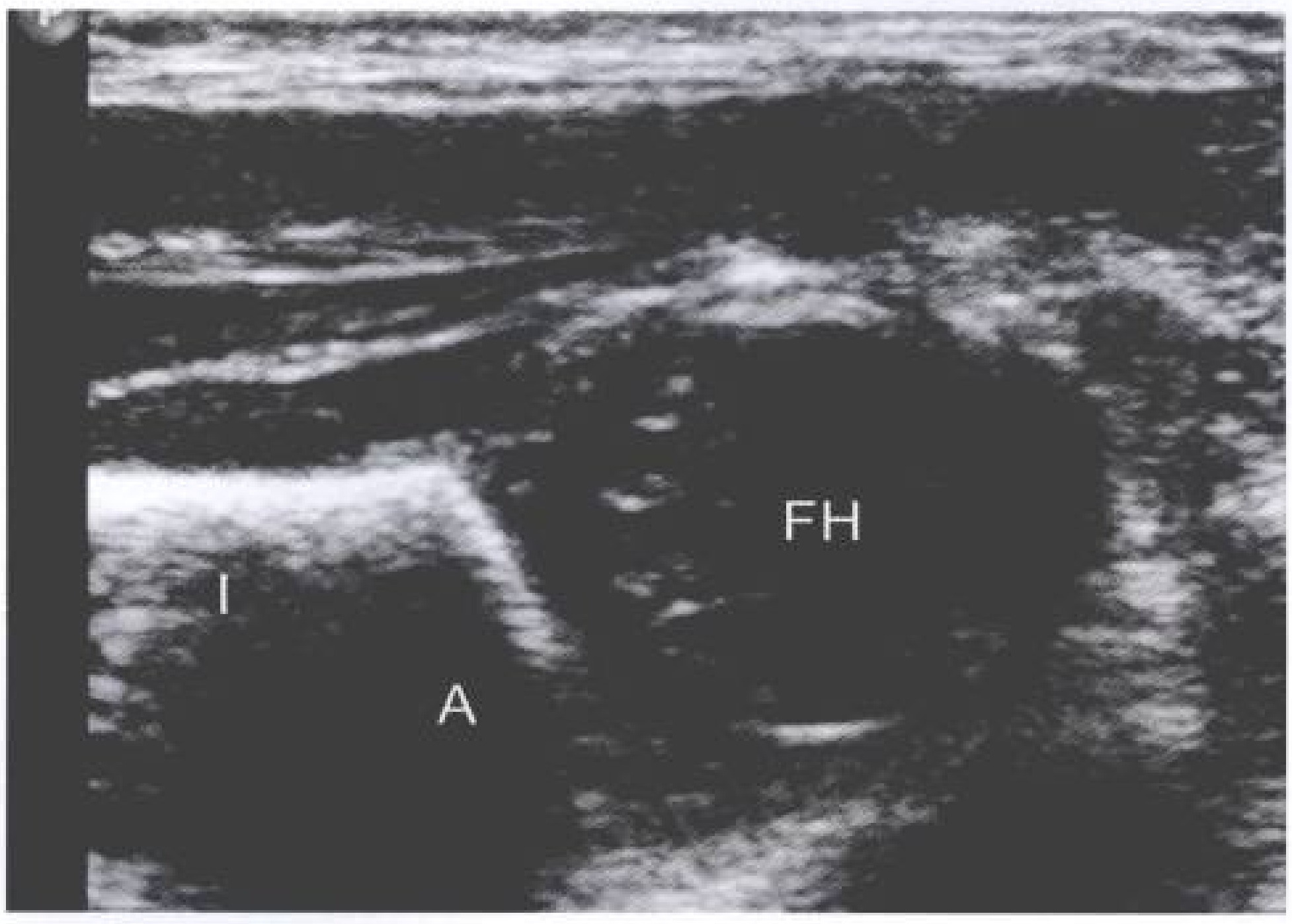

图 7-20 正常新生儿髋关节冠状断面声像图显示髂骨(I)和髋臼顶(A)强回声呈“汤勺”样外观，股骨头软骨(FH)呈均匀低回声，似汤勺内放置的鸡蛋

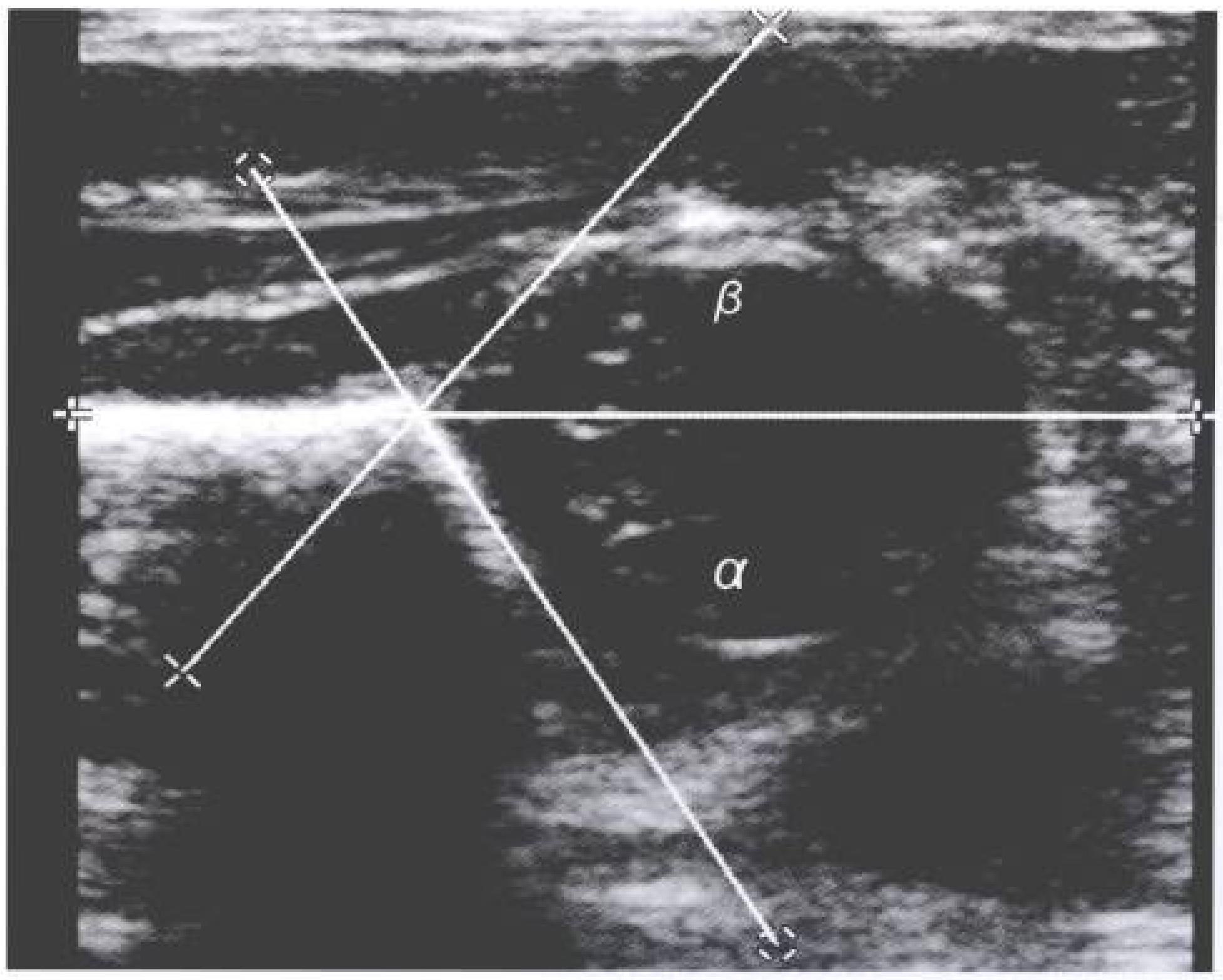

图 7-21 Graf 测量法，正常髋关节测量

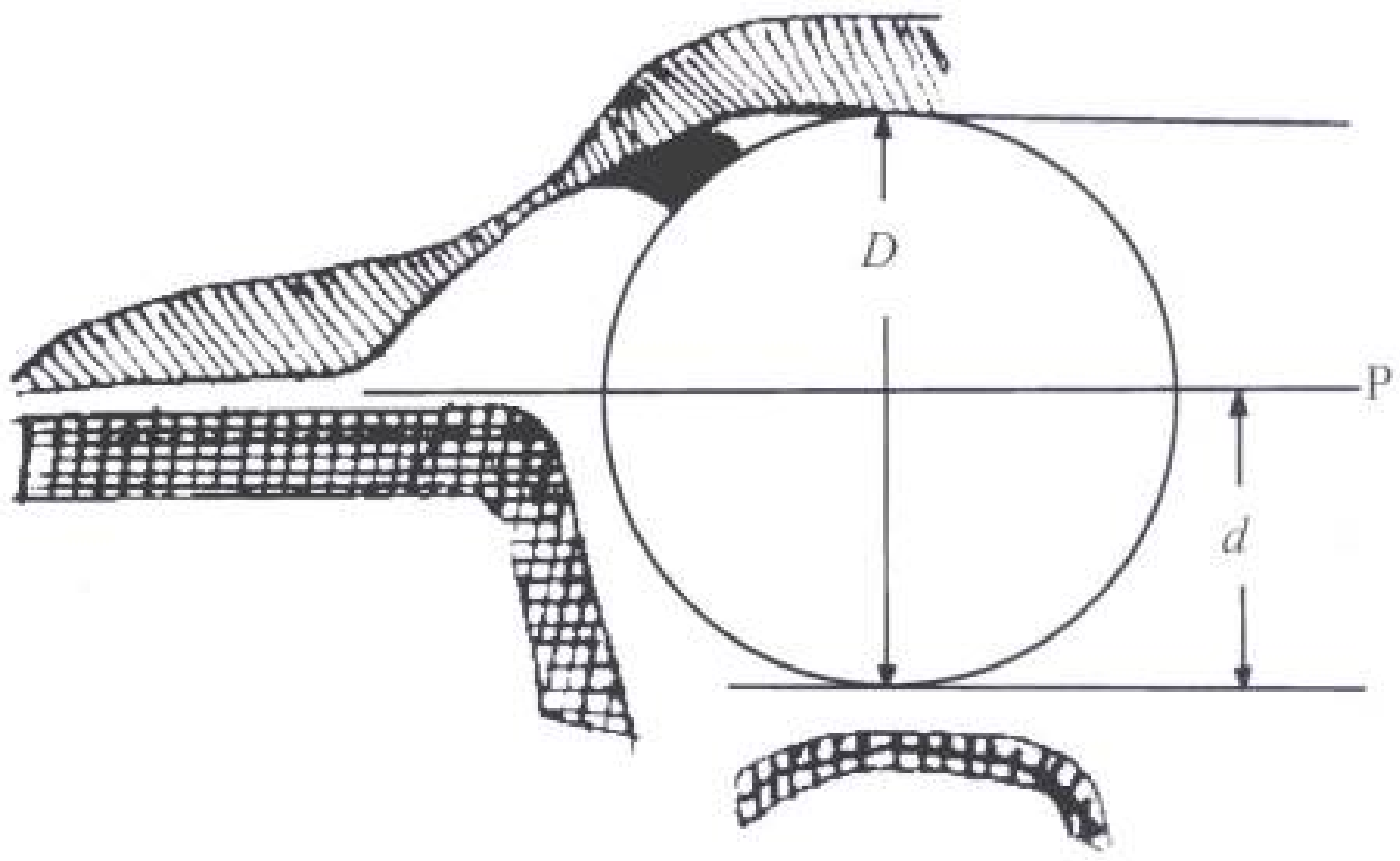

图 7-22 股骨头覆盖率测量法。P：基线；D：股骨头内外侧缘间距；d：内侧缘切线与基线间距。d/D 即 HCR

3. DDH 的超声表现

(1)骨性髋臼顶所形成的“汤勺”窝浅平，外形平坦。严重者髋臼缘不规则，呈锯齿样凹陷。合并股骨头完全脱位时，可见股骨头向后上方软组织内移位，股骨头与髋臼窝完全分离(图 7-22)；半脱位时，股骨头与髋臼间隙增宽，不能完全嵌合。

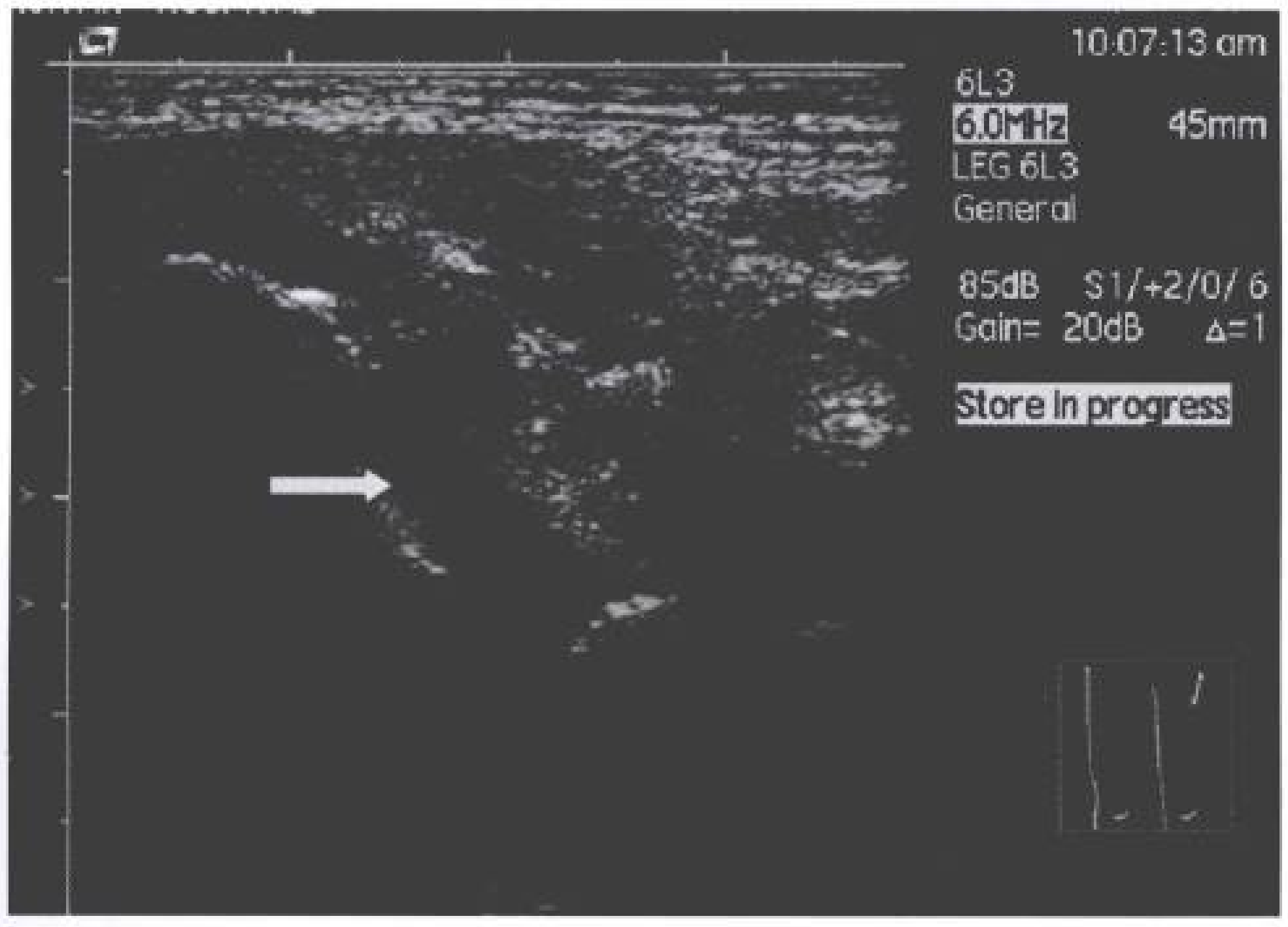

图 7-23 先天性髋关节发育不良，股骨头完全脱位声像图。箭头示髋臼边缘不规则，髋臼内空虚，未见股骨头结构(由北京积水潭医院陈涛医师馈赠)

(2) Graf 测量及股骨头覆盖率异常，其诊断 DDH 标准为 $\alpha<50°\sim60°$，$\beta>55°$，HCR<46%~50%。根据 Graf 法，可将股骨头位置分为 4 型(表7-7)。

表 7-7 Graf 法超声分型

	α	β	声像图表现	诊断
Ⅰ	>60°	<50°	正常髋关节	
Ⅱ	43°~60°	55°~77°	骨性髋臼发育不良	
Ⅲ	<43°	≥77°	股骨头向外后上方脱位	股骨头半脱位
Ⅳ	<43°	≥77°	股骨头位于软组织内	髋关节完全脱位

(3) 动态扫查　在髋关节冠状扫查位，持探头手部分手指置于患儿后背固定，另一手握住检查侧膝部，向后轻轻推动大腿，观察股骨头脱离髋臼情况。正常新生儿股骨头无明显移位或移动范围不超过 1~2 mm。移动范围较大即髋关节不稳定，应于 2~3 周后复查，大部分可恢复稳定。若移动范围持续超过 1 mm 时，视为异常，应予以治疗。

根据髋关节冠状断面声像图特征及角度测量，可以准确地诊断 DDH。但获得标准的髋关节冠状面声像图需要准确熟练的手法和反复实践。此外，对于 6 周内新生儿首次超声检查异常时，建议2~3周后复查一次，以避免因生理发育所致的假阳性诊断。

【小 结】

由于成人髋关节位置较深，使得高频探头应用受限，但超声显像仍不失为常用的检查方法，能够发现引起髋关节疼痛的多种软组织病因。其中，超声引导关节积液的抽吸治疗便捷、有效。对于儿童，高频探头不受软骨的影响，能够清晰地显示髋关节诸骨及周围软组织，且无放射性损伤，已经成为新生儿髋关节发育不良的筛查工具。

参考文献

1 Adam R, Hendry GM, Moss J, et al. Arthrosonography of the irritable hip in childhood: A review of 1 year's experience. Br J Radiol, 1986, 59(699); 205~208

2 Alexander JE, Seibert JJ, Glasier CM, et al. High-resolution hip ultrasound in the limping child. J Clin Ultrasound, 1989, 17(1); 19~24

3 Chen YL, Cheng JC, Metreweli C. Sonographic evaluation of hip effusion in children. Improved visualization with the hip in extension and abduction. Acta Radiologica, 1997, 38(5); 867~869

4 Choi YS, Lee SM, Song BY, et al. Dynamic sonography of external snapping hip syndrome. J Ultrasound Med, 2002, 21(7); 753~758

5 Engesaeter LB, Wilson DJ, Nag D, et al. Ultrasound and congenital dislocation of the hip. The importance of dynamic assessment. J Bone Joint Surg Br, 1990, 72; 197~201

6 Foldes K, Gaal M, Balint P, et al. Ultrasonography after hip arthroplasty. Skeletal Radiol, 1992, 21(5); 297~299

7 Harcke HT, Grissom LE, Finkelstein MS. Evaluation of the musculoskeletal system with sonography. AJR, 1988, 150; 1253~1261

8 Herring JA. Conservative treatment of congenital dislocation of the hip in the newborn and infant. Clin Orthop, 1992, 281; 41~47

9 Kesteris U, Wingstrand H, Forsberg L, et al. The effect of arthrocentesis in transient synovitis of the hip in the child; a longitudinal sonographic study. J Pediatr Orthop, 1996, 16(1); 24~29

10 Lee SK, Suh KJ, Kim YW, et al. Septic arthritis versus transient synovitis at MR imaging; preliminary assessment with signal intensity alterations in bone marrow. Radiology, 1999, 211(2); 459~465

11 Meaney JF, Cassar Pullicino VN, Etherington R, et al. Ilio-psoas bursa enlargement. Clin Radiol, 1992, 45 (3); 161~168

12 Moss SG, Schweitzer ME, Jacobson JA, et al. Hip joint fluid; Detection and distribution at MR imaging and US with cadaveric correlation. Radiology, 1998, 208(1); 43~48

13 Murray KA, Crim JR. Radiographic imaging for treatment and follow-up of development dysplasia of the hip. Semin Ultrasound CT MR, 2001, 22; 306~340

14 Rosenberg N, Bialik V. The effectiveness of combined clinical-sonographic screening in the treatment of neonatal hip instability. Europ J Ultrasound, 2002, 15; 55~60

15 Taylor T, Beggs I. Fine needle aspiration in infected hip replacement. Clin Radiol, 1995, 50; 149~150

16 Underwood PL, McLeod RA, Ginsburg WW. The varied clinical manifestations of iliopsoas bursitis. J Rheumatol, 1988, 15; 1683~1685

17 Wunderbaldinger P, Bremer C, Matuszewski L, et al. Efficient radiological assessment of the internal snapping hip syndrome. Eur Radiol, 2001, 11(9); 1743~1747

18 Zenios M, Wilson B, Galasko CS. The effect of selective ultrasound screening on late presenting DDH. J Pediatr Orthop B, 2000, 9; 244~247

第8章 肌肉超声显像

Chapter 8 Sonography of the Muscle

王金锐 C. Romagnoli S. Lucarini R.K. Chhem

超声检查可用于人体大部分肌肉组织结构的显像，其实时动态多平面成像方式有利于评阶肌肉的运动功能，因此，肌肉是最适于应用超声检查的软组织。随着超声仪器分辨力的提高和高频探头技术的改进，超声检查在肌肉骨骼系统疾病中的临床应用价值日益凸显，以致成为目前评价肌肉疾病首选的影像学检查方法。

传统的X线平片对于评价肌肉病变缺乏足够的对比分辨率，价值很小。CT检查肌肉疾病时，空间分辨率不足，不能很好地分辨肌肉细微结构。即使进行增强扫查，对改善分辨率的作用也很有限。此外，CT通常是横断面图像，而肌肉损伤时沿长轴回缩，这种改变在横断面图像上很难发现，不适用于评价肌肉损伤。

磁共振(MRI)具有多平面成像能力和较CT更好的组织分辨力，适用于评价肌肉疾病，特别易于显示外伤及缺血性损伤，而磁共振波谱成像(MRSI)还可以用来详细分析肌肉的代谢状态。但是，MRI无法进行实时动态检查，对于那些只有在运动时或某种特殊姿势下才能表现出来的肌肉病变，MRI无能为力。超声检查对肌肉细微结构的分辨能力优于MRI，可以提供较MRI更详尽的诊断信息。特别是在运动过程中或在特殊姿势下用超声进行实时动态检查，能敏感地发现那些隐匿性的肌肉病变。通过实时超声检查还可以详细评估因肌肉纤维化、肌肉囊肿或骨化引起的功能受损及其程度。这些信息对竞技运动、残疾及法医学涉及病例的评估能够提供重要的帮助和依据。此外，由于超声检查操作方便且成本低廉，较MRI更为实用。这些有别于其他影像学方法的独特功能，使超声在肌肉疾病的诊断及在疾病进展和治疗效果的随访中显示出非常明显的优势和重要价值。

临床适应证

超声评价肌肉系统疾病可大概分为损伤和非损伤两大类(表8-1)。肌肉损伤大多为与运动员或与运动损伤有关的患者，临床上有30%~50%的运动损伤发生于肌肉组织，对于这些病人，医疗援助的重要内容一方面是运动现场损伤的诊断和评估，判断损伤的程度，决定其是否可以继续参加比赛。当前许多便携式仪器性能完善，为运动现场超声检查提供了方便。另一方面是评估损伤后康复的程度，以及决定恢复训练和比赛的时机，这点极为重要。过早恢复训练造成的再损伤给运动员及运动队都会造成严重损失。系统的超声检查可以较精确地评估肌肉痊愈的程度和时间，显著减少再损伤的机会。超声检查可作为这些损伤随访检查最便捷有效的工具。

表8-1 肌肉超声检查适应证

- 肌肉损伤及其合并症
- 肌肉炎症(感染和非感染性肌炎、肉芽肿、炎性肿物、水肿等)
- 弥漫性肌肉病变
- 肿瘤及瘤样病变
- 横纹肌溶解症
- 肌腱、韧带、筋膜病变
- 其他组织来源的软组织肿瘤

扫查技术

肌肉大小和薄厚悬殊。大者甚至延展超过两个关节，最长的肌肉可超过 50 cm，而小者仅数毫米。肌肉撕裂常呈长梭状，如果是完全断裂，肌肉断端回缩可超过 10 cm。因此，必须灵活选用探头，兼顾穿透力和分辨力。

肌肉检查最常选用 7~10 MHz 线阵探头，体胖者可能需要 5 MHz 的探头以增加穿透力。此外，对肌肉检查，具备双幅显示功能的仪器更便于双侧对比。晚近的部分超声仪器具有“宽景”合成功能，也称超宽视野成像(sie-scape，panorama)。其原理是通过探头连续移动扫查获得的一系列图像构成所扫查解剖区域的整体图像。操作者可沿被扫查结构连续移动扫描，而不必限制于单一层面。这种技术使超声扫查可以显示延伸跨越多个关节的肌肉，获得长达 60 cm 的大幅高分辨率声像图(图8-1，图8-2)，使不在同一解剖断面的肌肉、肌腱结构(如斜向走行的缝匠肌)和神经血管束得以连续而完整地显示，跨越了传统的断面解剖。这种技术的另一个优点是可以准确测量长度，测量误差小于 2%。超宽视野成像是近来超声显示肌肉、肌腱解剖的最好方法，其应用越来越多。对于初学肌肉骨骼超声检查的医生，超宽视野图像更容易理解，更便于与其他影像资料比较。它不仅是一种很直观的教学工具，而且有助于促进一些交叉学科的专业交流。需要指出，超宽视野图像只是通过提供更大的视野改善了静态图像展现病变的能力，它所提供的信息都是检查者进行实时检查时就能够获得的。因此，这种技术并不能显著增加额外的诊断信息或提高诊断的准确性。

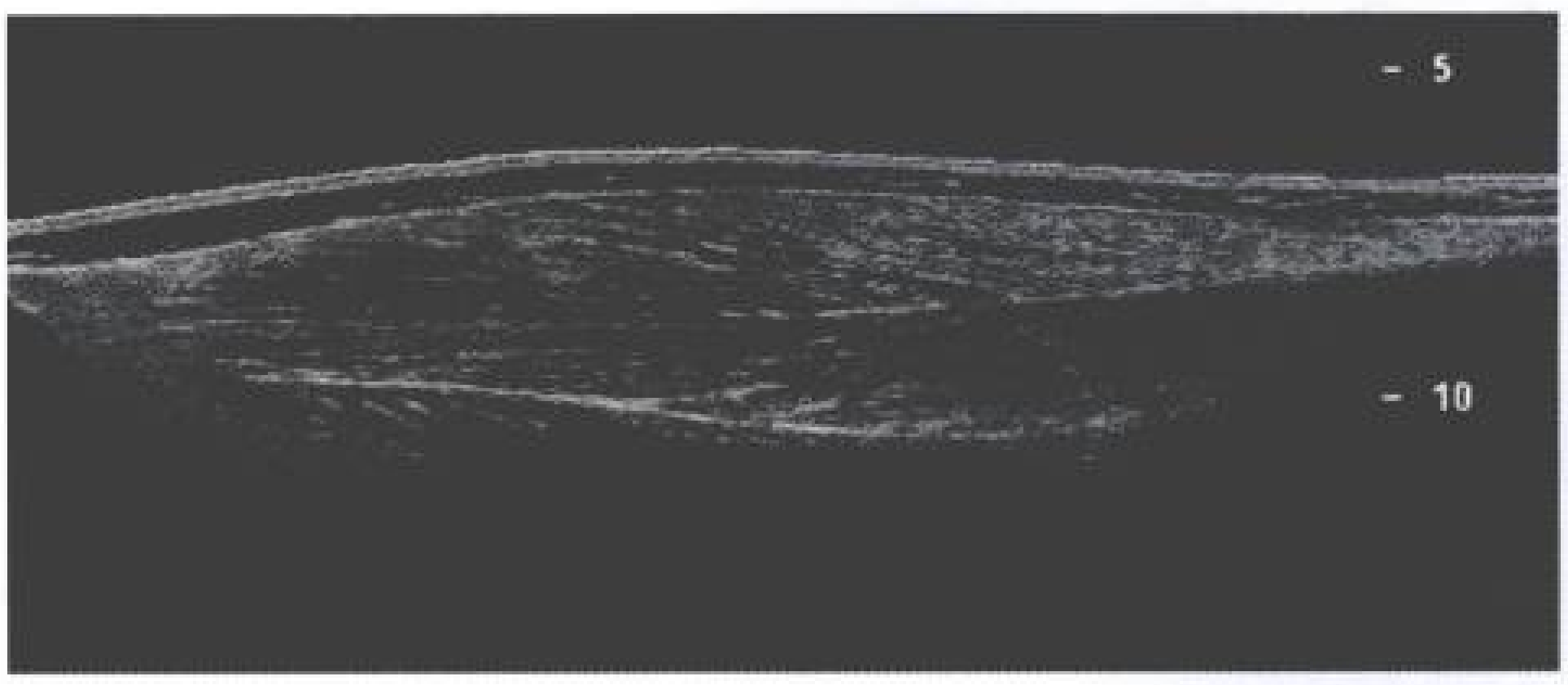

图 8-1 胫骨前方的正常肌肉宽视野纵向扫查显示整个胫骨前肌长轴的声像图，肌肉中的纤维脂肪分隔酷似羽毛样

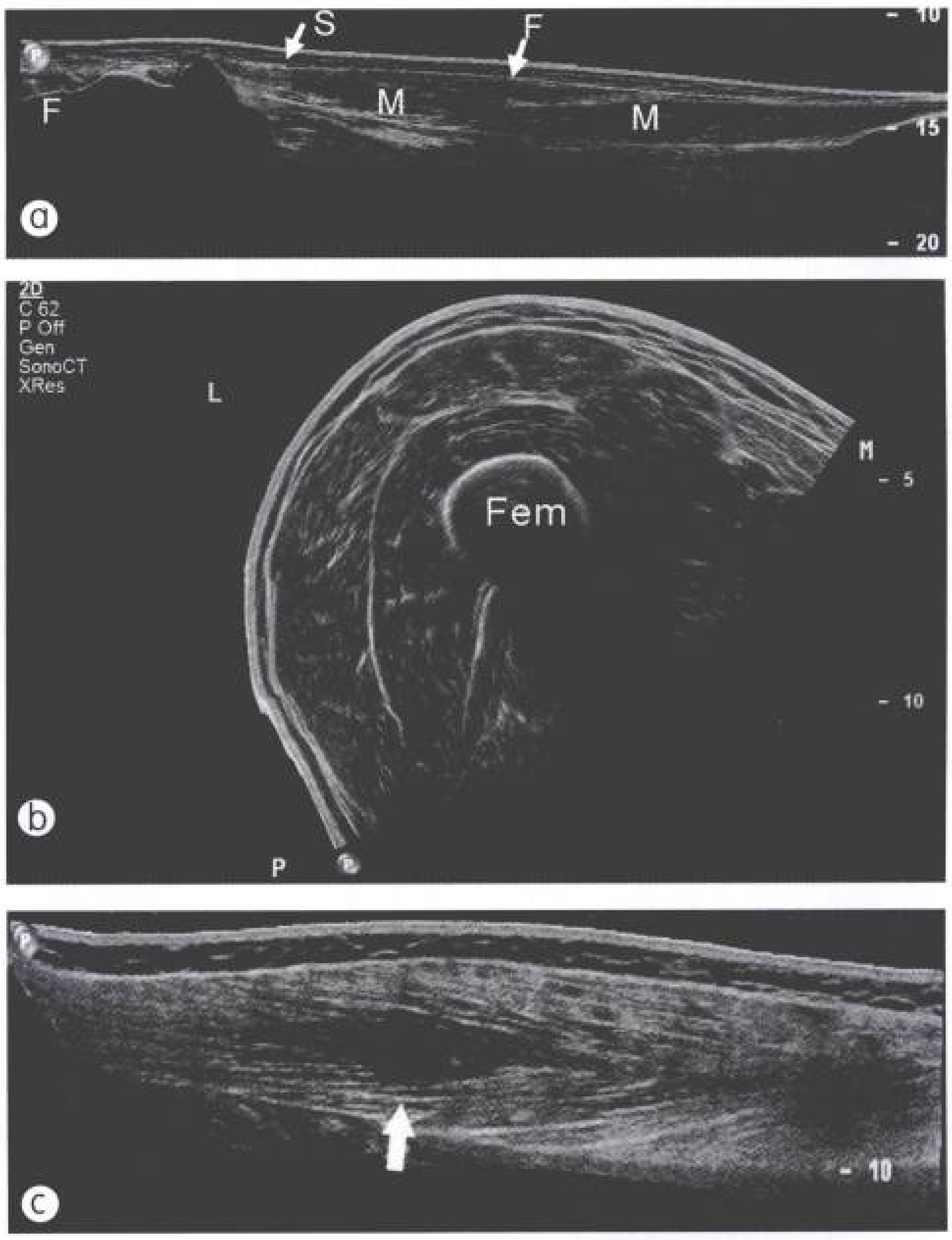

图 8-2 下肢肌肉的超宽视野成像。股骨前方的肌群的纵断面(a)和股中段肌群横断面(b)，清楚地显示了下肢皮下组织(S)、筋膜(F)、肌肉(M)和股骨(Fem)的差别；c. 股直肌外伤后的长轴断面显示肌肉内局限性梭形低回声包块，边界不清，肌纤维结构模糊(↑)

在某些特殊情况下，检查肌肉可能需要加用水囊，使表浅组织置于探头的最佳聚焦区，以利于显示。当皮肤表面不规则时，利用水囊还可以使图像的显示更加容易，并可利用水囊调整声束与感兴趣区间的夹角。

肌肉损伤引起的疼痛一般易于定位，病人多能直接指出病变所在。有时临床医师也会在体表皮肤上标记出特定的感兴趣区。因此，超声检查的重点应放在疼痛区，探头轻压指定的区域进行详细检查，有人将这种技术称为“超声触诊”。注意加压的强度要尽可能一致。因为筋膜和纤维脂肪间隔是肌肉结构中回声最强的成分，当加压使得这些成分更加紧密时，整个肌肉的回声都会增强，不应误认为异常(图 8-3)。检查开始时探头不要施压，进行全面扫查后再逐级加压并配合肌肉等长收缩。松弛状态下的声像图，小的肌肉撕裂可能被掩盖，但在等长收缩时会清楚地显示出来。在进行超声触诊时首先探头在肌肉长轴方向上开

始动态检查，确定异常部位后，分别获取松弛状态和等长收缩状态下的图像。然后将探头旋转90°，在横断面上重复上述过程。

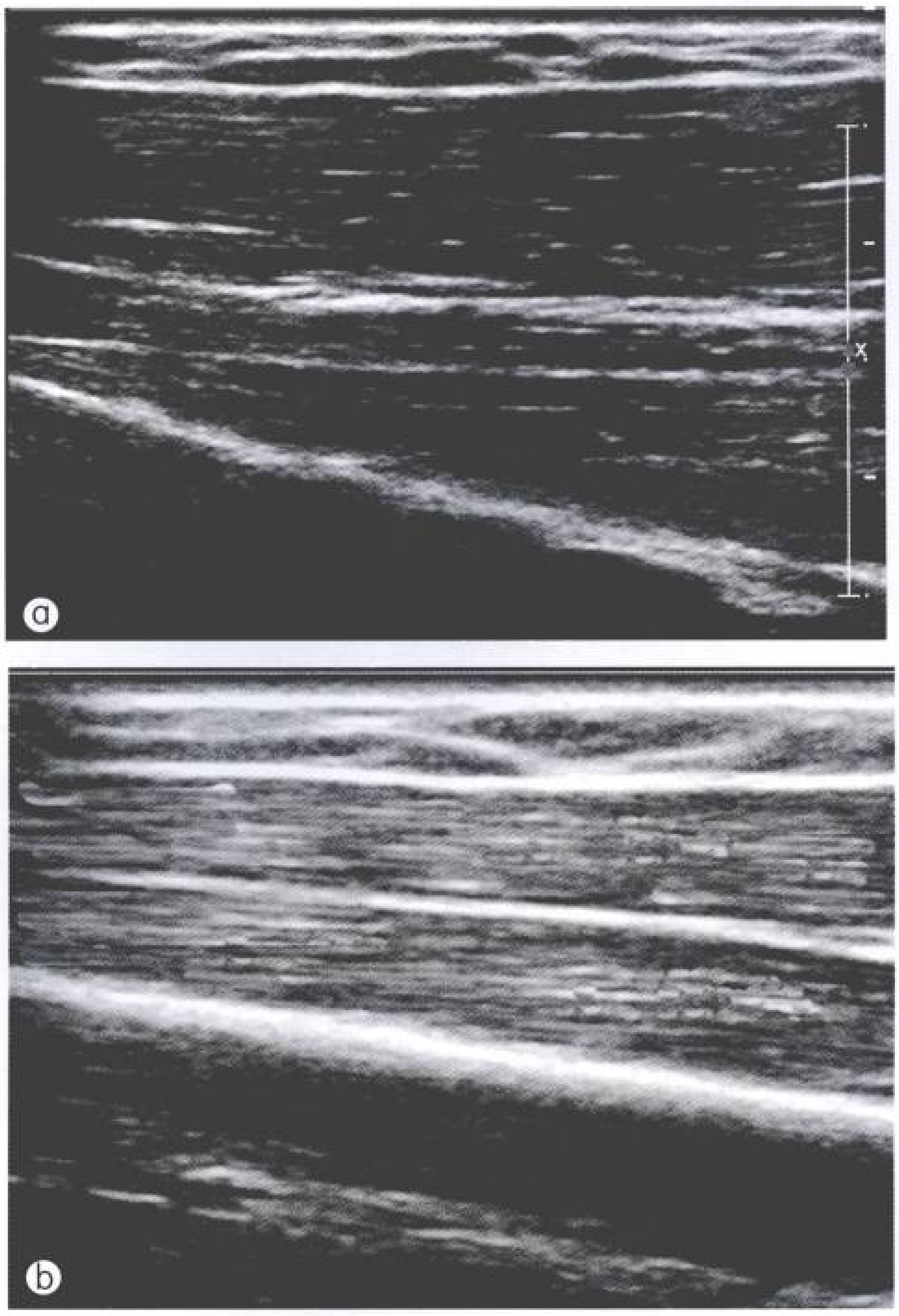

图 8-3 正常肌肉加压扫查前(a)和加压扫查(b)回声的比较；加压扫查时，脂肪纤维分隔密集，肌肉回声增强

肌肉病变往往是单侧的，并且肌肉是活动的组织。因此，单侧静态扫查不能全面评价肌肉状态。静态、主动或被动运动状态下进行双侧对比检查，有时对发现病变异常重要，可以更好地观察肌肉、肌腱及韧带有无撕裂并判断撕裂的程度和范围，明确有无与周围组织发生粘连，了解肌腱有无滑脱等。

声像图解剖

肌肉组织的特殊构造决定了肌肉对负荷具有极大的适应性。每块肌肉至少有一个肌腹，两个肌腱，并通过肌腱和纤维(Sharpey's 纤维)骨性连接附着于骨骼上。但也可能有多个肌腹，肌腹之间由纤维间隔分开，如腹直肌；或有多个肌腱而仅有一个肌腹，如肱二头肌、肱三头肌和股四头肌。骨骼肌的内部结构差别较大，取决于其特定的功能。梭形肌肌纤维沿纵轴平行排列，最适合进行大幅度运动。单羽肌、双羽肌及环羽肌结构更适合于短距收缩及负重，不同的肌肉结构声像图容易显示(图8-4，图8-5)。

肌纤维(即肌细胞)是肌腹的最基本单位，该细胞呈细长的圆柱形，因整条肌肉结构和功能的不同而长度各异。骨骼肌由两种不同的纤维组成：

Ⅰ型纤维，也称慢收缩纤维。收缩速度慢，但是抗疲劳性很强，主要存在于姿势性肌肉。

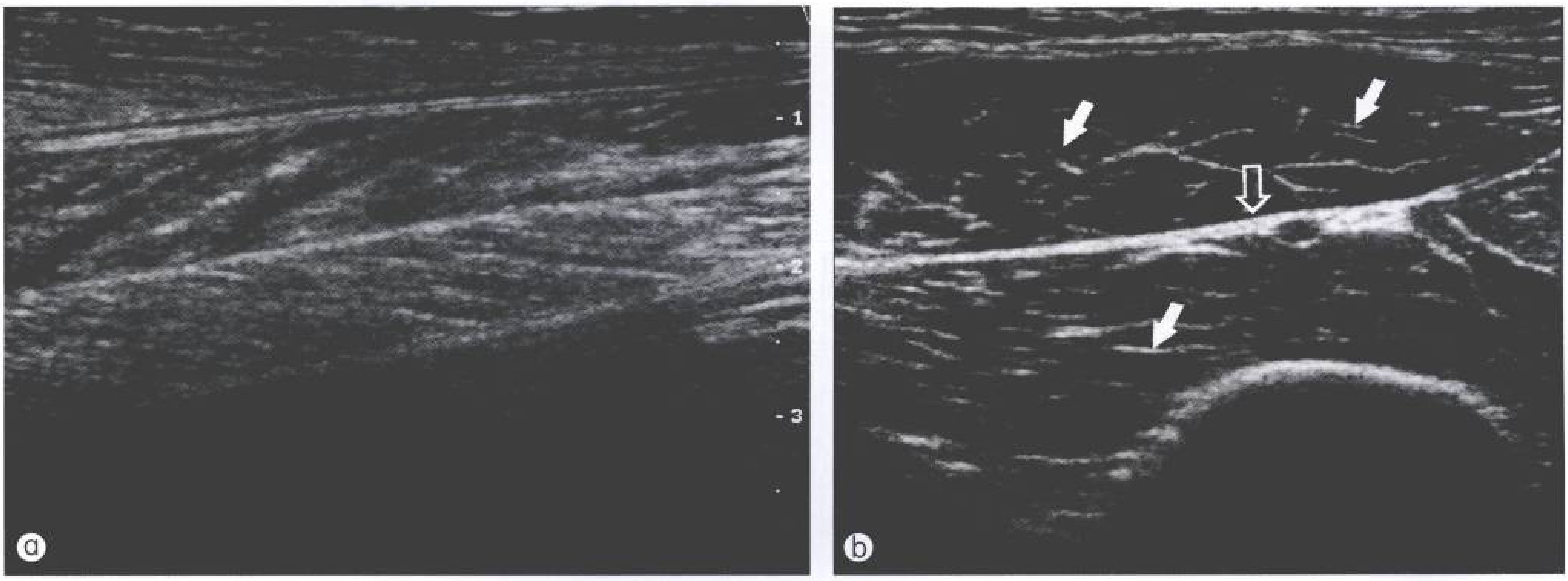

图 8-4 正常肢体肌肉最常见的单羽状结构。a. 胫前肌的长轴断面，强回声的纤细纤维脂肪分隔整齐地排列于低回声的肌纤维之间，形似羽毛状；b. 短轴断面纤维脂肪分隔呈短回声线(↑)，筋膜呈明亮的较粗回声线(⇧)

图 8-5　肌肉环羽状排列。肱二头肌长轴宽景声像图，显示了肌肉纤维(M)围绕肱二头肌远端肌腱(T)和其中心处腱膜呈环羽状排列。右侧为近端肌肉，左侧为远端肌肉

Ⅱ型纤维，也叫快收缩纤维。收缩速度快，但是易于疲劳，主要见于四肢。

每条肌纤维由肌内膜包绕，肌内膜内有毛细血管和神经构成的广泛联络。许多肌纤维成束状被肌束膜包绕，肌束膜(即纤维脂肪性分隔)由结缔组织、血管、神经和脂肪构成。初级肌束组成次级肌束，三、四级肌束形成肌肉，后者由致密结缔组织构成的肌外膜包绕。单一肌肉和肌肉群又被筋膜层(即肌间隔)分隔(图8-6)。

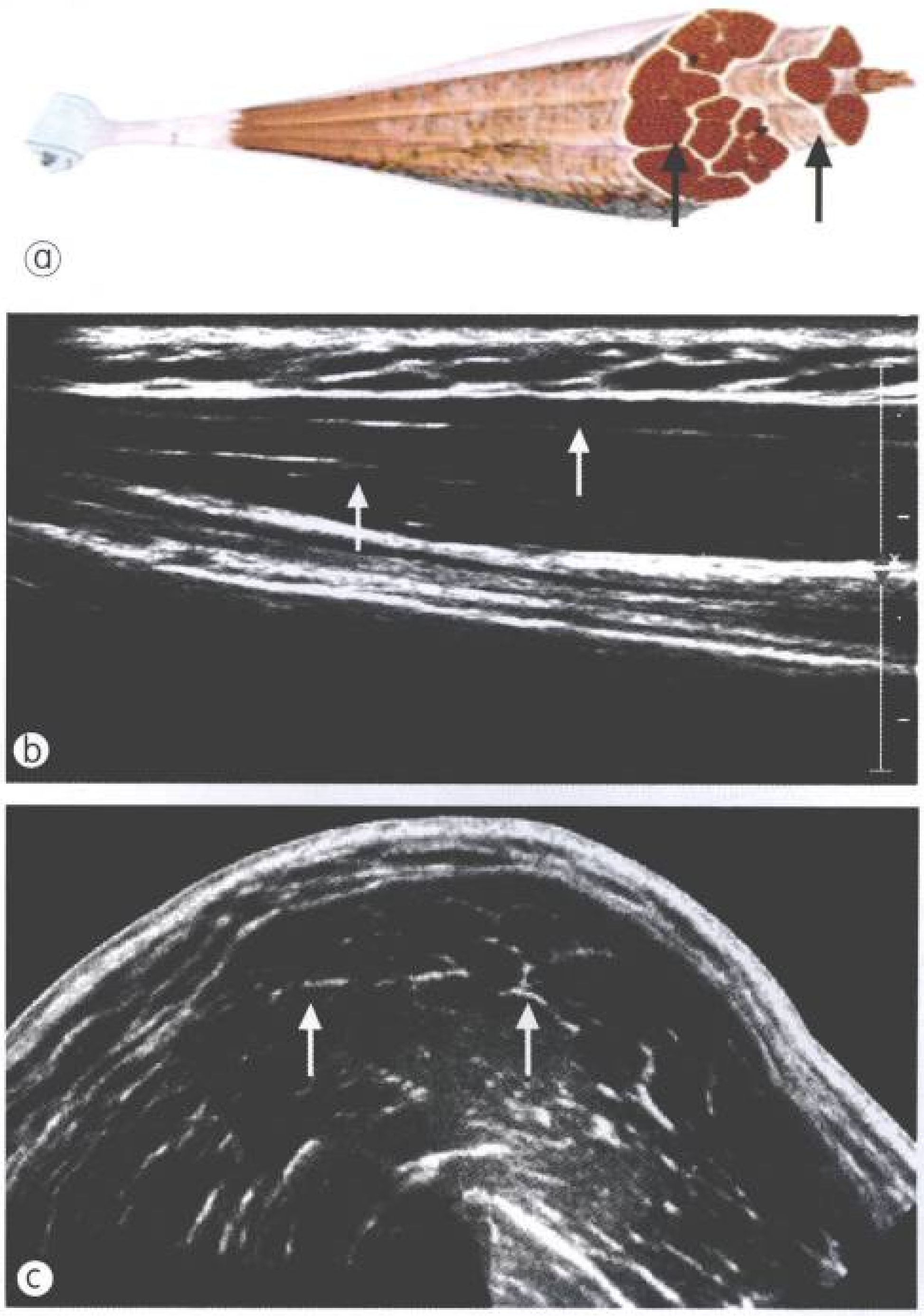

图 8-6　a. 肌纤维及肌肉束示意图；b. 肌肉长轴声像图；c. 肌肉短轴声像图。显示单一肌肉和肌肉群又被筋膜层(即肌间隔)分隔(↑)

肌肉整体回声低于肌腱和皮下组织，其中肌束表现为低回声，肌束外周包绕的肌束膜、肌外膜、肌间隔及薄层纤维脂肪组织，均呈较强的线状或条状强回声。纵断面二者互相平行，排列自然有序，成羽状、带状或梭形，轻度倾斜于肢体长轴。横断面，每条肌肉略呈圆形、梭形或不规则形，肌束呈低回声，肌束间可见网状、带状及点状强回声分隔(图8-4～图8-6)。肌肉中较大的血管呈管状无回声，彩色多普勒血流显像(CDFI)和能量多普勒成像(PDI)可显示彩色血流信号(图 8-7)。

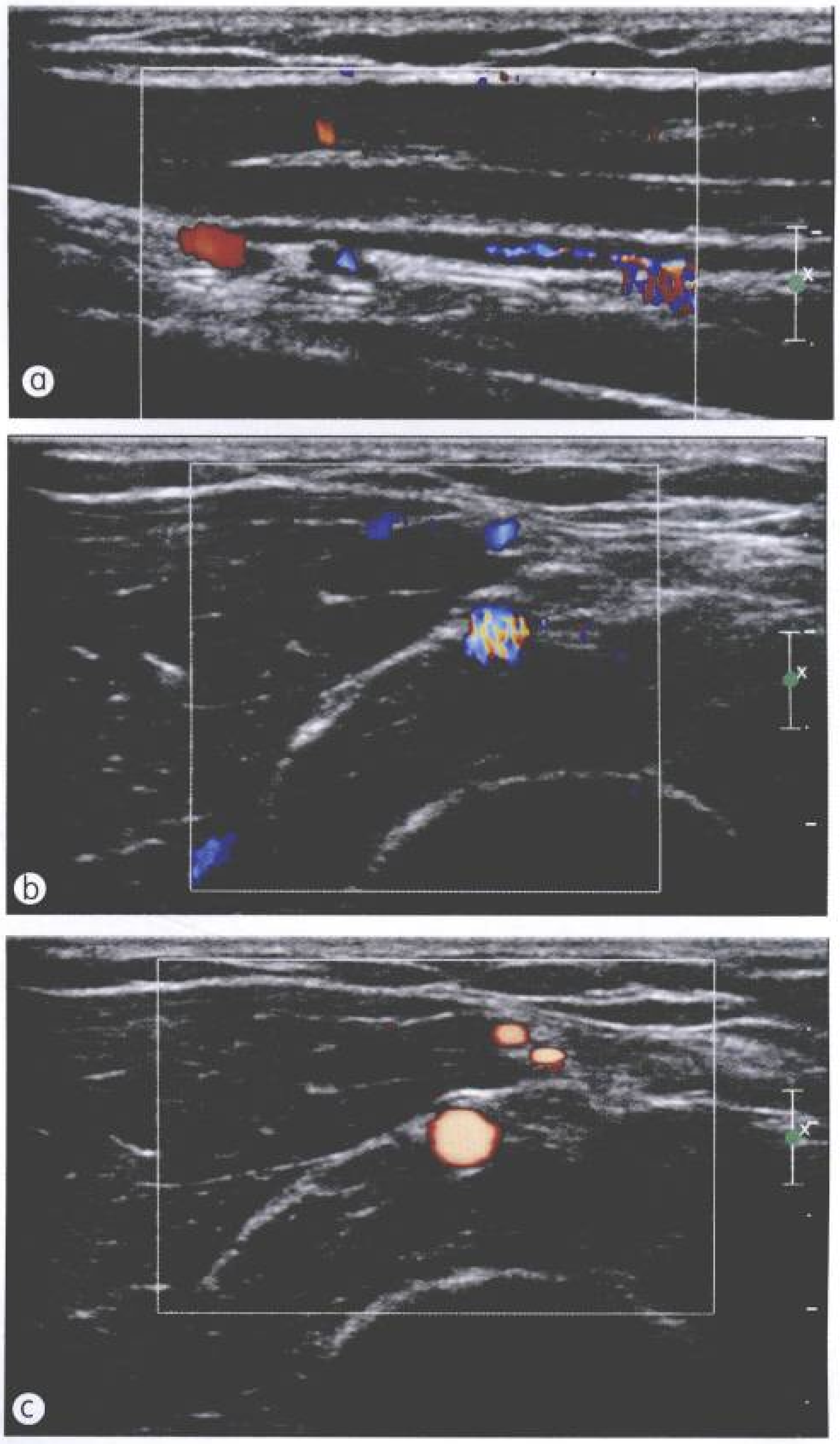

图 8-7　彩色多普勒(a 和 b)和能量多普勒(c)显示肌间的血管结构

超声检查中应注意识别一些肌肉正常变异以及副肌组织，如手部指节处的副伸肌结构、副比目鱼肌、腕部掌长肌变异、腓骨短肌变异和第四腓骨肌均可能表现为相应部位的假包块或类似腱鞘炎表现，偶尔会被误认为病灶。此外，青年人的冈上肌较成年人长，可延伸至肩袖内构成低回声区，不要误认为肩袖撕裂(图8-8)。对肌肉羽状结构的辨认有助于避免误诊，并可以使操作者正确地将肌肉组织和病灶区分开。

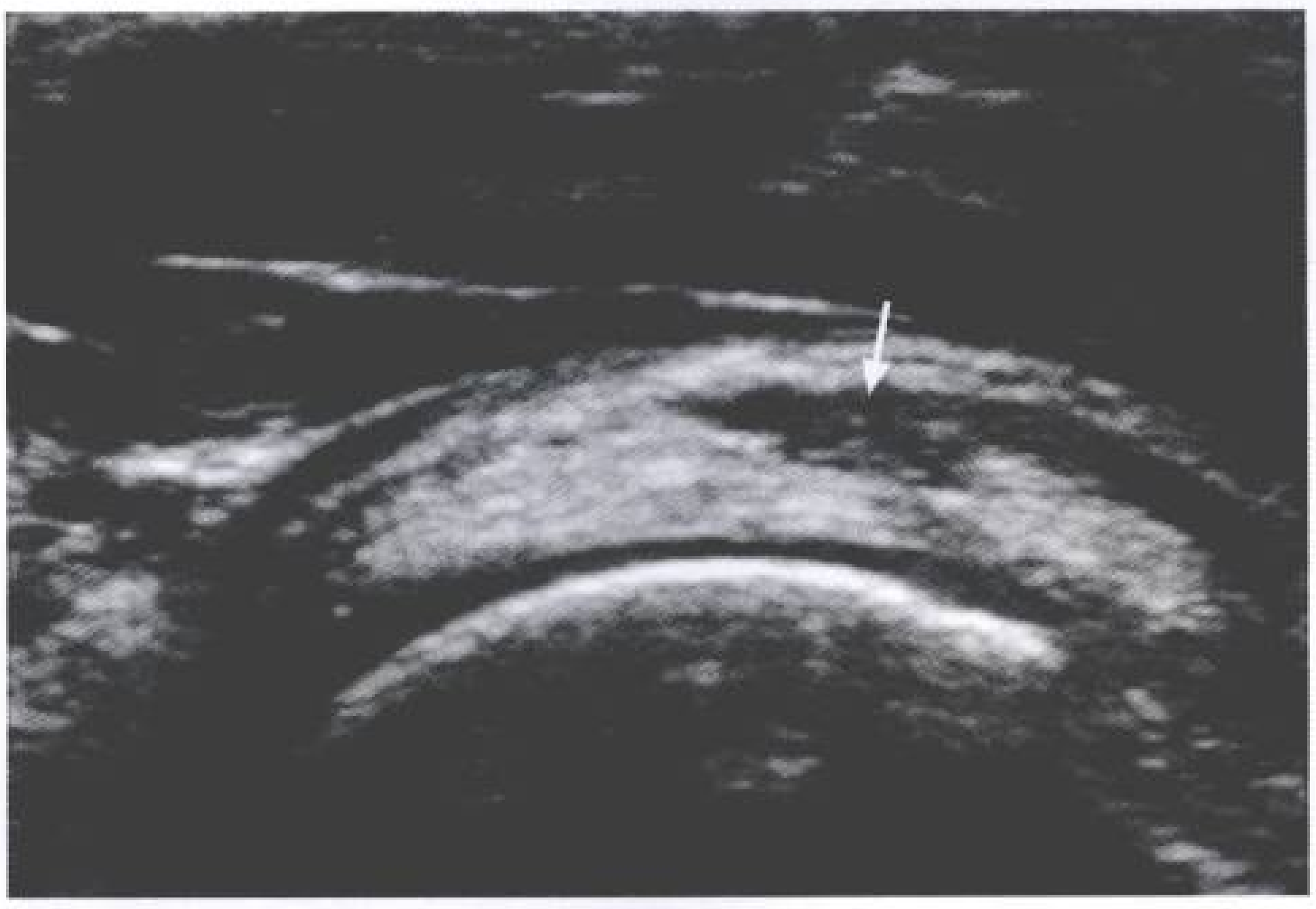

图 8-8 正常青年人冈上肌较老年人长，可延伸至肩袖内构成低回声区，不要误认为肩袖撕裂

肌肉收缩时，肌束直径增加，长度缩短，回声强度常减弱；相反，放松或探头加压会导致单位体积内的声界面增多，肌肉回声增加(图8-9)。肌肉发达的运动员肌束肥大也表现为回声减低，可作为评价运动员锻炼水平的指标。

肌肉重量约占体重的 40%，在静息时接受的血流量占全身的 15%。虽然运动时肌肉体积仅增加 10%～15%，但血流量却可增加 20 倍。例如，几分钟的脚趾运动会使小腿后部肌间隔的容积增加，使得骨间膜向前方及侧方突出。正常情况下，运动停止 10～15 min 后，间隔容积将恢复正常。

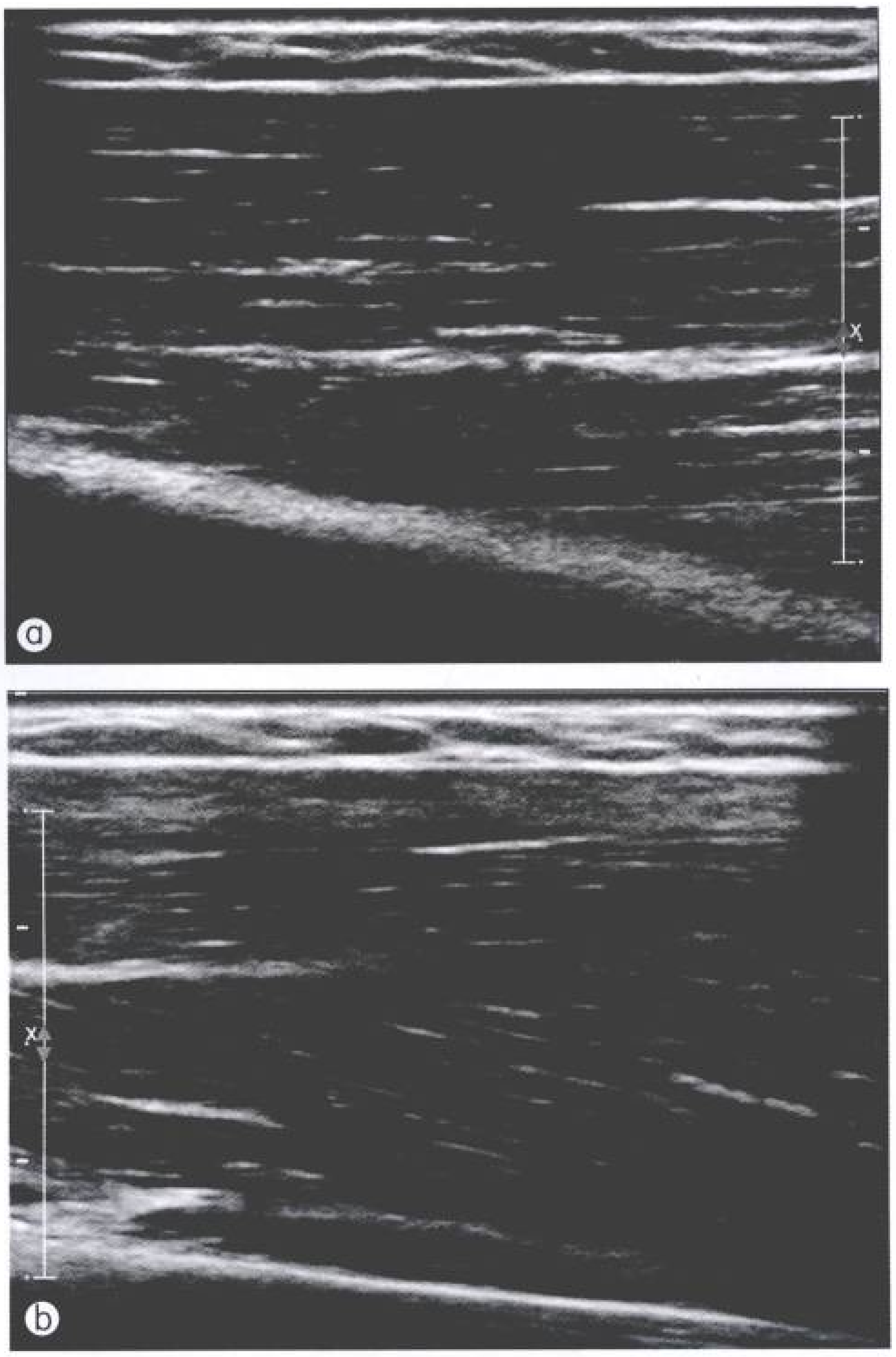

图 8-9 肌肉收缩时回声减低。a .松弛状态下扫查；b. 收缩状态下扫查，显示肌束直径增加，回声强度减弱

肌腱由平行排列的纵行胶原纤维和致密结缔组织构成。纵断面呈束带形排列的规则的纤维状强回声，外层由两条光滑的强回声线包绕(图 8-10)。有腱鞘的肌腱，腱鞘呈一薄层低回声，厚度小于 1～2 mm。在做相关运动时，可见肌腱在腱鞘内自由滑动。

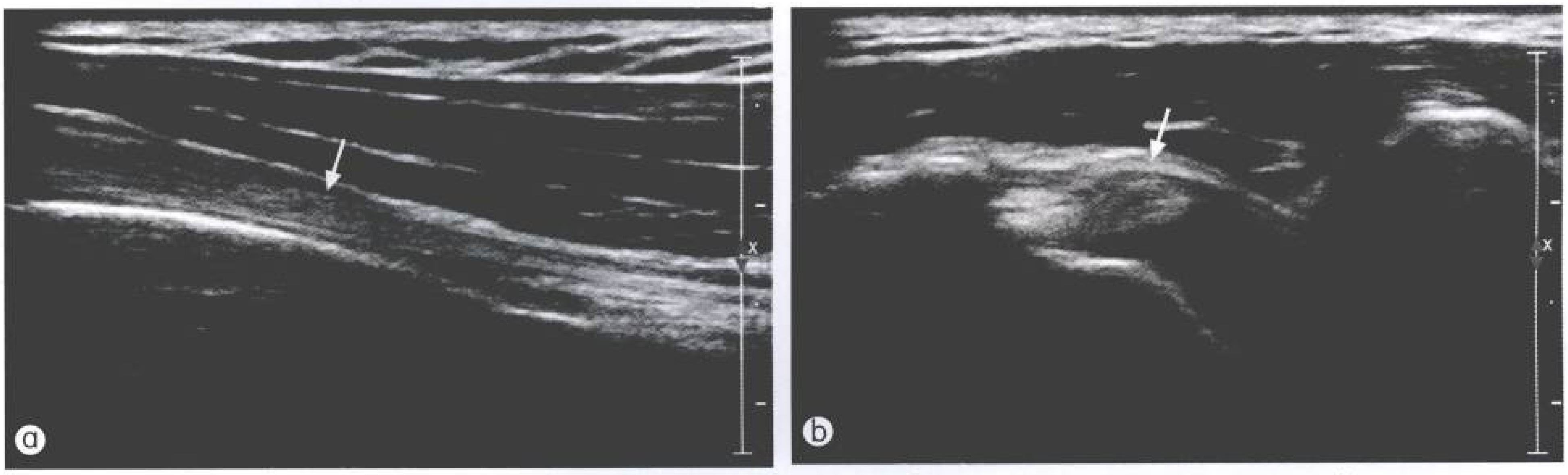

图 8-10 肌腱的断面。a. 纵断面呈束状或带状强回声(↑)；b. 横断面呈椭圆形强回声(↑)

韧带的组织构成与肌腱一致，但其内的胶原纤维呈交织分布。除膝交叉韧带外，韧带的纵断面呈束状或带状强回声。肌腱的骨连接处由纤维软骨带连接，为边界清楚的低回声(图8-11)。一般肌腱及韧带 CDFI 检查无血流信号显示。表 8-2 为常用成人肌腱、韧带的超声测值，供参考。

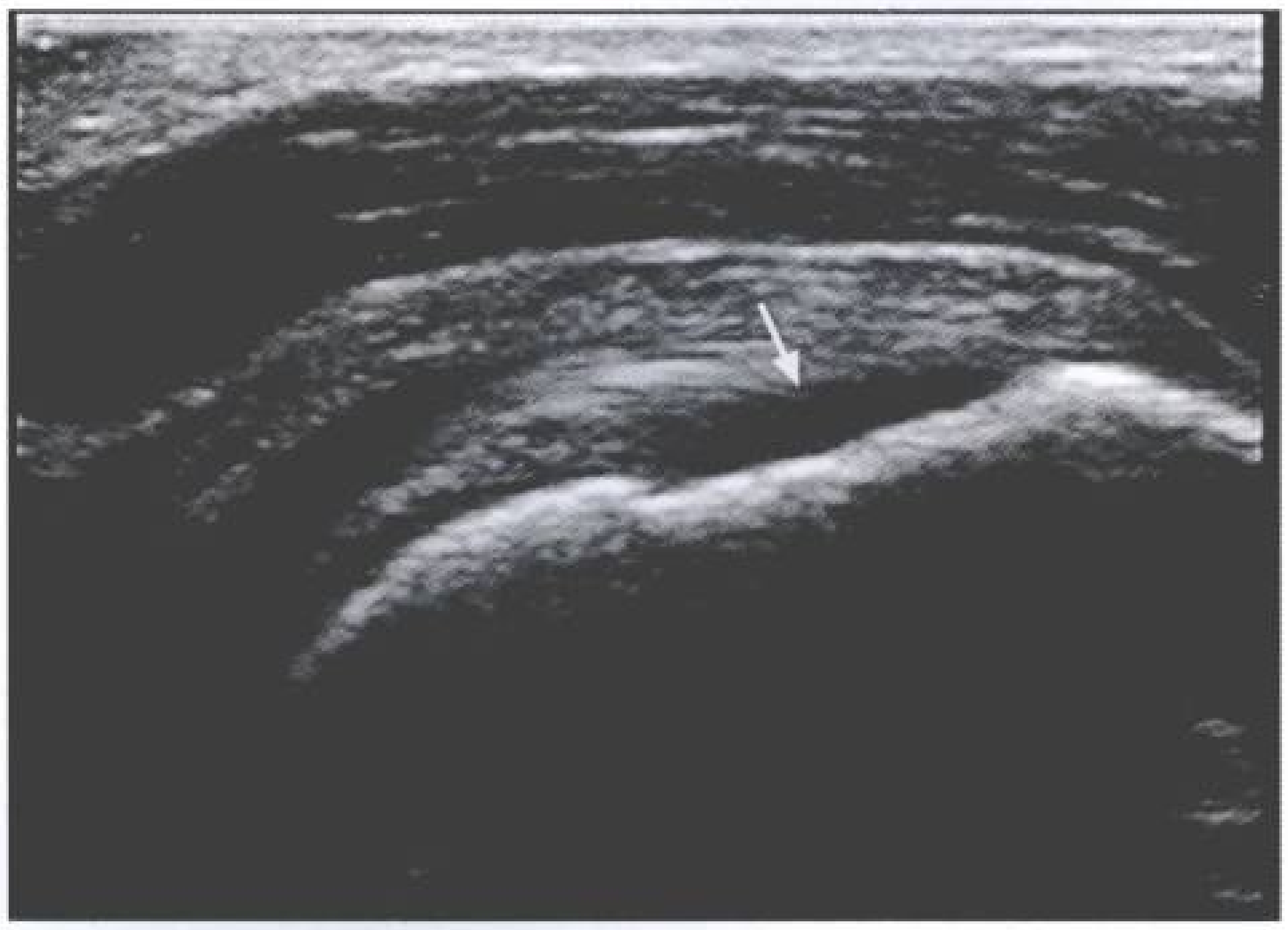

图 8-11 肌腱的骨连接处由纤维软骨带连接，为边界清楚的低回声(↑)

表 8-2 正常成人肌腱厚度

部位	超声测值
髌腱	3~6 mm
跟腱	4~6 mm
肱二头肌长头腱	4~6 mm
跖腱膜	2~3 mm
指伸肌腱	1~1.5 mm

肌肉病变

绝大多数的肌肉疾病与外伤有关，属于职业性或运动相关性疾病。按部位，病变可进一步分为肌内和肌间，肌内病变累及肌腹，肌肉间病变则累及肌肉筋膜和/或肌腱附着处。

肌肉损伤性/外伤性病变

急性肌肉损伤

根据发生机制肌肉损伤分为直接损伤和间接损伤。

1. 直接损伤

直接损伤见于接触性运动、车祸、枪弹伤或锐器伤，其中接触性、钝性闭合损伤最常见，通常导致肌肉挫伤和血肿。在外力和骨的压迫下，肌肉沿高血供的纤维脂肪分隔发生溶解，形成肌腹内水肿及血肿。水肿的声像图表现为肌肉内局灶性强回声或混合回声区(图 8-12)。根据损伤后时间不同，血肿的声像图表现各异，临床多见的表现为边界清晰的低回声或无回声区。外伤后开始的数小时内血凝块与肌肉交织分布，导致肌肉回声增高或肌束间距离加大。随后数小时，血肿开始液化，超声检查可以发现液-液平面。数天后液化完全时表现为均匀的无回声或低回声区(图8-13)。腱膜断裂时，血肿可以分布于肌肉表面。

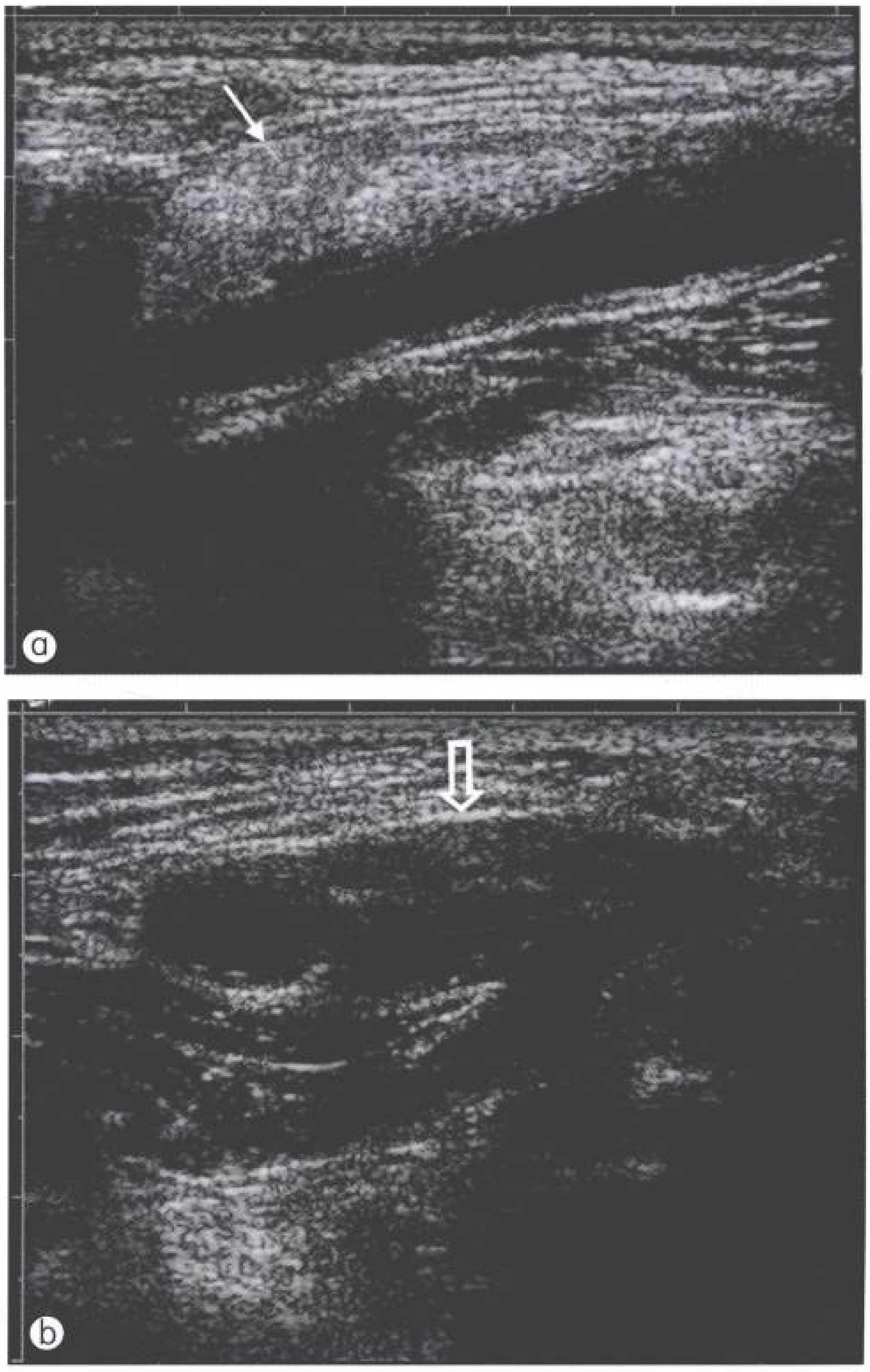

图 8-12 不同病例的肌肉挫伤(a，b)。肌肉水肿的声像图表现为肌肉内局灶性高回声(↑)或混合回声区(⇧)

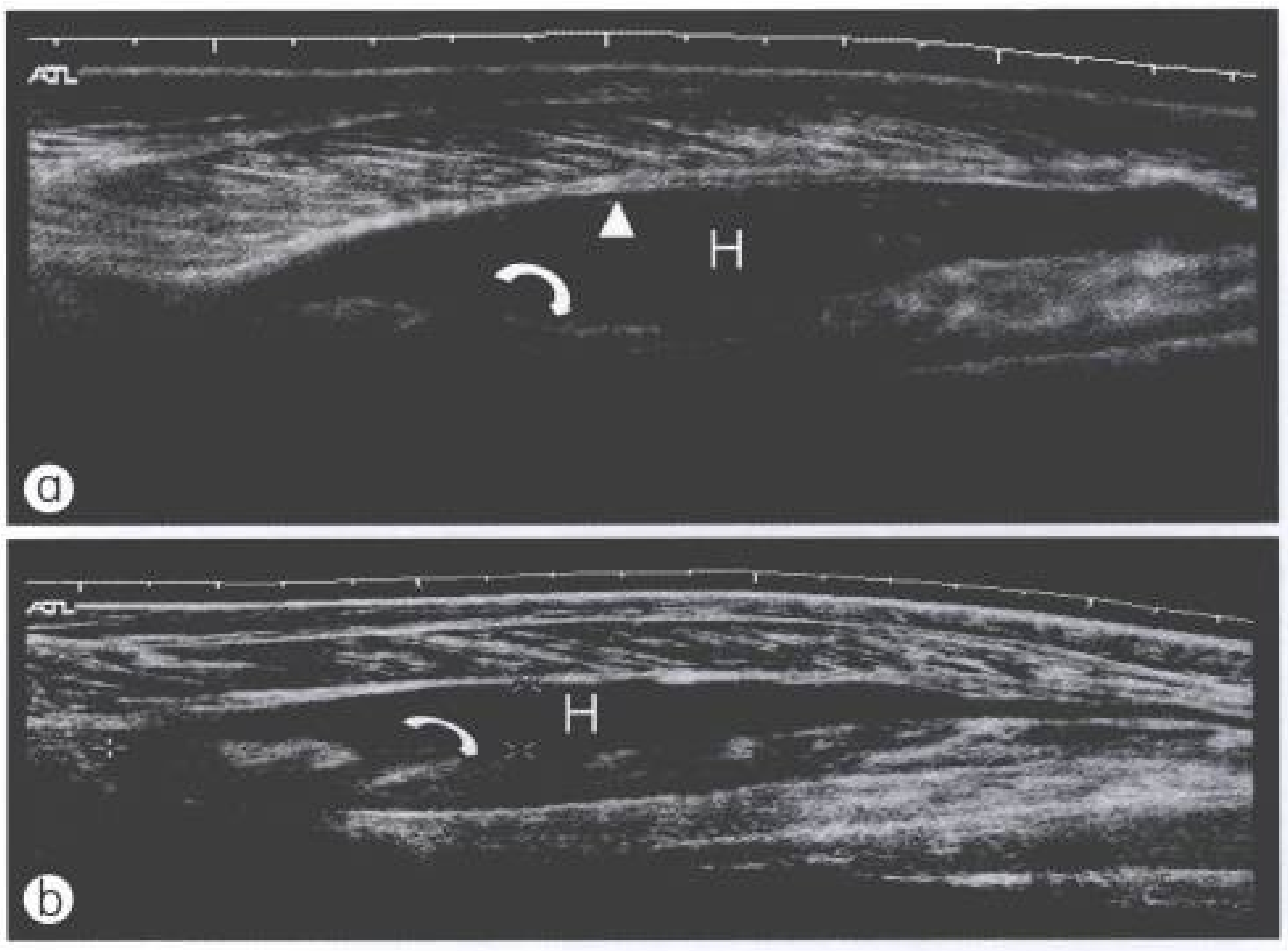

图 8-13 肌内血肿。a. 纵断面声像图，肌内可见低回声积液(H)，肌内血肿使肌间隔(△)抬高，血肿内可见纤维素凝块漂浮(↷)；b. 使用谐波成像，可以使血肿内的液体显示得更清楚

2. 间接损伤

大部分由牵拉所致，多造成肌肉撕裂或肌腱撕脱。肌肉突然的强有力收缩可以产生内部应力，从而导致牵拉伤。此类损伤易发生于跨越两个关节的肌肉，下肢最常受累，如腘绳肌腱、股直肌、腓肠肌内侧头(图 8-14)；上肢和躯干的拉伸损伤少见。引起损伤的运动包括：田径、举重、足球和体操等。

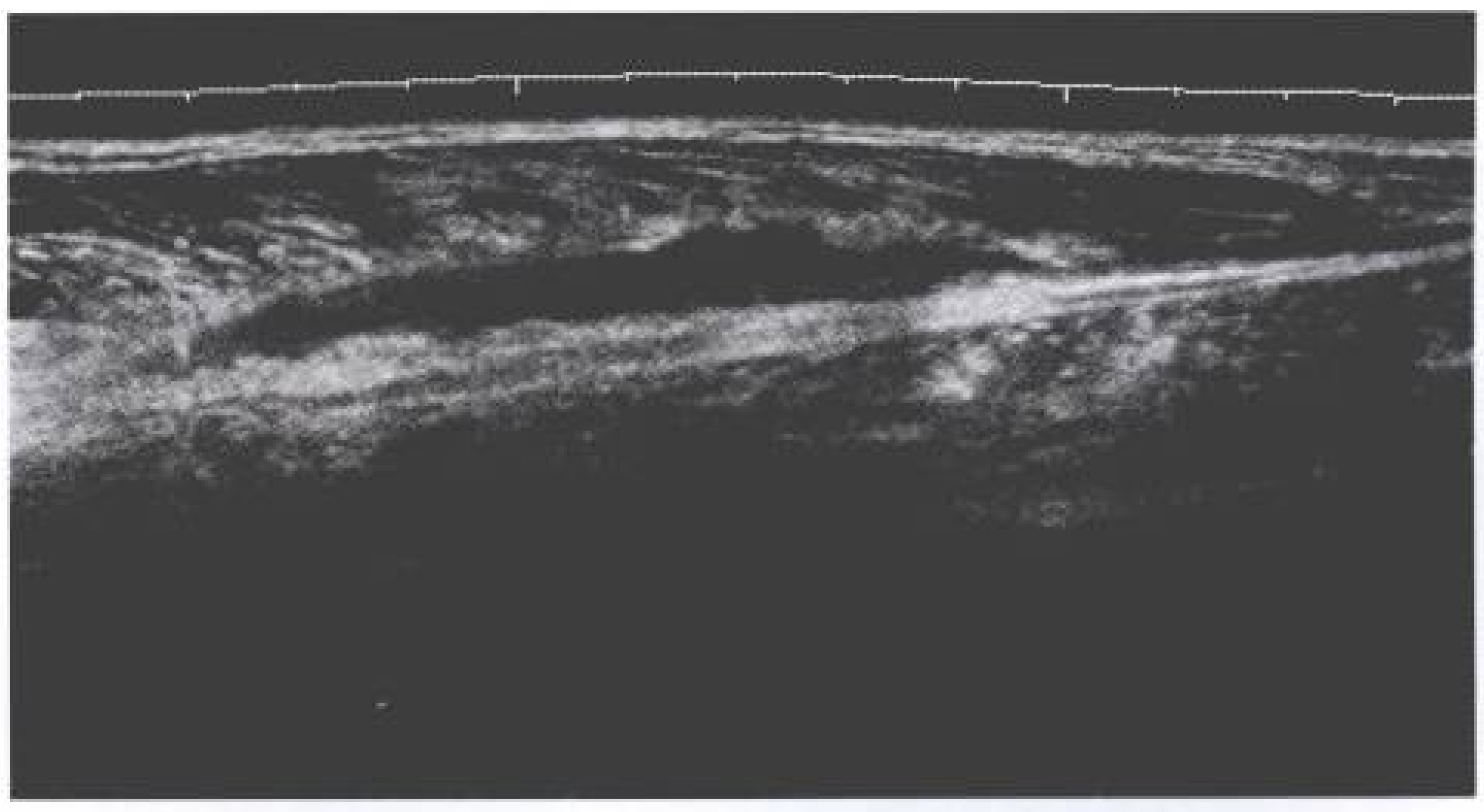

图 8-14 腓肠肌内侧头肌腱撕裂合并肌内血肿。宽景成像显示肌间血肿呈梭形无回声区，边界不规则，累及腓肠肌

肌肉损伤时，病人感到损伤区域剧烈疼痛，伴有功能障碍，功能损失与病变的程度成比例。轻者静息状态下疼痛缓解或消失，在肌肉收缩时才复出现。完全断裂则可能导致该区域肌肉功能完全丧失。炎性反应和出血使肢体肿胀。浅表肌肉撕裂伤，损伤后大约 24 h 皮肤颜色可因淤血而改变。出血后液体受重力影响流向足侧，所以损伤部位总是位于皮肤变色区域的头侧，而不是皮肤变色区。

牵拉损伤导致肌肉撕裂的部位多为肌肉–肌腱连接处，该部位为肌肉–肌腱单位中最薄弱的部分。另外一个常见的部位是肌–筋膜连接部(肌纤维与肌束膜或筋膜之间的连接)，故而在半羽肌的边缘或羽状肌及环羽肌的中心可以见到，导致肌肉在筋膜下回缩。

(1) 肌肉撕裂　根据严重程度，肌肉撕裂可以分为四级(表8-3)。

表 8-3 肌肉撕裂分级

分级	撕裂程度及范围
0 级	肌纤维可逆性损伤，不伴结缔组织的损伤
I 级	受累肌肉的体积<5%，横断面直径 2～10 mm，小血肿(<10 mm)
II 级	部分撕裂，累及肌肉体积或横断面直径的 5%～50%，中等血肿(<30 mm)
III 级	整个肌肉完全撕裂，回缩，大血肿(>30 mm)

不同的肌肉撕裂程度，超声表现有所不同：

0 级　肌纤维损伤可逆，不累及结缔组织，伤后数小时即可恢复正常功能。超声检查无阳性发现。

Ⅰ级　肌肉整体牵拉伤仍在其弹性极限内。患者感到疼痛，类似肌肉痉挛，肌肉功能基本正常。病变主要表现为显微镜下异常，受累肌肉小于 5%。大体病理检查可以看到含有血性液体的小腔，直径约 2～10 mm。超声检查表现为肌腹内不规则的低回声区，外形类似“火焰”状，邻近肌–腱连接部局部正常肌肉结构消失(图 8-15)。病变范围可以很长，但横断面直径很小。有时微小病变很难与伪像区分，必须多断面扫查。通常在 2 周后，超声显示肌纤维结构恢复正常。

Ⅱ级　肌肉拉伸超出弹性极限造成的广泛损伤，但未累及整个肌肉横断面(图8-16)。损伤时，病人通常会感到伴有突然剧痛的劈啪声，局部肿胀伴有明确压痛点。急性期，肌肉功能完全丧失，数天后部分恢复。如果肌肉位置表浅可能出现皮肤淤血，通常在损伤后 2～24 h 出现在裂伤的远端。少数情况下，临床触诊损伤区可发现这种裂伤。

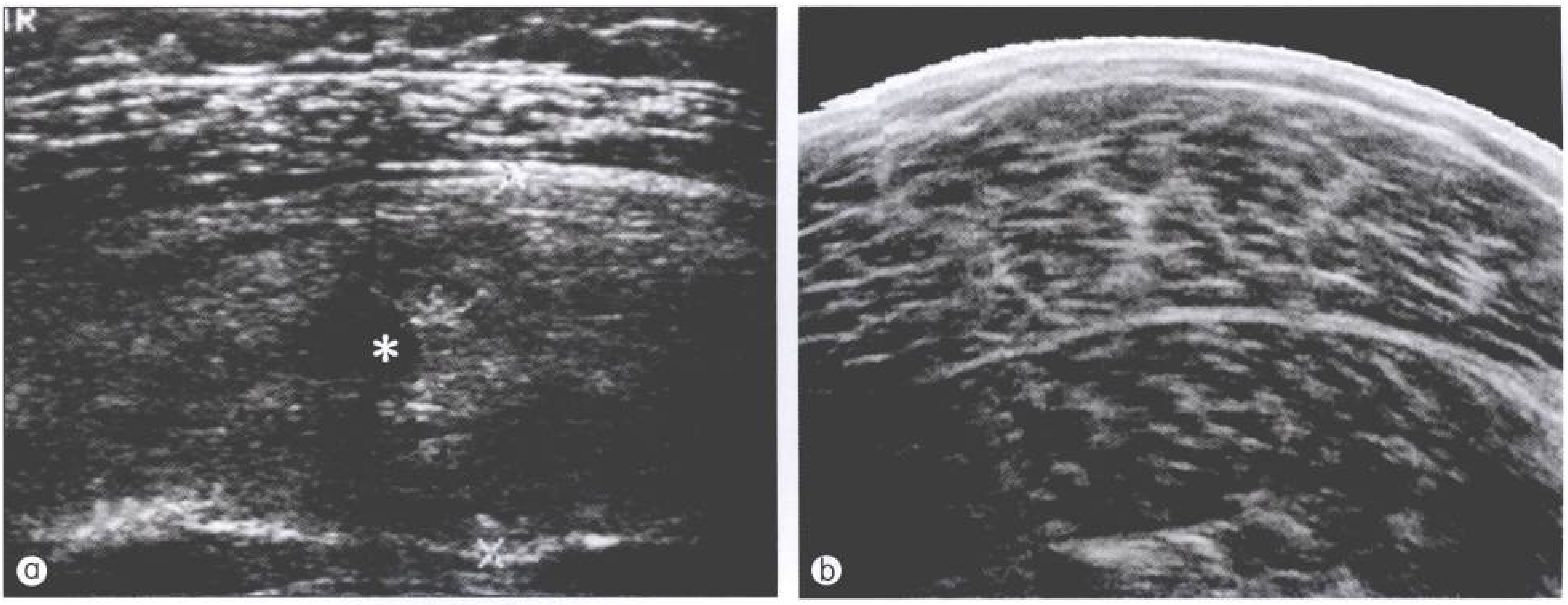

图 8-15 Ⅰ级损伤，股四头肌挤压挫伤。患者为运动员，大腿外侧被踢伤急诊检查。a. 大腿中部外侧压痛处横断面声像图，可见股外侧肌内范围较大的肌肉结构模糊（损伤周围水肿），其间有边界非常不规则的低回声积液和强回声，似“火焰”状(*)，是肌肉挤压裂伤的特征性表现；b. 对侧横断面声像图显示正常肌肉结构

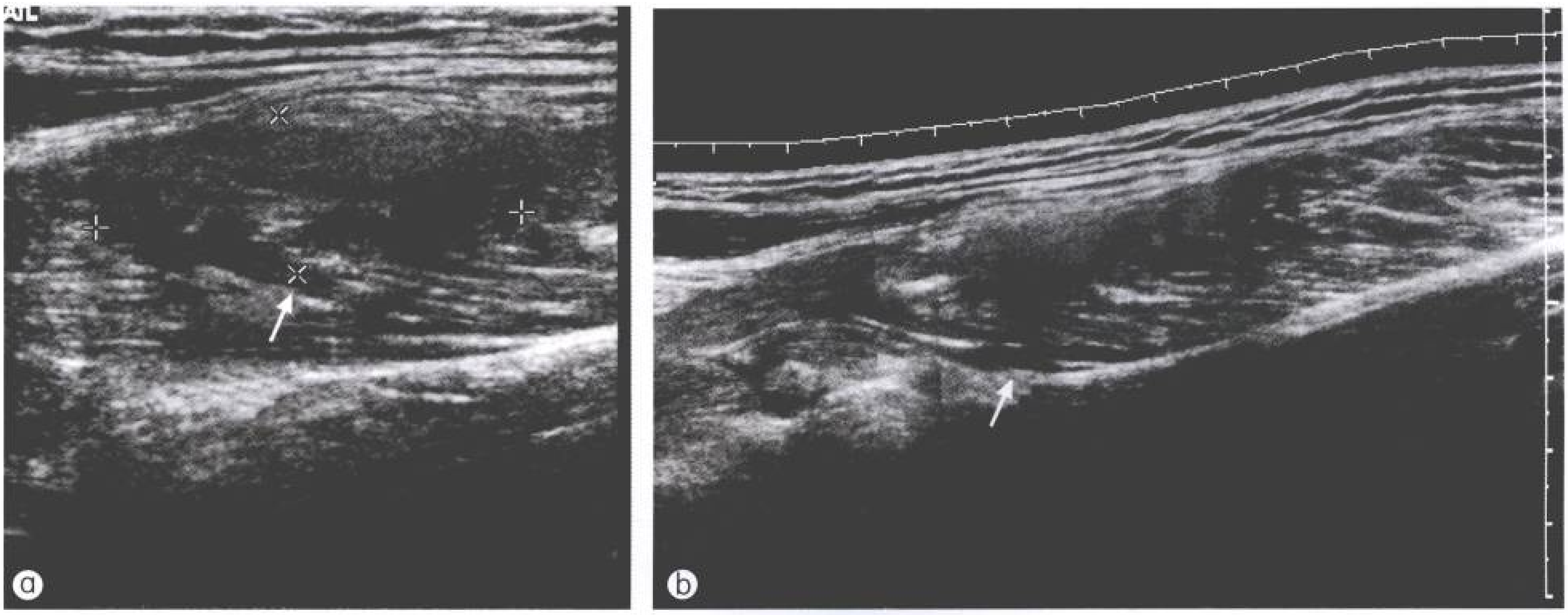

图 8-16 Ⅱ级肌损伤，股直肌损伤所致肌内血肿的长轴(a)和宽景成像(b)。声像图显示损伤肌肉的正常羽状结构模糊不清，呈边界不清的不均匀低回声区(↑)

声像图可以清晰地显示肌肉失去连续性，伴有纤维脂肪隔中断(图 8-17)。断裂处常填充血肿，呈低回声区，肌肉断端碎片可延伸至血肿内，探头轻微加压可以看到肌肉碎片自由的漂浮，被称作“铃舌”征(bell clapper sign)，见图 8-18。肌肉内的低回声血肿、强回声厚壁、“铃舌”征是肌肉裂伤的超声“三联征”，这种特征性表现是超声诊断肌肉撕裂的佐证。血肿周围的肉芽组织增生和肌纤维再生形成厚壁，回声增强。损伤的肌肉只有在肌纤维鞘没有断裂的情况下才有可能再生；否则就会被肉芽瘢痕填充，超声表现为线样、结节样或星形的强回声区(图 8-19)。肌肉缺损区越大，瘢痕就会越大。

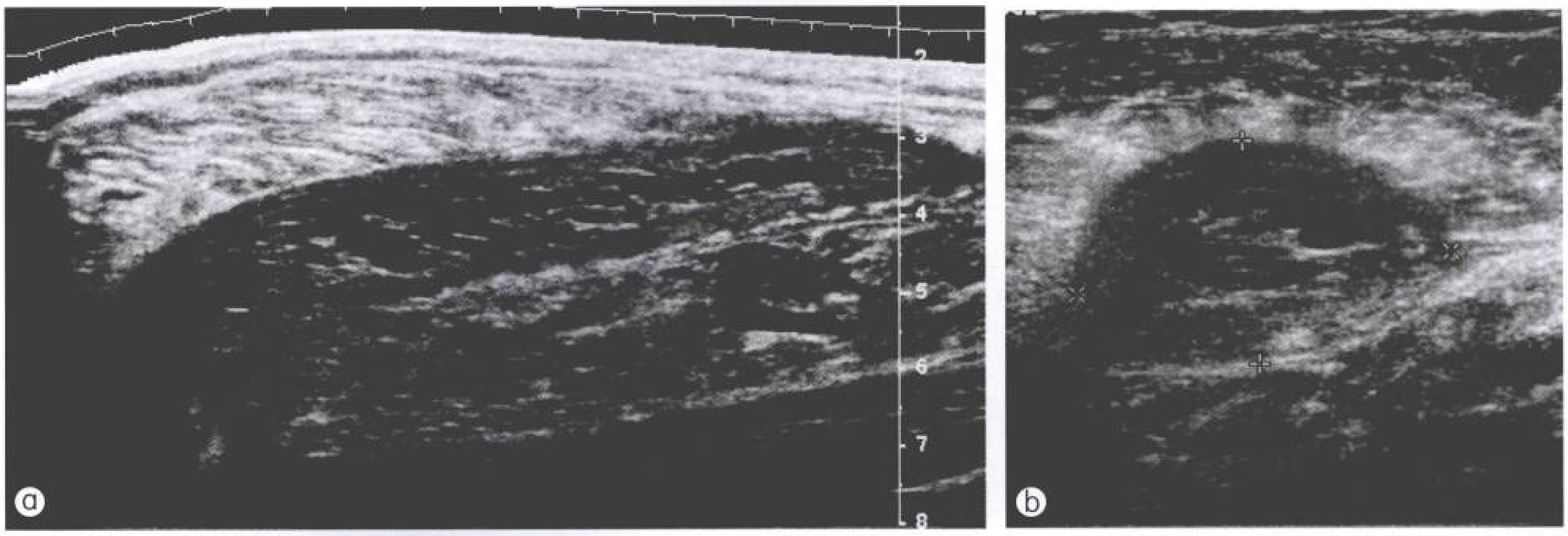

图 8-17　Ⅱ级肌损伤，腱膜内血肿的宽景(a)和短轴(b)成像。声像图显示血肿集聚于腱膜内，呈不均匀无回声区，纤维脂肪隔中断，但腱膜尚完整

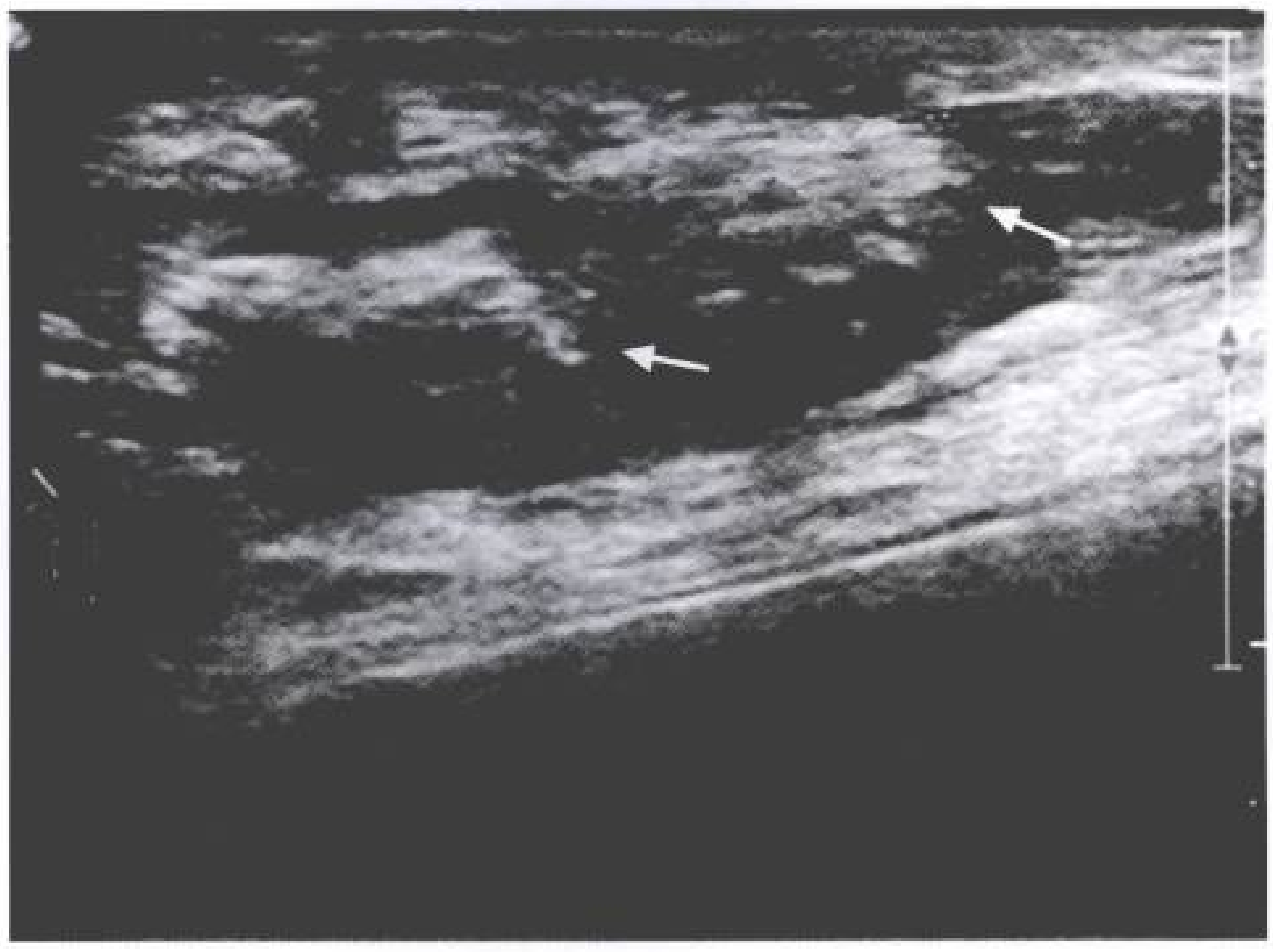

图 8-18　铃舌征。断裂处常填充血肿，呈低回声区，肌肉断端碎片可延伸至血肿内，探头轻微加压可以看到肌肉碎片自由的漂浮，被称作“铃舌”征(↑)

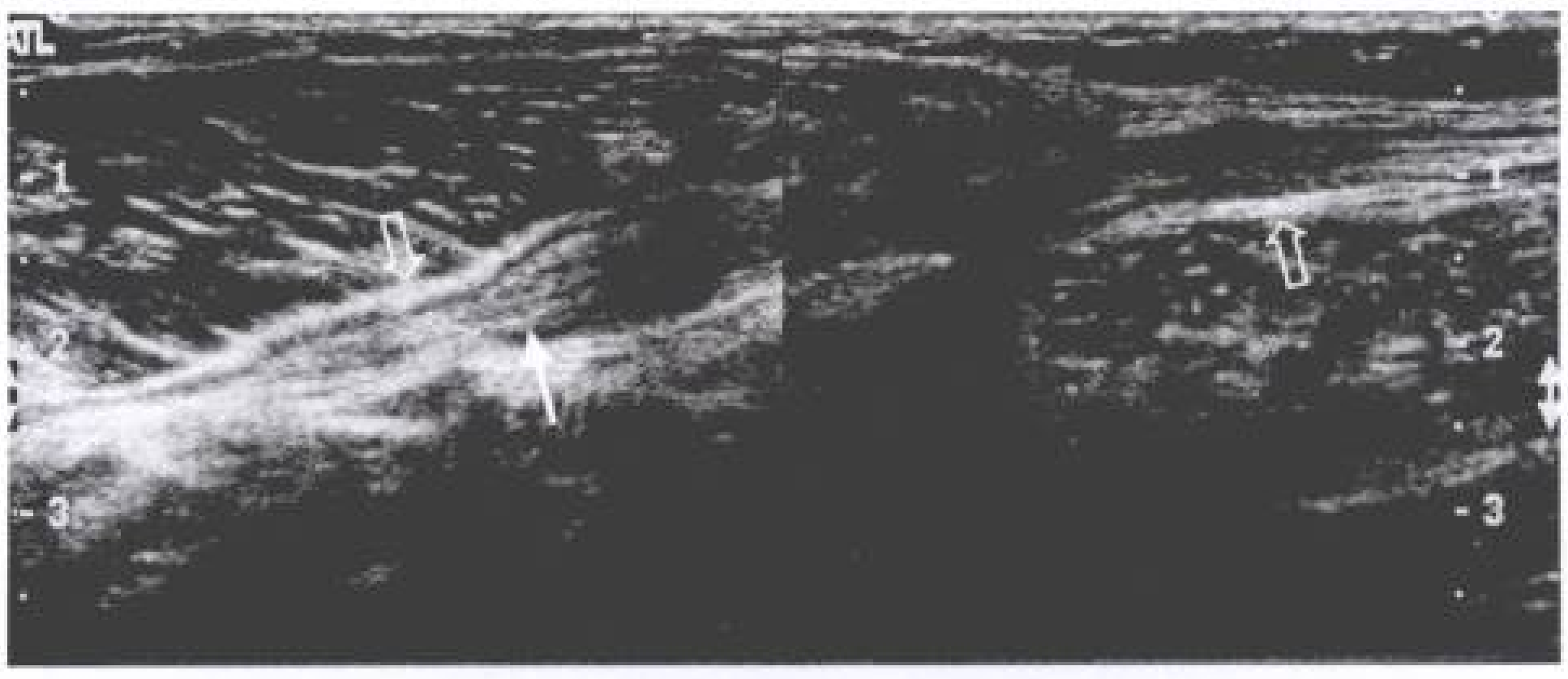

图 8-19　肌肉损伤愈合瘢痕。声像图显示腓肠肌内侧头连接部陈旧撕裂愈合伴瘢痕组织形成，血肿周围的肉芽组织增生和肌纤维再生形成厚壁，其回声增强(⇧)；损伤的肌肉被肉芽瘢痕填充，超声表现为线样强回声区(↑)

Ⅲ级：肌肉完全性断裂，一般体检也可以发现。最初的临床表现与部分裂伤很相似，或更严重，表现为肌肉功能持续性完全丧失。由于肌肉断端回缩形成明显的肿块，断端之间可以触及裂隙，淤血斑在完全裂伤的病例中很常见。超声检查显示肌肉连续性完全中断，边缘呈波浪状，远端肌肉回缩聚成一团，可类似组织肿块。血肿填充肌肉断端回缩形成的空腔(图 8-20～图 8-22)。断裂肌肉的筋膜可以完整，超声可以见到血肿沿筋膜间隙蔓延(图 8-23，图8-24)。超声检查还可能发现神经受损，但敏感性较低，确诊需要肌电图检查。

（2）肌–腱连接部撕裂(肌肉腱膜撕脱)　这种撕裂属肌肉边缘病变，包括覆盖的筋膜、腱膜或肌肉肌腱结合处的撕脱性损伤，通常由肌肉的急性偏向性牵拉所致，可不伴肌肉撕裂，“网球腿”是临床最常见的损伤。

超声检查较易诊断肌–腱连接部撕脱伤。典型超声表现为肌肉–腱膜连接部出现条带样裂隙，内部血肿积聚；断裂的肌纤维回缩(图 8-25)。年轻患者，强有力的肌肉收缩可引起肌腱插入部位的撕脱骨折(图 8-26)，而肌肉或肌腱本身的损伤相对少见。

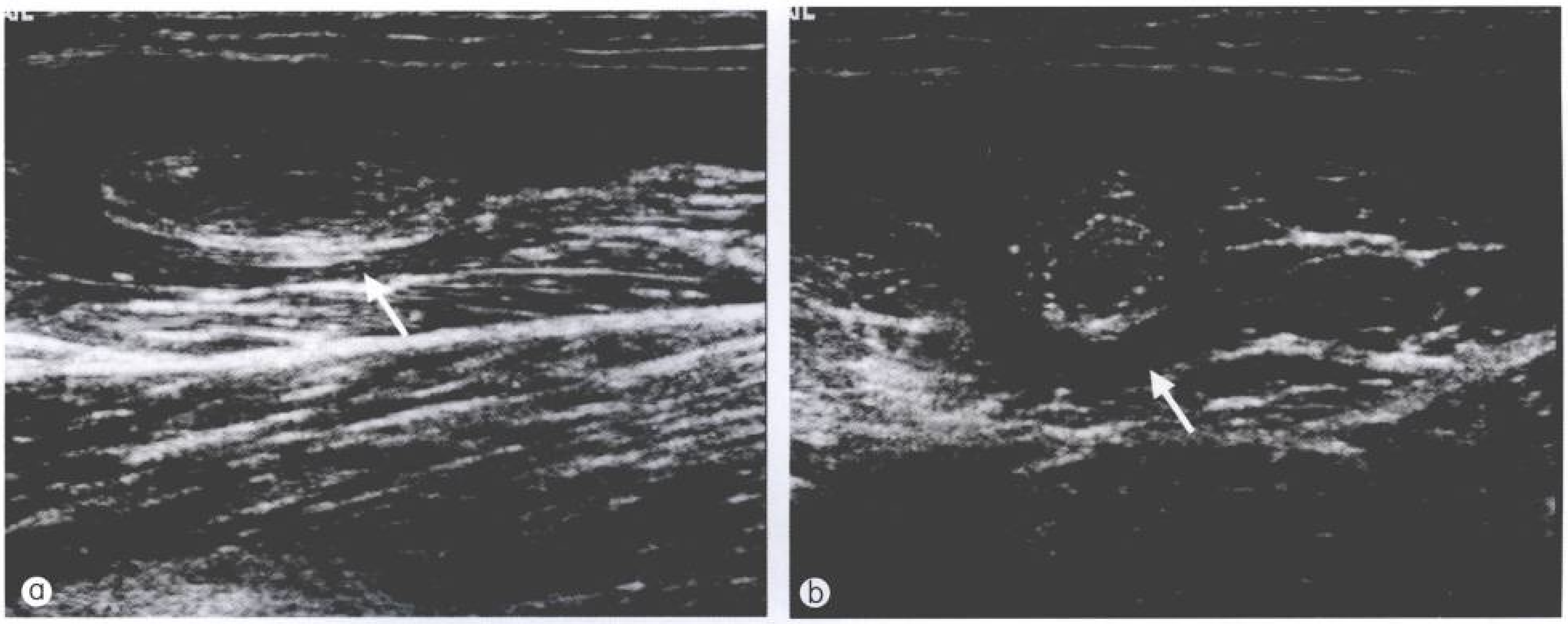

图 8-20 股直肌Ⅲ级撕裂合并断端回缩。长轴断面(a)显示回缩的肌肉呈块状(↑)；短轴断面(b)可见周围不规则无回声带包绕出血(↑)

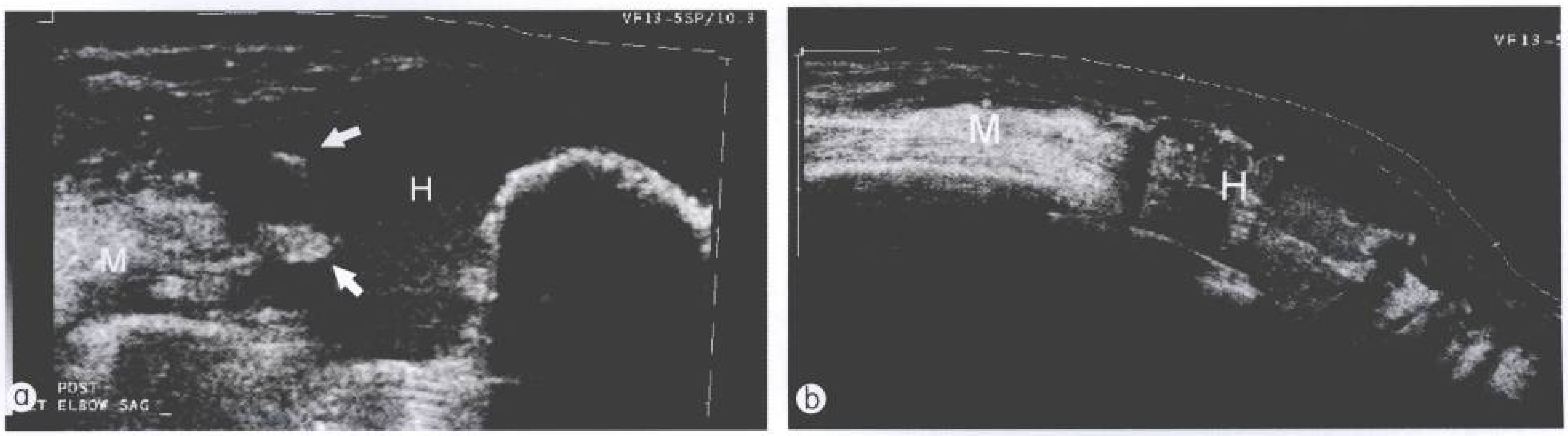

图 8-21 Ⅲ级肌损伤，肱三头肌断裂。横断面(a)和纵断面(b)声像图显示肱三头肌(M)完全断裂，被血肿无回声区(H)替代，断端为不规则的撕裂肌肉组织(↑)

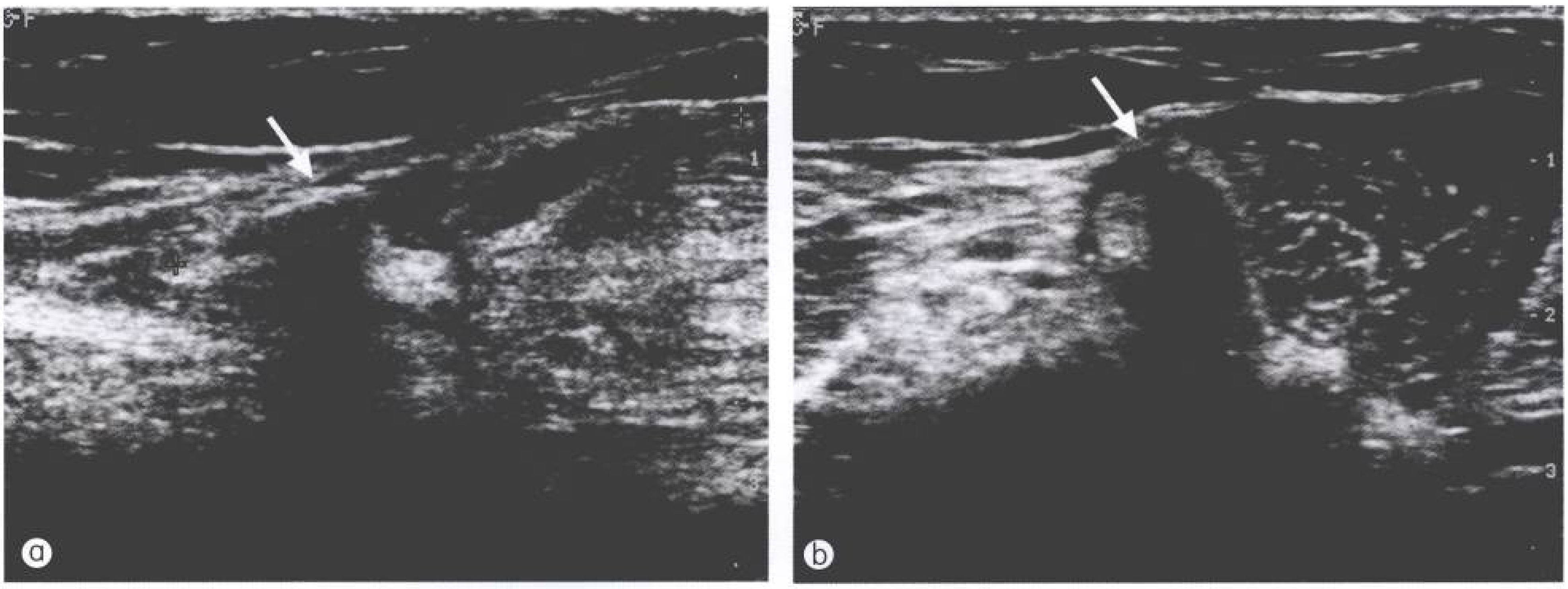

图 8-22 肌-腱连接部撕裂。肱二头肌腱的长轴(a)及短轴(b)断面显示肱二头肌近端肌-腱连接部的撕裂(↑)

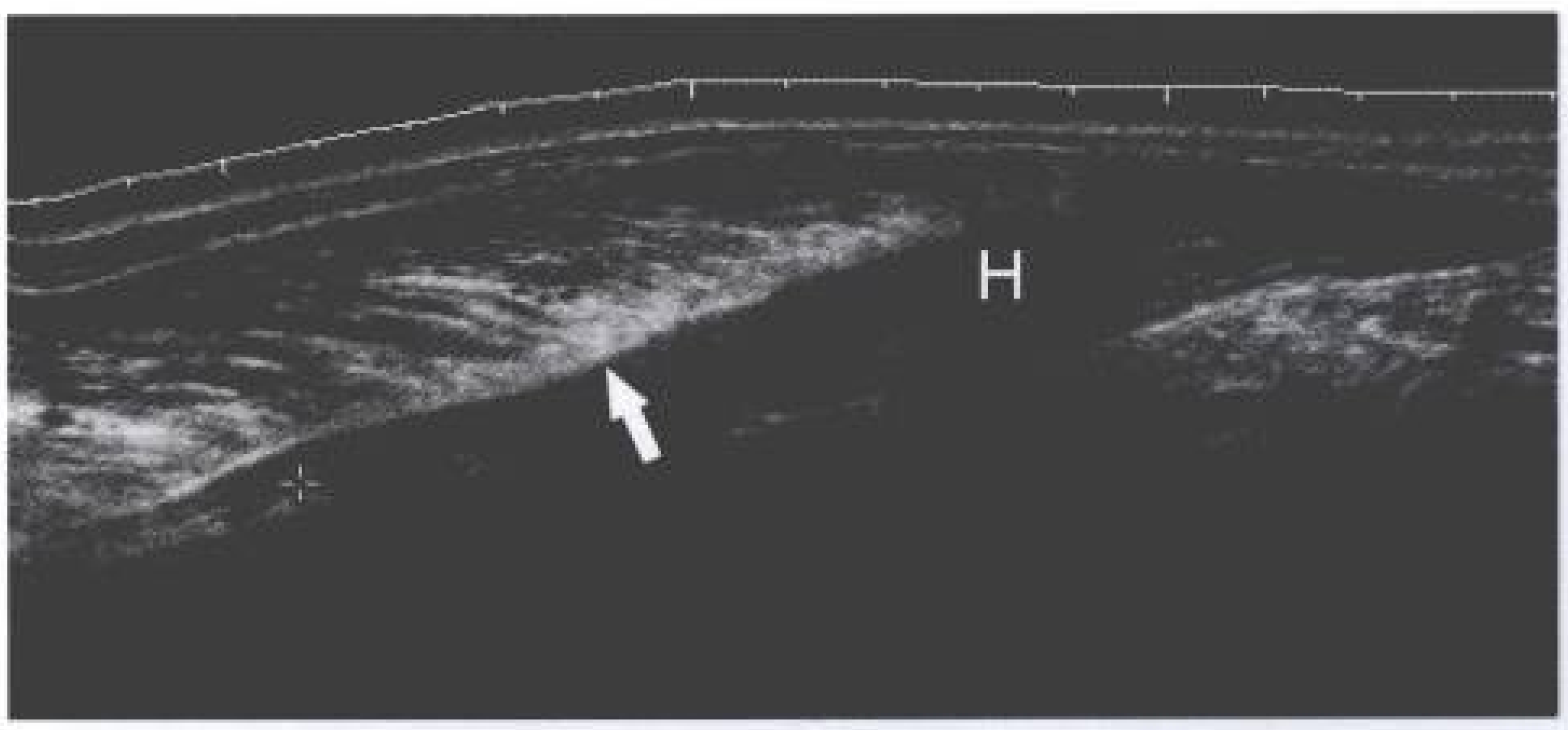

图 8-23　腱膜处肌损伤并急性血肿。声像图显示腱膜内出血呈带状低回声区(H)，腱膜被完整抬起(↑)

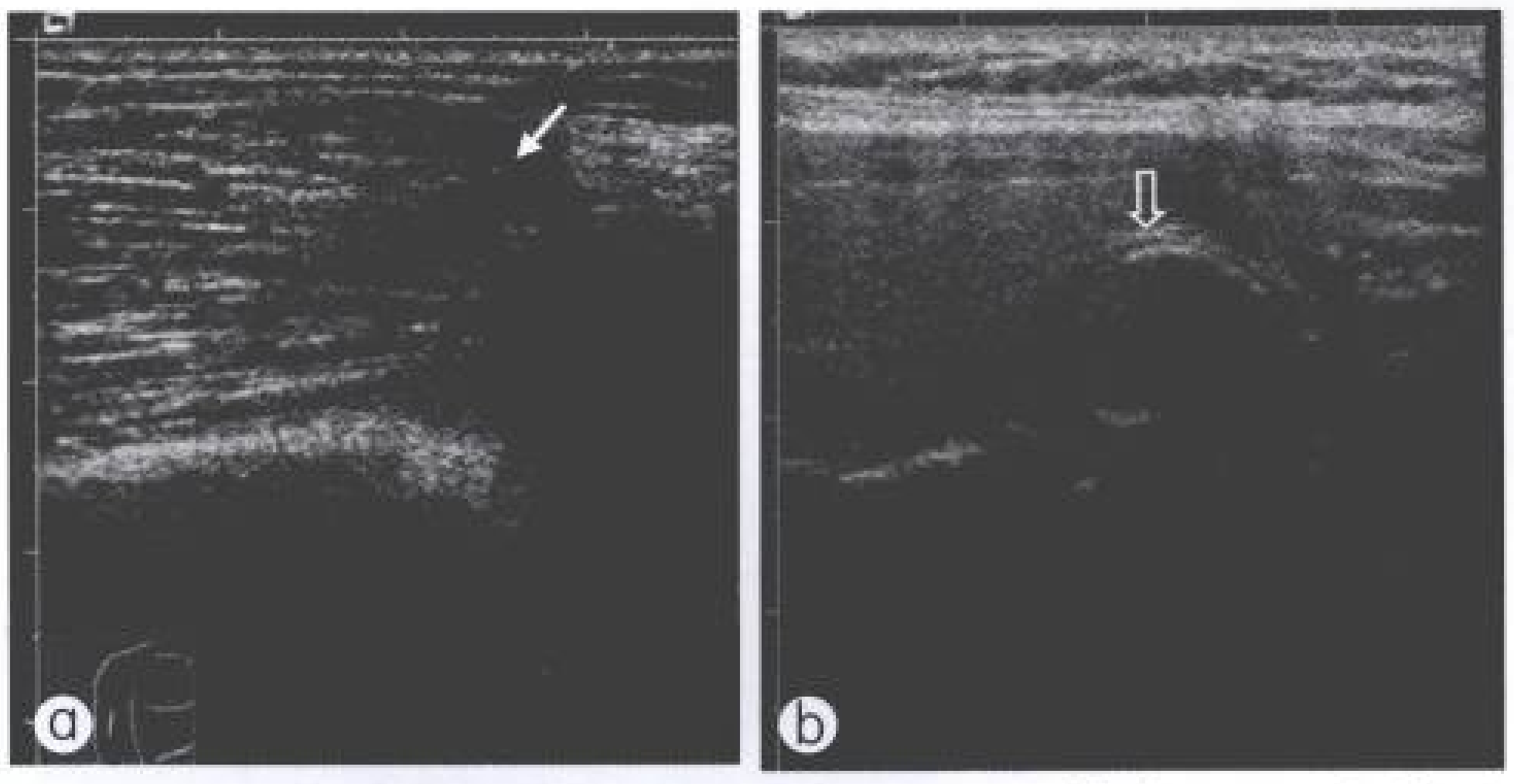

图 8-24　肱二头肌腱断裂。纵断面(a)和横断面(b)声像图显示断端回缩，周围少量积血(↑)，但肌肉的筋膜尚完整(⇧)

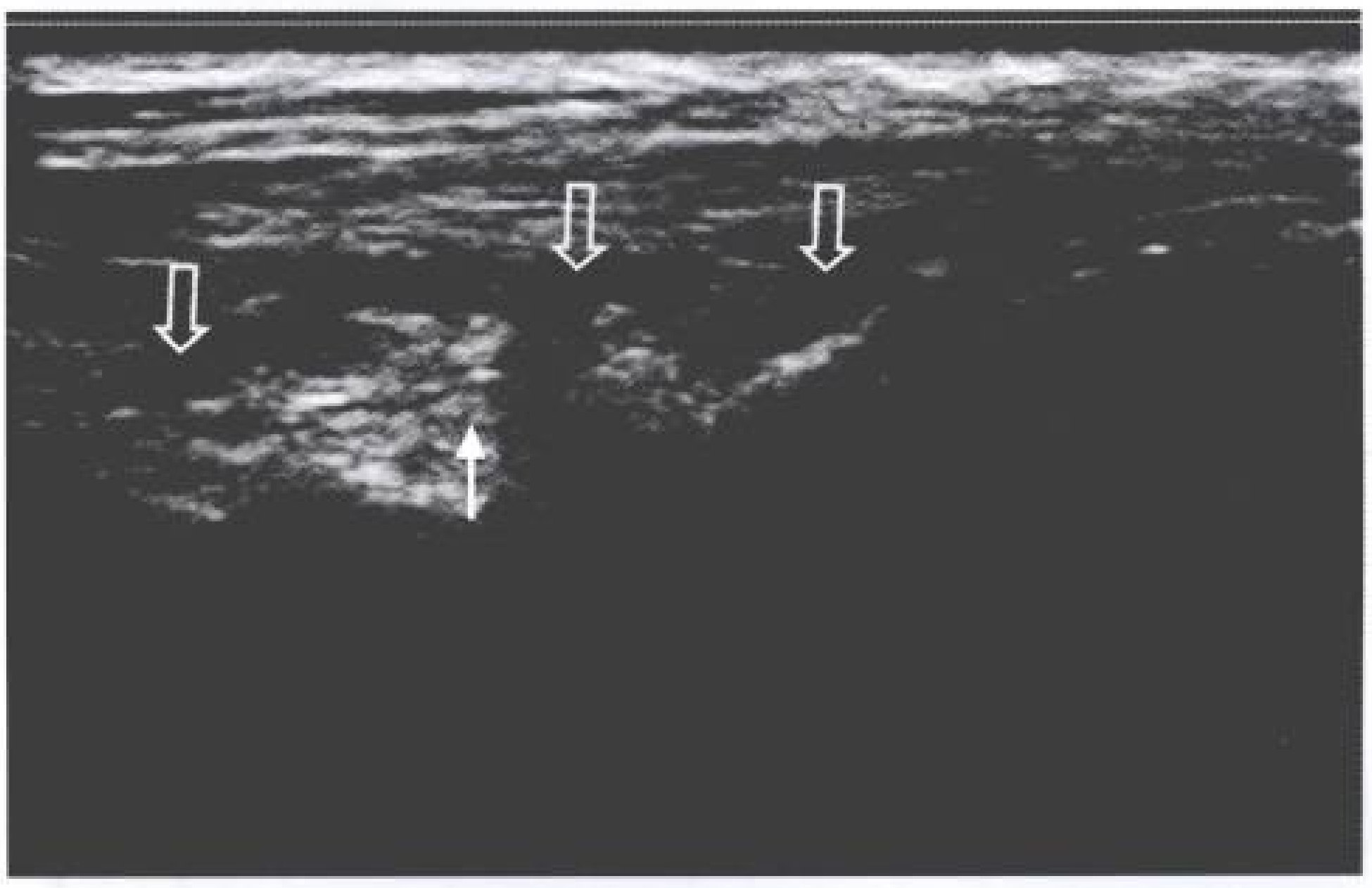

图 8-25　肌–腱连接部撕脱伤典型超声表现为肌肉–腱膜连接部出现条带样裂隙，内部血肿积聚(⇧)；断裂的肌纤维回缩(↑)

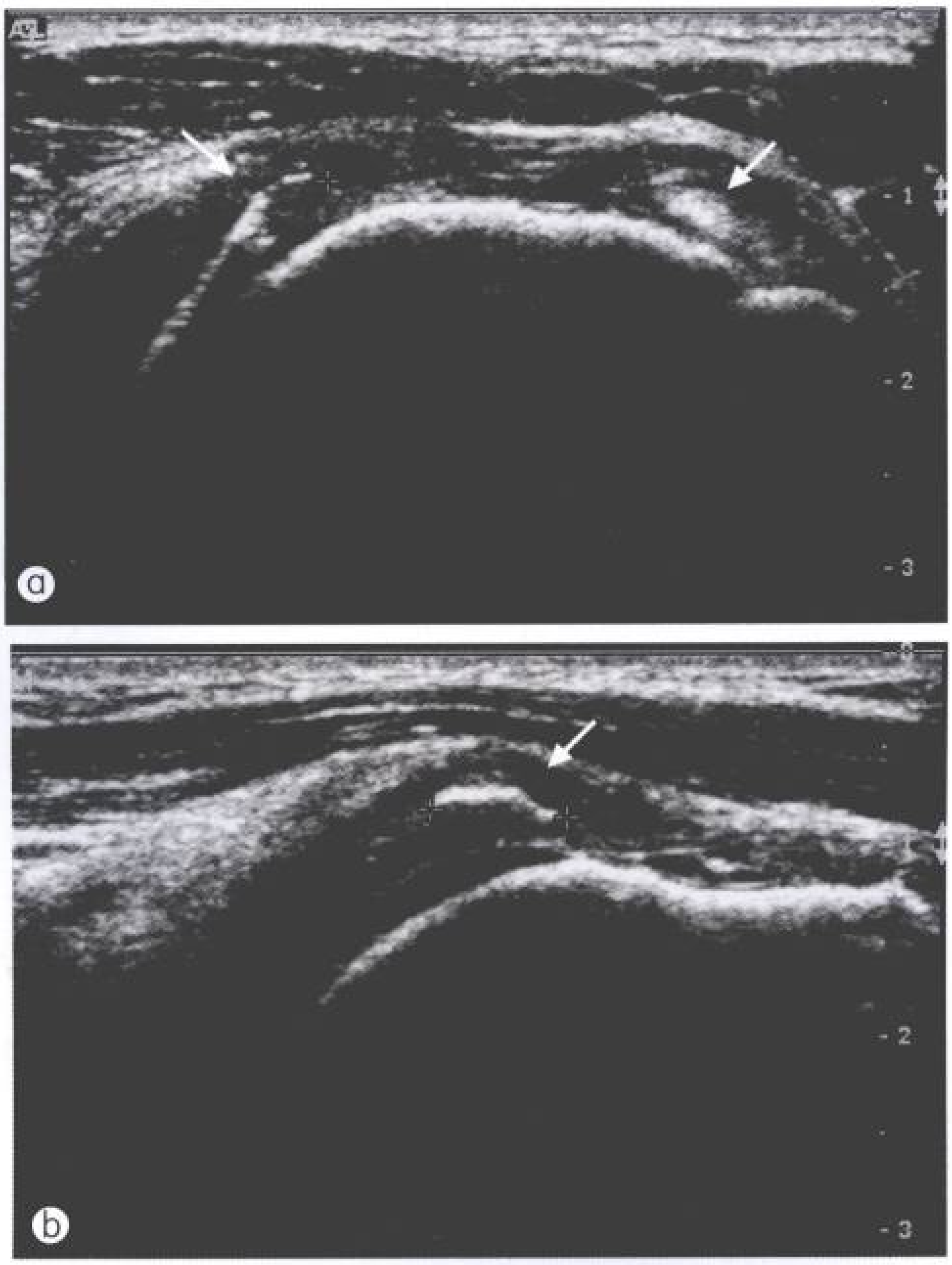

图 8-26　肩胛下肌肌腱裂伤合并骨质撕脱。纵断面 (a)和横断面(b)声像图显示撕脱部位肌腱肿胀，回声模糊，撕脱的骨质呈强回声(↑)

肌肉损伤的并发症

1. 血肿

肌肉损伤，特别是肌肉撕裂几乎都伴有血肿。血肿的大小通常能提示损伤的范围。

直接外伤可造成富含血管的纤维脂肪隔挫伤，超声图像上表现为分隔显著增厚(图 8-27)。广泛的肌间出血导致回声普遍性增强(图 8-28)。发生肌外膜血管断裂，可引起肌间较大的血肿(图 8-29)。在声像图上，肌间血肿的特征性表现为肌肉筋膜层间的无回声或低回声带(图 8-30)。在肌肉完全断裂的病例中，血肿可蔓延超出肌肉筋膜范围，较大的血肿可呈肿块样改变(图 8-31)。

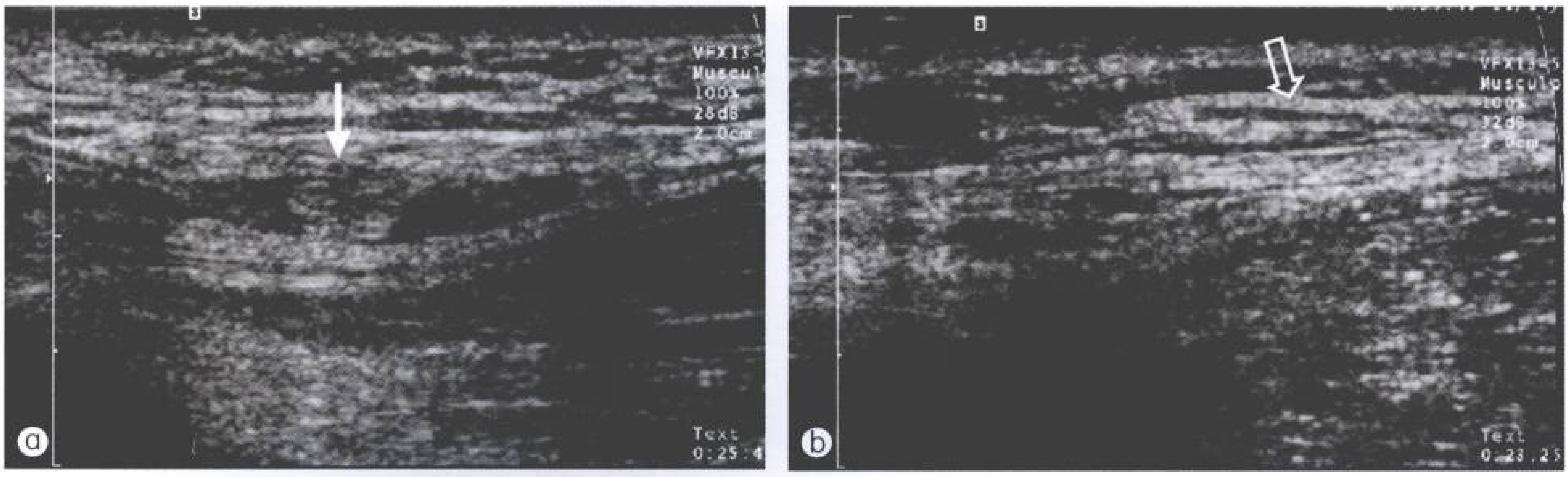

图 8-27　腘绳肌撕裂。探头放置于大腿中段后部沿股二头肌长轴纵断面扫查，a. 在腘绳肌内可见一椭圆形强回声组织(↑)，周围为梭形无回声区；b. 脂肪纤维分隔明显增厚(⇧)。符合肌肉部分撕裂伤并肌间血肿

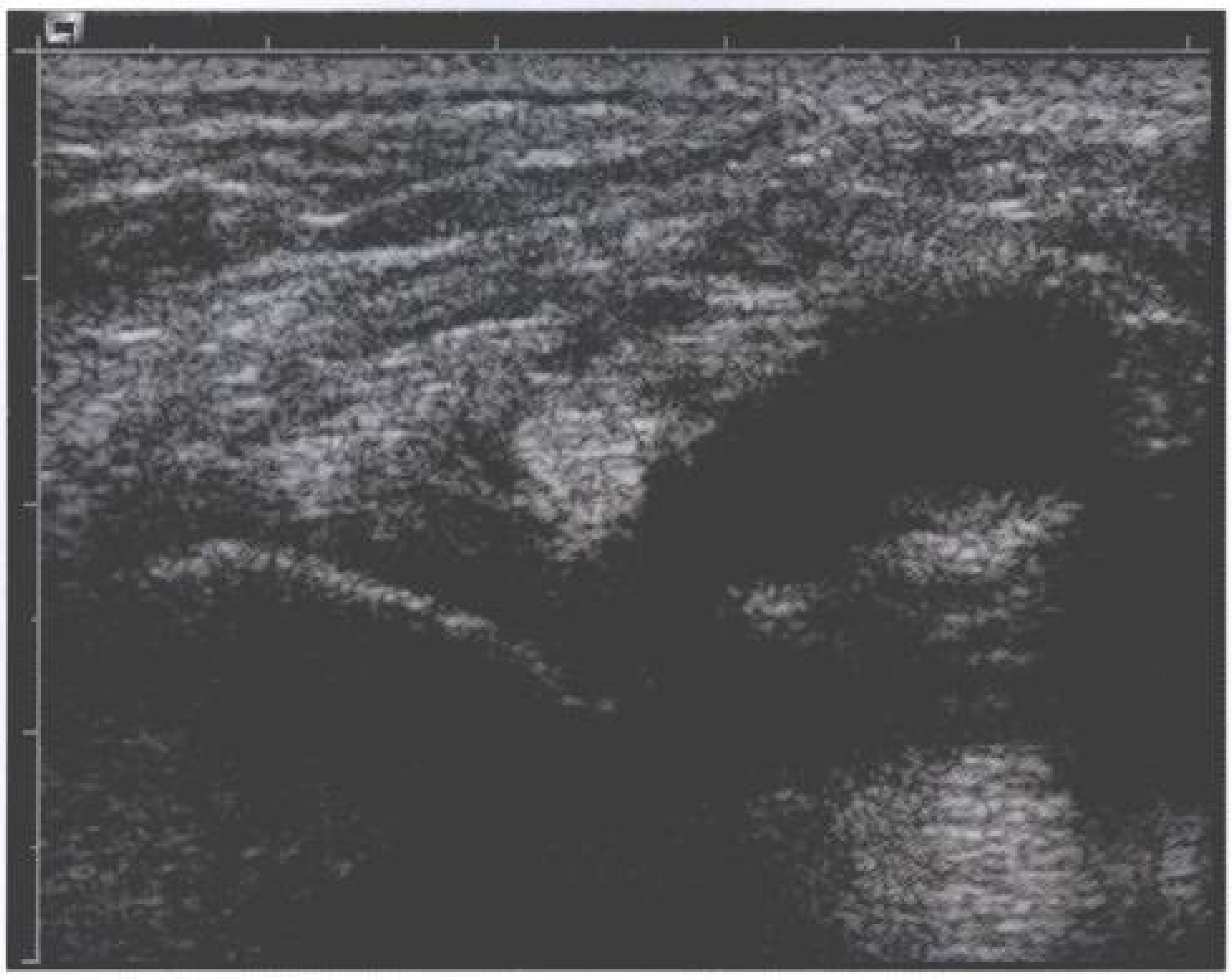

图 8-28　肌间出血引起回声增强广泛的肌间出血导致回声普遍性增强，肌纤维结构紊乱，其间可见血肿无回声区

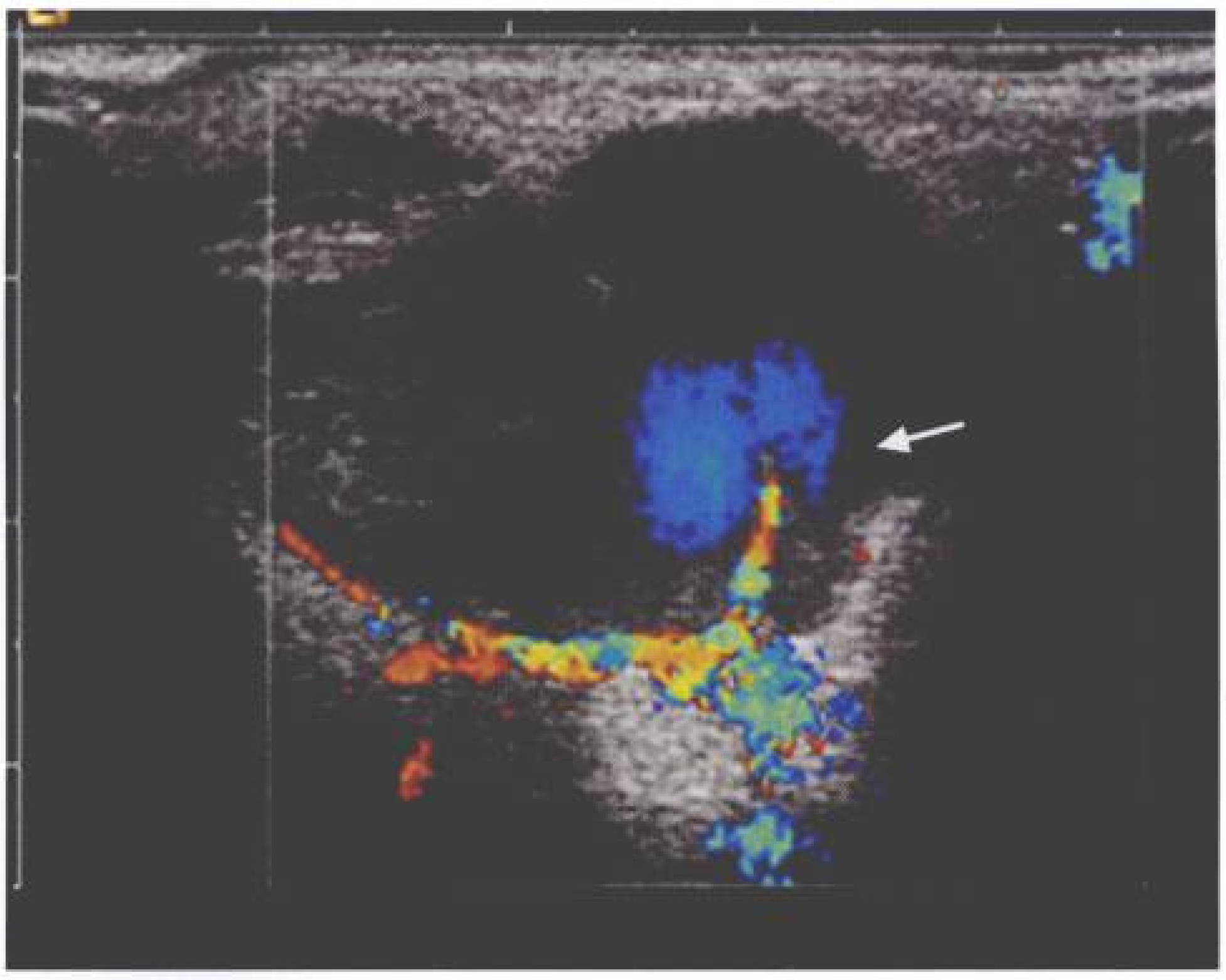

图 8-29　肌外膜血管断裂，引起肌间较大的血肿。声像图显示断裂的血管和活动出血（↑）

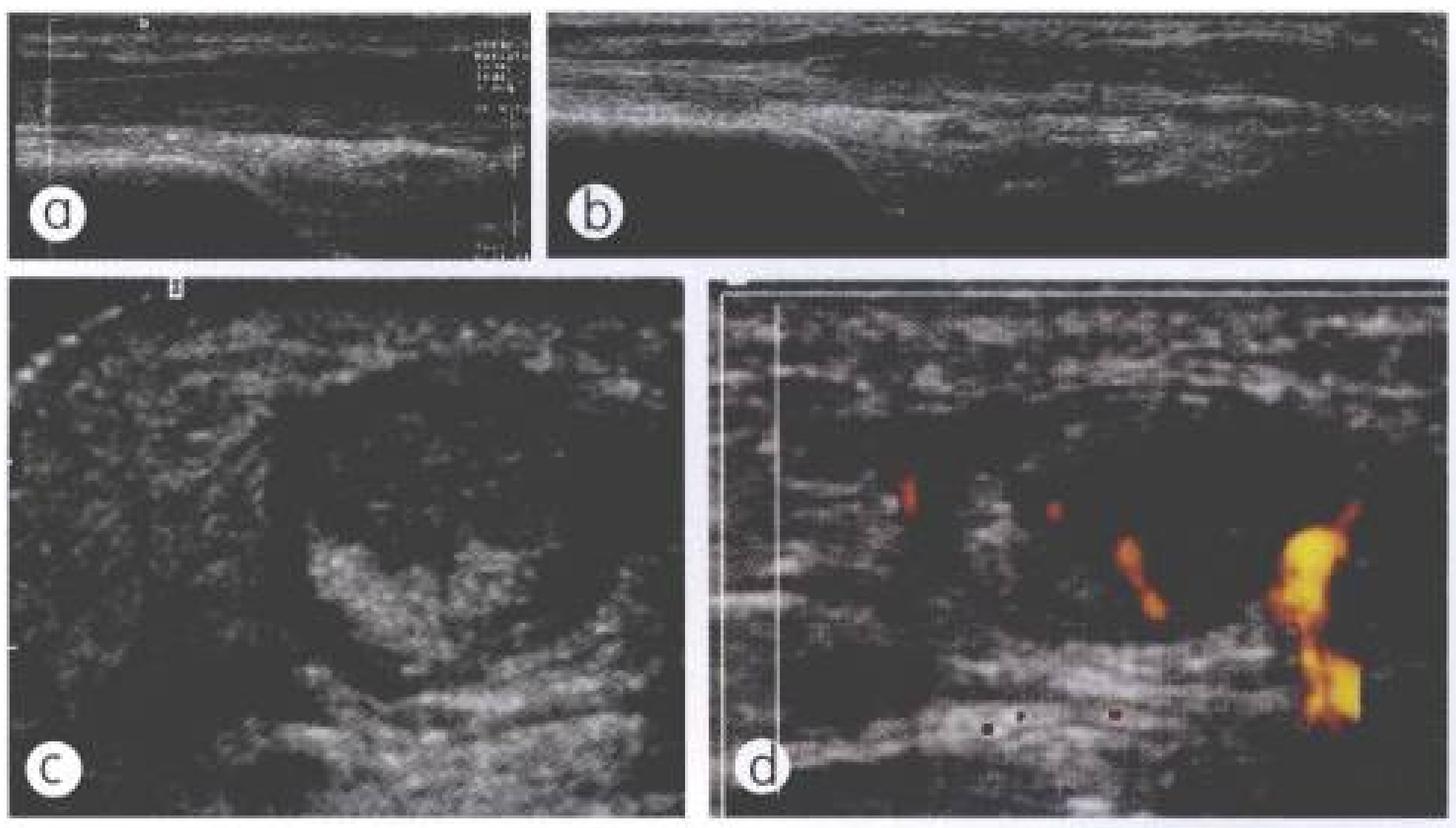

图 8-30　胫前肌撕裂(Ⅲ级)声像图。a. 显示撕裂的肌肉内条带状不规则无回声区；b. 宽景成像显示更大范围的肌间无回声区；c. 短轴断面显示肌肉回缩，周围被出血无回声区包绕；d. 能量多普勒显示断端肌肉内血流信号，借此与凝血块鉴别

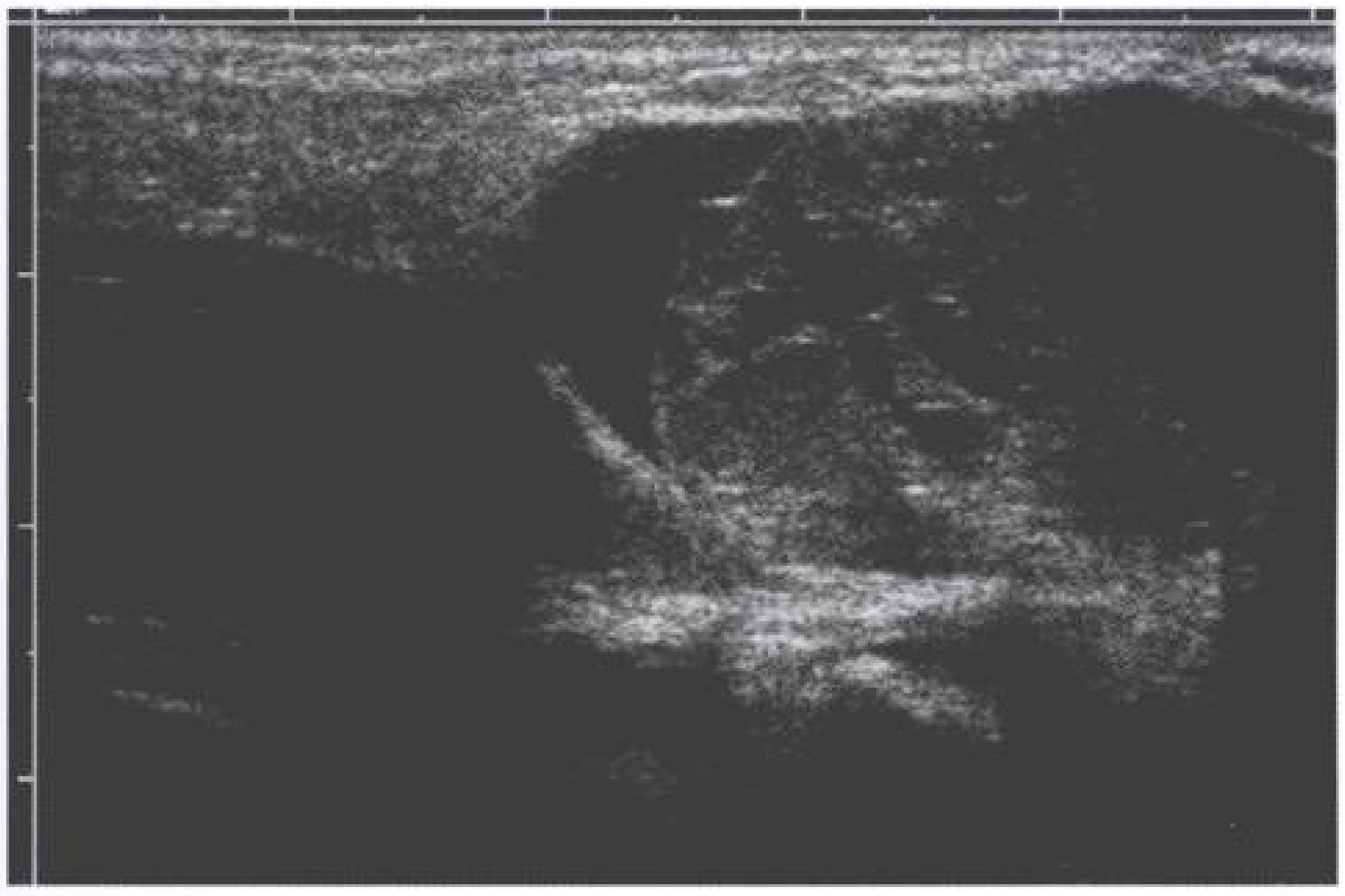

图 8-31　肌间大血肿，声像图呈肿块样表现

肌内血肿的动态变化过程与身体其他部位的血肿类似。急性期表现为强回声，几小时后可能表现为均匀的低回声。当细胞成分及纤维蛋白析出后，则形成液-液平面，其下层为血细胞沉积，中层为血清，上层为脂肪，呈“汉堡包(Hamburger)”征。几天后血肿液化变为均一的无回声(图 8-32)。此时抽吸出的液体表现为“机油”样的外观，具有特征性。血肿重吸收缓慢，如果不加干预，需要数周才会逐渐消失。

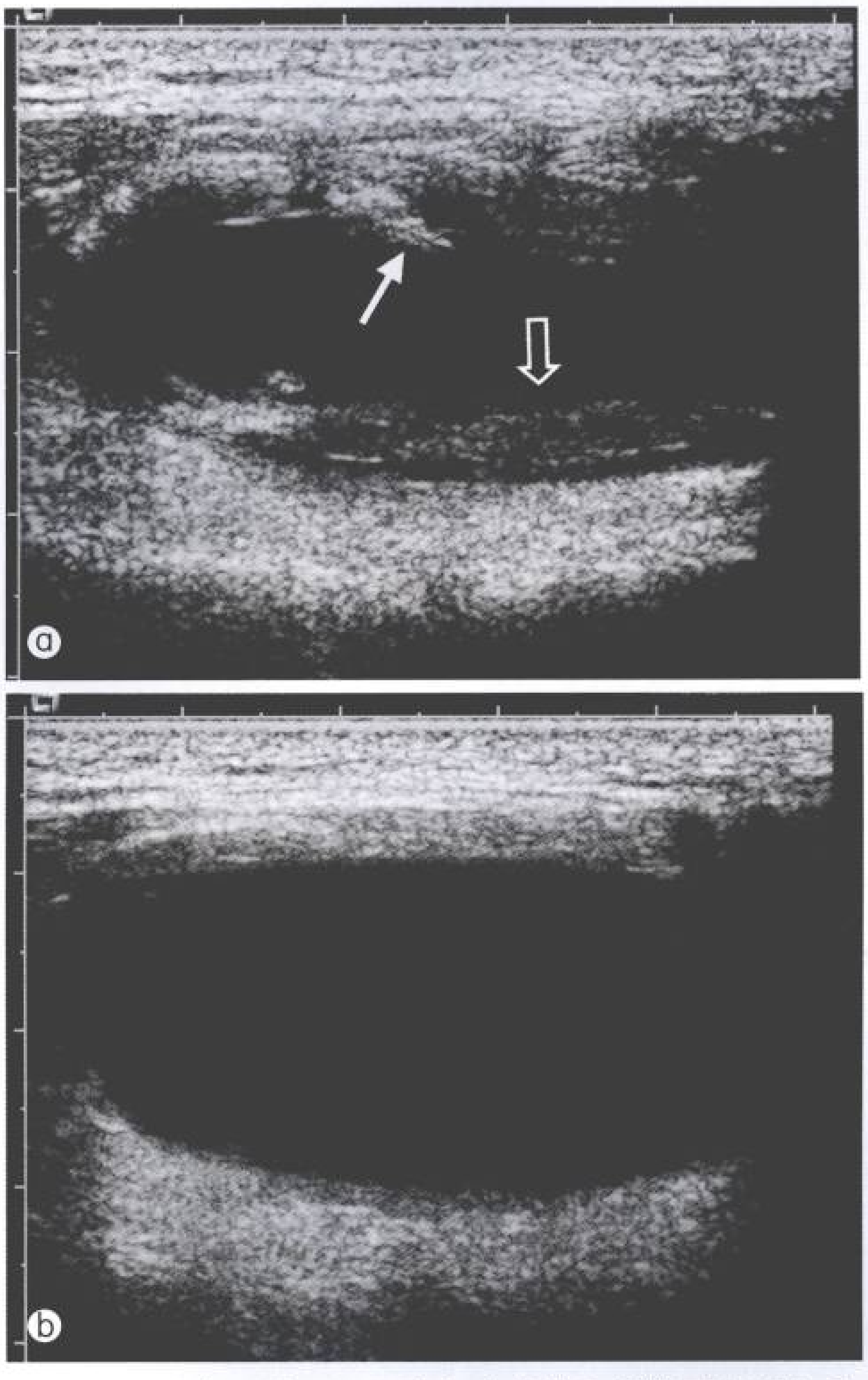

图 8-32 肌内血肿。a. 血肿细胞成分及纤维蛋白析出后，可形成液-液平面(⇧)，呈“汉堡包”征撕裂的肌肉呈“铃舌”征(↑)；b. 几天后血肿液化变为均一的无回声

应用抗凝治疗的患者可以出现自发性血肿。此外，超声检查时必须警惕软组织肉瘤，特别是恶性纤维组织细胞瘤，也可因肿瘤内急性出血而引起肌肉内血肿。对于可疑的老年患者，如顽固性不能被重吸收的大腿肌肉内血肿，应考虑到恶性肿瘤的可能，必要时尽早活检。

2. 骨筋膜室综合征。

骨筋膜室综合征见后文。

肌肉损伤的愈合

肌肉裂伤较挫伤愈合缓慢，通常需要 3~16 周才能完全恢复。愈合所需的时间不仅与损伤范围成比例，而且与病变的位置有关，小腿肌肉的病变较其他部位恢复得慢。肌肉有很强的自身修复和再生能力，如果肌纤维膜鞘完整，可以通过肌细胞的再生恢复正常的肌肉结构。广泛的损伤通过肌细胞再生和纤维瘢痕形成两种不同的方式修复，这两种过程相互影响。再生的过程通过伤口边缘未损伤的肌纤维增长和肌内膜聚集的储备细胞形成新的肌纤维实现。超声可以通过三个方面评估肌肉损伤的恢复程度：

1. 评估损伤范围、测量损伤裂口的范围

这是预测瘢痕形成比例最有价值的指标。受累的肌肉范围越大，拉伸损伤缺损越多，形成瘢痕的比例就越高。

2. 确定愈合的分期

愈合过程中最早的声像图变化是伤口边缘的回声增强(图8-33)，并随着愈合的进展逐渐增厚，最后填满整个缺损区。几周后，这个区域进一步机化，并可见带有纤维脂肪隔的正常肌肉结构。这一声像图的动态变化对确定患者何时恢复有限、安全的运动训练极有价值。根据 Chhem 等的经验，当缺损区被强回声填充而无明确的进一步机化表现时，如果恢复训练则导致再损伤的危险增加。过早的恢复训练运动会延长恢复期并增加瘢痕的形成，造成永久性损失。

图 8-33 肌损伤愈合早期。声像图表现为伤口边缘回声增强(↑)

3. 评价瘢痕形成的大小

纤维化在声像图上表现为强回声。拉伸损伤的纤维瘢痕通常呈线样强回声，而挤压裂伤的纤维瘢痕通常为结节状或三角状的强回声。表浅撕裂的纤维瘢痕可造成局部筋膜或肌间隔向病变中心挛缩(图 8-34)。评价纤维化的范围可直接评估肌力的损失程度。此外，再损伤的危险也与残留的纤维瘢痕数量密切相关，瘢痕愈多危险愈大。

骨化性肌炎

在肌肉挫伤伴肌内血肿的基础上发生间质细胞的增生性反应、钙质沉着，而后导致异位骨化，称为骨化性肌炎(myositis ossificans)。骨化性肌炎在从事身体接触项目的运动员中很常见，80%见于下肢和骨盆肌肉，病变较局限，可引起慢性疼痛，为了减轻疼痛可能需要外科切除术。虽然损伤是重要的易患因素，但是40%与外伤无关。骨化性肌炎的鉴别诊断很重要，因为原始间质细胞可以酷似纤维肉瘤细胞或横纹肌肉瘤细胞。在此成熟期，如果将病变误认为肿瘤而活检，病理学医师可能会诊断为低分化的骨膜骨肉瘤或皮质旁骨肉瘤。

超声检查很容易检测骨化性肌炎的进展情况。在损伤 3 周内，病变呈内部结构杂乱、不均匀的软组织肿块回声。这一时期，声像图很难与软组织肿瘤鉴别(图8-35)。损伤 3~4 周后，最初的钙化就会出现，超声显示这些钙化早于传统的 X 线检查。典型的早期钙化沿着肌肉的羽状结构分布在肿物周边，这是骨化性肌炎的特征(图8-36)。随着骨化的进展，后方声影逐渐变得明显（图8-37，图8-38)。超声检查要特别注意有无异常的软组织回声延展到强回声钙化以外，这一点非常重要。骨化性肌炎的肌肉病变局限于骨化范围之内，体积随时间逐步缩小，邻近骨皮质的骨膜完整(病变并不侵及骨组织)，这些是骨化性肌炎与皮质旁骨肉瘤的最大区别。仔细调整探头的位置和角度使声束从带有声影的钙化间穿过，对钙化深方组织扫查，可以获得进一步排除皮质旁骨肉瘤的证据。如果临近的骨皮质骨膜正常，则可以除外皮质旁骨肉瘤。超声显示不清者，CT 检查有助于明确诊断。骨化性肌炎的特征见表 8-4。

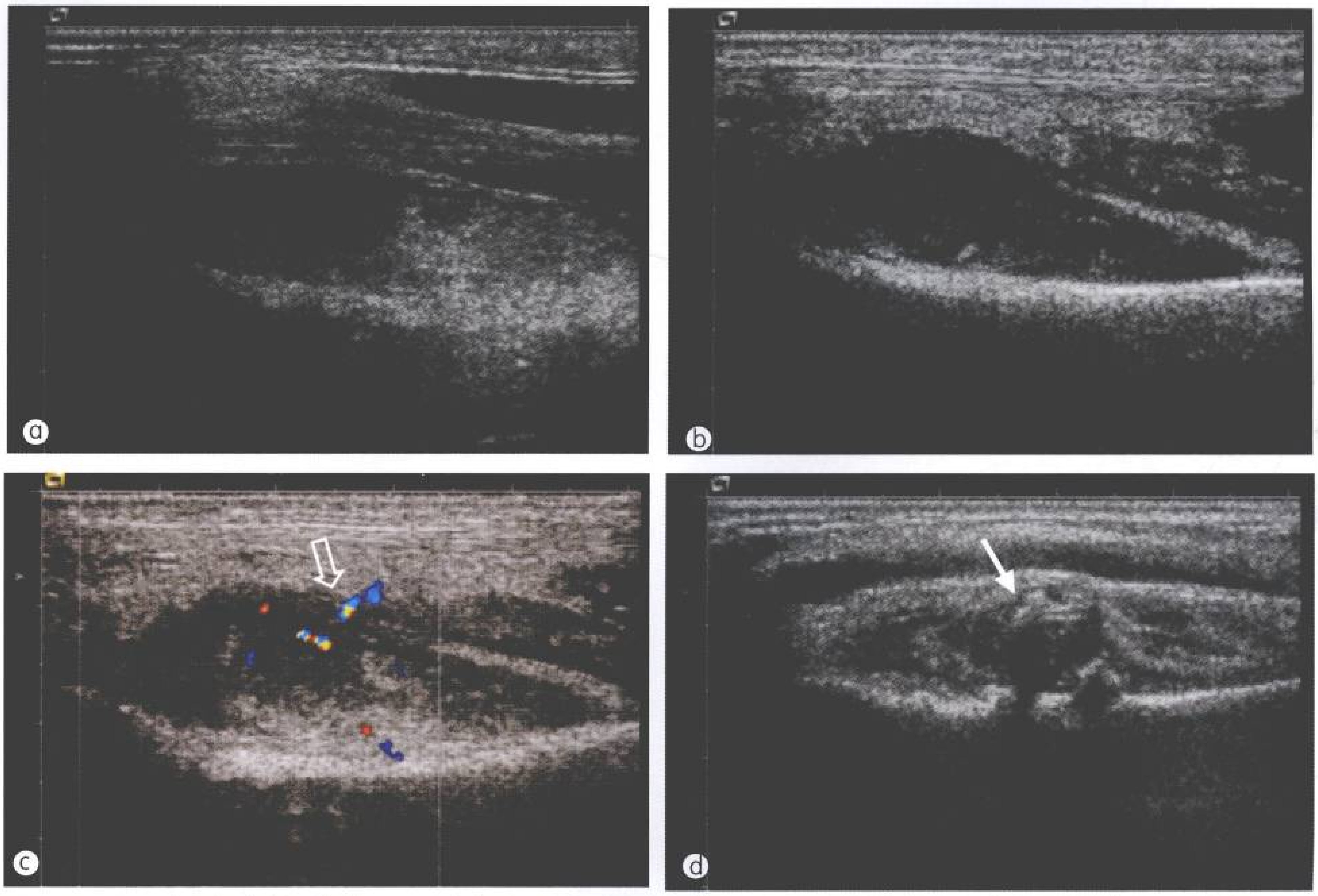

图 8-34 股四头肌部分断裂愈合过程的声像图。患者为短跑比赛时听到腿部爆裂声，并感到剧烈疼痛。a. 受伤 2 h 后右膝上纵断面声像图显示肌肉撕裂伴周围血肿；b. 1 周后肌纤维结构模糊；c. 1 个月后周围有血流信号出现(⇧)；d. 6 个月后见肌萎缩伴肌内钙化强回声(↑)

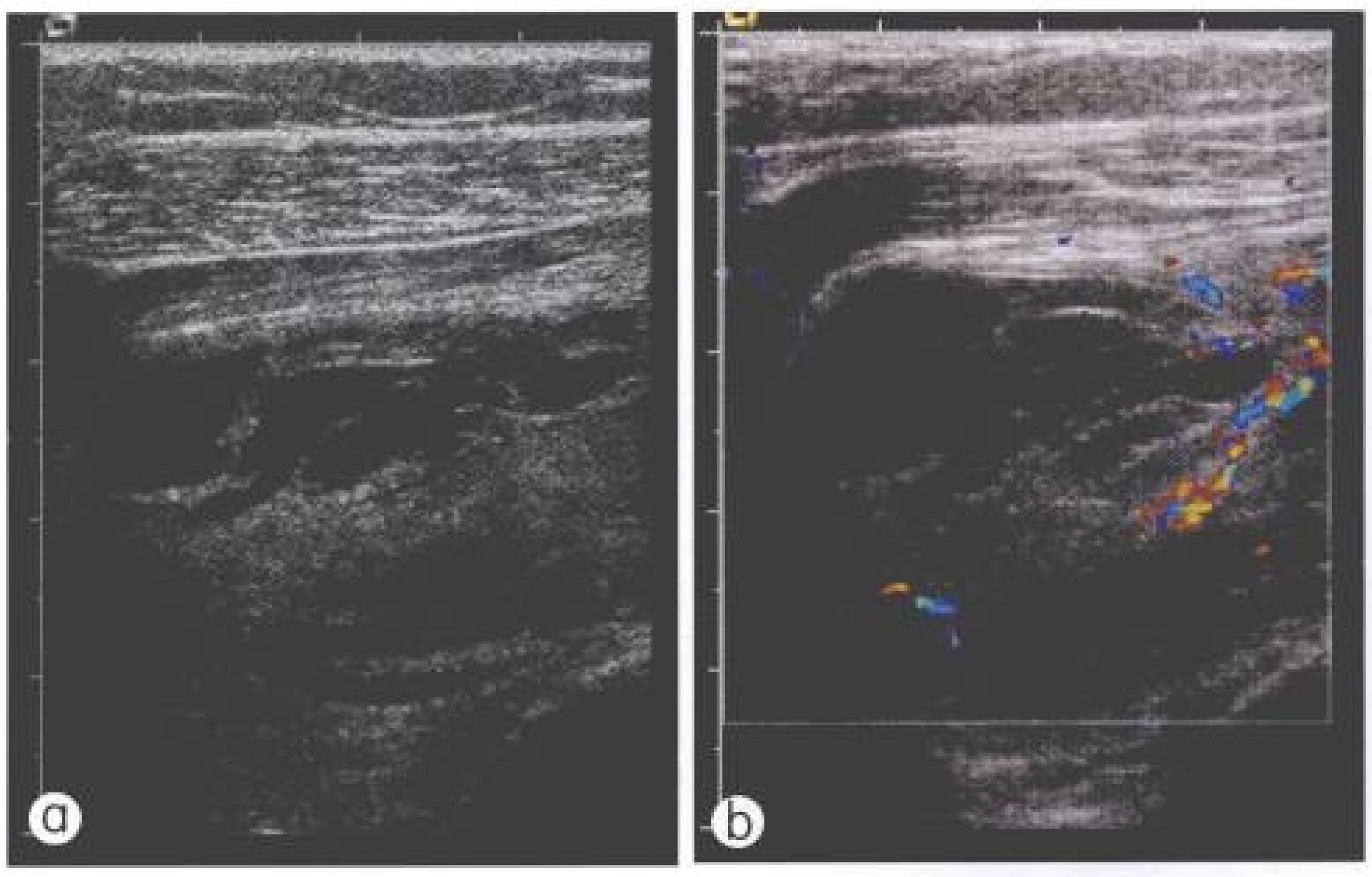

图 8-35　陈旧血肿股四头肌损伤后 3 周，血肿回声杂乱，边界清楚，呈不均匀的软组织肿块回声(a)；内部残存的肌肉组织有血流信号(b)，酷似软组织肿瘤

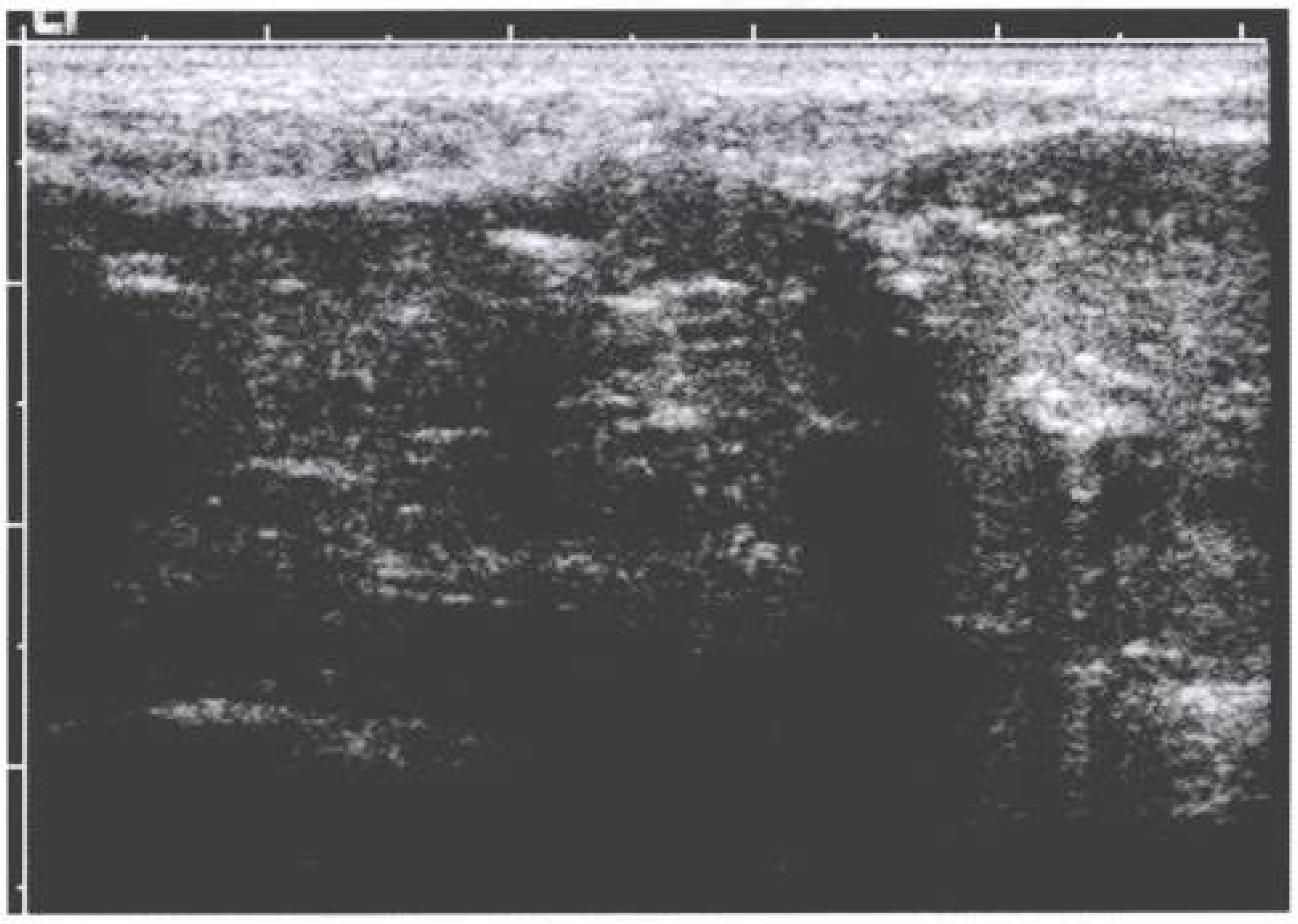

图 8-36　损伤后钙化性肌炎(早期)呈特征性沿肌肉羽状结构分布的强回声

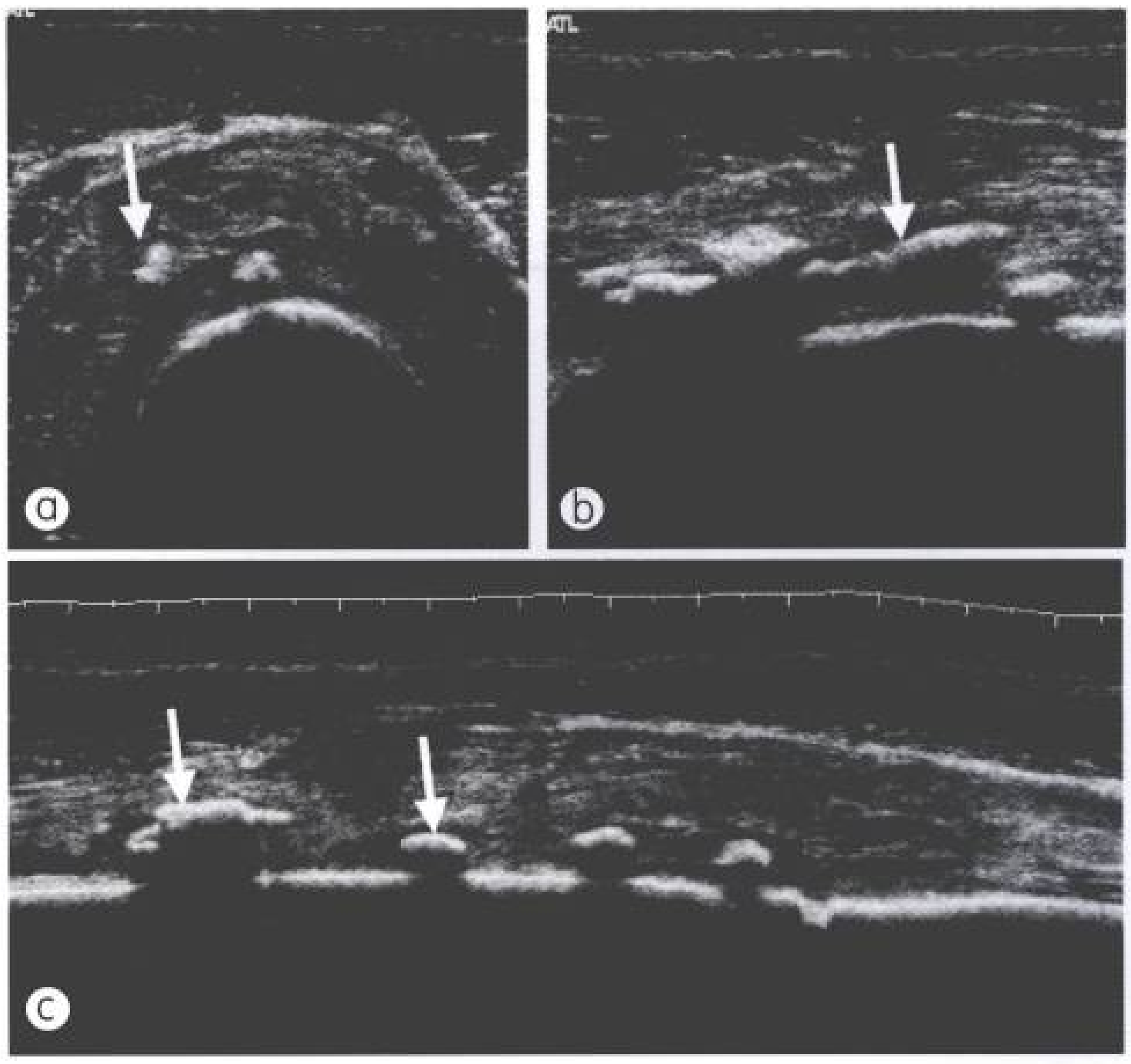

图 8-37　大腿骨化性肌炎短轴(a)、长轴(b)断面和宽景成像(c)。来自骨膜外的肌肉骨化呈强回声伴声影(↑)

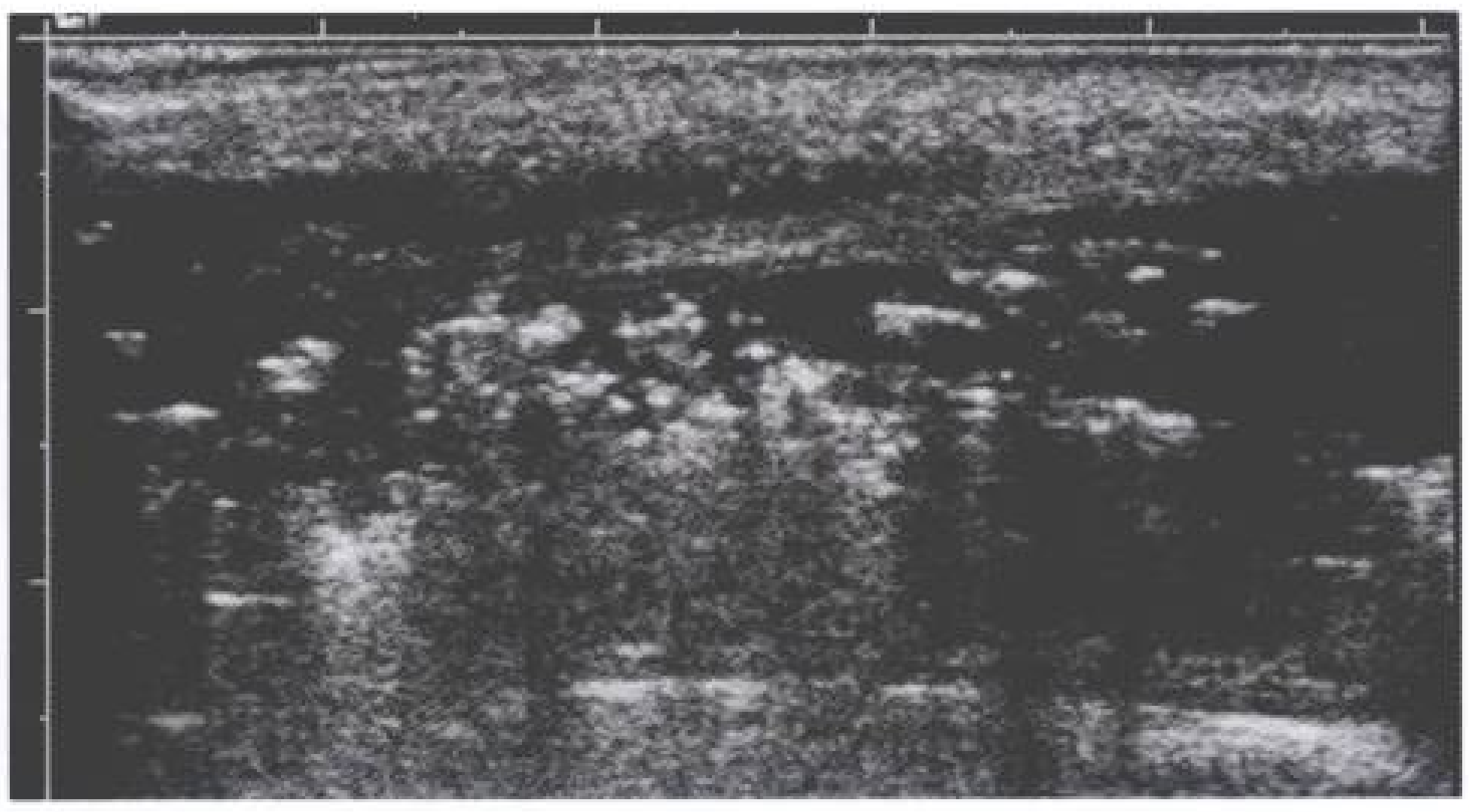

图 8-38　股四头肌损伤后骨化性肌炎。患者大腿撕裂损伤后 2 个月，损伤的肌肉组织内出现大量粒状强回声，伴有声影

表 8-4　骨化性肌炎的特点

40%没有特定的外伤
常见于股中间肌
最初表现为肌内肿物
3~4 周后出现钙化
不侵犯骨组织

完全性关节置换、软组织烧伤或神经损伤可以继发异位骨形成，它的超声特征与骨化性肌炎相似。在这些病变中，骨化主要分布在关节周围或损伤附近，病史有助于明确诊断。超声检查的价值在于对病变的随诊观察。

先天性骨化性肌炎是一种非常罕见的疾病，肌肉的骨化表现为多发、双侧、对称。系统性疾病(如皮肌炎和硬皮病)也可引起软组织钙化，但这些患者的钙化多位于皮下组织。

骨筋膜室综合征

骨筋膜室综合征(osteofascial compartment syndrome)指由骨、骨间膜、肌间隔和深筋膜形成的骨筋膜室内肌肉和神经因急性缺血而产生的一系列征候群，最多见于前臂掌侧和小腿。常由剧烈运动、创伤、外压等因素，使骨筋膜室容积减小而导致骨筋膜室内压力增高所致。全身性低血压、肌肉萎缩或筋膜纤维化挛缩导致肌肉缺血水肿，也会引起相同的效应。骨筋膜室综合征室内压力增高引起毛细血管血流灌注受损时，肢体动脉主干仍然是开放的。因此在大多数病例中，受累肢体远端仍可触及动脉搏动，可误导临床医师。

骨筋膜室综合征分急性和慢性两型。

1. 急性骨筋膜室综合征

由创伤、骨折或肌肉过度负荷引起。患者多在数小时内出现肢体疼痛和紧迫症状，被动拉伸时明显加重，最常见于小腿的前方、后方和侧方肌间隔室。如果延误治疗会造成肌肉功能和神经的永久性受损，所以必须尽早做出诊断。

直到现在，直接压力测量仍然是惟一可以确诊骨筋膜室综合征的方法。在局部麻醉下，将导管或开有侧口的细针插入可疑的肌间隔室内进行压力测量，正常压力为 0～4 mmHg，超过 15 mmHg 时就可引起血流受损和肌肉缺血坏死。

骨筋膜室综合征的声像图表现为患侧肌肉体积增大，包绕肌肉的筋膜呈弓形凸出并显著移位。位于纤维脂肪隔旁的肌纤维因血供相对丰富而损伤最轻，回声可正常，其余的肌纤维回声增强(图8-39)。与化脓性肌炎不同，肌肉内的纤维脂肪隔仍然为强回声。双侧对比检查，可估计患侧肌肉的肿胀程度。当肌肉由缺血向坏死进展时，超声表现为正常肌肉结构消失，肌内出现无回声区，表明骨筋膜室综合征发展到了晚期。随着无回声区域的不断扩展，内部会出现一些强回声物质，可能为广泛的横纹肌溶解所致。此时，临床症状更加严重，表现出神经麻痹，下垂足及 Wolkmann 挛缩等。

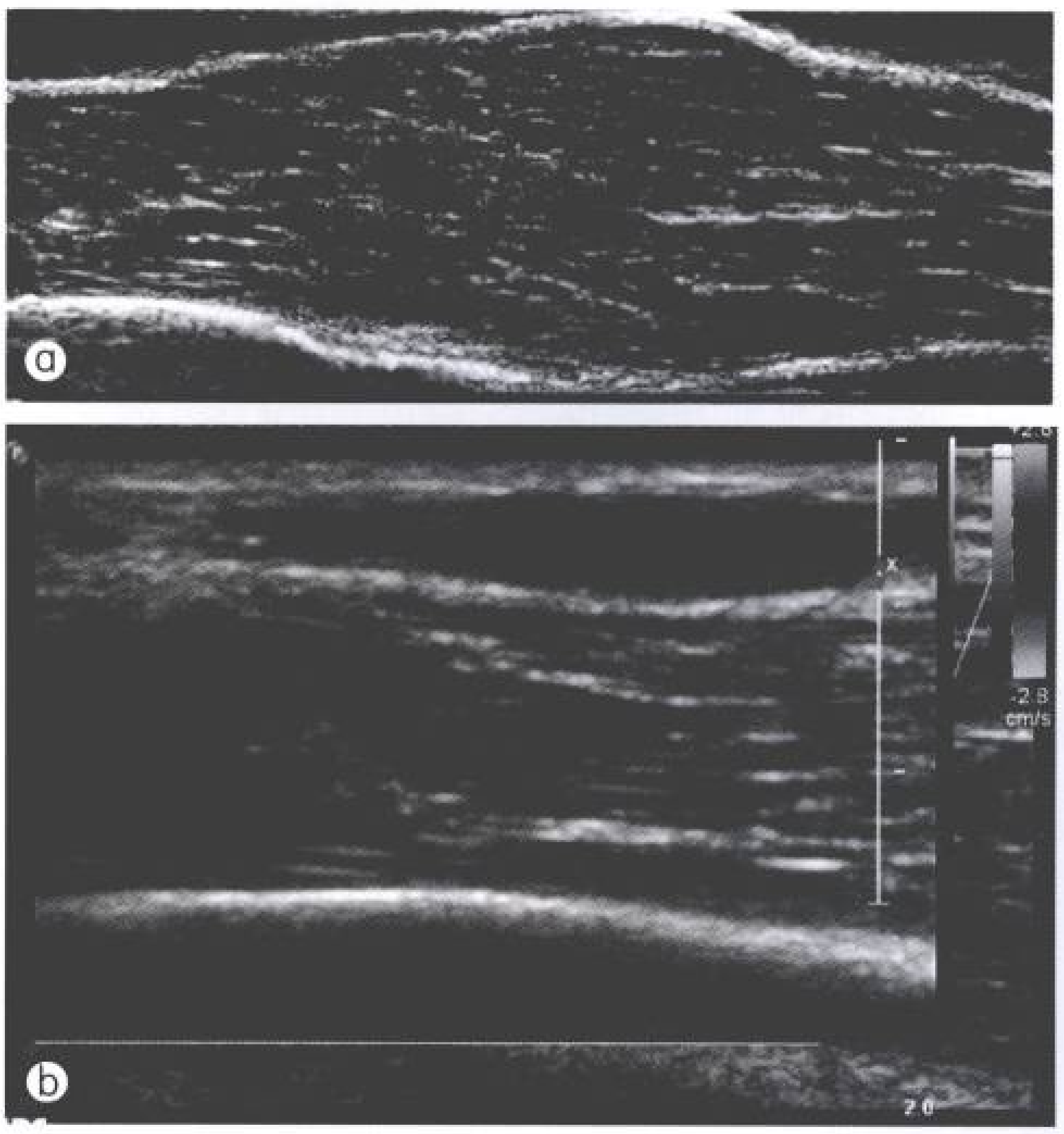

图 8-39　骨筋膜室综合征。病侧胫前肌肉体积 (a) 较对侧 (b)显著增大，筋膜呈弓状凸出并明显移位；但是脂肪纤维隔仍然清晰

超声检查不仅成为直接压力测量的一个很好的替代方法，而且还可排除其他需要与骨筋膜室综合征进行鉴别的疾病，如损伤后血肿、脓肿、深静脉血栓及腘窝囊肿破裂等。

早期积极进行筋膜切开术是最有效的治疗方法。最近的研究表明，症状发作后立即进行外科治疗的患者，超声检查中肌肉结构可无变化。肌肉破坏的程度与进行筋膜松解之间的时间间隔平行。

2. 慢性骨筋膜室综合征

常与运动中反复出现的疼痛相关，多由大运动量训练后快速增长的肌肉块所引起。肌肉在短期内迅速增大，以致缺乏弹性的筋膜不能扩张，难以适应肌肉容积迅速增长所需要增加的血流量，导致运动时骨筋膜室内压力病理性增高。慢性骨筋膜室综合征较急性的更难诊断。其疼痛可能是锐痛、绞痛或烧灼痛，间断发生，主要发生在运动时，引起症状的运动强度也不相同。由于不适，患者常常会降低运动强度，但多可继续保持运动。运动结束后，疼痛通常会迅速缓解，但也可能持续几小时甚至几天。约 70%的患者双侧出现症状。

在慢性骨筋膜室综合征的早期进行临床检查会发现肢体活动时疼痛。由于小腿前方和后方肌间隔室最常受累，因此疼痛多与足部的跖屈和背屈相关。个别病例肢体远端的感觉会有改变。远端动脉搏动通常正常。

慢性骨筋膜室综合征静息状态下的超声表现多无异常。嘱患者反复足部跖屈和背屈 15 min 或症状出现后停止运动。超声检查发现，一部分患者骨筋膜室容积由于筋膜限制不能增加(正常运动后容积可增加 10%～15%)，超声显示骨间膜增粗，回声增强，部分患者可见肌疝形成。另一部分患者虽然骨筋膜室容积能够在运动后增加，但容积恢复时间较正常人明显延长。

本病需要与外胫夹、应力性骨折、骨膜炎、腘动脉受压及真正的缺血性跛行鉴别。

横纹肌溶解症

横纹肌溶解症(rhabdomyolysis)实质上是骨骼肌的坏死。最常见的原因是创伤、缺氧(包括骨筋膜室综合征)，较少见的如感染、药物、毒素及其他因素均可引起横纹肌溶解。创伤见于运动员、

新兵等劳累性横纹肌溶解和肌肉挤压损伤，缺氧多由急性外周动脉阻塞所致。药物成瘾者，特别是吸毒者中严重的横纹肌溶解症显著增加。横纹肌溶解症的临床表现有肌痛、肌红蛋白尿及血清肌酐水平升高。由于横纹肌溶解会导致急性肾功能衰竭、继发高钾血症及弥漫性血管内凝血，因此及时诊断非常重要。

横纹肌溶解症的声像图表现为病变肌肉弥漫性肿大，肌间出现多发低或强回声区(图 8-40～图 8-42)。在药物成瘾者及癫痫患者中，臀肌最常受累。病变多发及位置深在是横纹肌溶解的临床特征，据此可以与肌肉拉伸损伤鉴别。横纹肌溶解症的声像图表现可酷似脓肿，后者多伴发热和白细胞增高，结合临床病史有助于鉴别。横纹肌溶解合并感染也可引起发热，当诊断不明确时应尽早对病变进行穿刺抽吸，无并发症的横纹肌溶解症，抽吸物为清澈的浆液性液体。外伤后血肿的表现也可类似横纹肌溶解，但血肿通常与肌红蛋白尿和血清中肌酶水平增高无关。外伤后动态观察血肿声像图的短期变化可明确诊断。

在糖尿病患者可出现糖尿病性肌坏死，成为引起下肢肿胀的常见原因。临床上女性多于男性，表现为典型的肌肉剧烈压痛，疼痛在静息时存在，肌肉收缩时加剧，多不伴发热。肢体肿胀消失后，局部可出现界限清晰的肿块(图 8-43)。病变最多发生于骨盆和下肢的肌肉，其确切病因尚不清楚，可能与闭塞性动脉粥样硬化有关。超声检查时病变肌肉较正常时明显增大，可达 5 倍，内部出现不均匀的低回声。有些病例病变中心可见强回声斑，可能与坏死区内的气泡相关。超声引导下肌肉活检的典型病理表现为伴有出血的肌细胞坏死，坏死区域失去正常肌纤维结构。

横纹肌溶解与化脓性肌炎的鉴别诊断最为困难。化脓性肌炎也常发生在糖尿病患者，临床表现与糖尿病性肌坏死相似，常发生于腹股沟区或大腿部。但血清肌酶水平通常正常或轻度增高，发热可有可无，约 90% 为金黄色葡萄球菌感染。超声显示化脓性肌炎包块中心有液体回声，而肌肉坏死则显示为实性的肿块，超声引导下穿刺活检有助于尽早做出诊断。

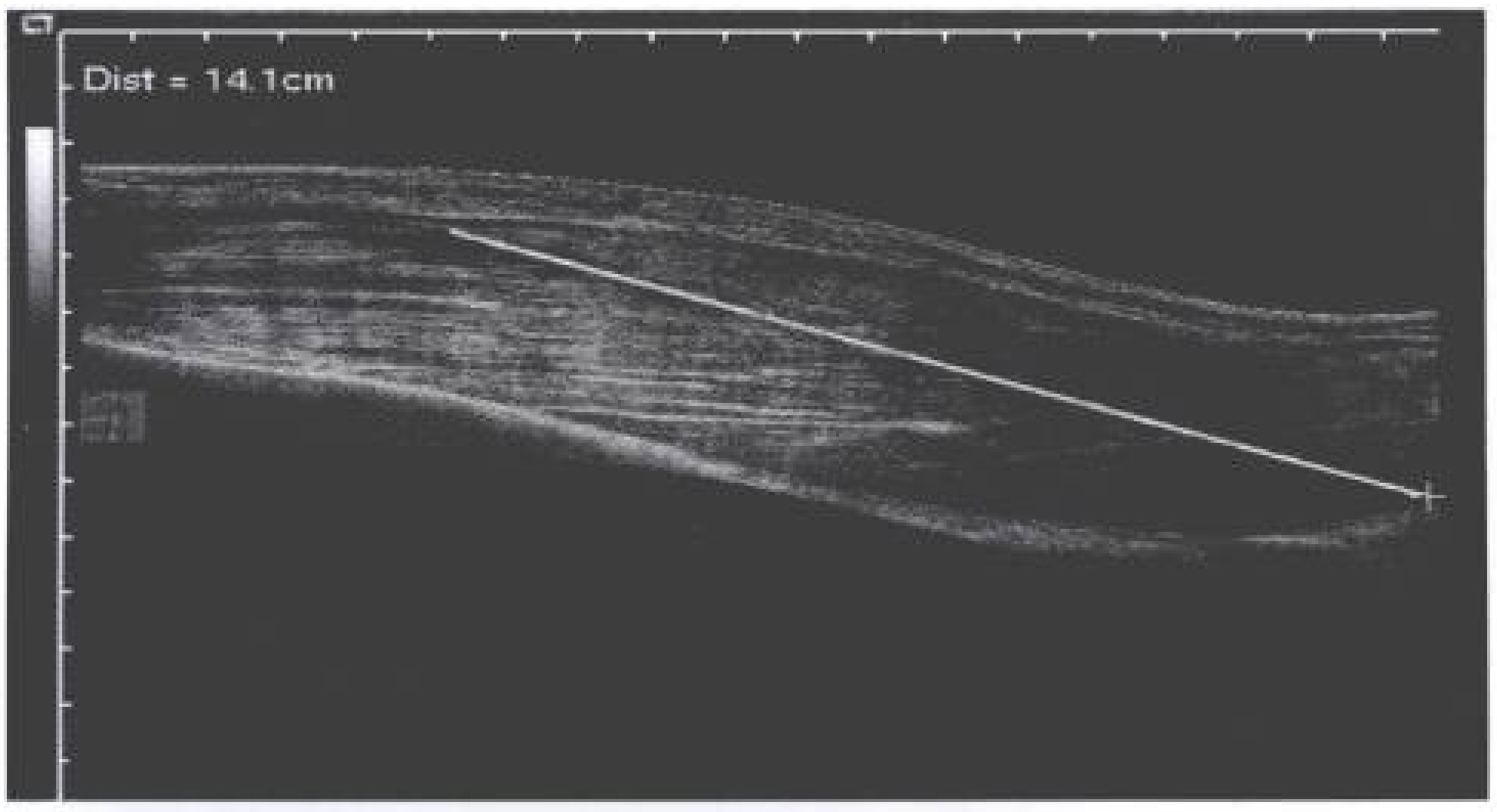

图 8-40 横纹肌溶解（毒物引起）。患者 40 岁，男性；饮用含甲醇白酒后左臂肌肉疼痛、肿胀。声像图显示肱二头肌体积增大，范围约 14 cm，内部部分肌肉回声增强，部分肌肉回声减低，脂肪纤维分隔模糊(张武教授提供)

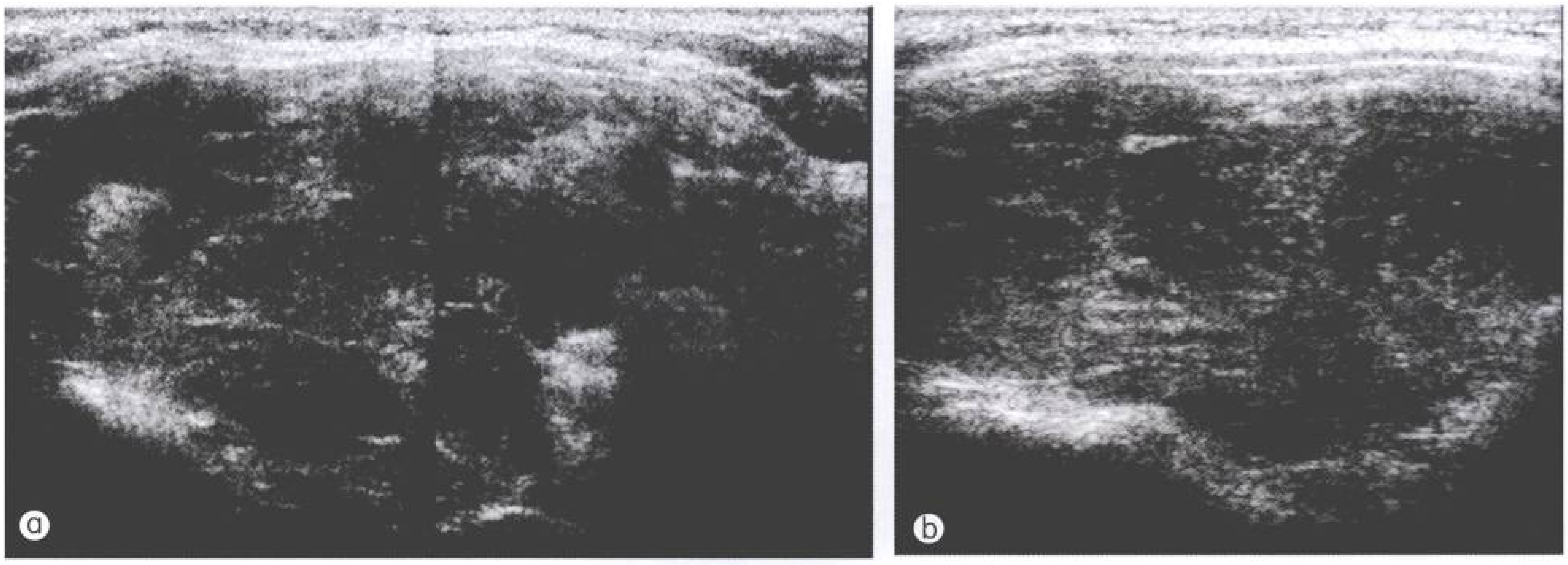

图 8-41 横纹肌溶解症。患者 28 岁，男性；酗酒后 1 天右小腿疼痛、肿胀。纵断面(a)和横断面(b)声像图显示小腿肌肉弥漫性肿大，肌纤维结构模糊，肌间出现多发低或强回声区。血肌红蛋白增高(张武教授提供)

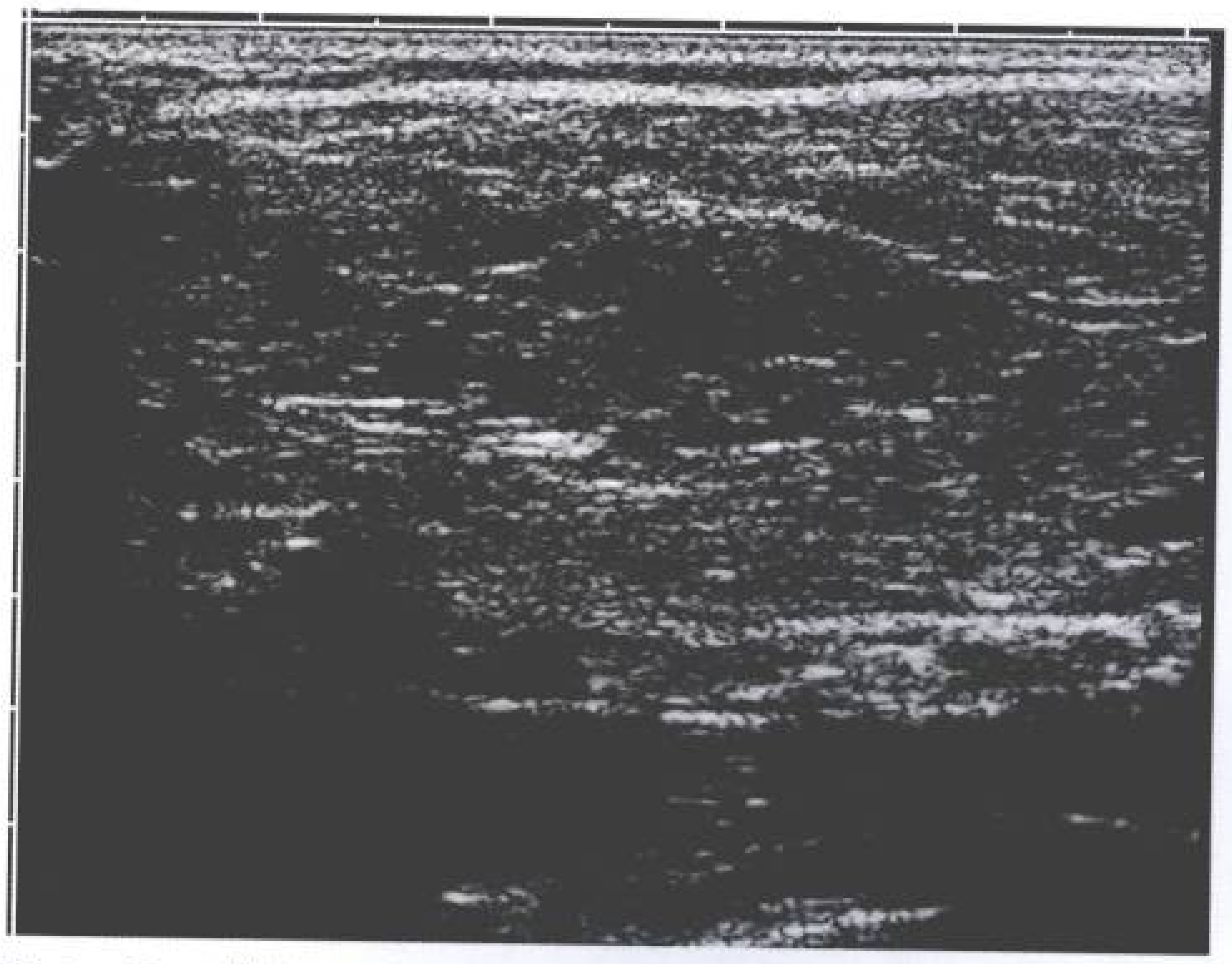

图 8-42 横纹肌溶解症。患者 54 岁，男性；急性心肌梗死后 2 天，右腘动脉栓塞，尿肌红蛋白显著增高。比目鱼肌纵断面声像图显示肌肉弥漫性肿大，肌纤维结构紊乱，脂肪纤维分隔增厚，回声增强，肌间出现多发低或强回声区

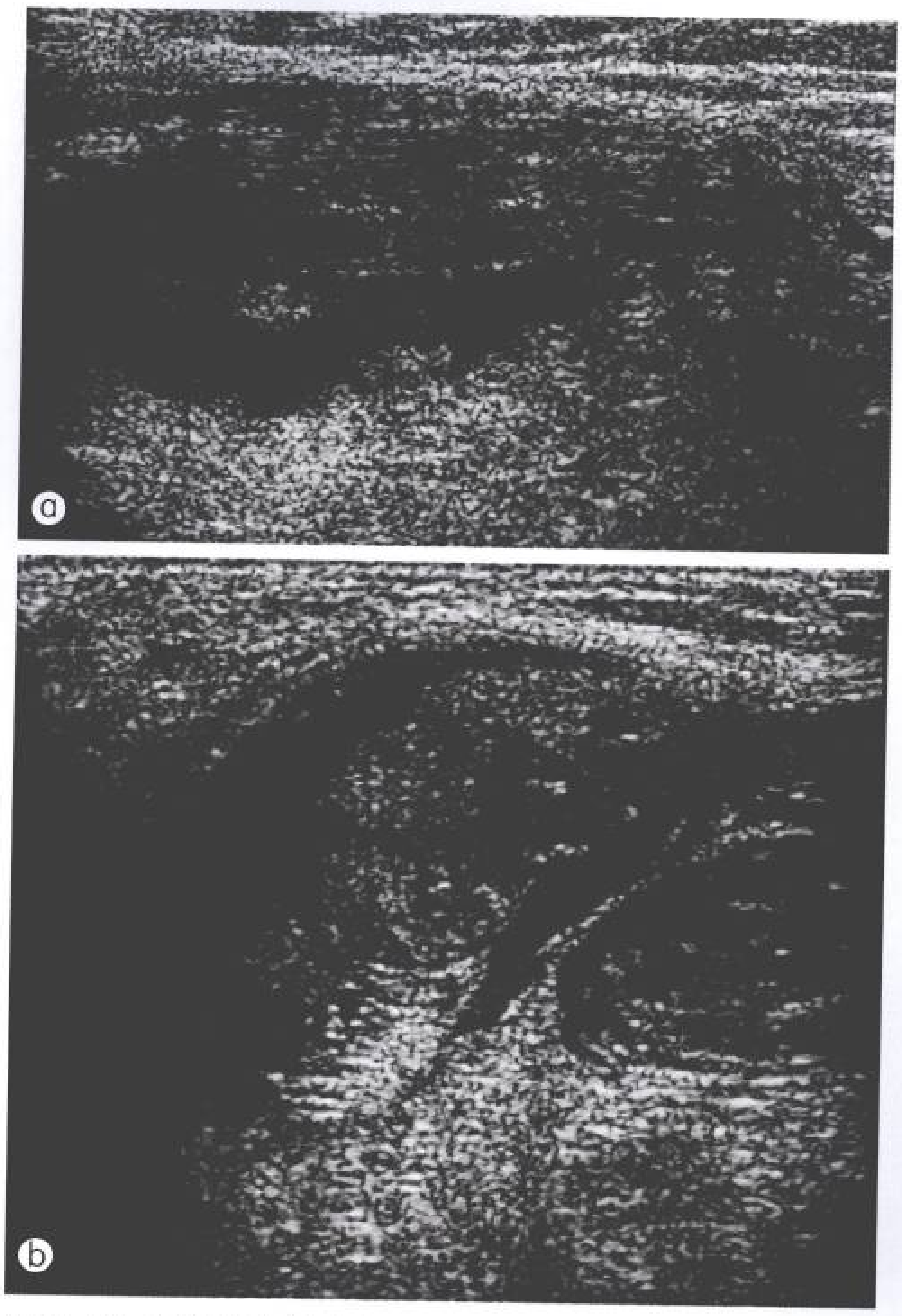

图 8-43 糖尿病横纹肌坏死。糖尿病患者左下肢持续剧烈疼痛 3 天，小腿肿胀，压痛显著，皮肤颜色无明显异常，血和尿肌红蛋白明显升高。a. 声像图显示小腿肌肉结构模糊，期间可见不规则无回声区；b. 2 周后肢体肿胀消失，声像图表现为界限清晰的肿块

肌 疝

肌疝指部分肌肉组织自筋膜薄弱处突出，常与肌肉萎缩或肌间隔压力增高有关，慢性骨筋膜室综合征被认为是最常见的原因之一。由于骨筋膜室内压力增高，肌肉从筋膜的薄弱区域疝出。肌疝也可由创伤、外科手术或先天因素引起。当疝出的肌肉缺血或刺激邻近的神经时可引起疼痛、肌肉痉挛或局部压痛，也可无明显症状。患者常诉局部软组织膨出，在肌肉收缩时明显。好发部位为小腿下 1/3 处的前部骨间膜，位于前方和侧方肌间隔之间，该部位有腓浅神经的一个分支穿越，肌疝多沿小的神经血管束疝出。临床上，肌疝常常只在剧烈运动时发生，休息后恢复。因此怀疑肌疝时，应该在诱发疼痛的剧烈运动后立即进行超声检查。

超声可以显示肌筋膜的缺损以及肌肉疝出的范围。急性期，由于疝出的肌肉纤维脂肪隔聚集而表现为强回声。如果肌疝嵌顿，受累的肌肉发生水肿坏死，将表现为低回声(图8-44，图8-45)。

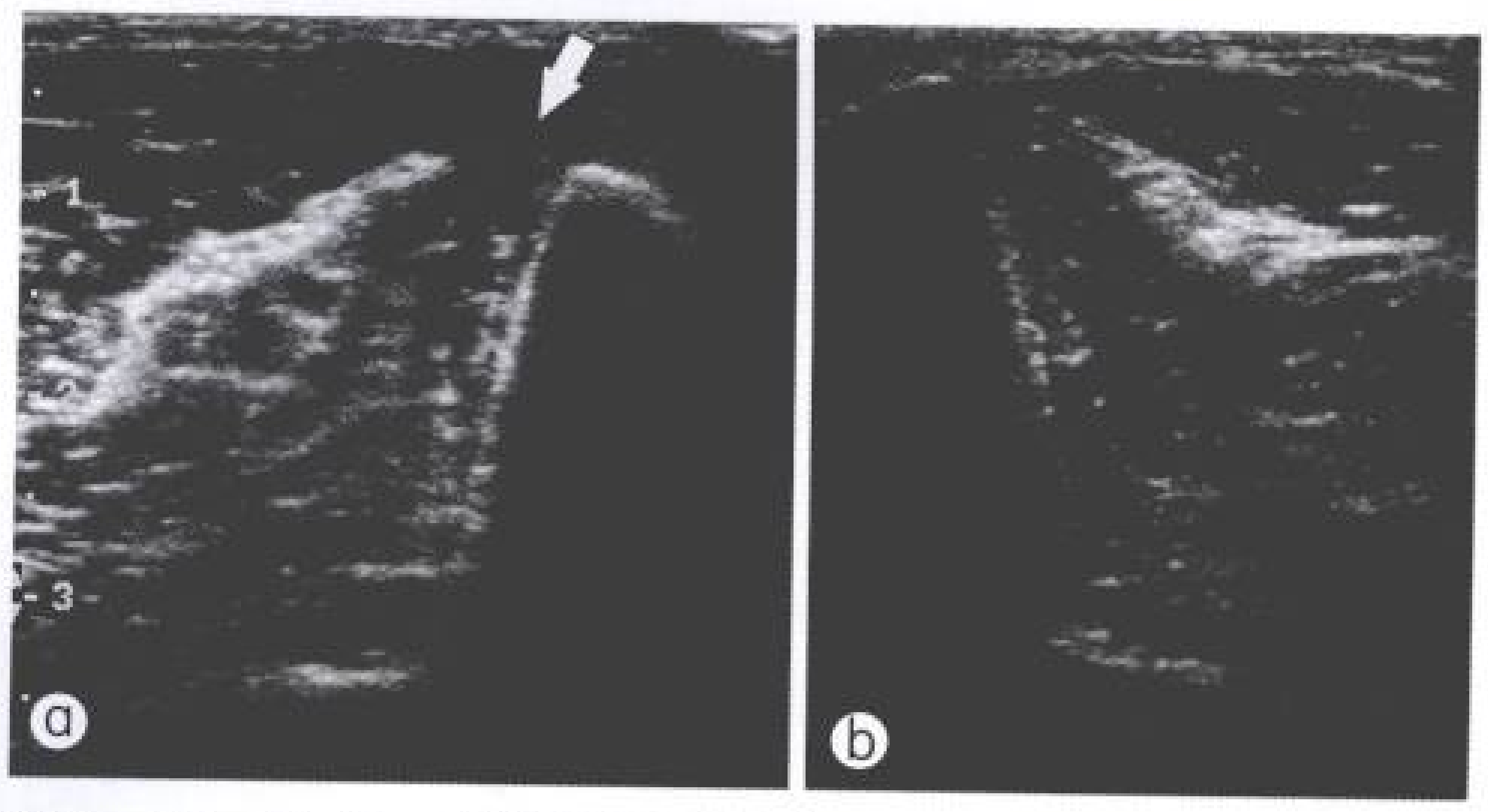

图 8-44 肌疝。声像图显示左侧(a)胫前肌疝(↑)，与右侧(b)对比，左侧胫骨与肌肉间隙增大

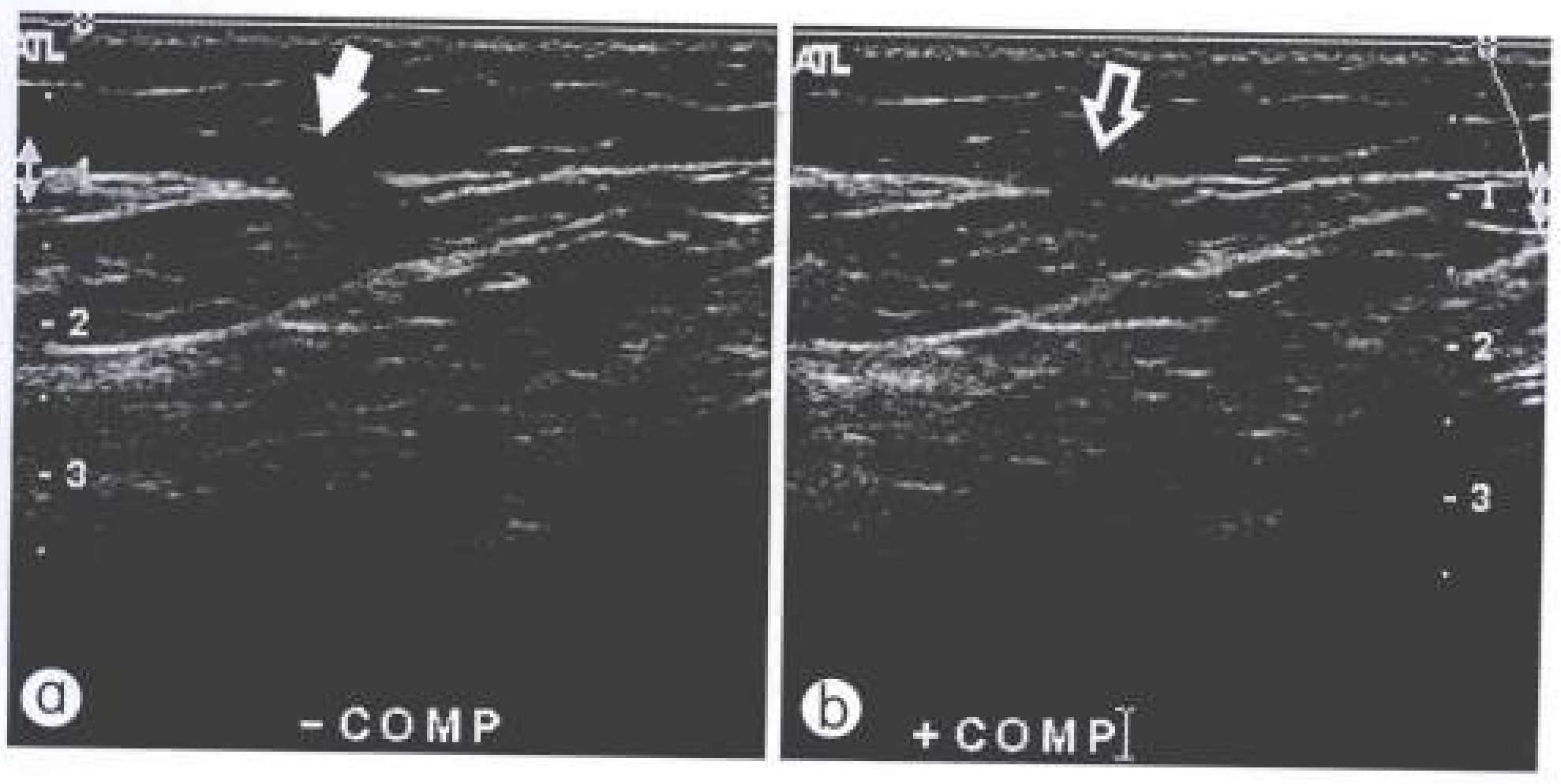

图 8-45 股二头肌疝。a. 声像图显示局部筋膜中断，并可见肌肉从此处疝出(↑)；b. 探头加压时疝出部分缩小(⇧)

怀疑存在肌疝时，超声检查探头不要施加太大的压力，加压有可能使肌疝复位而得到假阴性结果。小的肌疝包块可能与周围低回声的脂肪组织没有明显差异，超声诊断的关键是发现肌筋膜缺损，缺损一般显示为筋膜强回声连续性中断，出现低回声空隙。

在肌肉收缩、松弛过程中动态观察是非常有效的方法，有助于显示肌肉的疝出部位及筋膜缺损区。通过超声动态观察，常常可以清楚地显示探头加压时肌疝还纳，探头松开时再次疝出。

肌肉肿瘤及肿瘤样病变

临床上以皮下及软组织肿物就诊的患者并非少见，但其中源于肌肉组织的肿瘤及瘤样病变相对罕见。超声检查对软组织肿物的检出敏感性甚高，优于X线，比CT及MRI价廉、快捷。大部分软组织肿物的声像图表现无特异性。对于肌肉而言，超声检查的目的在于明确肿物是否源于肌肉组织，判定肿物的囊、实性，肿物与周围神经、血管的毗邻关系，对肿物的定性往往需要组织学活检，很容易实施。

发生于肌肉组织的肿瘤以脂肪瘤、血管瘤等良性病变多见，其声像图表现与机体其他部位的同名肿瘤相似。而恶性纤维组织细胞瘤、横纹肌肉瘤等恶性肿瘤则比较罕见，声像图表现为软组织肿块，并无特异性。

囊肿

肌肉囊肿很少见，可能是由肌外膜内的多功能造血储备细胞产生。最常发生于小腿，囊肿大小很少变化，可导致慢性肌肉疼痛。手术切除病理标本显示这些病变为内衬滑膜的滑液囊肿。声像图表现为肌肉内小的圆形无回声区，壁薄，伴有局灶性或是结节性增厚区，囊内可有分隔(图8-46，图8-47)。肌内囊肿应与肌内黏液瘤(colloid tumor)鉴别，后者是一种不常见的良性肿瘤，因变异的成纤维细胞增生，致使过多的黏多糖形成。在超声上，黏液瘤表现为境界清晰的低回声肿物，后方回声增强。黏液瘤可呈内部均一回声，或呈小囊泡状。

图 8-46　肌肉囊肿。小腿挫伤后肌肉内可见一个约 1.5 cm 大小的无回声囊（⇧），同时显示病变深部肌肉边缘撕裂（↑）

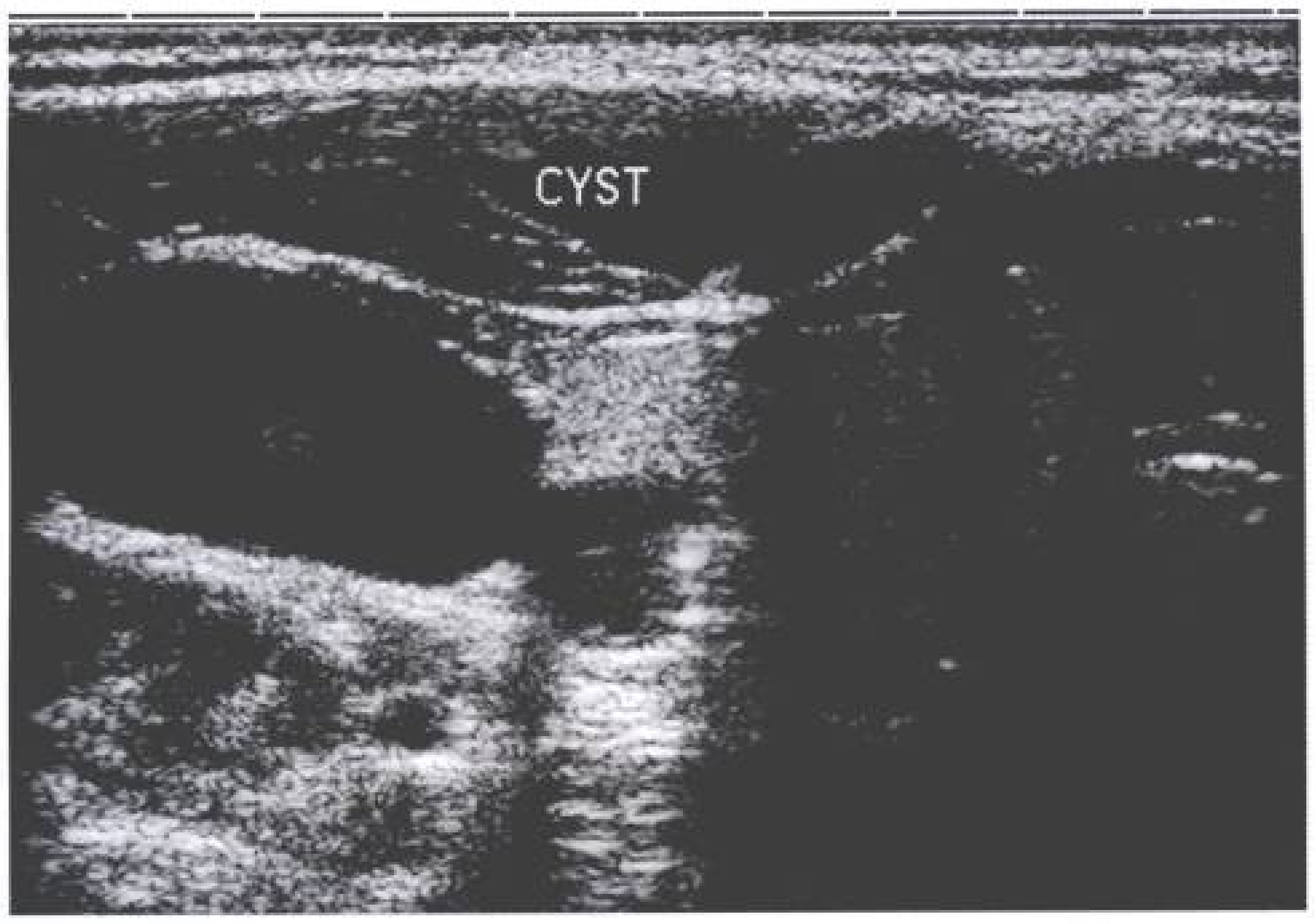

图 8-47　肌肉囊肿。肌间可见 3.8 cm×2.3 cm 囊性无回声区（CYST），壁薄，光滑，内部有分隔

结节性筋膜炎

结节性筋膜炎(nodular fascitis)是筋膜纤维瘤样增生性疾病，相对常见。四肢多见，最常发生在上肢前臂掌侧，多位于皮下，有时发生在肌肉中。一般为单发，直径为2~3 cm。声像图显示浅部筋膜结节状增厚，呈梭形或椭圆形，突向皮下组织。结节边界不光滑，内部回声不均匀，与邻近肌肉相比呈等或较强回声，发生黏液变时，则出现小的低至无回声灶(图8-48)。

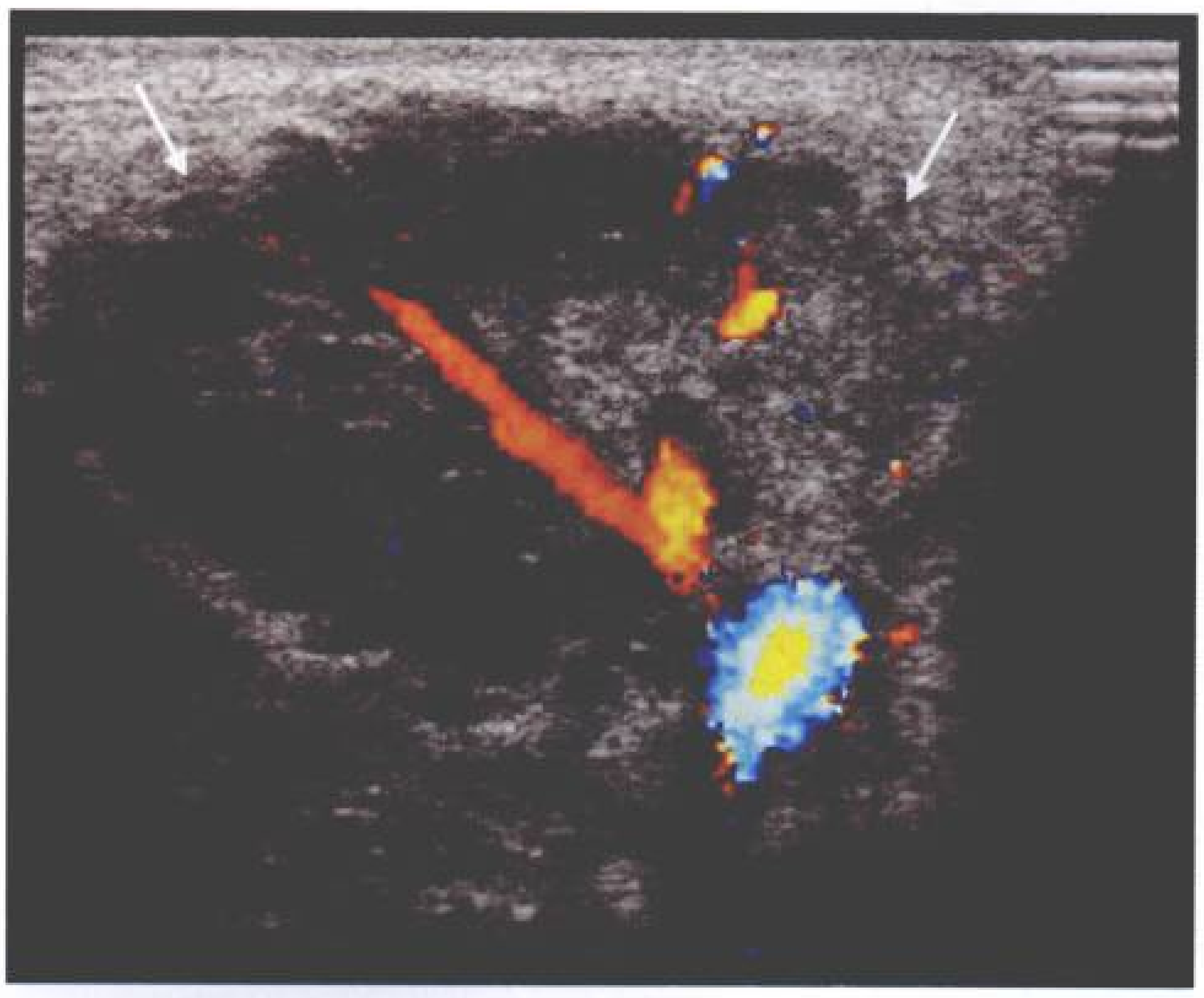

图 8-48　结节性筋膜炎。浅筋膜结节状增厚，呈椭圆形，突向皮下组织（↑）。彩色多普勒血流显像可见病变内部一粗大动脉

纤维瘤

纤维瘤(fibroma)是由成熟纤维结缔组织构成的良性肿瘤，纤维排列较整齐，瘤体有包膜。多发者称为纤维瘤病(fibromatosis)。本病多见于成人和儿童的体表，生长缓慢，多数无症状，由无意触摸中发现。病变质硬，边界清楚，活动，无明显压痛。声像图表现为低回声或等回声团块，椭圆形或分叶状，边界清楚，内部回声均匀(图 8-49)。

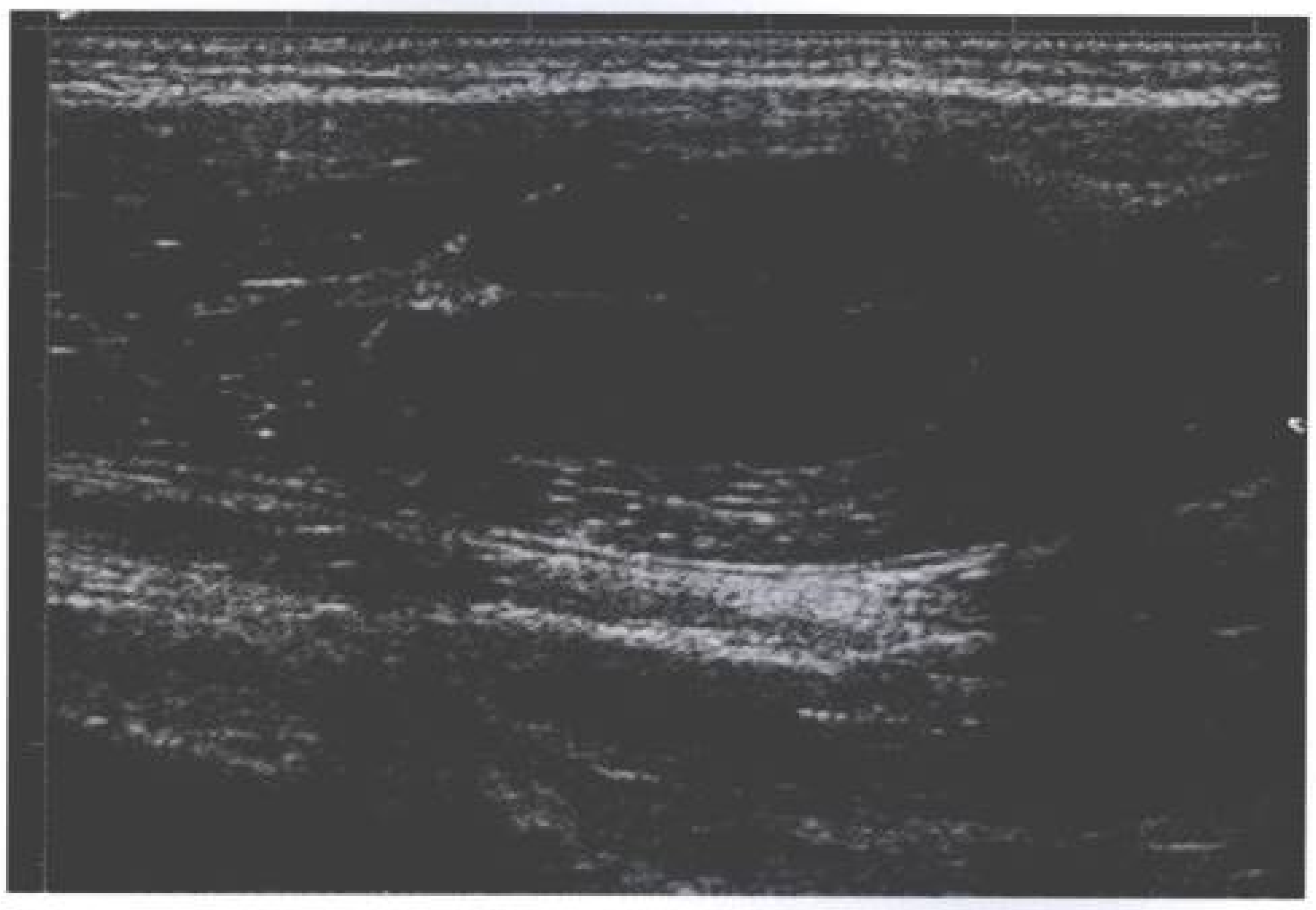

图 8-49　纤维瘤。声像图表现为肌层内椭圆形低回声团块，边界清楚，内部回声均匀

弹力纤维瘤

弹力纤维瘤(elastofibroma)是发生于软组织中的一种少见类肿瘤疾患。1961 年 Jarvi 和 Saxen 首先报道。因好发于背部，故开始将其命名为背部弹力纤维瘤 (elastofibroma dorsi)。病变由大量增生肥大的弹力纤维构成。目前较为一致的认识是它并非真性肿瘤，而是增生性瘤样病变，多因反复创伤或摩擦造成弹力组织增生退变所致。弹力纤维瘤生长速度缓慢，目前尚无恶变报道。

本病好发于 50 岁以上老年人，女性多于男性，常位于肩胛下角，多为单发。最典型的发病部位是背部肩胛下角区的前方，6-8 肋水平，在前锯肌、背阔肌和菱形肌的深层，与胸壁紧密粘连。此外尺骨鹰嘴沟下方也是较多发的部位。

由于增生纤维与周围组织交织分布，故声像图表现为边界不清、无包膜的肿块。内部有条索状的强回声和低回声，为瘤体内的纤维组织和脂肪组织。CDFI 检查多无明显血流信号(图8-50~图8-53)。

弹力纤维瘤无特异性的声像图特征，主要需与肢体韧带样纤维瘤(硬性纤维瘤)、脂肪瘤等鉴别。前者多发生在臀部。由于肿瘤由漩涡样的胶原纤维构成，因此超声图像显示肿瘤与周围软组织回声差异显著，边界清楚，后方回声多有衰减，内部可见结节样稍强回声。CDFI 多数肿瘤可见血流信号。后者多数有包膜，呈边界较清楚的椭圆形或分叶状团块，内部回声相对较均匀，但也可因出血坏死形成无回声区或钙化强回声斑。

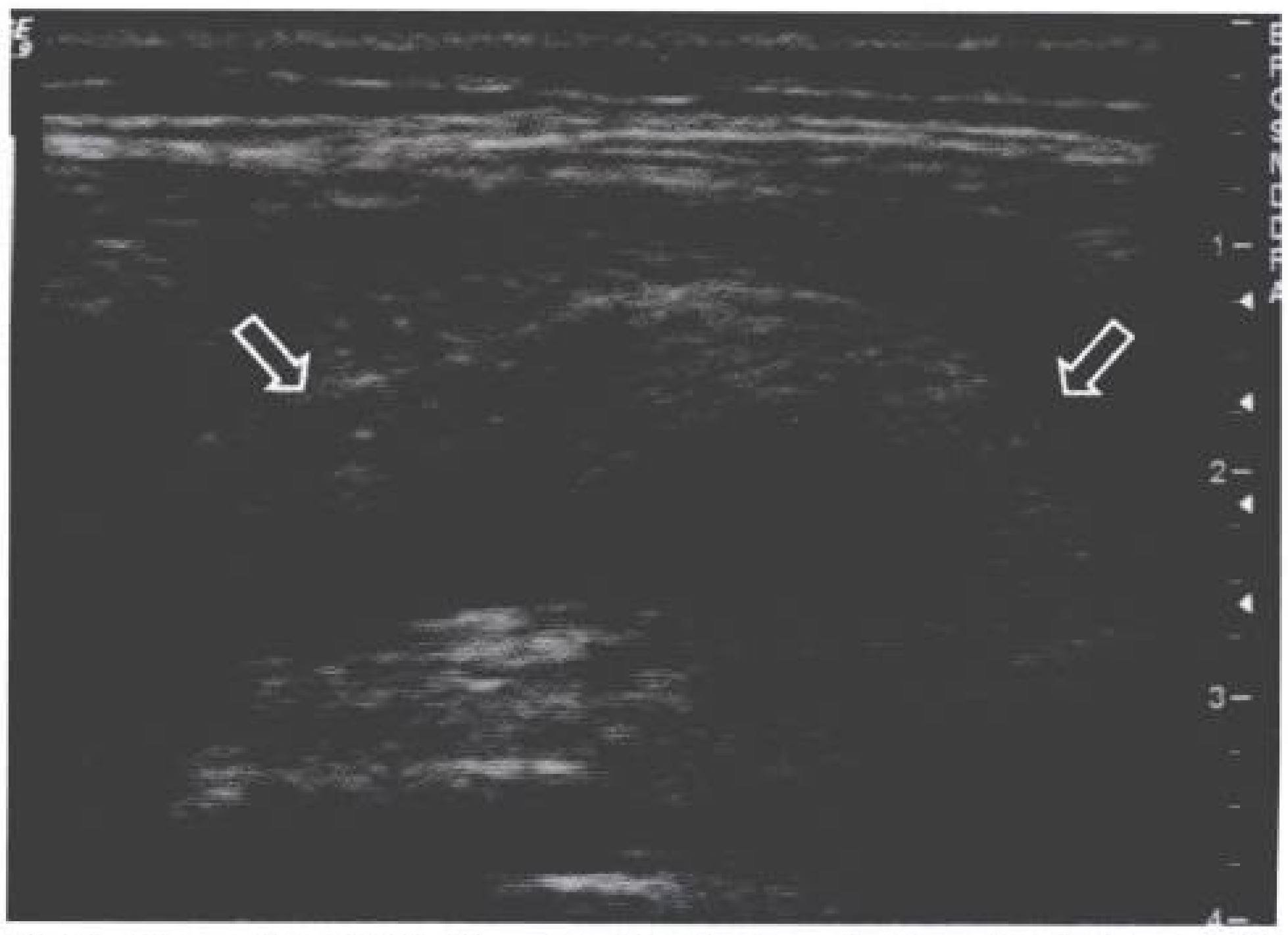

图 8-50　弹力纤维瘤。患者 71 岁，女性；无症状。声像图显示右胸背部肩胛外缘肌肉肿胀，局部回声减低，肌纤维结构紊乱(⇧)

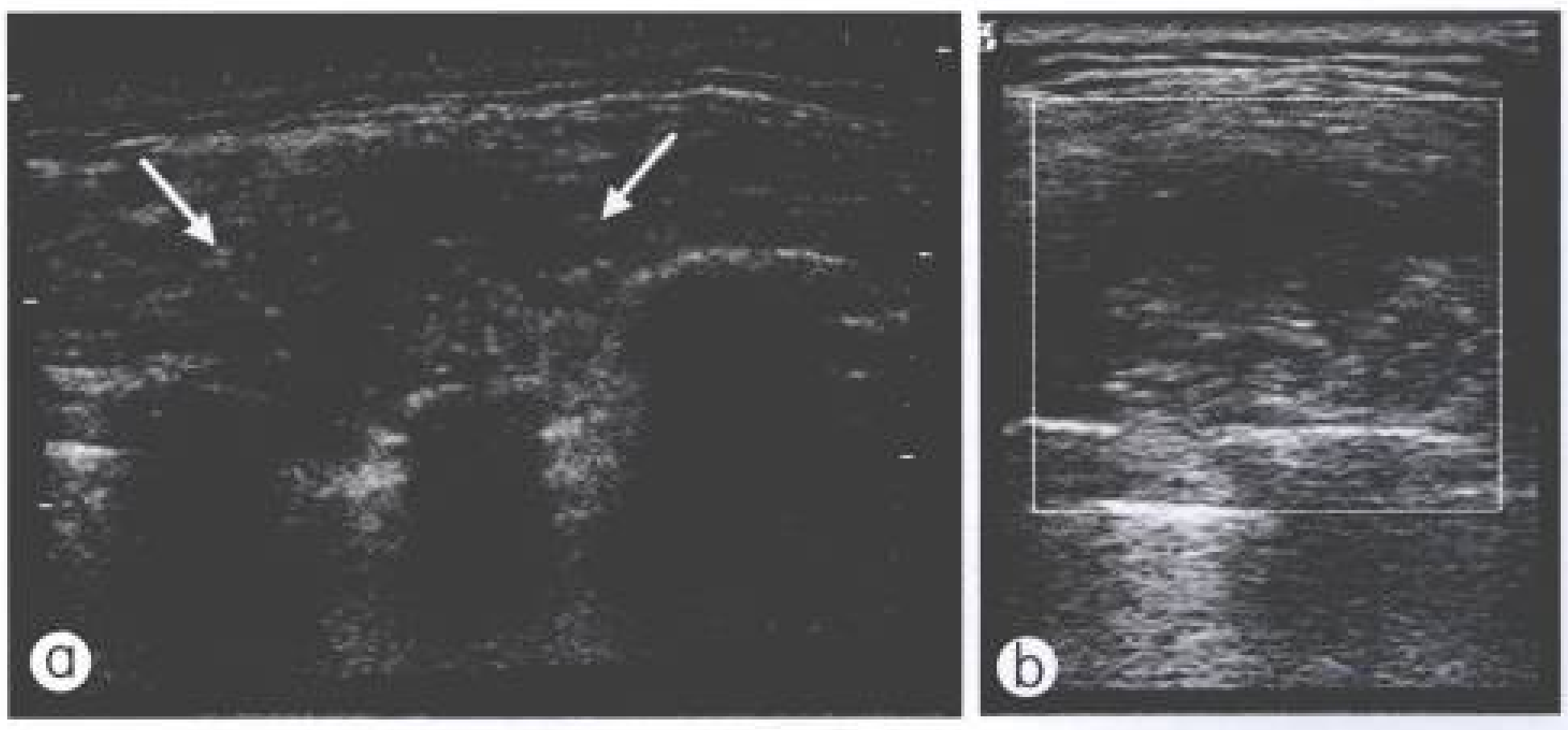

图 8-51 弹力纤维瘤。患者 75 岁，女性；右肩胛下肿物多年。a. 全景声像图显示右肩胛下距皮肤 1.1 cm 肌层深方可见 5.0 cm×2.9 cm×5.0 cm 不均质中低回声肿块(↑)，形态欠规则，边界不清楚；似包绕肋骨；b. 其内未见明显血流信号

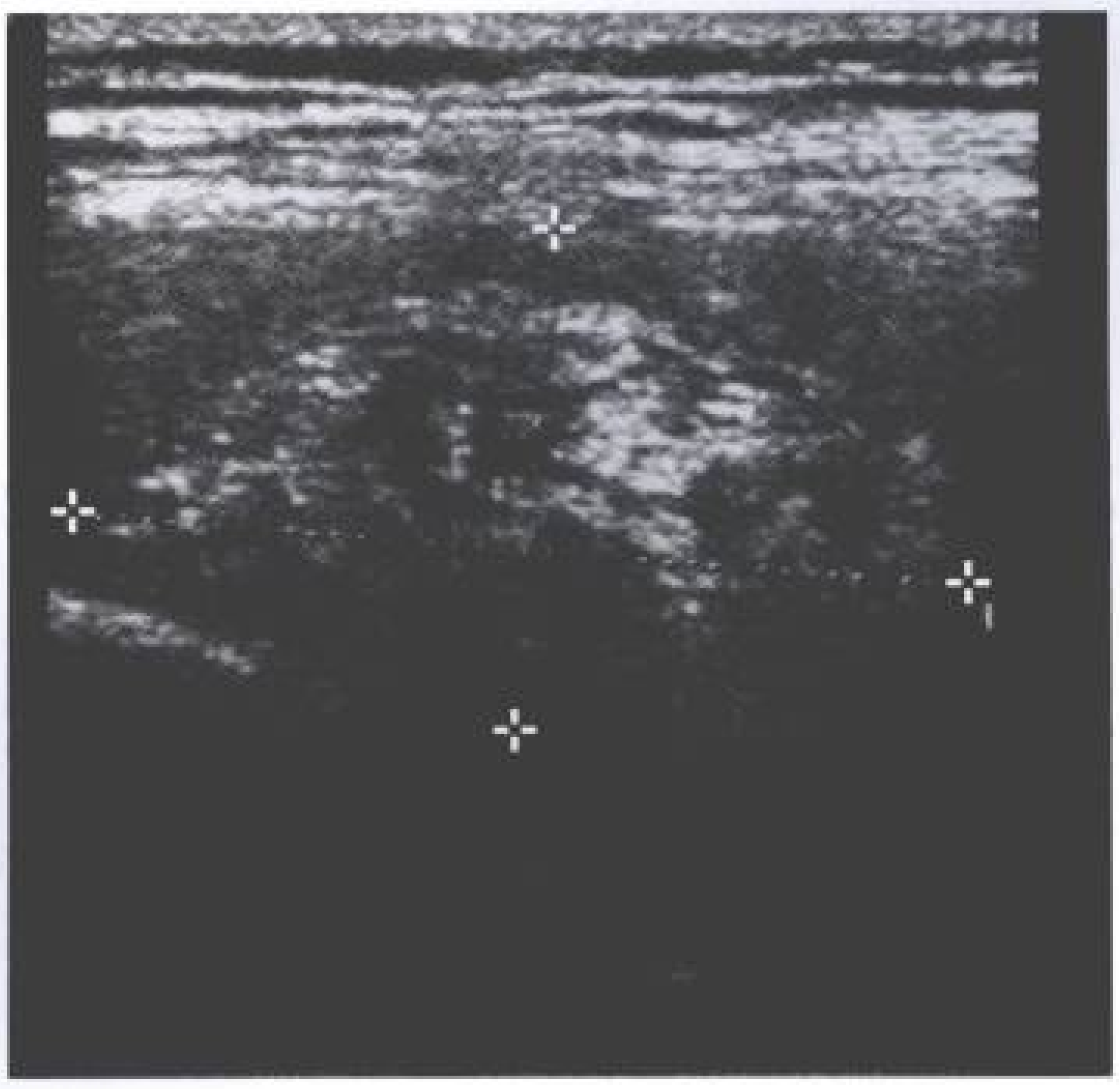

图 8-52 弹力纤维瘤。患者 77 岁，女性；右肩胛下肿物行超声检查。声像图显示右肩胛处软组织内可探及一大小约 5.0 cm×4.0 cm×1.9 cm 低回声肿物，内部回声不均匀，边界清 ，可疑脂肪瘤。病理结果为弹力纤维瘤

图 8-53 弹力纤维瘤。患者 15 岁，男性；因腹部肿物超声检查。声像图显示右下腹髂血管旁有一 6.5 cm×6.0 cm 的中等回声团块，边界清晰，不随呼吸运动移动(与前腹壁及后腹膜粘连)

韧带样纤维瘤

韧带样纤维瘤(desmoid tumor，DT)来源于深部结缔组织，为肌肉内结缔组织及其被覆的筋膜或腱膜的纤维母细胞性肿瘤。1923 年由 Nichols 首次报道。1982 年 Lattes 对这种肿瘤进行了深入的研究，提出侵袭性纤维瘤(aggressive fibromatosis)的命名。肿瘤呈侵袭性生长、易复发，但无转移。虽然在形态上表现为良性，但呈低度恶性的特点，故又有称非转移性纤维肉瘤者。此外还有称其为肌肉腱鞘瘤样增生、腹壁外纤维瘤病。

本病少见，呈散发性，部分有家族性聚集，病因不明。可发生于任何年龄段，但 20~40 岁为高发。发生部位以肩颈部、胸背部、骨盆及大腿多见，但是可发生于任何部位。病变常局限于肌肉内或与筋膜相连，边缘浸润肌肉组织，有时侵入骨皮质引起骨侵蚀样改变，似骨韧带样纤维瘤。临床主要表现为深在缓慢生长的无痛性肿快，质硬，界限不清，大小不等，多为 5~10 cm ，大者超过 20 cm。部分病人因肿瘤广泛侵犯周围重要的血管、神经、韧带等组织而出现不同程度的周围神经症状。

声像图表现为较大的团块状或分叶状低回声肿块，边界可清晰,也可模糊不清。内部回声多均匀(图8-54)。若包绕肌腱，内部可出现强回声团；若侵袭骨膜，可出现骨膜增厚，骨皮质不光滑。CDFI 检查多数肿瘤内仅可见稀疏点状血流信号。

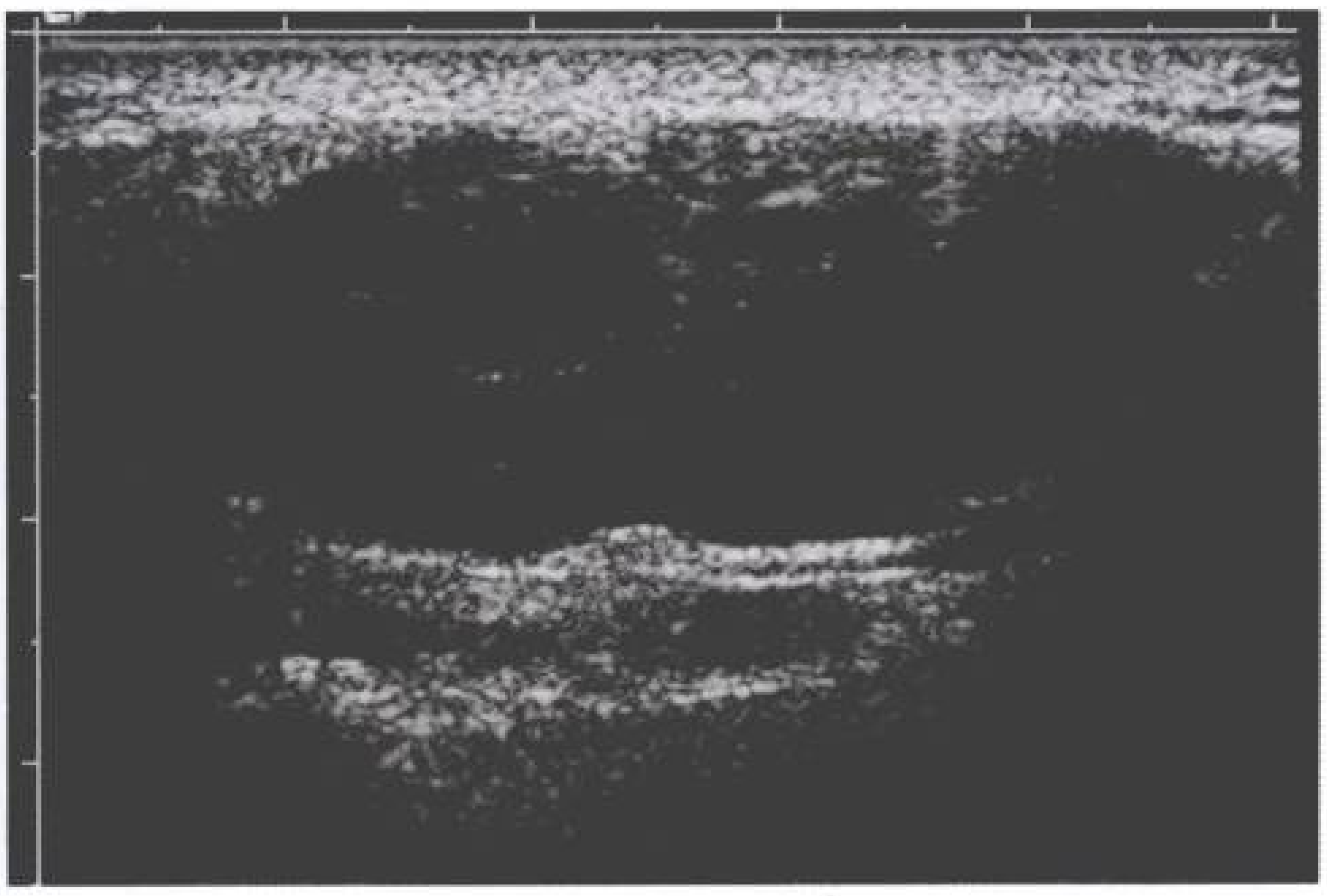

图 8-54 韧带样纤维瘤。声像图表现为较大的低回声肿块，边界清晰，内部回声较均匀

超声检查不仅对韧带纤维瘤定位和定性诊断的准确率较高,而且能判定累及邻近的关节及大血管的程度，可术前评估肿瘤的可切除性，为治疗提供重要参考。

纤维肉瘤

纤维肉瘤(fibrosarcoma)是生长迅速的恶性肿瘤。多见于中年人。病变可发生于任何部位，但是多数位于四肢、躯干、头颈部。开始为无症状的小结节，很快增大为较大的包块。有压痛，与周围组织固定。由于生长迅速，多数内部有出血、坏死。

较小的纤维肉瘤声像图多呈边界清楚的低回声结节，内部回声均匀，血流信号丰富(图8-55)。较大者内部回声不均匀，出现大小不等的坏死无回声区(图8-56)。侵犯骨骼时，可见骨皮质破坏。

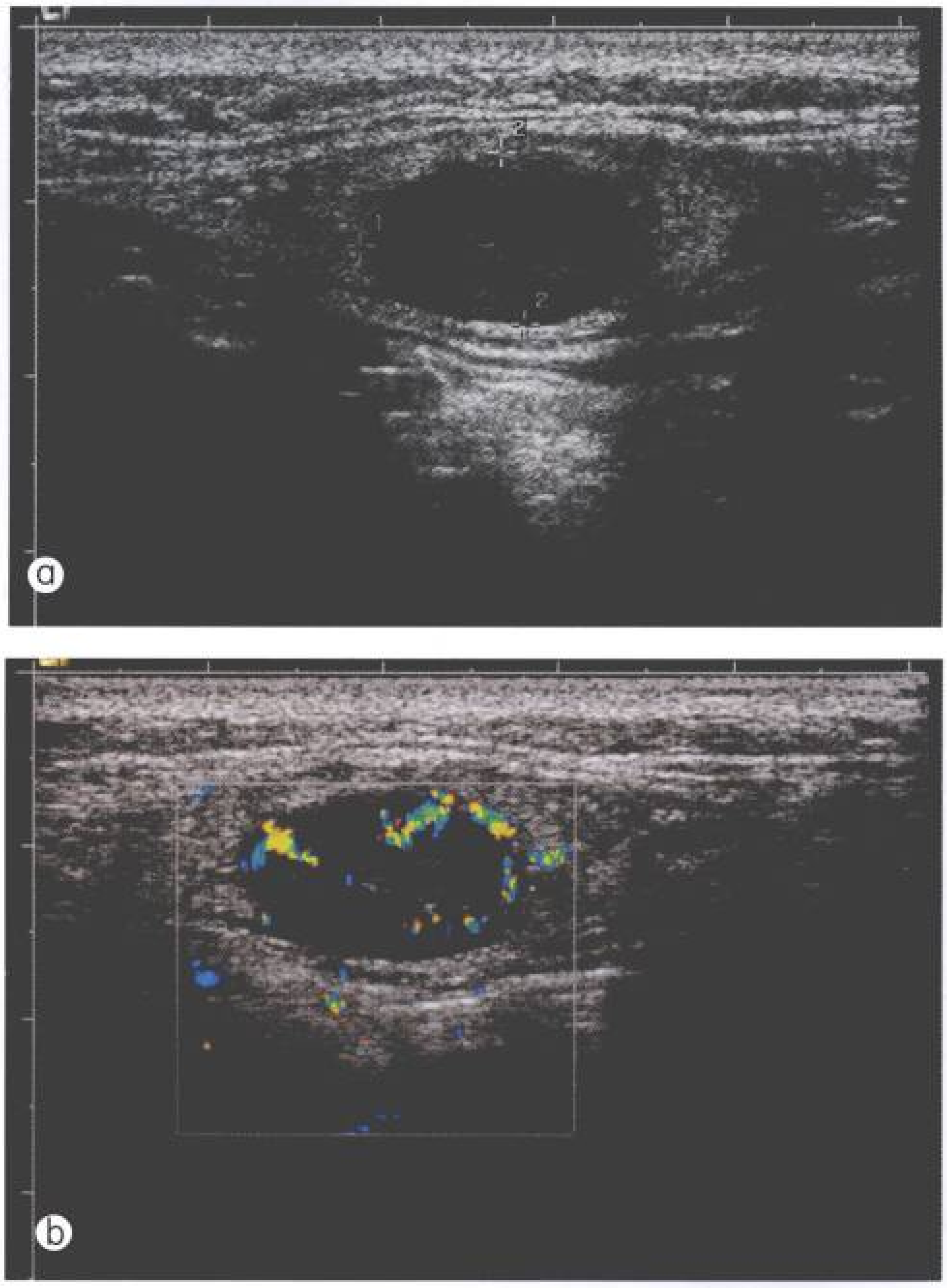

图 8-55　纤维肉瘤。患者 44 岁，男性；前臂结节。a. 声像图呈边界清楚的低回声结节，内部回声均匀，中央可见液化坏死区；b. 其内可见丰富血流信号

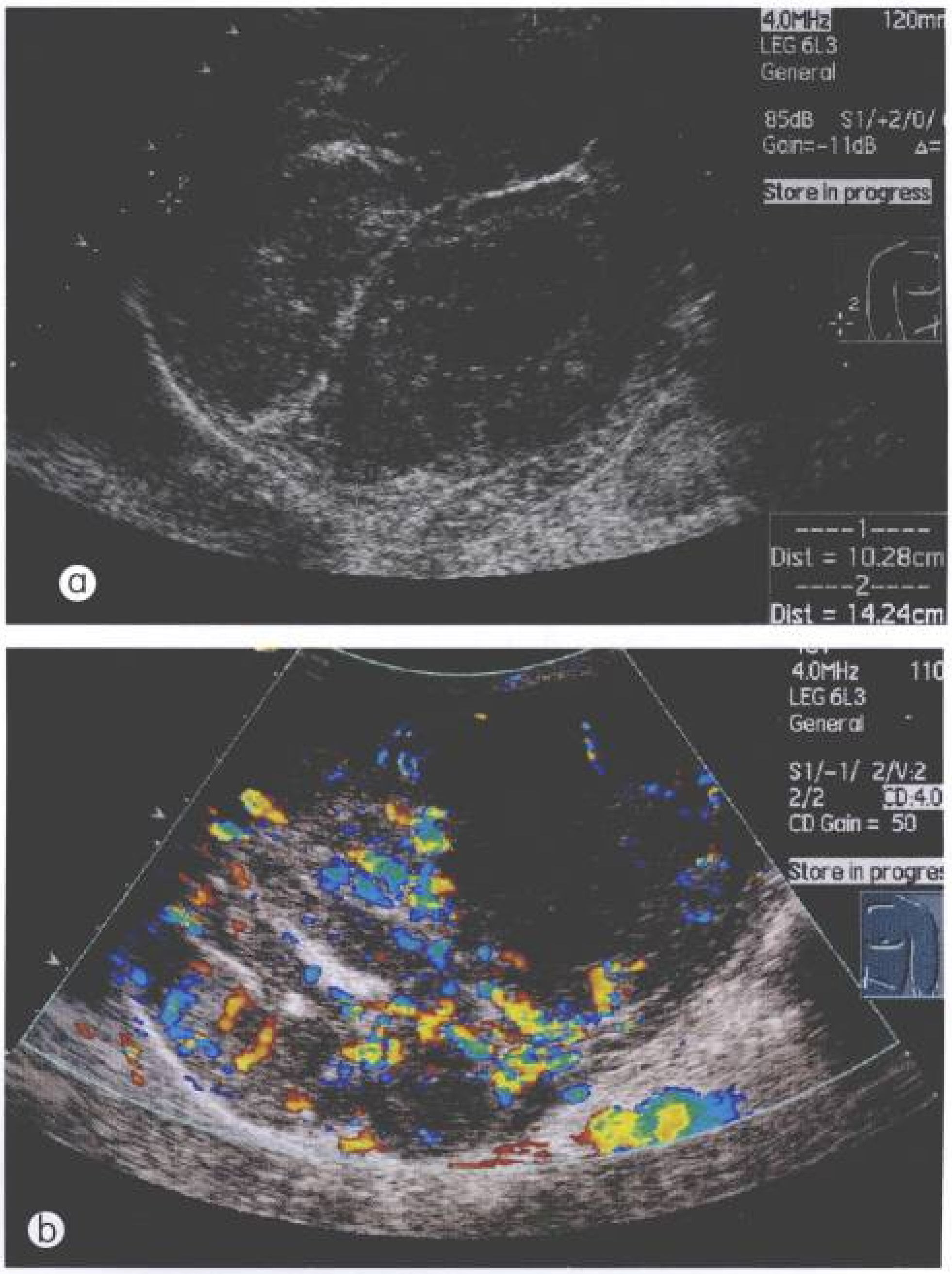

图 8-56　纤维肉瘤。a. 声像图显示腹壁巨大低回声肿瘤，呈多结节融合状；b. 彩色多普勒显示肿瘤内极丰富的血流信号

脂肪瘤

脂肪瘤(lipoma)由成熟脂肪组织构成，是成人最常见的软组织良性肿瘤。肿瘤绝大多数位于皮下脂肪层内，但是可以发生于身体的任何部位。若发生于肌肉组织内呈浸润性生长者称为浸润性脂肪瘤(infiltrating lipoma)，是脂肪瘤的一种特殊类型，也称肌内浸润性脂肪瘤。此类脂肪瘤血管比较丰富，因而也有称其为浸润性血管脂肪瘤者。病理表现为脂肪组织在肌肉组织中浸润生长，无包膜和明显边界，甚至侵及肌腱、关节囊、骨膜等。较大的浸润性脂肪瘤可能引起肌肉形态改变，甚至影响肌肉功能。部分患者肌肉胀痛。

位置表浅的皮下脂肪瘤表现为质软、可活动的肿物。声像图表现为椭圆形或分叶状肿块，其

长轴与皮肤平行，边界清楚，部分有包膜。内部回声多样，取决于肿瘤内纤维组织界面的多少，以及是否有坏死、钙化等。多数脂肪瘤比其周围脂肪组织回声强或相等(图 8-57)。某些脂肪瘤则表现为较低回声或混合回声。如超声检查显示为边界清晰的均匀强回声病变，具有可压缩性，彩色多普勒显示无血流分布时，则较有把握地诊断为脂肪瘤。

图 8-57 皮下脂肪瘤。脂肪层内椭圆形高回声肿块，边界清楚，部分有包膜

肌内脂肪瘤具有特异的表现，其弥漫性地浸润肌肉组织，故表现为肌内弥漫性的强回声，而非局限性的肿块(图8-58，图 8-59)。如果病变处表现为低回声或混合回声，则需进一步进行 MRI 或 CT 检查。较大的脂肪瘤出现"声速伪像"为其特征，后方可有声衰减(图 8-60)。

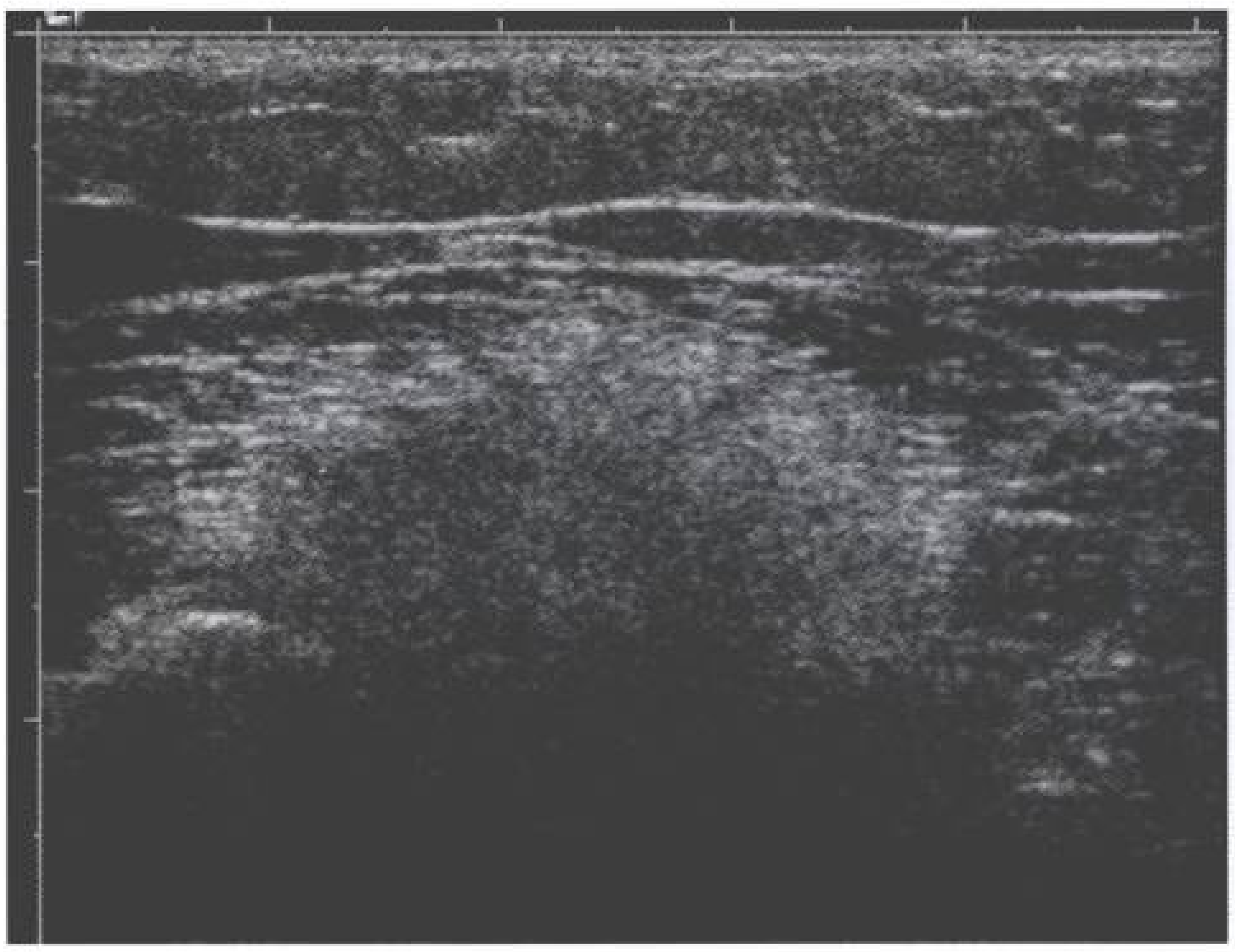

图 8-58 肌间脂肪瘤。肌层内椭圆形低回声团块，边界清楚、无包膜，有明显"声速伪像"；后方有声衰减

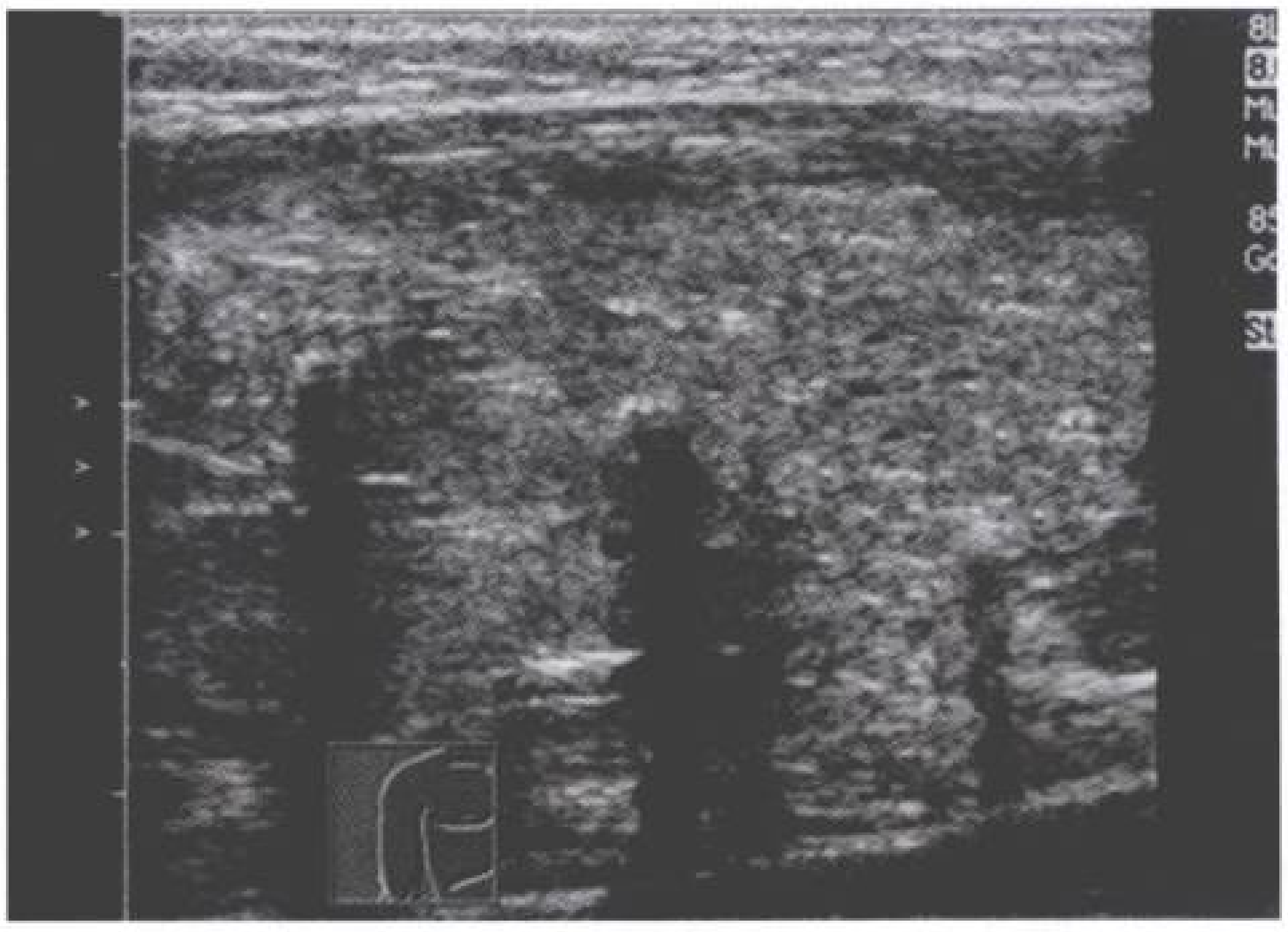

图 8-59 浸润性脂肪瘤。右前臂肌组织内不均匀强回声团块，边界不清晰，无包膜，内部可见钙化强回声，后方有声影

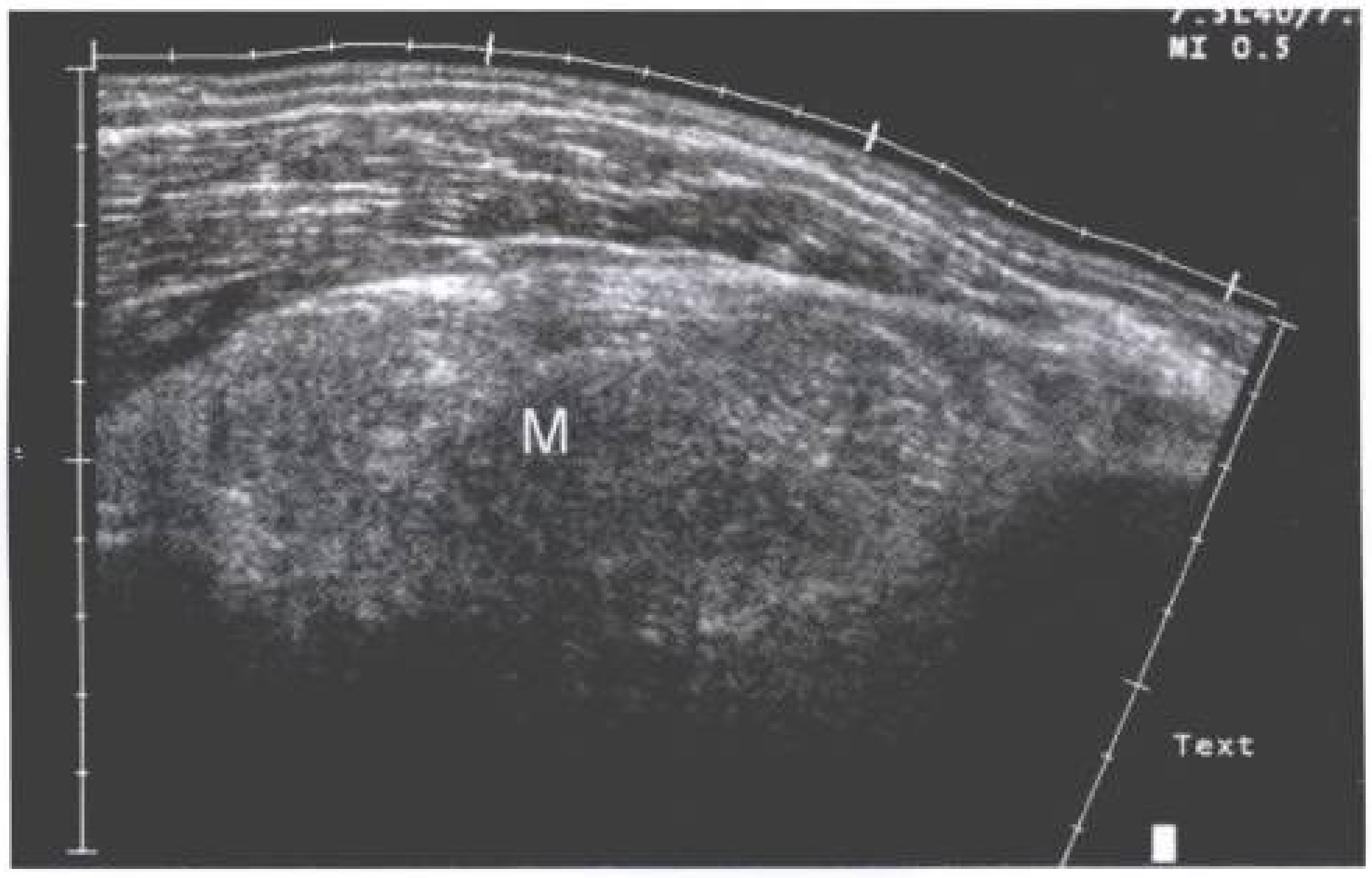

图 8-60 巨大脂肪瘤。肌肉内不均匀强回声团块（M），边界欠清楚；具有特征性的"声速伪像"；后方有声衰减

脂肪肉瘤

脂肪肉瘤(liposarcoma)可见于任何年龄，但是中、老年男性居多。最常发生于大腿和腹膜后，也可见于其他部位。病变的组织形态较为复杂，肿瘤细胞呈多样性，分化程度相差悬殊，与预后直接相关。病人除了病变局部肿块外，多无临床症状。手术后容易复发。

脂肪肉瘤声像图表现为结节状或分叶状肿块，边界可清晰，也可模糊，无包膜回声。内部回声取决于肿瘤的大小和结构，回声可强可低，较大的肿瘤坏死后内部回声杂乱，可出现强回声和无回声区(图8-61)。部分病例有钙化强回声斑。脂肪肉瘤的血流信号较少。

图 8-61　脂肪肉瘤。腹腔内约 3 cm×7 cm 低回声肿块，边界清楚，内部回声欠均匀，血流信号稀少，后方回声增强

血管瘤

血管瘤(hemangioma)也是最常见的软组织良性肿瘤之一。可能是胚胎期少数血母细胞与发育中的血管网分离所致，所以属先天性。其中最多见的是海绵状血管瘤(angiocavernoma)和毛细血管瘤(capillary angiomas)。发生于四肢的少数血管瘤呈蔓藤状生长，称为蔓状血管瘤 (angioma arteriale racemosu)。此类血管瘤血管壁厚，内径相对较大，扭曲蜿蜒。

血管瘤若发生于肌肉组织内呈浸润性生长，称为肌肉内血管瘤(intramuscular hemangioma)。肌肉内血管瘤可以是海绵状血管瘤、毛细血管瘤、蔓状血管瘤或呈混合型。声像图表现为肌肉内低回声团块，部分可呈强回声，质软，边界可清楚，也可不清楚，无包膜，内部回声不均匀，其间不规则的小无回声区，可出现钙化强回声斑(图8-62，图 8-63)。探头加压时，体积缩小。位于下肢的血管瘤站立位时明显增大，位于上肢的血管瘤抬高上肢明显缩小，此为很有效的鉴别方法。超声造影可见病变内长时间造影微泡停滞，廓清时间明显延长。

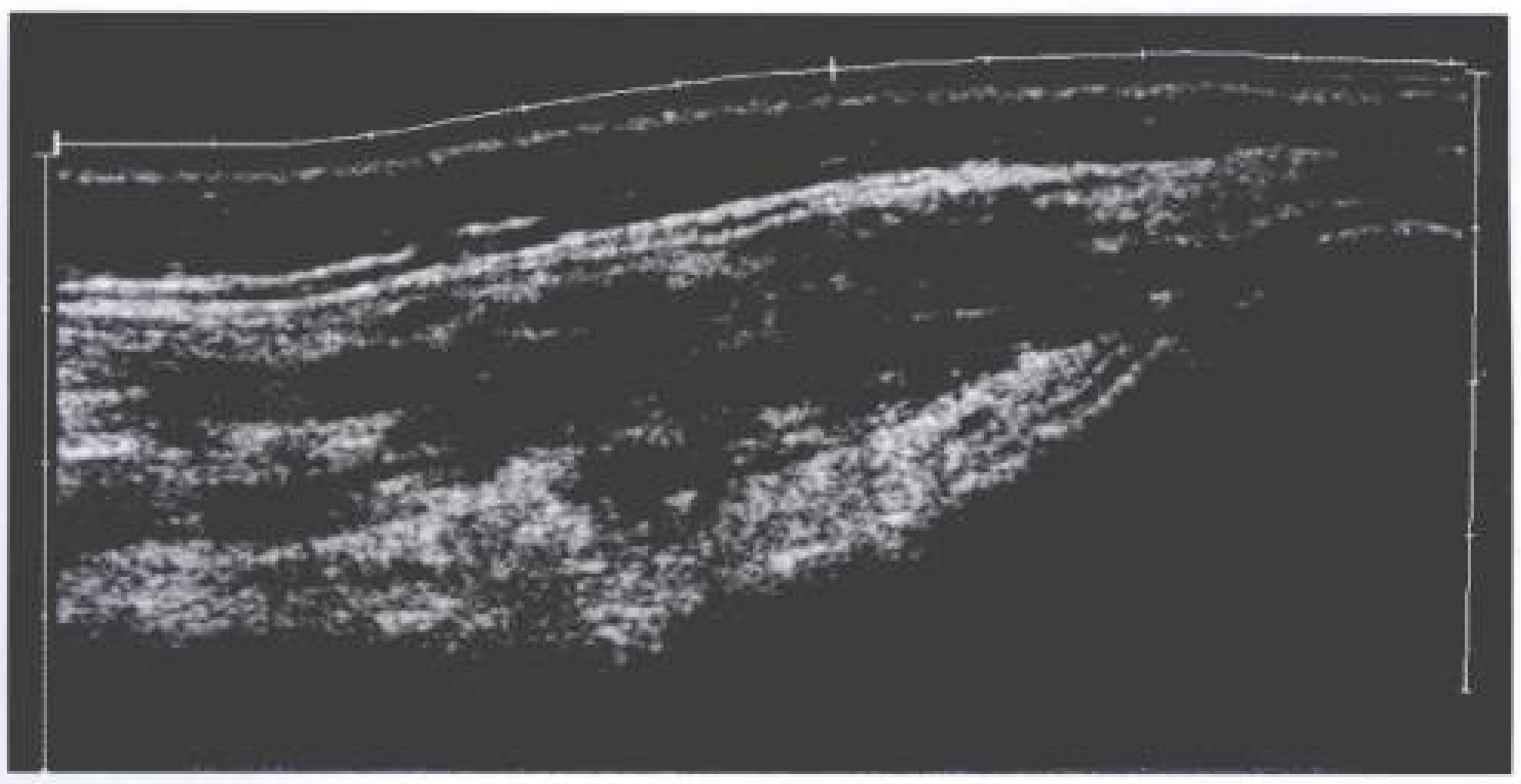

图 8-62　肌内海绵状血管瘤。股四头肌内低回声团块，边界不清，内部不规则的小无回声区(张武教授提供)

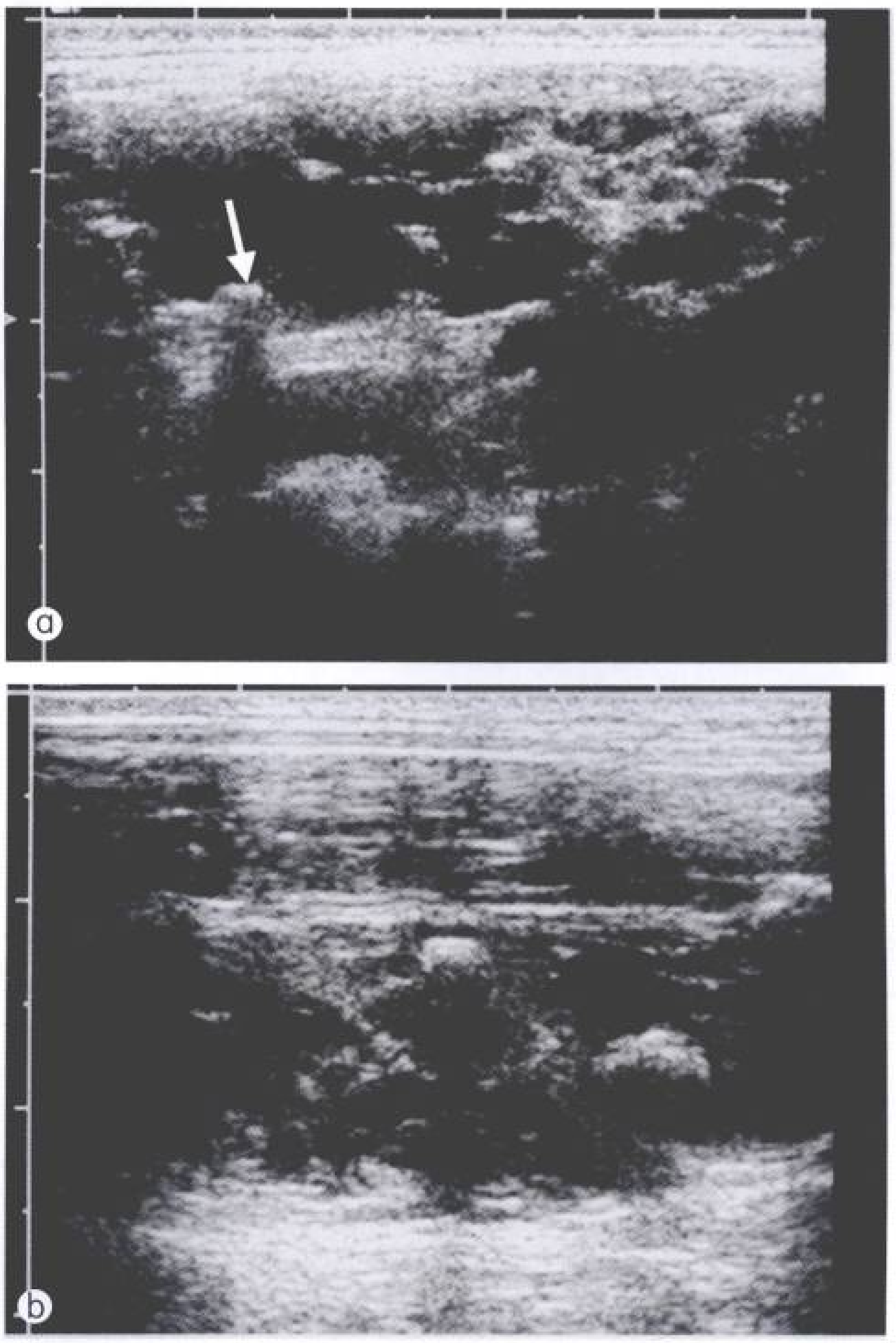

图 8-63　肘部肌内血管瘤。横断面(a)和纵断面(b)声像图显示瘤体边界不清，内部呈不规则的小无回声区，其间有结石强回声(↑)

其 他

肌肉痛

肌肉痛(myalgia)病因复杂，并不都与明确的肌肉病变相关。延迟性肌肉酸痛及肌肉痉挛是临床中最常遇到的两种情况。个别病例很难分辨疼痛是否由肌肉损伤所致，此时应用超声检查对于排除肌肉器质性病变很有价值。

延迟性肌肉酸痛的典型表现为疼痛、局部压痛，常伴有受累肌肉群肿胀。初起症状通常在剧烈运动后 12~24 h 后出现，持续几天后慢慢缓解。每个人都会有延迟性肌肉酸痛的体验，通常出现在突然剧烈运动后的第一、二天。患者血清肌酶可以急性升高，提示存在肌纤维损伤或溶解，这已经得到组织学证实。但是，目前 MRI 和超声检查都还不能显示这种细微变化。

肌肉痉挛是另一种广泛影响人群的疾病，属于集中的自发性肌肉群强烈痉挛收缩引起的疼痛，确切的发病机制还不清楚。长时间运动、脱水、温度过冷或过热、乳酸中毒、慢性血液透析、动脉粥样硬化，以及静脉曲张都是造成肌肉痉挛的诱发因素。肌肉裂伤也可能刺激产生肌肉痉挛而被误诊。对肌肉痉挛的治疗通常包括被动的肌肉拉伸。然而，潜在肌肉或肌腱损伤时，这种治疗方式会加重疼痛或加重病情。因此对长时间肌肉痉挛的超声检查，其作用在于诊断潜在的肌肉断裂以决定治疗方式。

肌 炎

肌炎泛指肌肉的炎症病变。它可以由外伤、感染或系统性疾病引起。

累及肌肉的细菌感染在儿童和青年人中最常见。特别在炎热的季节，化脓性肌炎的发病率增高。感染通常局限在单一的骨筋膜室中。受累的肌肉起初质地变硬，几天后液化脓肿形成出现波动性，并可出现局部淋巴结肿大。

在细菌性肌炎的早期，超声检查即可显示受累的肌肉回声明显增强。纤维脂肪隔伴炎性渗出肿胀时，表现为低回声(图8-64)。与无症状的一侧相比肌肉直径多增大。当病变进展至中心坏死形成脓肿后，声像图表现与血肿相似，低回声脓液腔内可见强回声碎屑，部分病例可见液平面(图 8-65)。如果有气体形成则可见特征性的强回声伴后方多重反射。感染相关的临床表现有助于确诊。

化脓性肌炎形成的脓肿应与继发于化脓性骨髓炎的肌肉脓肿相鉴别。化脓性肌炎时，脓肿位于肌肉的中心。而化脓性骨髓炎形成的脓肿，脓性物质沿骨的轮廓和瘘管分布，骨膜可见抬高，骨膜下液体聚集。

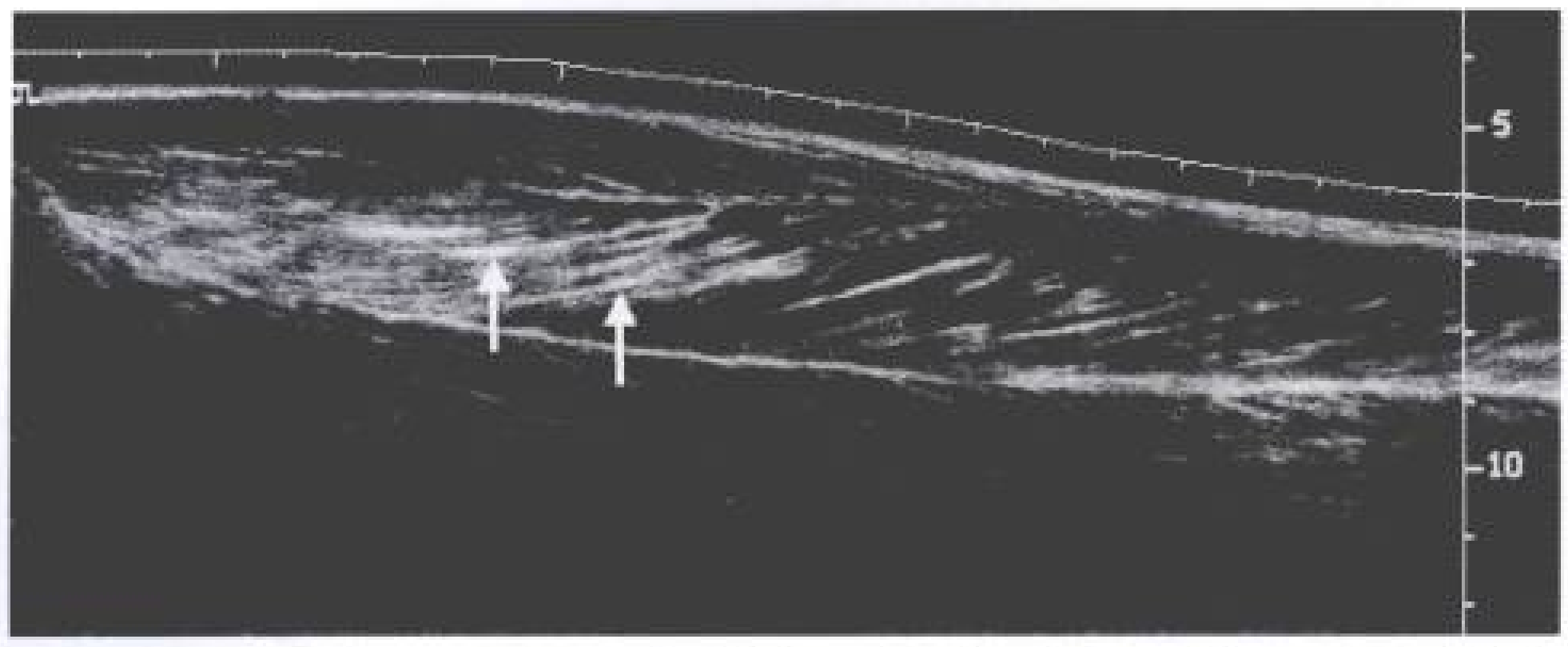

图 8-64 肌炎。腿部肌炎早期，超声宽景成像显示肌肉的纤维脂肪分隔与肌束相比，回声明显增强(↑)(张武教授提供)

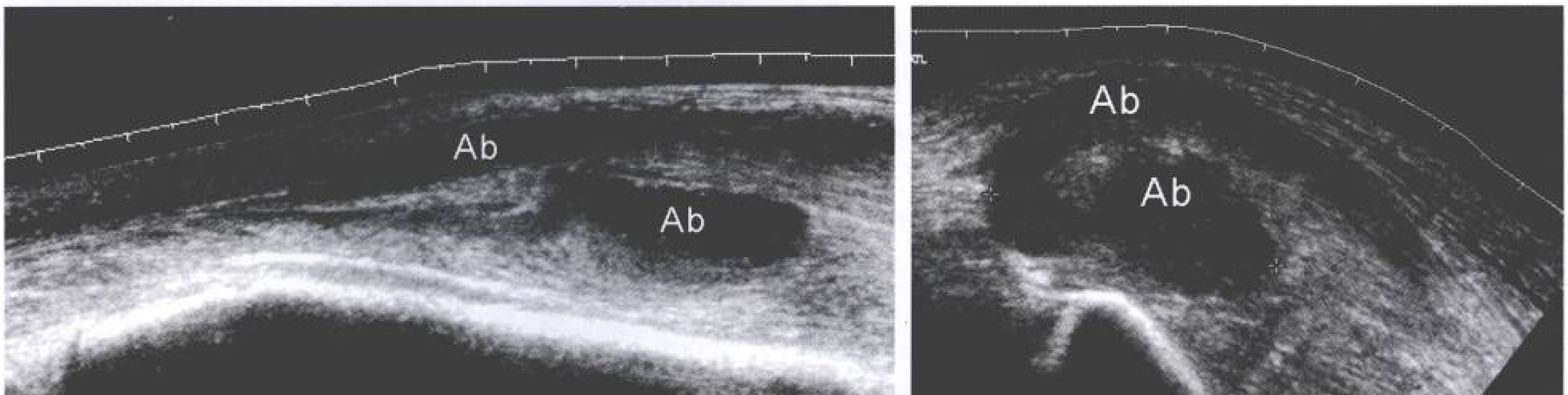

图 8-65 肌炎。超声宽景成像长轴(a)和短轴(b)显示三头肌和皮下组织内脓肿(Ab)，呈不规则无回声区，边界欠清楚(张武教授提供)

肌肉的病毒感染常表现为肌痛，典型的病例是流行性胸痛(Bornholm 病)。与柯萨奇病毒感染有关。与病毒感染有关的肌肉内的病毒包涵体可以通过活检在电子显微镜下观察到。

肌肉萎缩

肌肉萎缩可为部分性或全身性。部分性肌肉萎缩可能很难被观察到，需与躯体对侧进行对比。全身性肌萎缩较易诊断，常见原因为神经压迫或断裂导致去神经支配，或肌肉本身废用，如肌腱断裂。

肌萎缩在超声上表现为脂肪浸润、体积缩小及回声增强，低回声的肌束消失(图 8-66，图 8-67)。

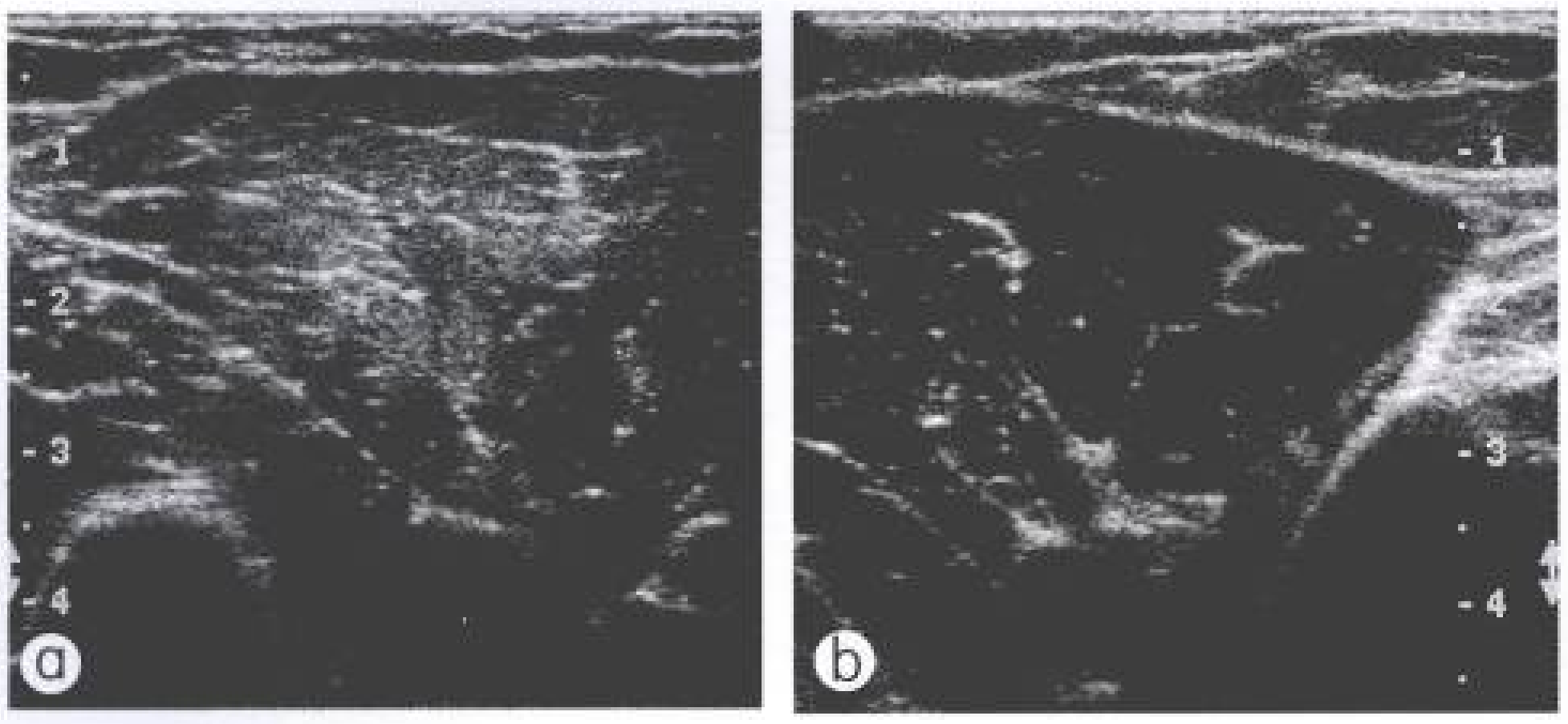

图 8-66　肌萎缩。a. 肱二头肌附着处陈旧性撕裂致肌萎缩肩胛肌体积明显缩小，回声增强；b. 健侧对照

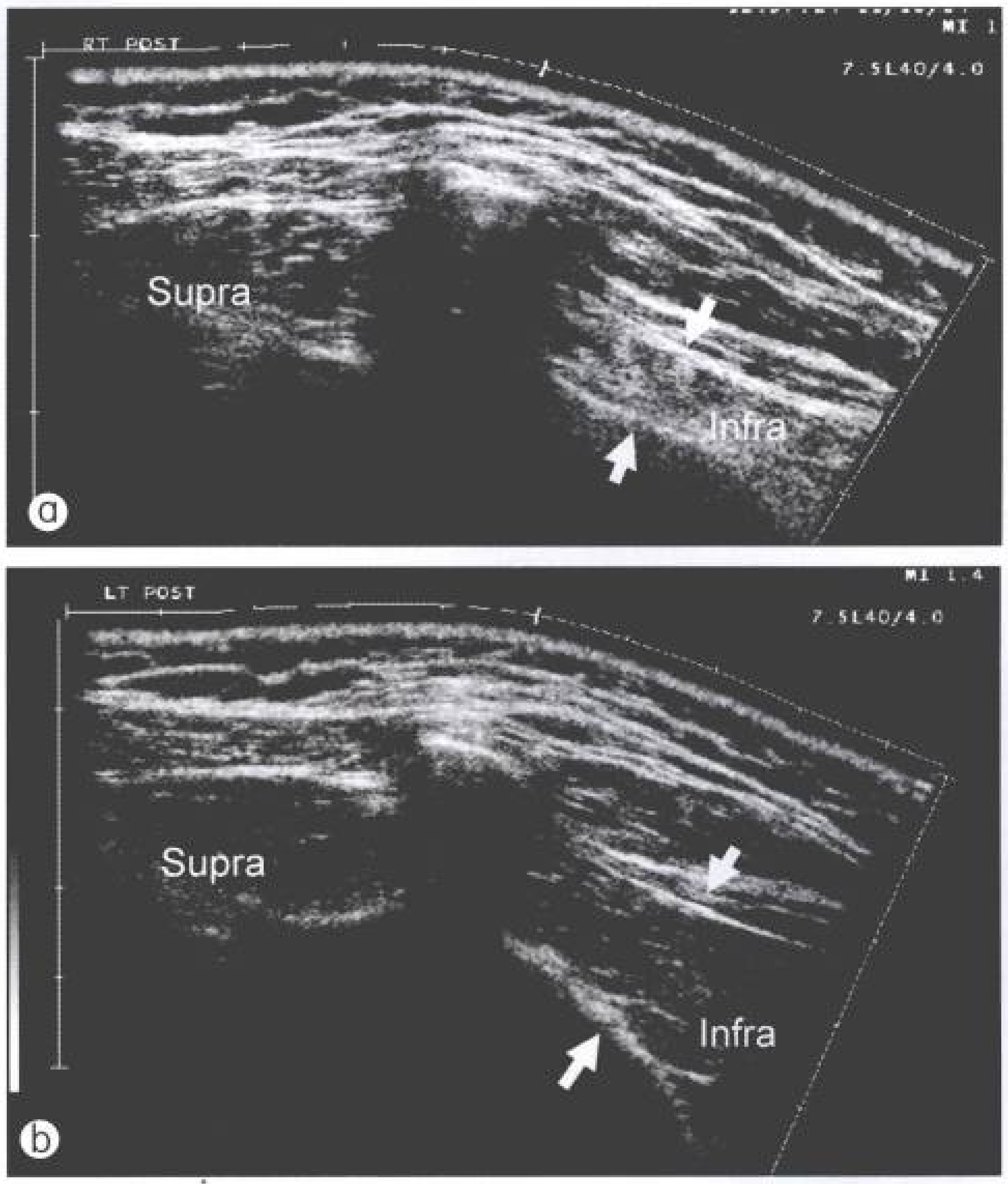

图 8-67　肌萎缩。右侧肩袖损伤后持续无力。a. 声像图显示右侧冈下肌(↑)萎缩，回声增强，肌纤维结构模糊；b. 与左侧(健侧)冈下肌(↑)比较有明显差别。Supra：冈上肌；Infra：冈下肌

弥漫性肌肉病变

超声检查对肌肉、神经等软组织疾病具有很高的检出率，但其表现无特异性。肌肉弥漫性病变声像图可表现为肌肉萎缩、回声增强，或肌肉肥大(肌肉体积增大，不伴间质病变)及假性肥大(肌肉间质病变所致体积增大)(图 8-68，图 8-69)。亦可出现水肿、脂肪浸润、纤维化及钙化等表现。超声在这一大类疾病中的主要作用是引导肌肉活检，这是诊断的金标准。

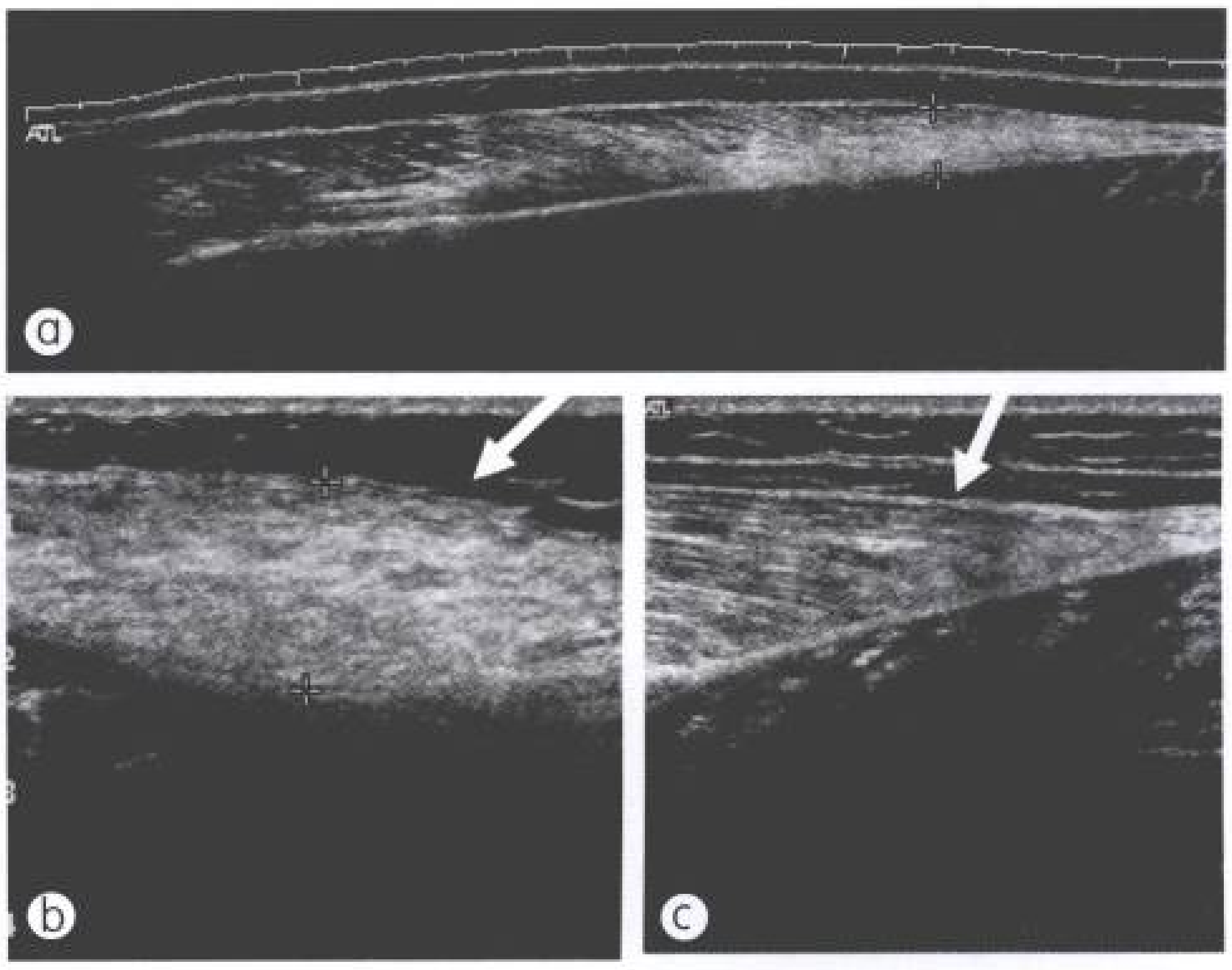

图 8-68　弥漫性肌肉病变。腓肠肌内侧头的超声宽景成像(a)和长轴(b)、短轴断面(c)显示腓肠肌远端 1/2 明显肿胀伴弥漫性回声增强(↑)。声像图和临床所见都符合 Becker's 营养不良

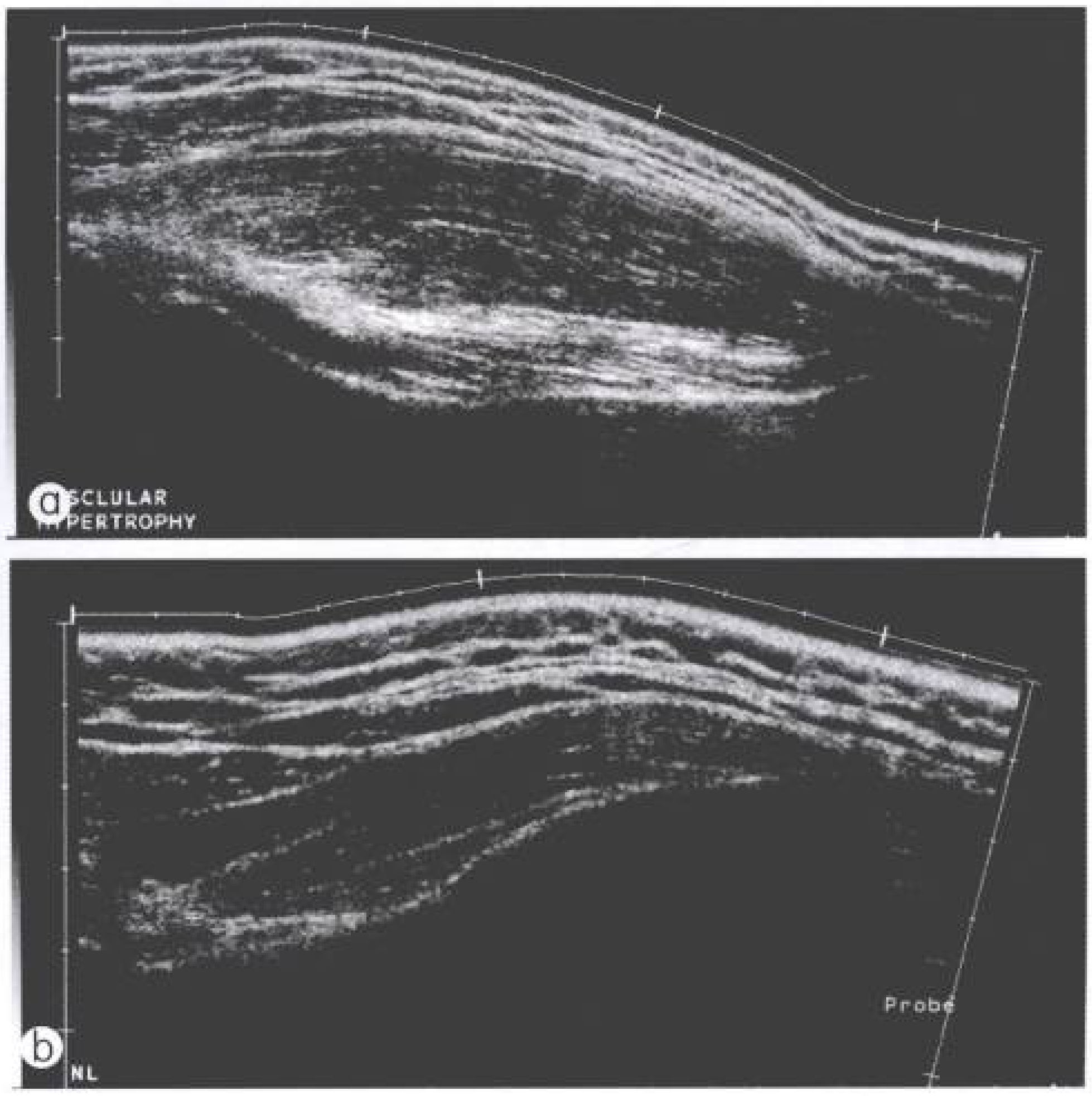

图 8-69　肩胛下肌肥大。声像图显示左侧肩胛下肌 (a)较健侧(b)明显增厚，但是肌内结构尚清晰

外胫夹

美国医学会(AMA)对外胫夹(shin splints)术语的标准定义是“在坚硬路面上反复跑动或过度使用足部屈肌造成的腿部疼痛和不适”。AMA建议这个诊断限用于肌肉肌腱炎症，不包括骨折及骨筋膜室综合征之类的缺血性疾病。患者的典型表现为胫骨外侧及胫骨中下段后内侧边缘不同程度的钝痛及压痛。疼痛在有规律的反复运动后发作，在足踝主动活动后查体可有压痛。外胫夹的疼痛原因还不清楚，可能由创伤或运动负荷过重引起筋膜和邻近骨膜的创伤性炎症有关。

超声检查可见胫骨内侧缘筋膜增厚。肌肉间隔与胫骨后内侧缘和外侧缘骨膜之间的结合处及局部骨膜亦可见增厚(图8-70)。

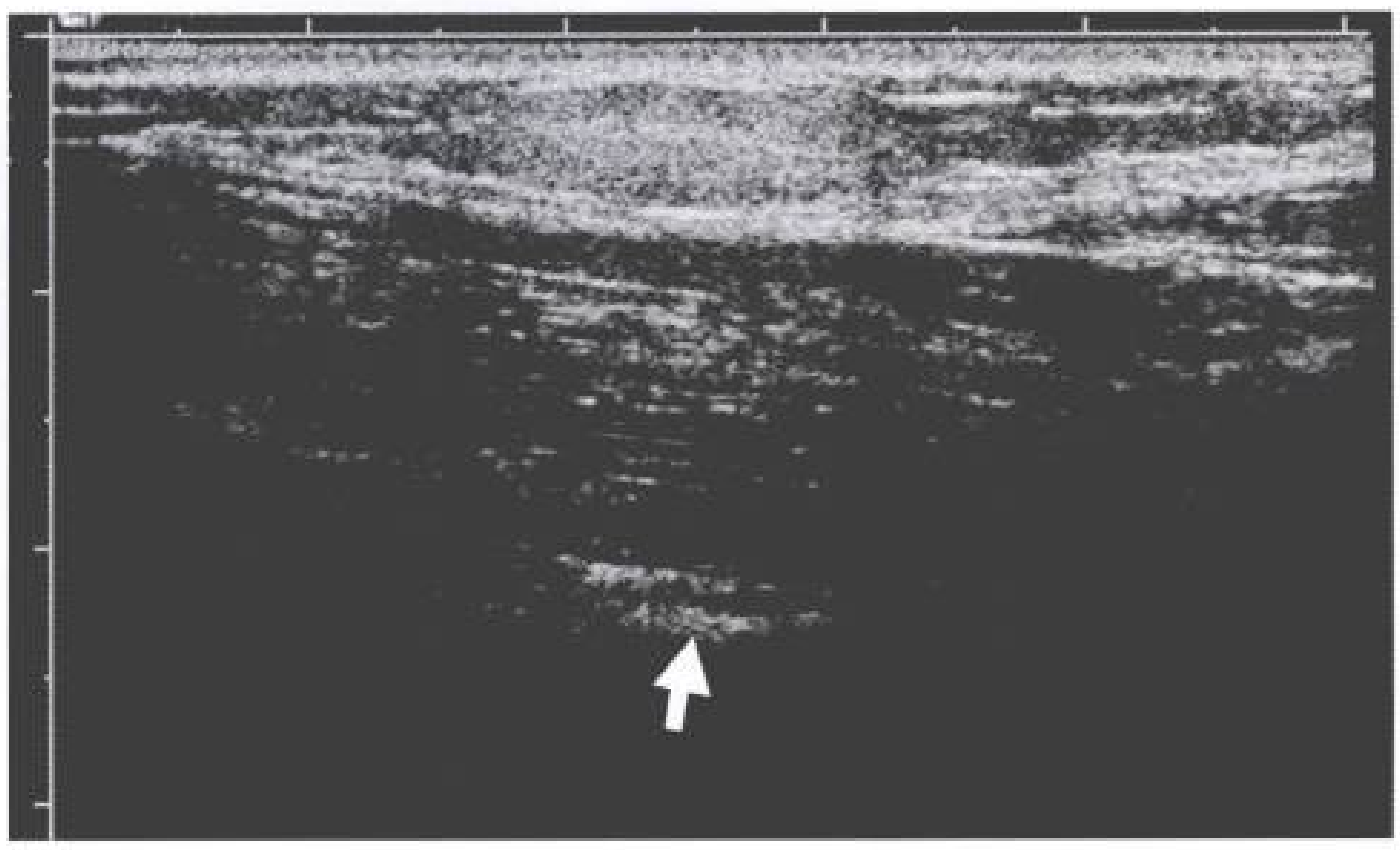

图8-70　外胫夹。声像图显示胫骨内侧缘筋膜增厚；肌肉间隔与胫骨后内侧缘和外侧缘骨膜之间的结合处及局部骨膜亦可见增厚(↑)

异 物

肌内异物是急诊医师最常遇到的问题。对于一个意识清楚且配合的成人患者而言，诊断异物相对比较容易。但是若患者是儿童或意识不清且不能配合者，会给诊断带来困难。漏诊的异物可能形成慢性引流性伤口、脓肿，以及持续性疼痛；其他相对比较少见的并发症有异物移位，金属性滑膜炎，以及侵入血管伴发血栓形成。异物延误治疗可能导致严重后果。据报道，在急诊医师最常遇到的医疗事故诉讼案中，异物漏诊排在第二位。

透射X线的异物，例如木头和植物的刺，多数情况下难以发现。对于这些情况，超声检查是最有效的手段。

木质异物通常表现为强回声，后方伴有声影，容易诊断。然而，与其他种异物不同的是木质异物可以在周围炎性反应的作用下发生分解。几天之后，木质异物的回声将会逐渐减低，并最终消失于周围的炎性液体内。异物的伴发征象有助于诊断。异物周围血肿，或者慢性病例内的脓性物质有助于衬托出异物的轮廓，表现为低回声晕(图8-71)。另外，在急诊病例中，异物进入体内的通道内可能会出现气体。气体表现为异物旁的一条强回声灶后方伴有声影。

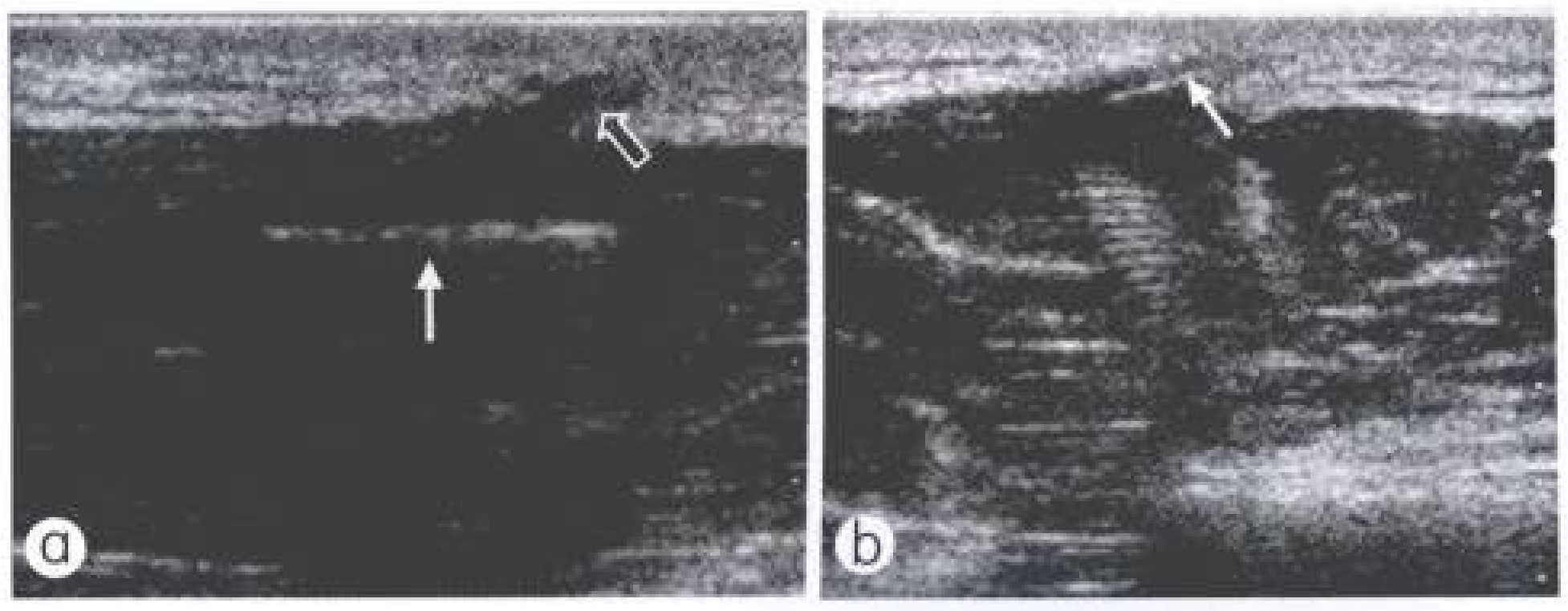

图8-71　异物。a. 异物呈肌间高回声(↑)，后方伴有声影，其前方见外伤通道(⇧)；b. 金属异物(↑)后方有彗星尾征(🡅)

塑料物质比完整的木质异物回声要略低一些，但是也有声影。这些相对惰性的物质不会受周围炎性反应的影响而发生分解。金属异物为强回声，伴有明显的彗星尾伪像。金属异物很坚硬，可以通过软组织而发生移位。加压皮肤，肌肉收缩，以及呼吸运动都可以引起移位。

异物通常有进入组织的外伤通道。超声常可以循通道回声显示异物。

【小 结】

超声显像是诊断肌肉内和肌肉周边病变的可靠方法。它的实时能力为动态条件下评价肌肉结构提供了惟一的方法，使得一些隐蔽性的疾病得以被检出。超声系列的随诊检查对于病变愈合和重复损伤的预后提供很有价值的信息。这些独特的优势及低廉的价格，使得超声成为评价肌肉疾病的首选检查方法。

参考文献

1 Beggs I. Sonography of muscle hernias. AJR, 2003, 180: 395~399

2 Bianchi S, Poletti PA, Martinoli C, et al. Ultrasound appearance of tendon tears. Part 2: lower extremity and myotendinous tears. Skeletal Radiol, 2006, 35: 63~77

3 Bianchi S, Martinoli C, Abdelwahab IF, et al. Tears of gastrocnemius muscle head. J Ultrasound Med, 1998, 17: 157~162

4 Bianchi S, Abdelwahab IF, Mazzola C, et al. Sonographic examination of muscle herniation. J Ultrasound Med, 1995, 14(5): 357~360

5 Campbell SE, Adler R, Sofka CM. Ultrasound of muscle abnormalities. Ultrasound Quarterly, 2005, 21(2): 87~94

6 Chaua CLF, Griffith JF. Musculoskeletal infections: ultrasound appearances. Clin Radiol, 2005, 60: 149~159

7 Chhem RK, Cardinal E. Guidelines and Gamuts in Musculoskeletal ultrasound. Wiley-Liss, 1999. 247~281

8 曹海根，王金锐译.肌肉骨骼系统超声诊断. 上海：上海科学普及出版社, 1992, 145~162

9 Fraipont MJ, Adamson GJ. Chronic Exertional Compartment syndrome. J Am Acad Orthop Surg, 2003, 11: 268~276

10 McNally E. Practical musculoskeletal ultrasound. Churchill Livingstone, 2004

11 Oslon SA, Glasgow RR. Acute compartment syndrome in lower musculoskeletal trauma. J Am Acad Orthop Surg 2005, 13: 436~444

12 Peetrons P. Ultrasound of muscles. Eur Radiol, 2002, 12: 35~43

13 van Holsbeek MT, Introcaso JH. Musculoskeletal Ultrasound. 2nd ed. 2001. 23~74

14 Gershuni DH. ultrasound evaluation of the anterior musculo-fascial compartment of the leg following exercise. Clin Orthop, 1982, 167: 185~190

15 Jarvi OH, Saxen E. Elastofibroma dorse. Acta Pathol Microbiol Scand, 1961, 51(Suppl 144): 83~84

16 Vastamaki M. Elastofibroma scapulae. Clin Orthop Relat Res, 2001, (392): 404~408

17 Jarvi OH, Lansimies PH. Subclinical elastofibromas in the scapular region in an autopsy series. Acta Pathol Microbiol Scand, 1975, 83: 87~108

第 9 章　外周神经超声显像

Chapter 9　Sonography of the Peripheral Nerve

陈　文　贾建文　邱宏仁

目前，随着高分辨力的高频超声探头的出现，大多数外周神经能够被超声清晰显示。虽然很多放射科医生及临床医生更喜欢用 MRI 评价外周神经，而且高频超声在检查外周神经方面也确实存在着对操作者个人能力依赖性较强及培训时间长等缺点，但在耗时少、费用低、空间分辨力高、可动态观察及对比研究，以及避免导致患者出现幽闭恐怖症等方面，高频超声则比 MRI 具有更多的优势。

临床适应证

外周神经超声检查最常见的临床指征为各种原因所致的神经卡压综合征，其次是临床怀疑为外周神经来源的软组织肿物。此外，创伤性神经瘤、神经感染性疾病、尺神经异位等也可用超声来进行评价。

扫查技术

进行扫查之前，操作者应对神经周围的解剖结构如骨骼、肌肉、血管等有清楚地了解。为了获得更好的分辨力，浅表部位应用 7.5MHz 以上探头，较深部位应至少用 5MHz 探头，同时应采用线阵探头以减少出现图像失真的情况。

与沿神经长轴进行纵断扫查相比，对神经进行横断的系列扫查效果较好，这样可以有效避免将神经干与同一平面的肌肉及肌腱相混淆。此外，由于大多数的躯体神经在走行线路上与血管非常接近，故可利用彩色多普勒超声帮助寻找神经的走向和结构。

声像图解剖

神经纤维为外周神经的基本构成单位，是神经细胞突起的延伸部分，中心为轴突，外周由鞘膜细胞(Schwann 细胞)组成的鞘状结构包绕。每条神经纤维均被纤细的结缔组织薄膜——神经内膜包裹；多条神经纤维相互聚集形成神经纤维束，并被致密的结缔组织膜——神经束膜包裹；数目不同的神经纤维束被较为疏松的结缔组织膜——神经外膜包裹后形成神经干。神经干发出分支遍布于身体各处，支配人体的各项活动(图 9-1)。

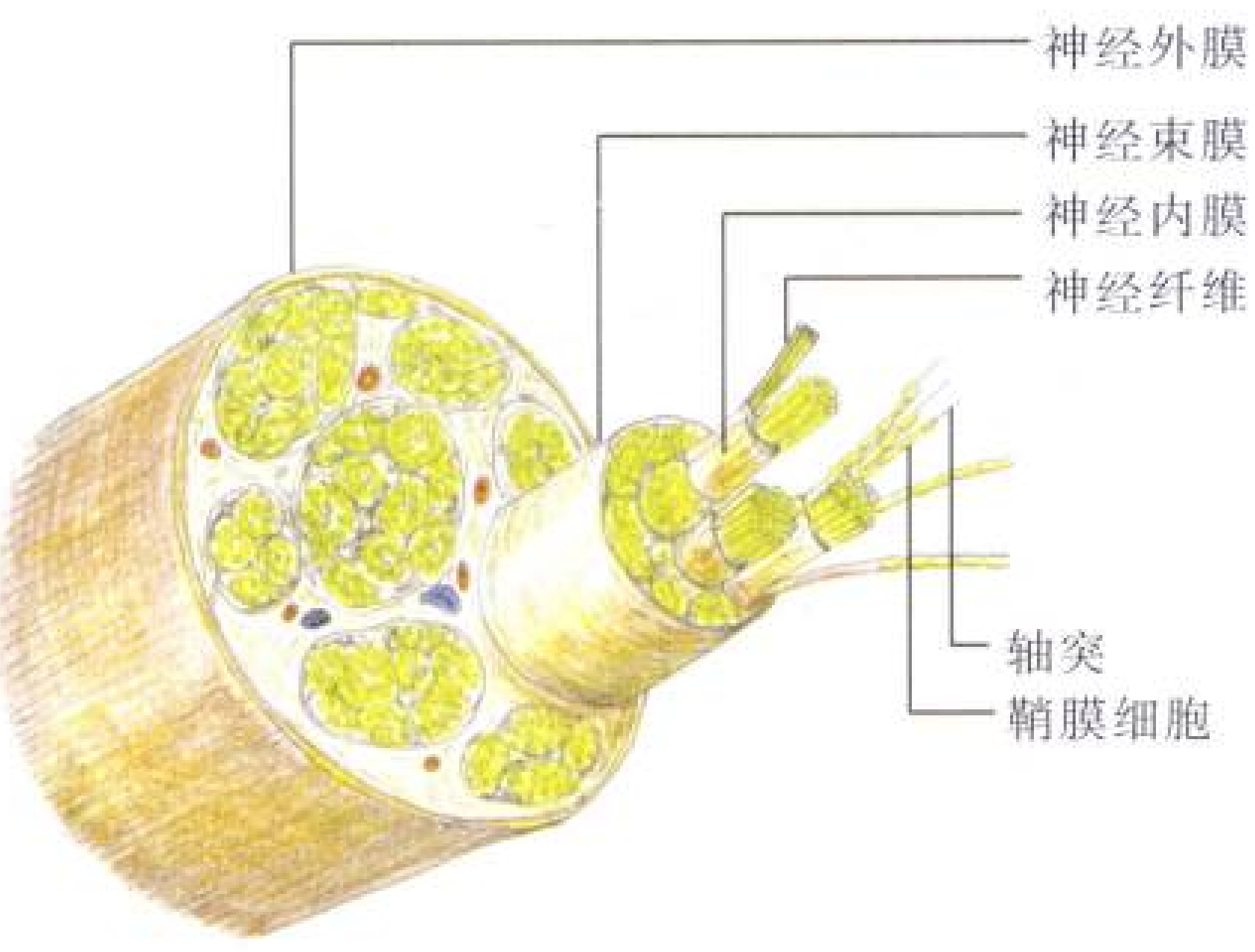

图 9-1　神经构成示意图

在高频超声声像图上，外周神经在其长轴方向表现为多发的相互平行的低回声束，其内可见不连续的强回声线分隔；在短轴方向表现为多发小圆形低回声束，周边为强回声线包绕形成网状结构(图 9-2，图 9-3)。对应的组织学检查表明：低回声束代表神经结构中的神经纤维束，强回声线为包裹在神经纤维束周围的神经束膜。这种束状结构在大多数的外周神经均可见到，探头频率越高，其束状结构越清晰。当探头频率较低、神经受挤压(如穿越神经孔、骨纤维管等狭窄空间时)、神经位置深在或神经较纤细时，这种束状结构可变得模糊不清，甚至仅表现为带状低回声。

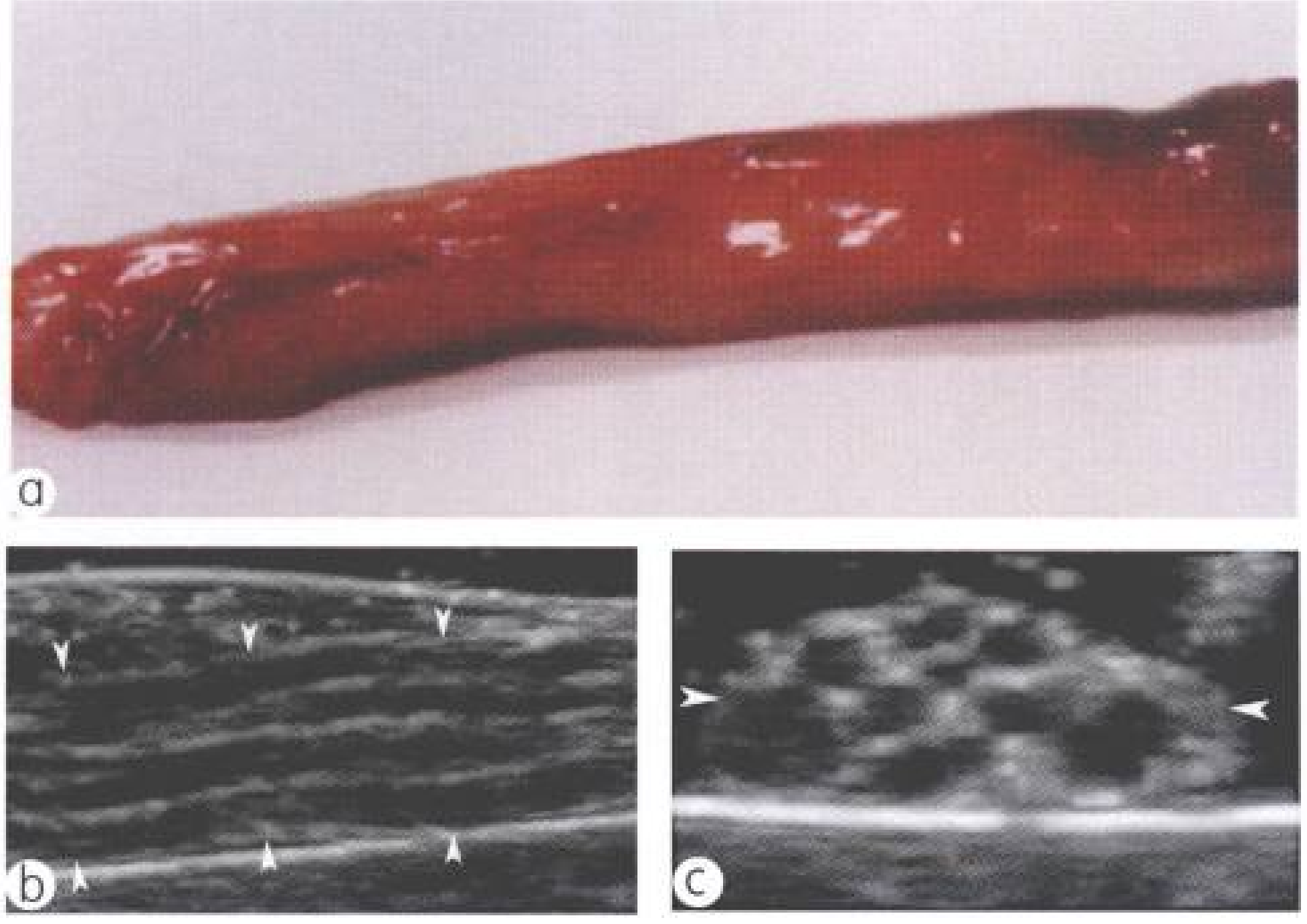

图 9-2 离体正中神经标本的超声表现。a. 正中神经离体标本；b. 长轴方向为多发相互平行的低回声束被不连续的强回声线所分隔；c. 短轴方向表现为多发小圆形低回声束被强回声线包绕形成网状结构

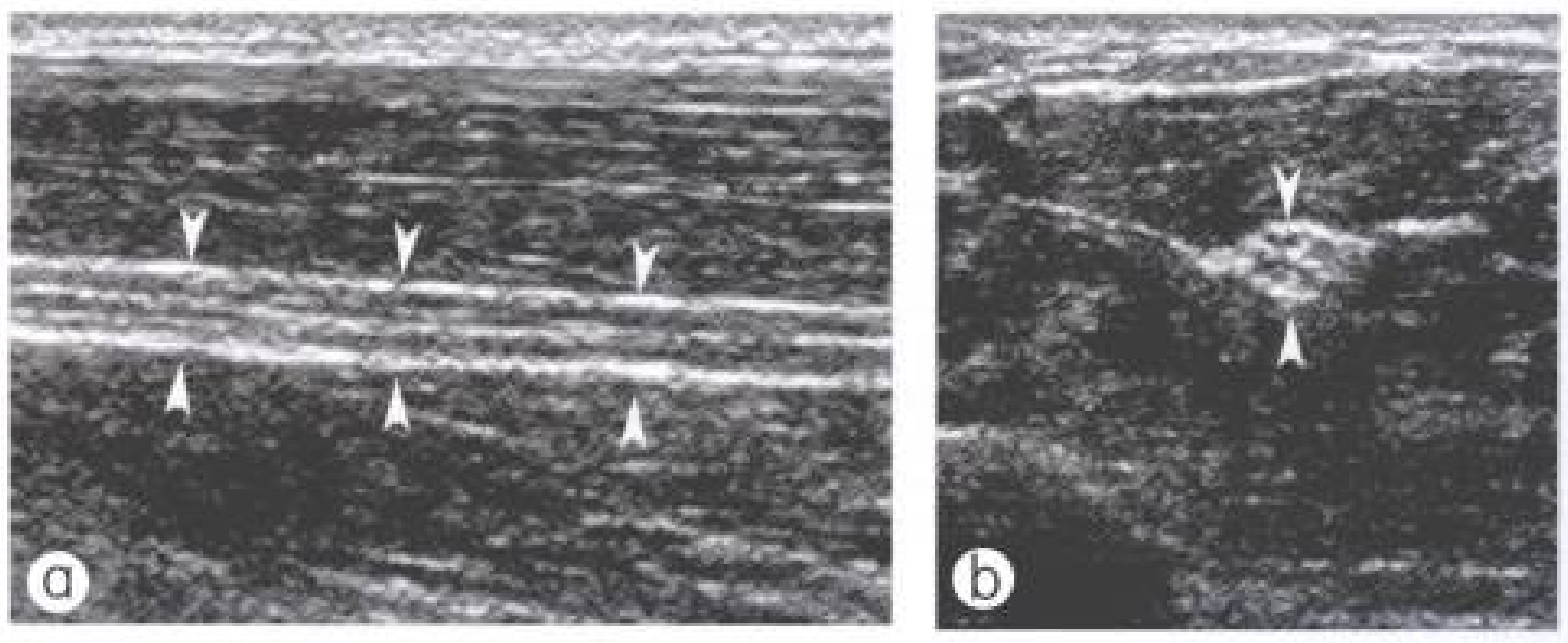

图 9-3 正常人体前臂处正中神经(△)。a. 长轴方向为多发相互平行的低回声束被不连续的强回声线所分隔；b. 短轴方向表现为多发小圆形低回声束被强回声线包绕形成网状结构

下肢主要外周神经

下肢主要的外周神经为坐骨神经、胫神经、腓总神经及其分支腓浅、腓深神经(图 9-4)。坐骨神经可在腘窝上方通过横断扫查进行寻找，超声表现为典型的网状结构，位于腘动静脉旁，股二头肌与半膜肌及半腱肌之间(图 9-5)。坐骨神经在腘窝顶端分为胫神经及腓总神经，胫神经位于腘动静脉旁，腓总神经则向外下方走行并绕过腓骨头。值得指出的是，由于腓总神经的神经纤维束较为粗大且数量较少，其声像图表现为回声较低 (图 9-6)。腓总神经在腓骨头下方分为腓浅神经和腓深神经。腓浅神经位于趾长伸肌与腓骨长、短肌之间，腓深神经穿腓骨长肌和趾长伸肌起始部伴胫前动脉下行。

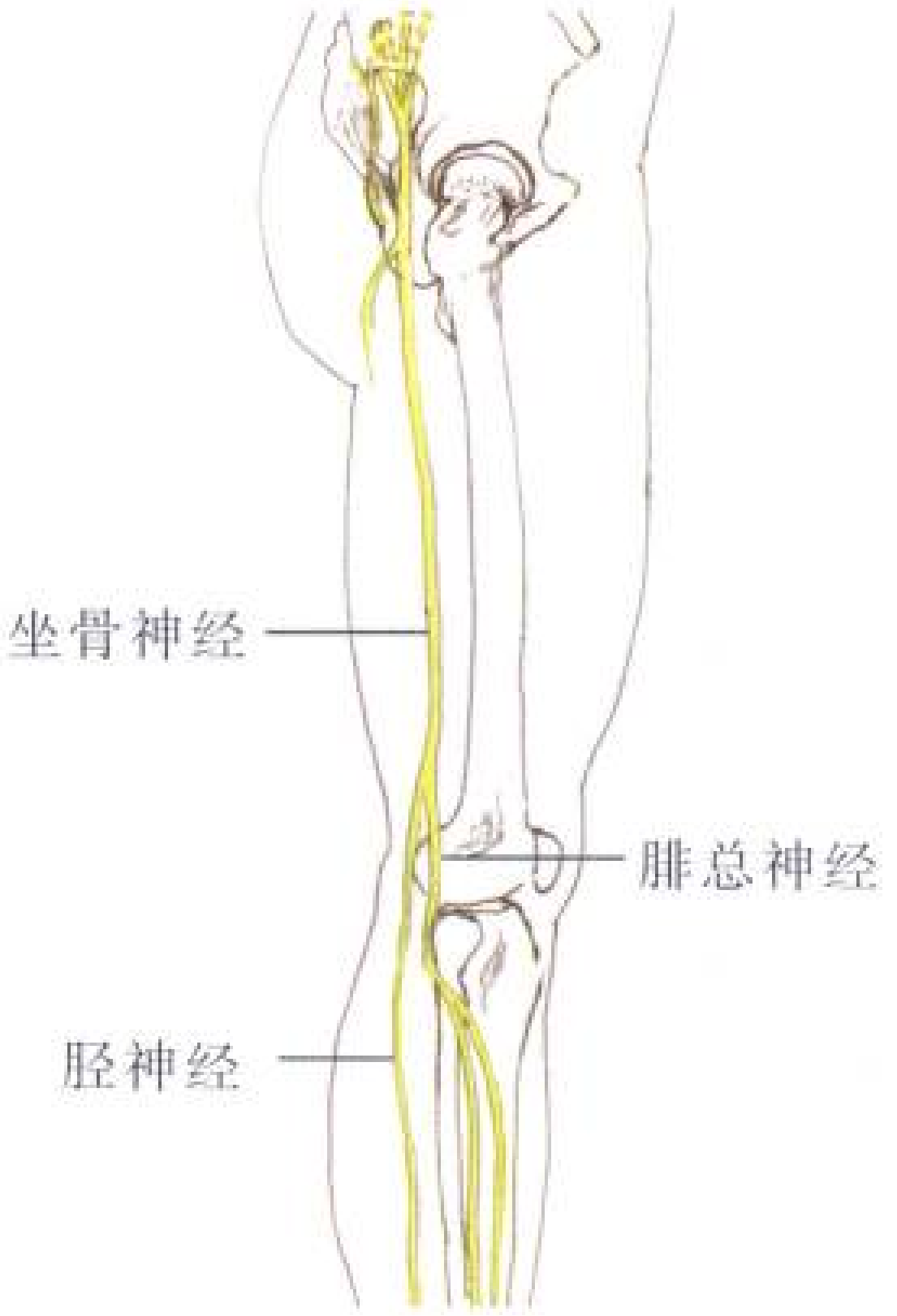

图 9-4 下肢主要外周神经走行示意图

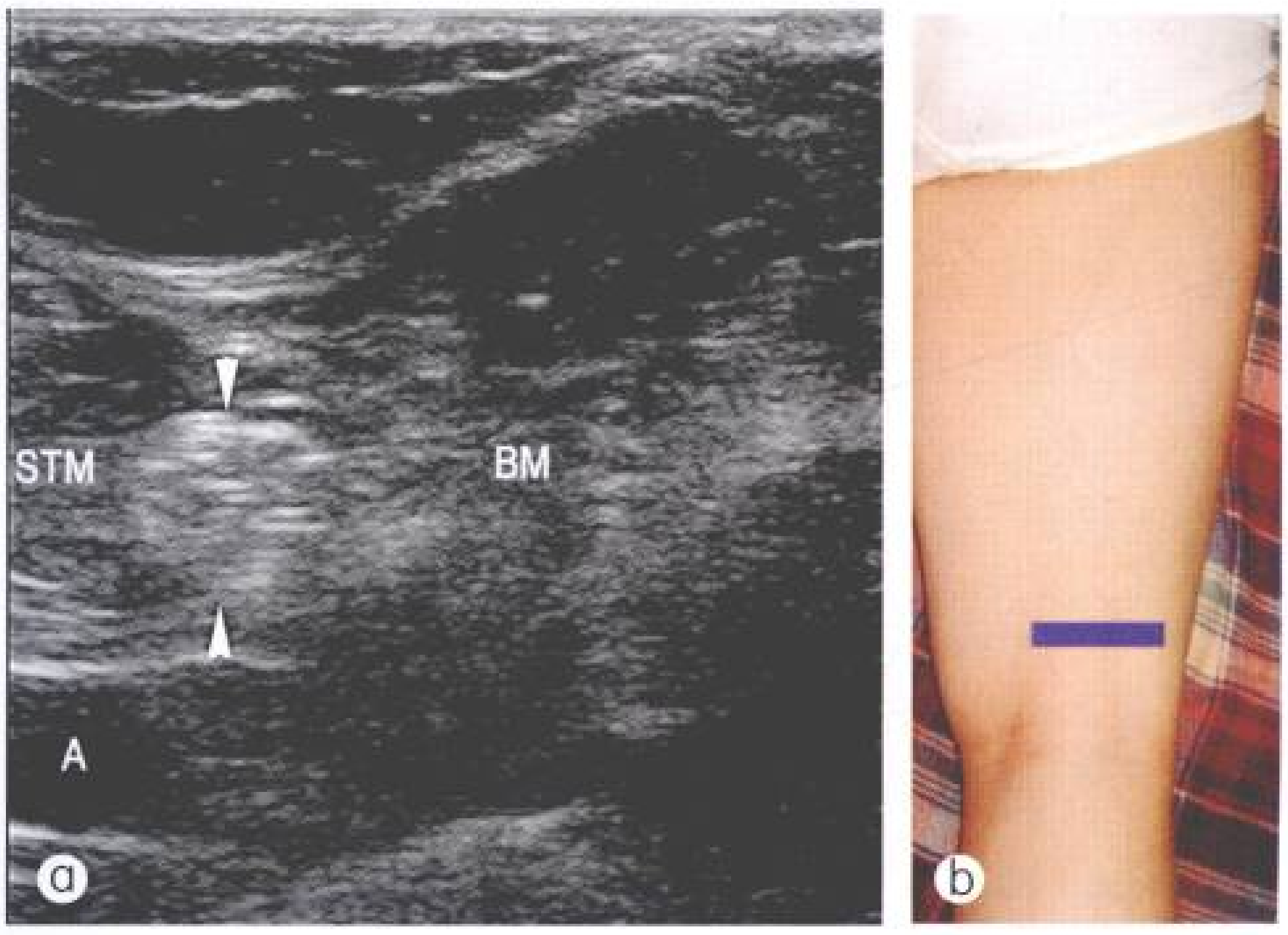

图 9-5 a. 坐骨神经短轴断面 (△)声像图；b. 体表探头示意图。STM：半腱肌；BM：股二头肌；A：腘动脉

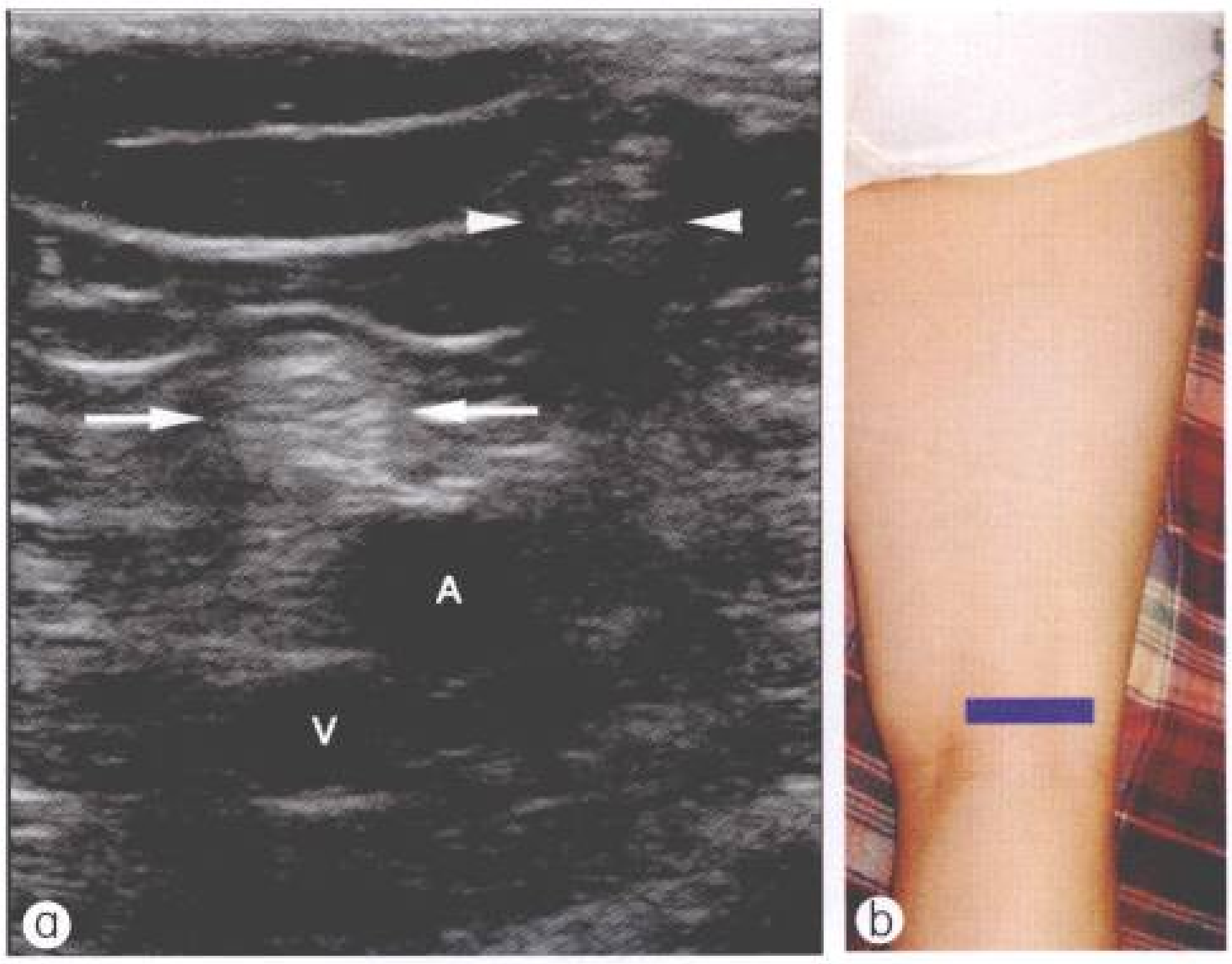

图 9-6 a. 胫神经(↑)及腓总神经(Δ)短轴断面；b. 体表探头示意图。A：腘动脉；V：腘静脉

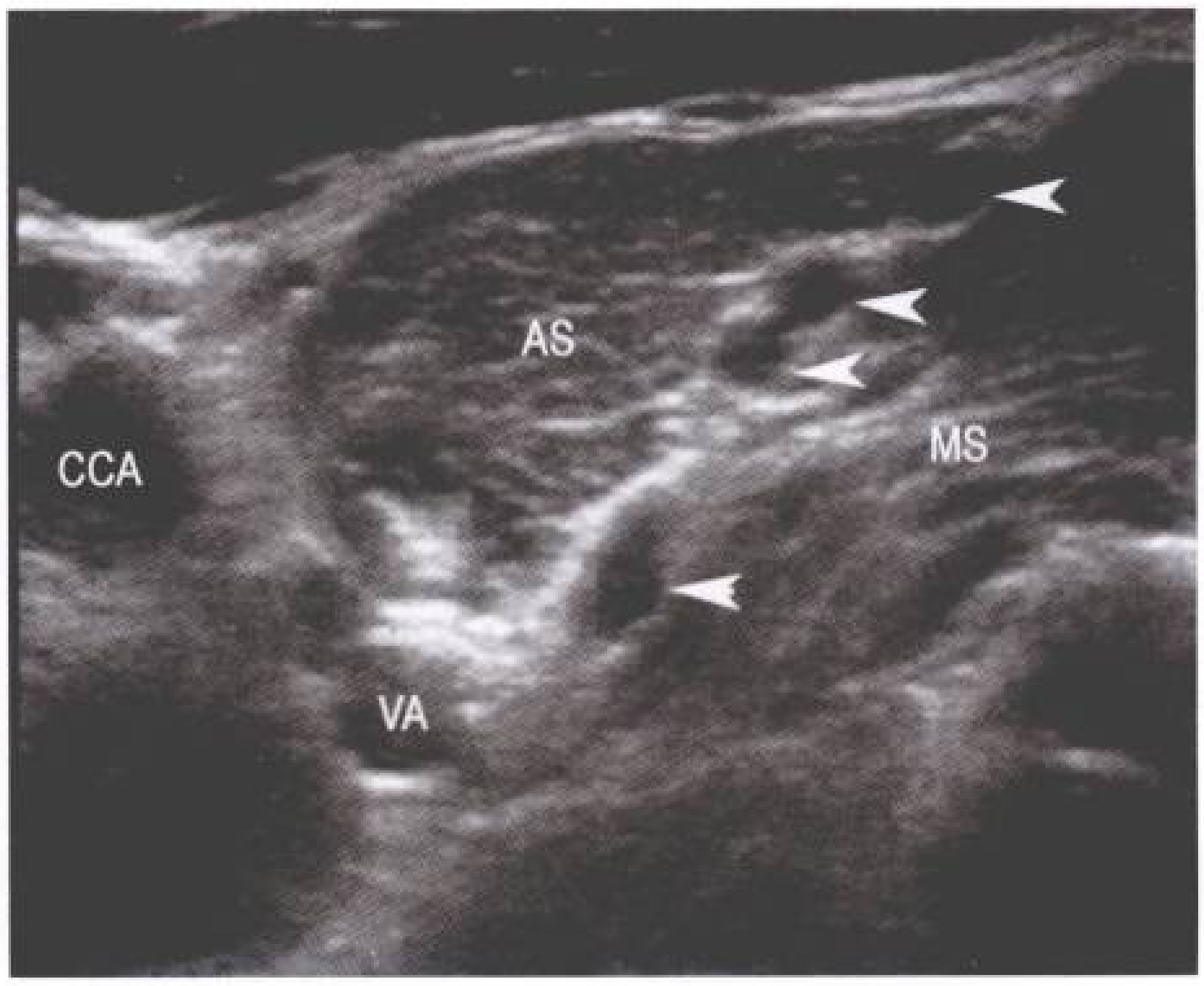

图 9-8 臂丛神经（Δ）短轴断面。AS：前斜角肌；MS：中斜角肌；CCA：颈总动脉；VA：椎动脉

臂丛神经

臂丛神经由 C_5(部分变异为 C_4)至 T_1的脊神经根前支组成，这些神经根走行于前、中斜角肌之间，并在此融合形成 3 支神经干。3 支神经干继续下行，至位于锁骨下的锁骨下动脉后上方时分别发出前后支，然后在腋动脉后方或周围再次融合形成 3 个神经束后再发出各分支支配上肢(图 9-7)。与多数外周神经不同，臂丛神经的声像图仅表现为低回声的带状结构而无线样强回声穿行其中，原因可能是神经位置深在所致。扫查要点应首先在颈部通过横向斜切找到前斜角肌的横切面，其后方即为臂丛神经根的位置，表现为数个圆形的低回声(图9-8)。

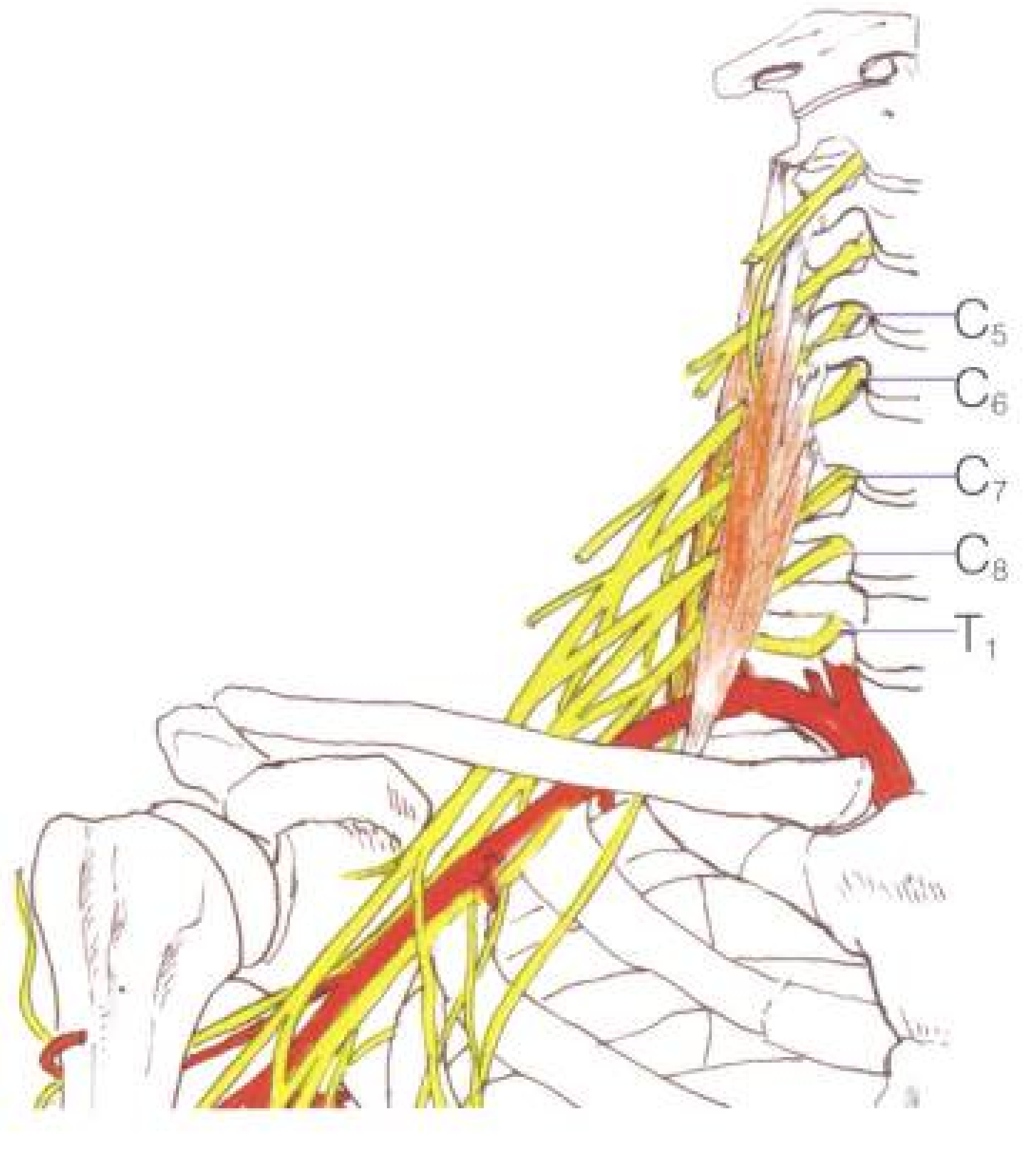

图 9-7 臂丛神经解剖图，示 C_5~T_1 依次出椎间孔，汇合形成臂丛支配上肢

上肢主要外周神经

上肢的主要外周神经有正中神经、尺神经及桡神经(图 9-9)。正中神经可自腕部外侧开始向上进行追踪扫查，在腕部它位于屈肌支持带及屈肌腱之间(图 9-10)，在前臂位于指深屈肌及指浅屈肌之间，在中臂位于肱动脉前方，在上臂绕至肱动脉外侧。尺神经可从肘后部开始向下或向上追踪扫查，在肘后位于肱骨内上髁与尺骨鹰嘴之间的尺神经沟内(图 9-11)，在前臂位于尺侧腕屈肌及指深屈肌之间，在前臂下端与尺动脉伴行，在近腕部水平位于尺侧腕屈肌腱及尺动脉尺侧，屈肌支持带浅方。桡神经可从上臂后方、肱骨螺旋沟处开始追踪扫查(图 9-12)，向上可追踪至肱三头肌中外起始端之间，向下则可追踪至肘窝外侧其深、浅支的分叉处。

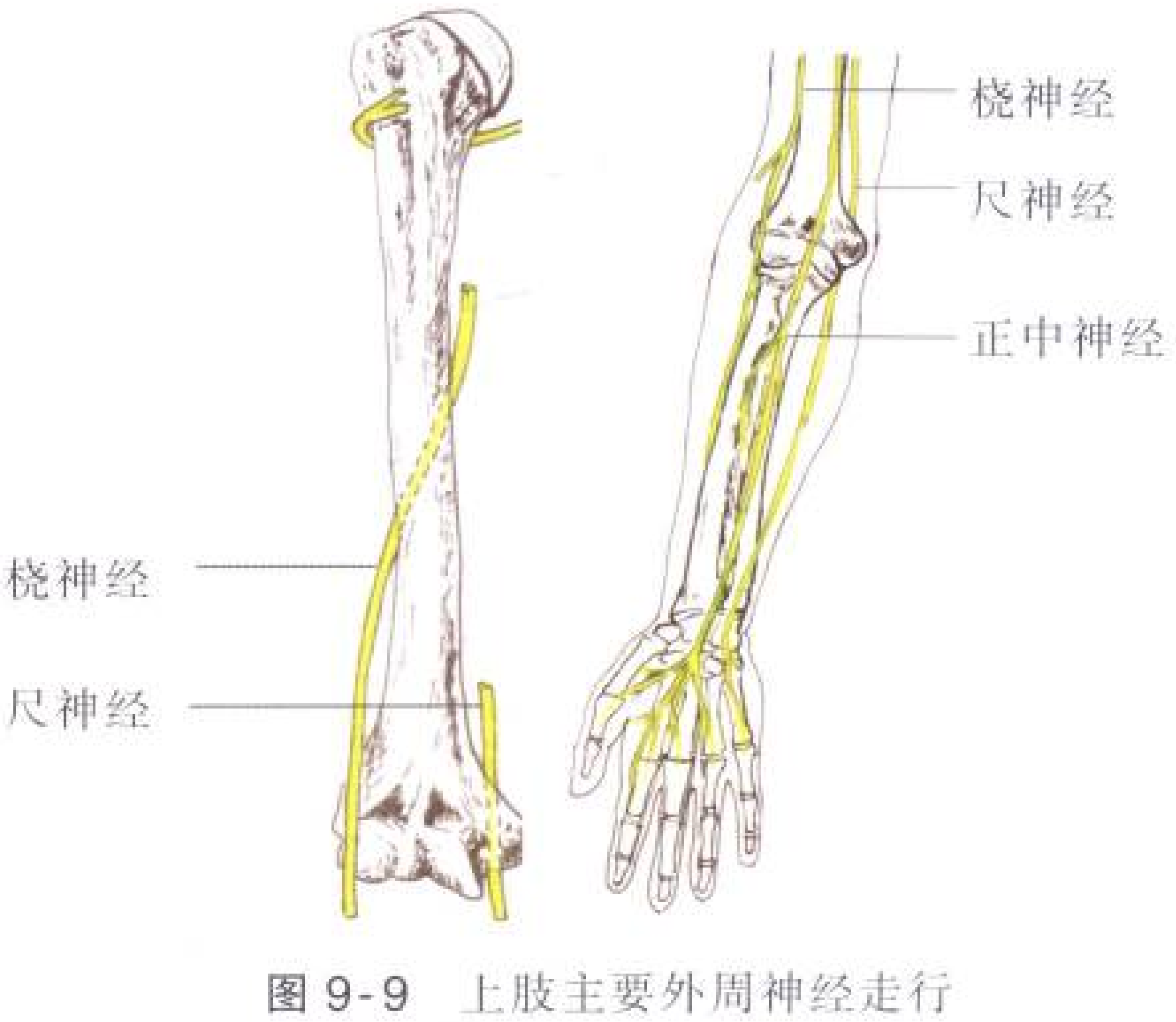

图 9-9 上肢主要外周神经走行

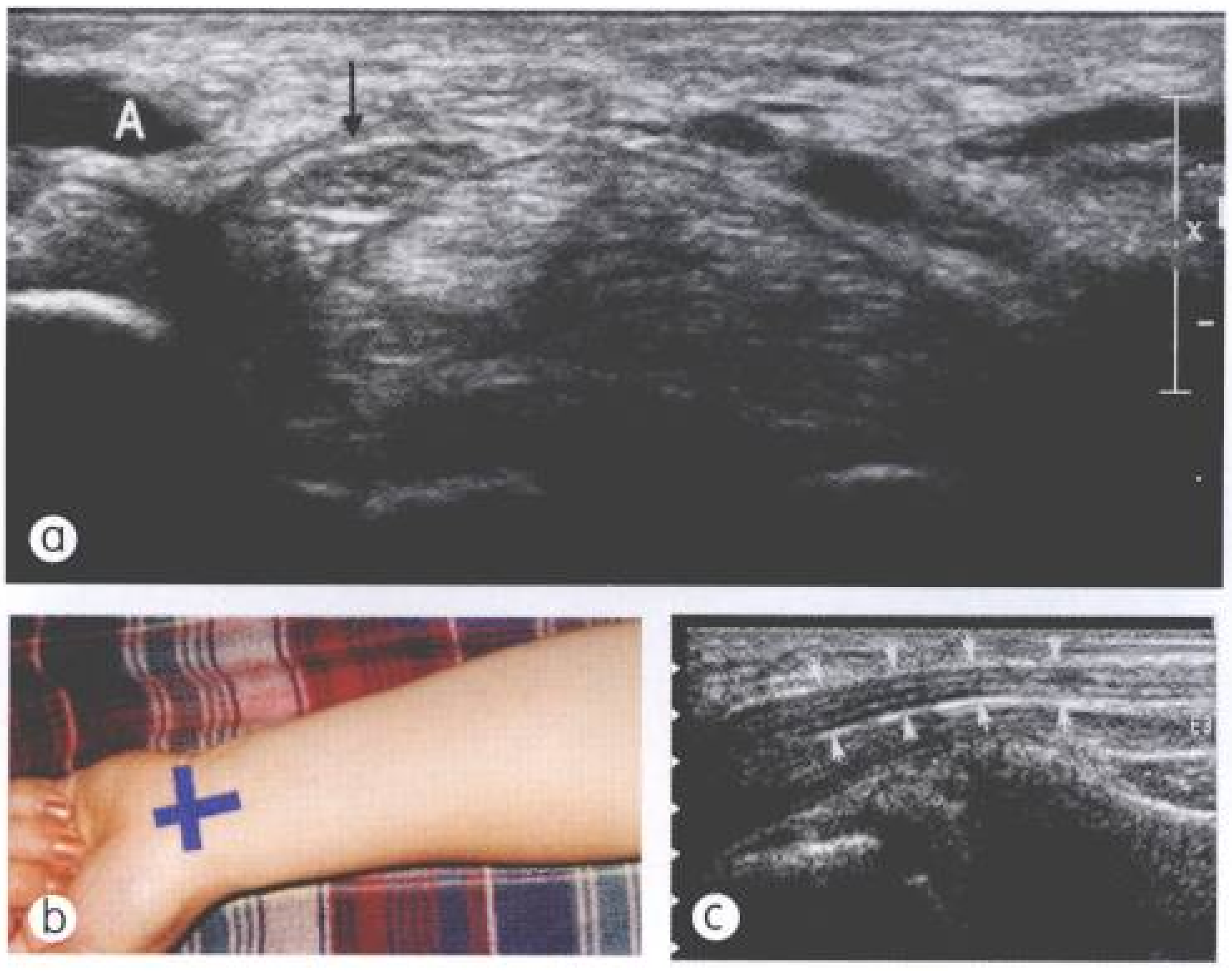

图 9-10　a. 正常腕管内正中神经(↑)短轴断面；b. 体位探头示意图；c. 正常腕管内正中神经(↑)长轴断面。A：桡动脉

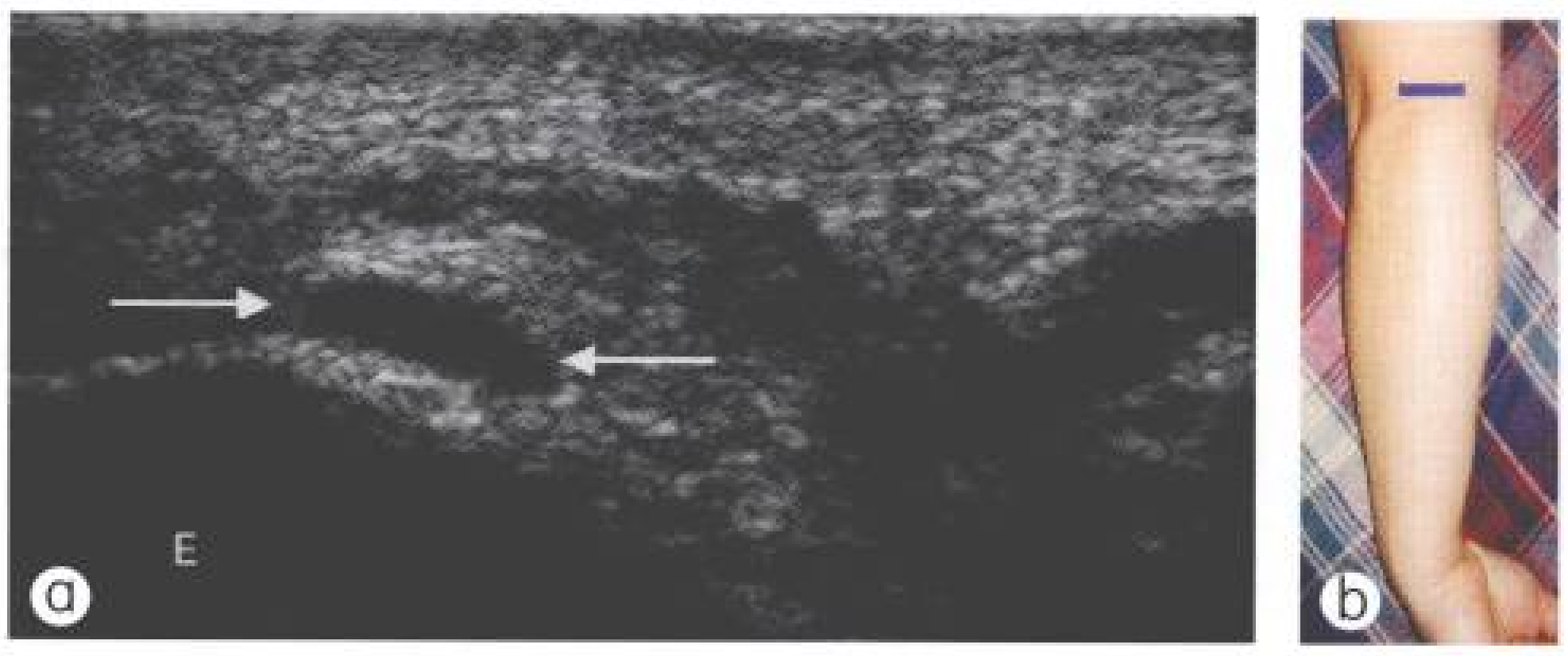

图 9-11　a. 正常尺管内尺神经（↑）短轴断面；b. 体表探头示意图。E：肱骨内上髁

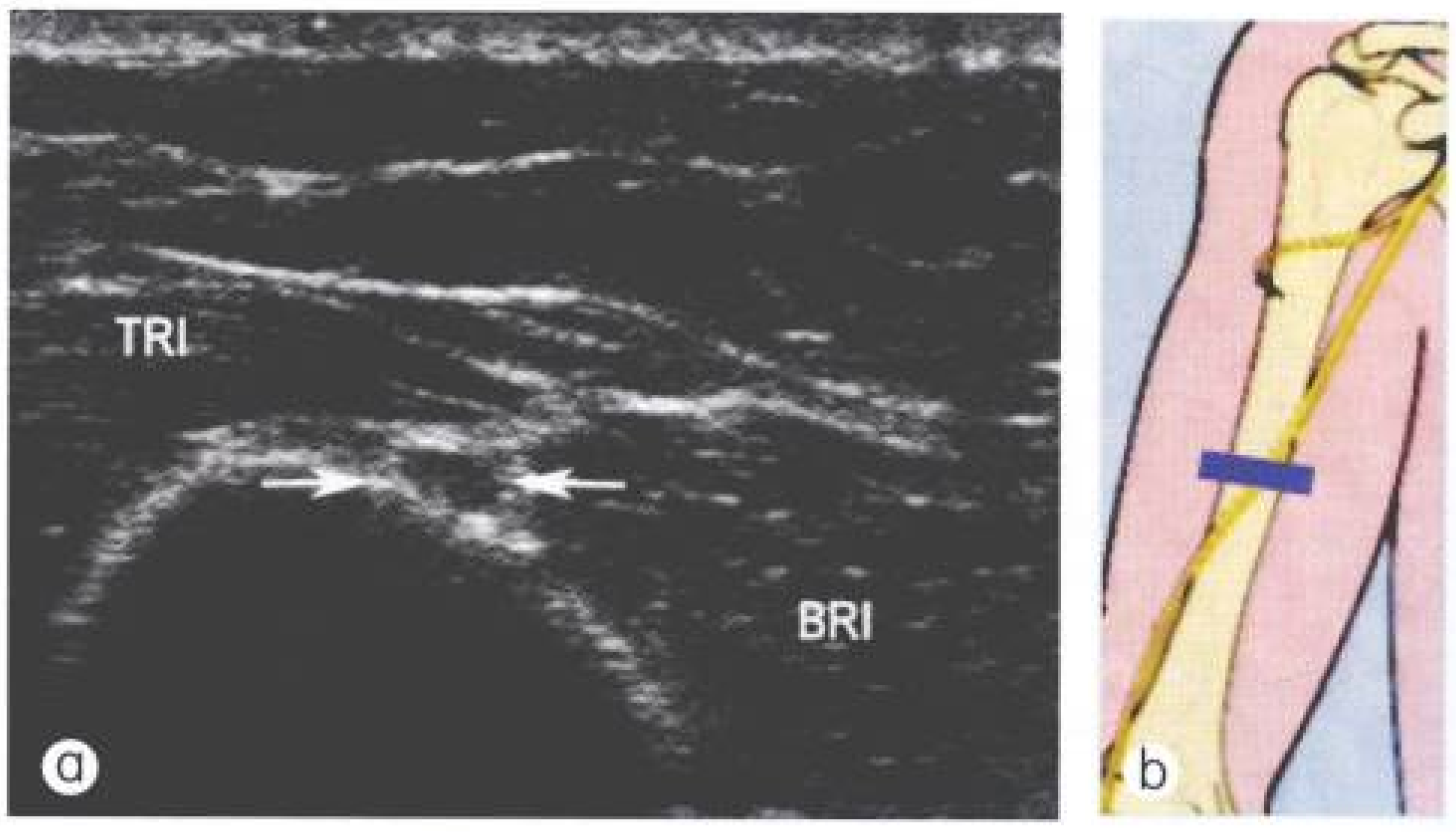

图 9-12　a. 正常桡神经沟处桡神经(↑)短轴断面；b. 体表探头示意图。TRI：肱三头肌；BRI：肱二头肌

神经病变

神经卡压综合征

骨纤维管综合征

骨纤维管是指神经与肌腱、血管等走行至关节部位时所通过的解剖通道，底部为骨骼，顶部为增厚的深层筋膜所构成的支持带。由于此类通道多较狭窄，故神经在此处较其他部位更易受到压迫，压迫原因可来源于管外，也可来源于管内的结构异常或病变。神经在骨纤维管部位受压后所表现出的一系列症状及体征称为骨纤维管综合征。

1. 腕管综合征

腕管位于掌根部，底部和两侧由腕骨组成，顶部为屈肌支持带。正中神经走行在腕管内，具体部位为屈肌支持带深方，第 2、3 指屈肌腱浅方，拇长屈肌腱内侧。超声扫查宜首先在掌腕部进行连续的横断面扫查，正中神经外形为椭圆形，自近端向远端逐渐扁平(参见图 9-10)。

腕管综合征(carpal tunnel syndrome)为最常见的一种外周神经卡压综合征。临床表现主要为手部麻木、灼痛、Tinel 及 Phalen 征阳性。导致腕管综合征的原发性原因有肌肉血管走行异常及腕骨排列异常，继发性原因有腱鞘炎、腱鞘囊肿、脂肪瘤、血管瘤、淀粉样变、骨折等。超声可以发现上述病因，并可发现下述典型的“三联征”表现：正中神经在腕管远端变扁平、在桡骨远端或腕管近端肿胀、屈肌支持带呈凸向掌面的弓型改变（图 9-13)。此外，有研究表明可将腕管上端正中神经截面积大于 0.09 cm^2 作为可靠的诊断标准。

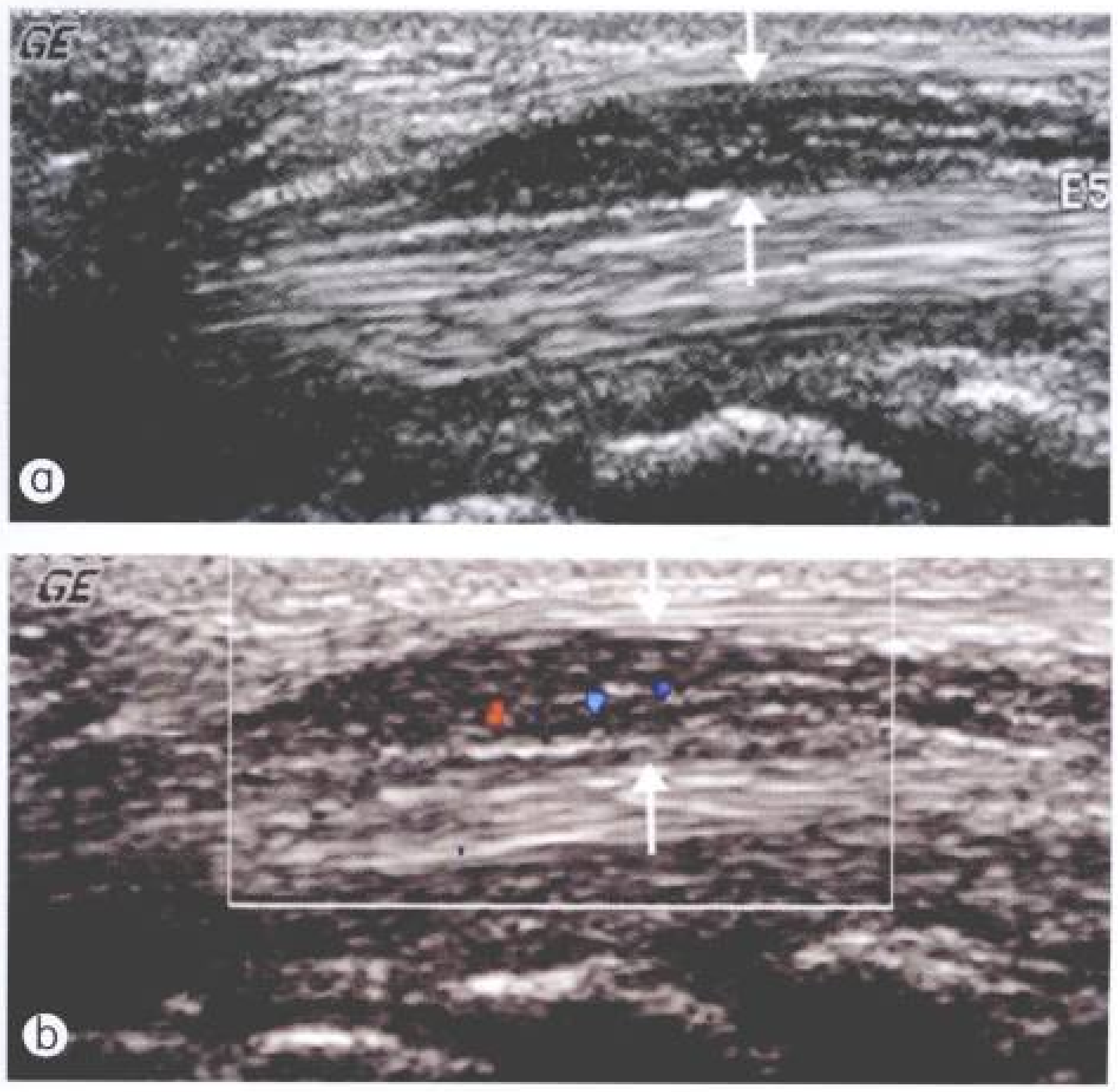

图 9-13　腕管综合征。a. 腕管处正中神经(↑)增粗，回声减低，束状结构变模糊；b. 彩色多普勒显示血供增加

2. 肘管综合征

肘管位于肱骨内上髁及尺骨鹰嘴之间，表面被覆一筋膜组织——尺管支持带，尺神经走行其中。超声扫查宜采用接触面较小的探头，首先在肘关节后内侧开始进行连续的横断面扫查。扫查重点为内上髁上下 5 cm 范围内的尺神经及其在横断面上的长、短径测值。由于走行弯曲导致各向异性效应，尺神经在肘管横切面上表现为低回声，呈椭圆形或双叉形结构，与内上髁骨皮质所产生的强回声紧邻(参见图 9-11)。

肘管综合征(cubital tunnel syndrome)的主要临床表现为肘内侧疼痛，第 4、5 指感觉异常，尺侧肌肉运动异常。导致尺神经受压的原因包括肘管支持带的炎症增厚、任何原因所致的肘管部肿胀、髁臼处骨刺、肘管内异位性骨化、肘管底部内侧副韧带增厚、肌肉走行异常、关节内游离体、腱鞘囊肿、既往肘部骨折所致畸形(肘外翻)等。高频超声可以有效地发现上述病因，并同时在病变近端发现受压增粗的尺神经伴束状结构消失（图 9-14)。此外，尚可通过定量测量进行判断：即在上髁水平，如果尺神经的横断面积大于 0.075 cm^2 或其横断面上的最短直径大于 0.19 cm，应考虑肘管综合征的可能。

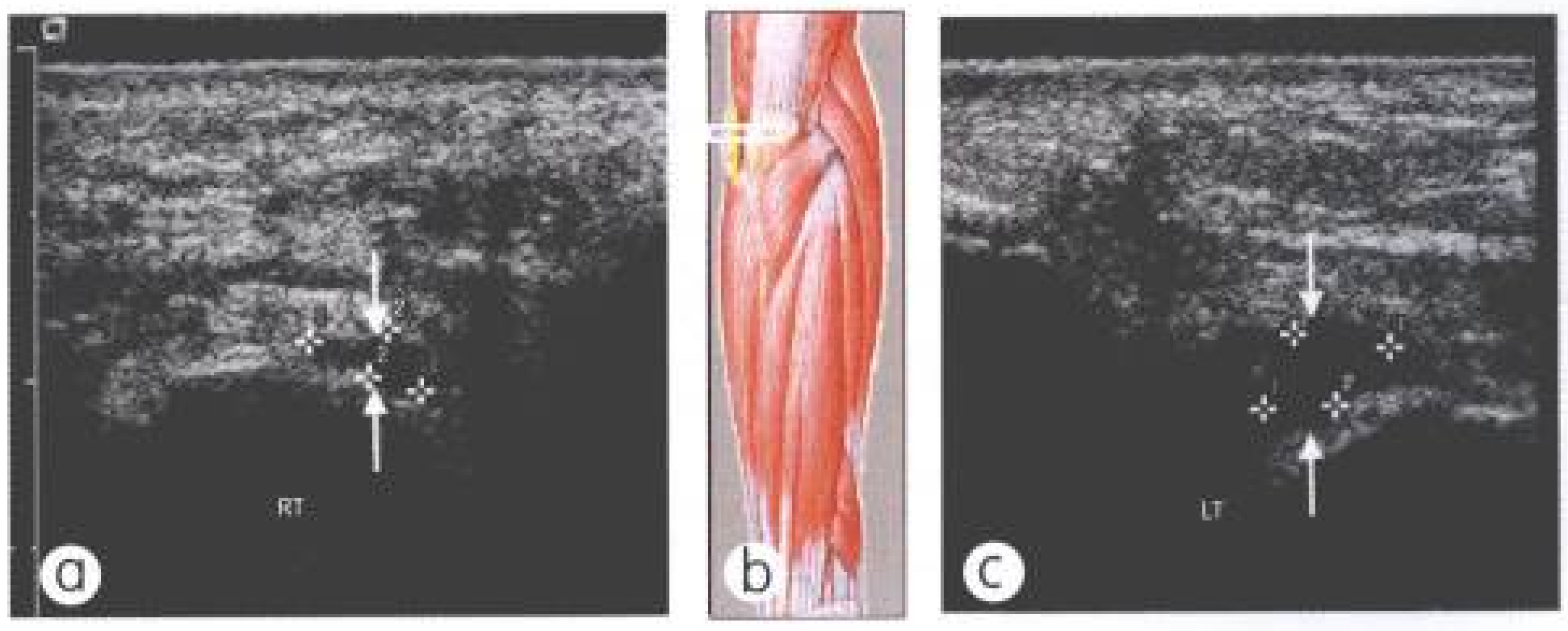

图 9-14　左肘管综合征。a. 右肘管内正常尺神经（↑)；b. 体位探头示意图；c. 左肘管内尺神经（↑)，较右侧明显增粗

3. 腕尺管综合征

腕尺管位于腕部豆状骨及钩状骨之间，其底部为屈肌支持带，表面为掌腕韧带及掌短肌覆盖，尺神经及尺动静脉走行其中。腕尺管内的正常尺神经需 10 MHz 以上探头进行观察，其在豆状骨水平表现为细圆形结构，位于尺动脉的尺侧(图 9-15)。

腕尺管综合征（Guyon tunnel syndrome）较为少见，重复性使用工具、拐杖等所致的慢性损伤为最常见的致病原因；其他原因有尺动脉血栓、腱鞘囊肿、肌肉走行异常、创伤、腱鞘炎及肿瘤等。超声可以发现上述异常及受压增粗的尺神经(图 9-16)。

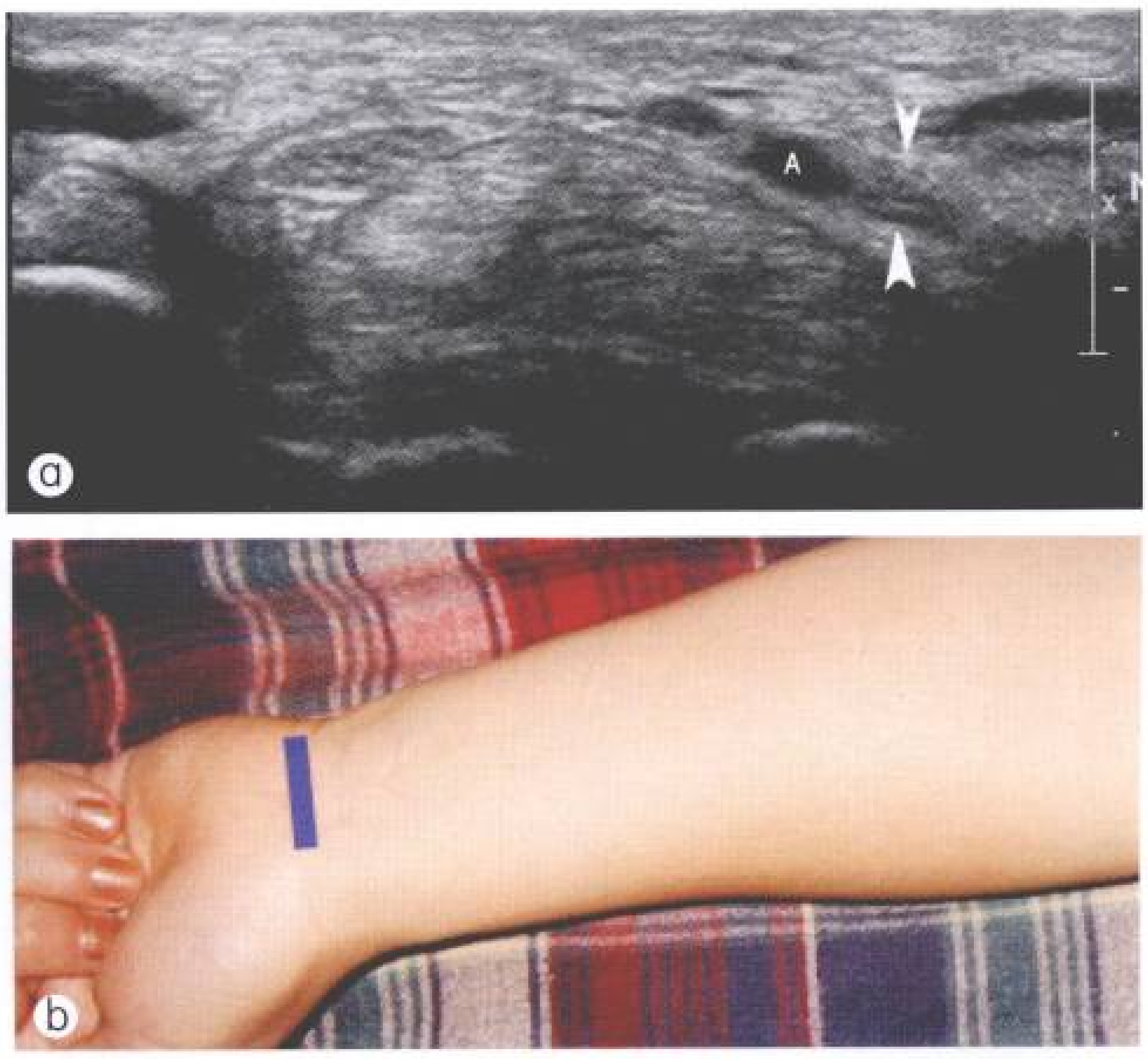

图 9-15　正常腕部尺神经短轴断面。a. 腕尺管内的正常尺神经短轴断面(▲)；b. 体表探头示意图。A：尺动脉

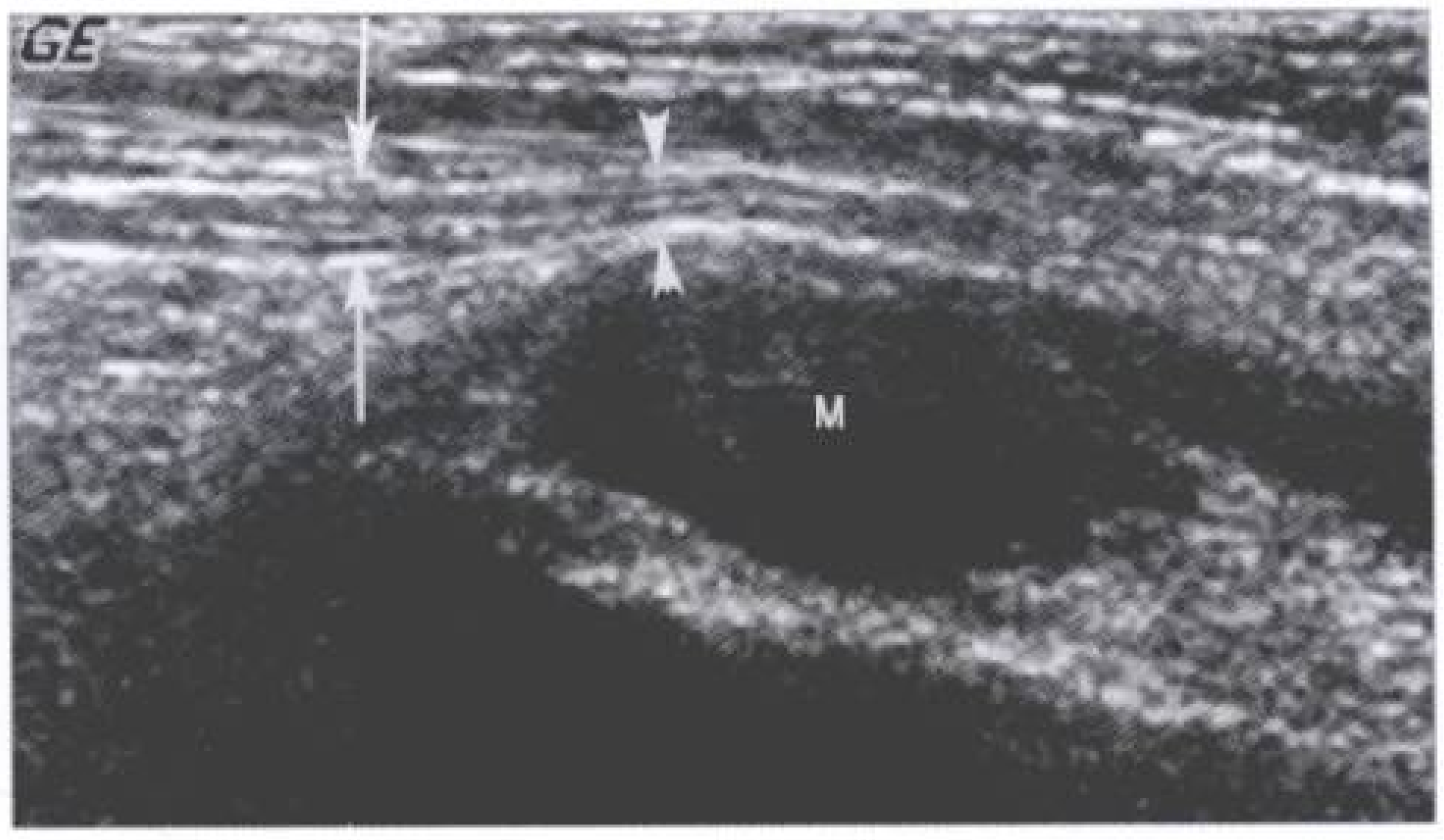

图 9-16　腕尺管综合征。腕尺管处一脂肪平滑肌瘤(M)压迫尺神经(▲)，致其近端轻度增粗(↑)

4. 踝管综合征

踝管位于内踝骨与跟骨内侧壁之间，表面覆以屈肌支持带。胫神经，胫后动、静脉，胫后肌腱，趾长屈肌腱，踇长屈肌腱均通过此管。胫神经位于趾长屈肌腱后方，踇长屈肌腱浅方，与胫后动静脉紧邻(图 9-17)。

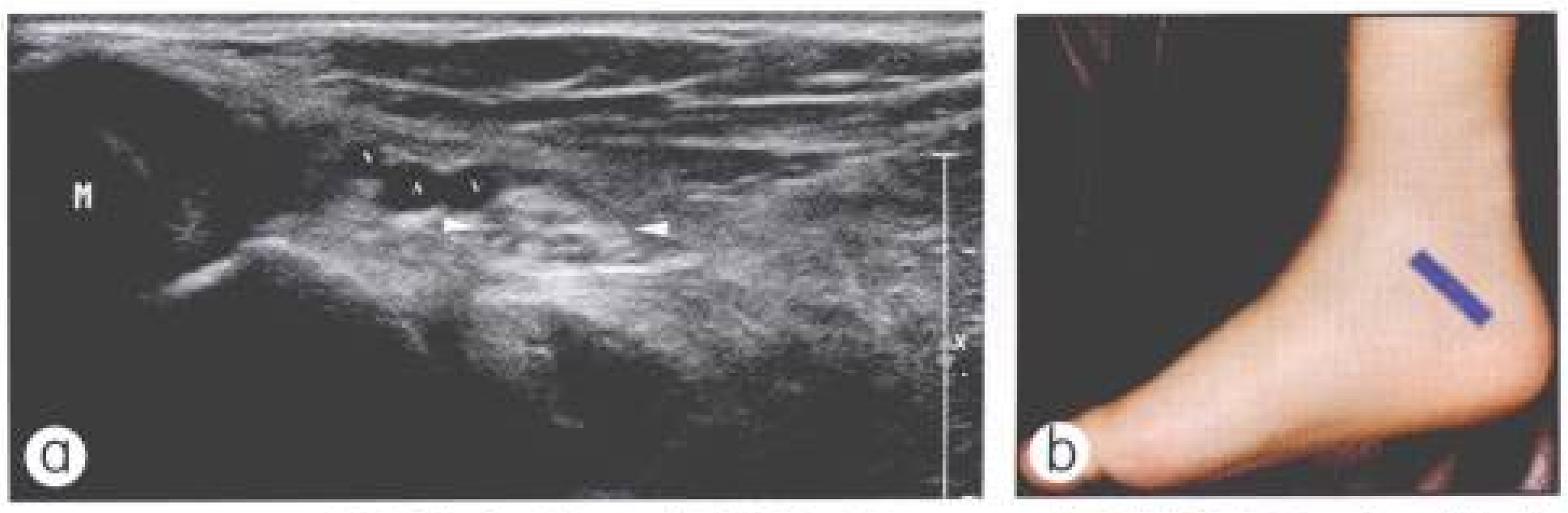

图 9-17　a. 踝管内的正常胫神经（△）短轴断面；b. 体表探头示意图。M：踝骨；A：胫后动脉；V：胫后静脉

踝管综合征(tarsal tunnel syndrome)的临床表现有足部及踝部麻木或疼痛、足底感觉异常等。因穿不合适的鞋或用过紧的石膏固定等外压性因素为导致踝管综合征的最常见原因，其他原因包括创伤、肿瘤、腱鞘炎、腱鞘囊肿、血管畸形、肌腱或肌肉走行异常等。高频超声可以发现上述异常，并发现踝管处胫神经局部肿胀伴束状结构消失(图 9-18)；有时可见位于踝管远端的内外侧足底神经分支粗细明显不均的现象。

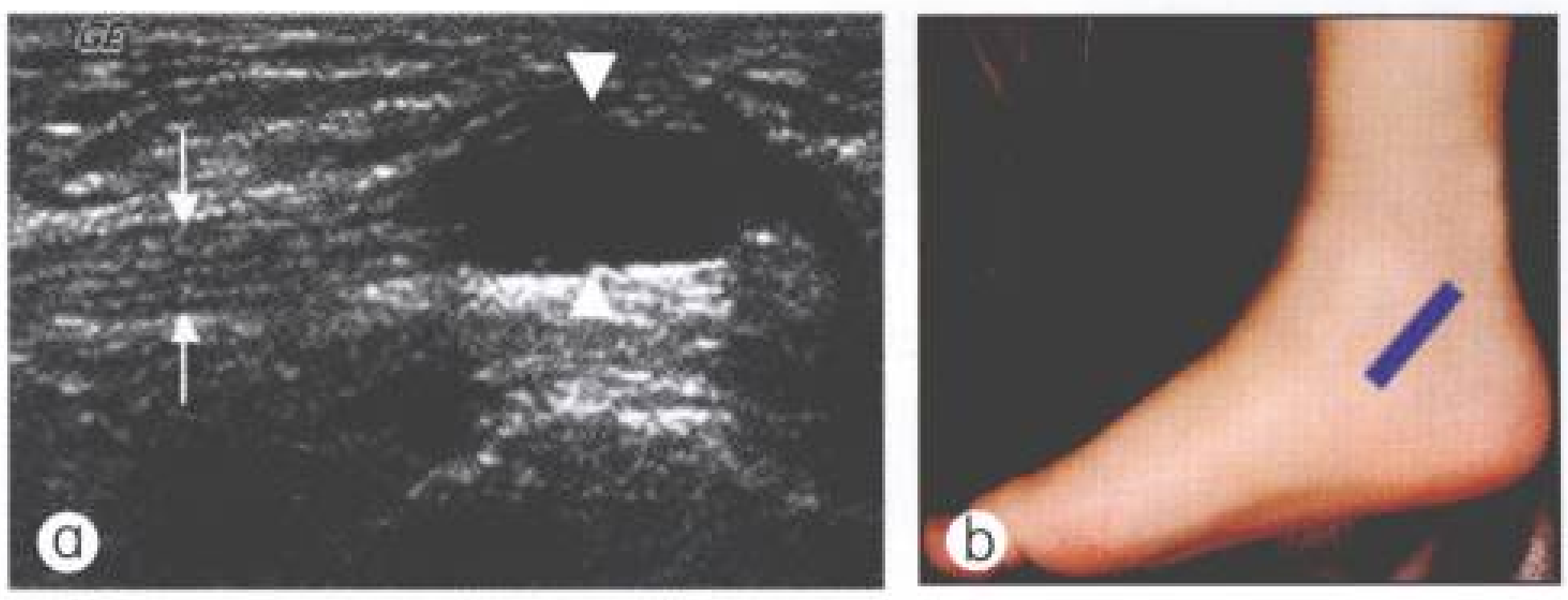

图 9-18　踝管综合征。a. 踝管处一腱鞘囊肿(▽)压迫胫神经，致其近端肿胀增粗(↑)；b. 体表探头示意图

其他神经卡压综合征

骨纤维管综合征为最常见的神经卡压综合征；其次为腱鞘囊肿压迫相邻神经所致的卡压；其他原因，如纤维瘢痕，或良、恶性肿瘤等所致的神经卡压综合征，则较为罕见。不论何种原因所致，神经卡压综合征的典型超声表现均为受压部位近端的神经肿胀增粗，回声减低伴束状结构模糊不清或消失(图 9-19，图 9-20)。

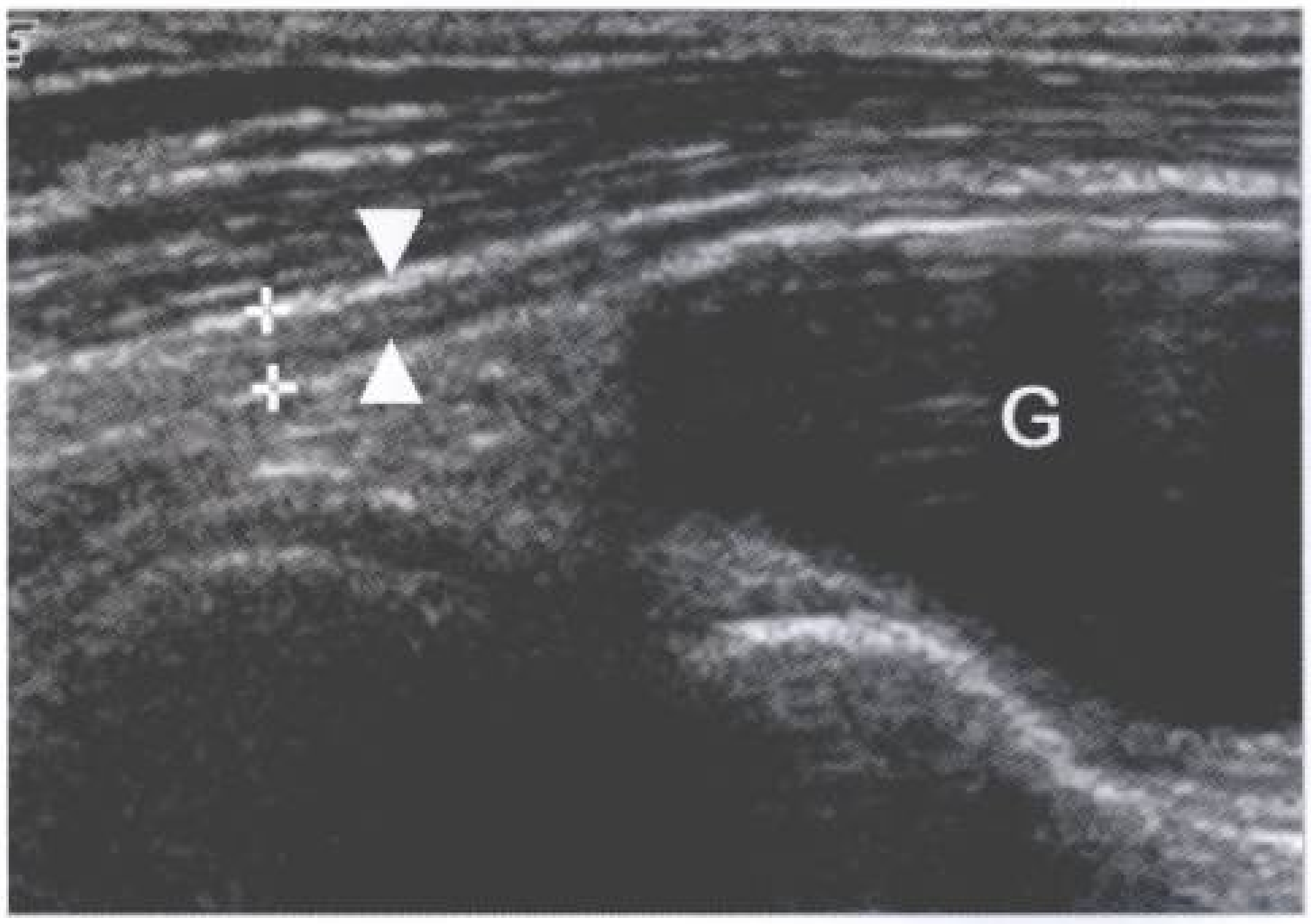

图 9-19　腱鞘囊肿(G)压迫神经，致其近端肿胀增粗(△)

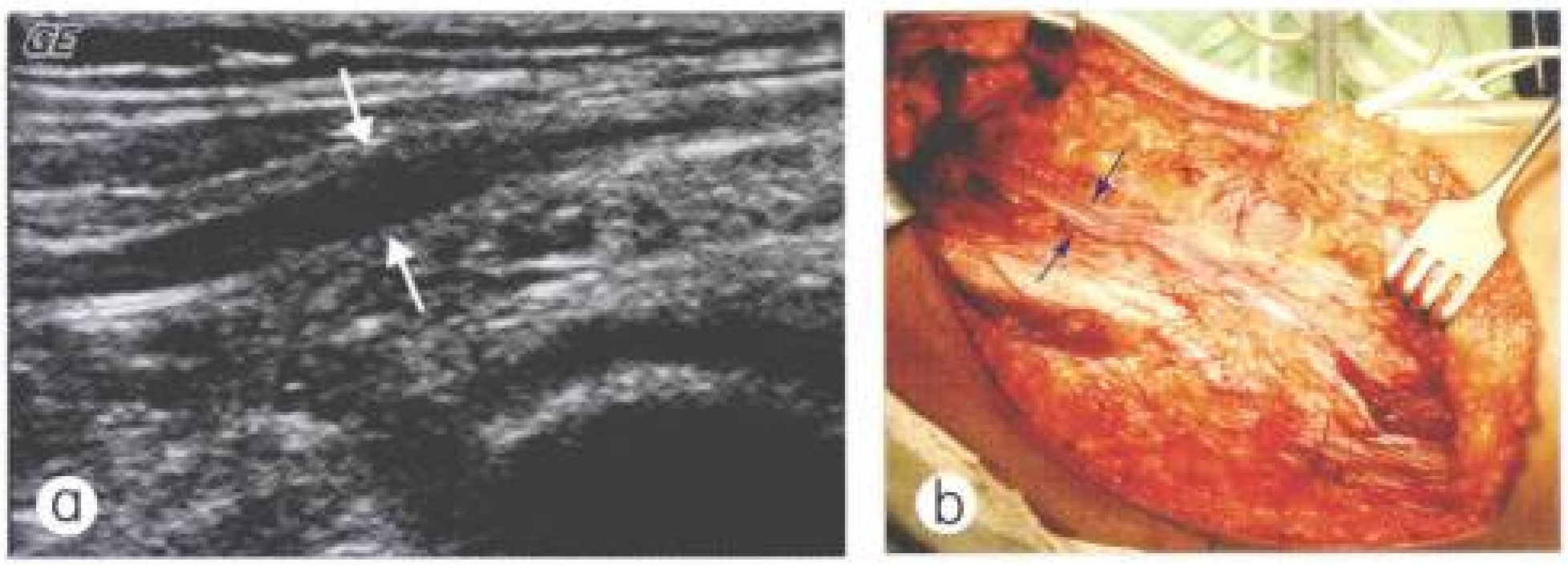

图 9-20　a. 神经因受瘢痕组织压迫而肿胀增粗，束状结构模糊不清(↑)；b. 手术中见瘢痕近端肿胀增粗的神经（↑）

肿瘤

肢体部位的外周神经肿瘤并不常见，据报道手部及上肢的外周神经肿瘤发生率仅为所有上肢肿瘤的 1%~4.9%。最常见的外周神经肿瘤为神经纤维瘤及神经鞘瘤。其他良、恶性的神经源性肿瘤，如神经纤维瘤病、恶性神经鞘膜肿瘤、跖神经瘤、神经鞘囊肿、血管球瘤等则少见。一般而言，神经源性肿瘤并不总是发生于大的神经干，但当某一肿瘤发生于或接近于大的神经干时，则其为神经源性肿瘤的可能性会增加。

神经鞘瘤

为较常见的一种外周神经鞘膜肿瘤，好发于中年人，绝大多数为良性，恶变罕见；好发部位为脊神经根及大的周围神经，以头颈部及四肢屈侧最多见。神经鞘瘤(neurilemoma)与神经的关系为瘤体将神经纤维束推向一旁，而并不对其造成侵犯。临床上，神经鞘瘤多为单发结节，生长缓慢，早期常无明显症状，当长大到足以压迫神经时，可出现受累神经所供应区的感觉异常或疼痛，并向该神经的末梢区放射。治疗方式以手术切除为主，因肿瘤并不侵犯神经纤维束，故一般可做到将瘤体全部摘除而不致损伤神经，术后也很少复发。

神经鞘瘤的典型声像图特点为椭圆形肿物、边界清晰光滑、内部为低回声（部分可伴有囊性变）、后方回声增强，彩色多普勒血流显像(CDFI)瘤内可见血流信号。这些表现并不具有特征性，只有在肿物一端或两端发现与神经相连时，方能与其他软组织肿瘤相鉴别(图 9-21，图 9-22)。当肿瘤生长于较小的神经或其上下两端的神经被骨骼遮挡时，超声明确诊断则较为困难(图 9-23)。

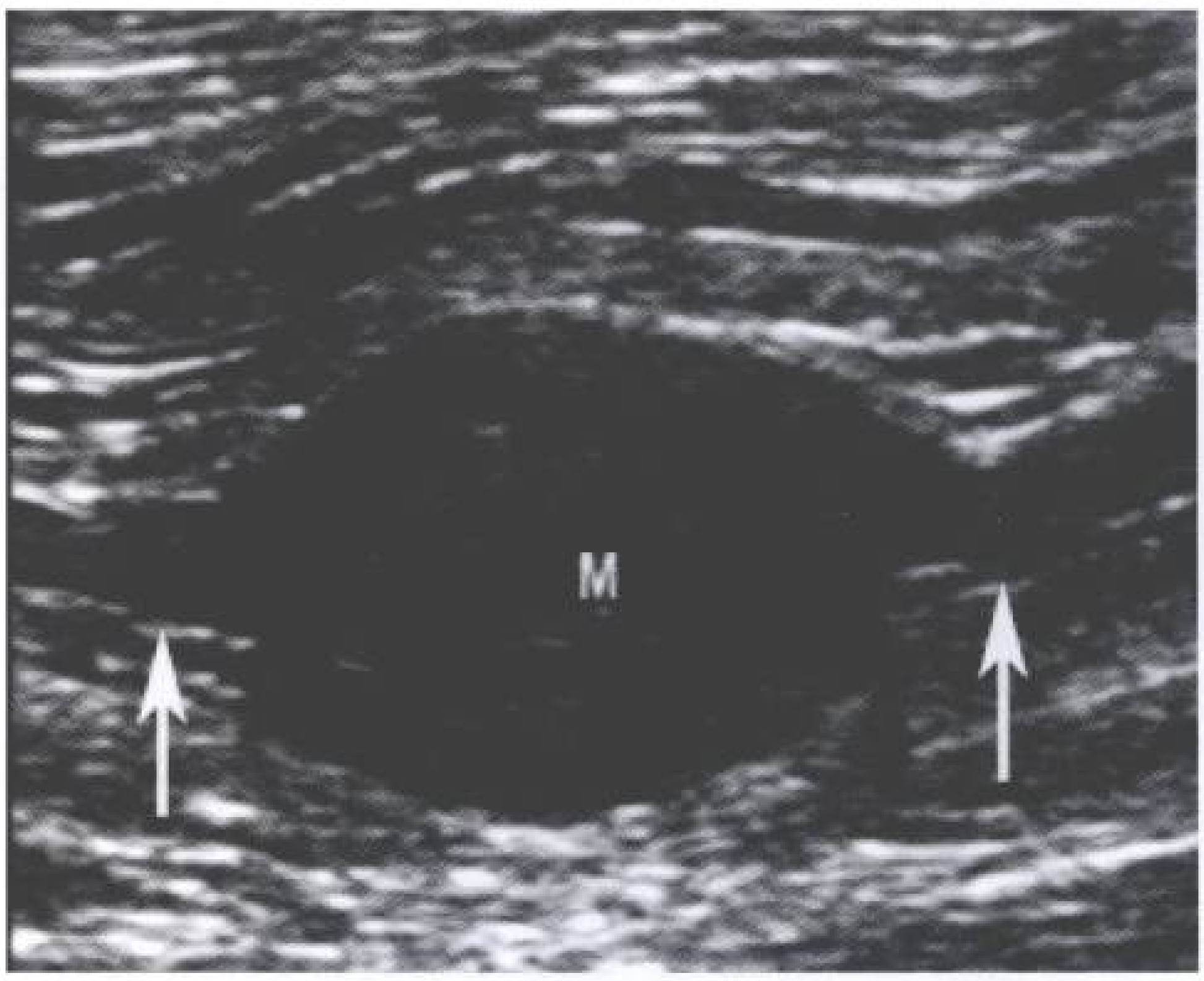

图 9-21　神经鞘瘤。声像图显示为边界清晰的低回声肿物(M)，后方回声稍增强；两端相连的神经干在接近肿瘤时变粗，回声减低，束状结构模糊不清(↑)

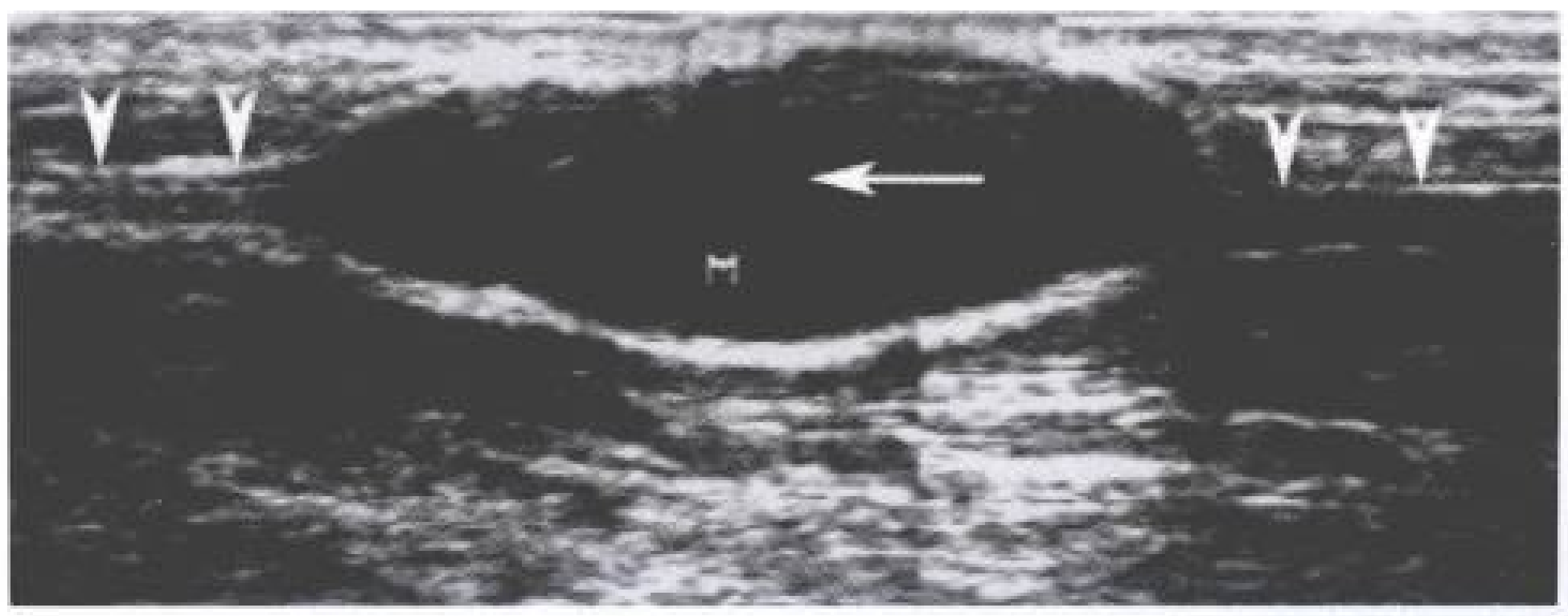

图 9-22　神经鞘瘤（M）。声像图显示内部回声不均匀，并见少许液化灶（↑），瘤体后方回声明显增强；上下两端可见与神经相连(A)

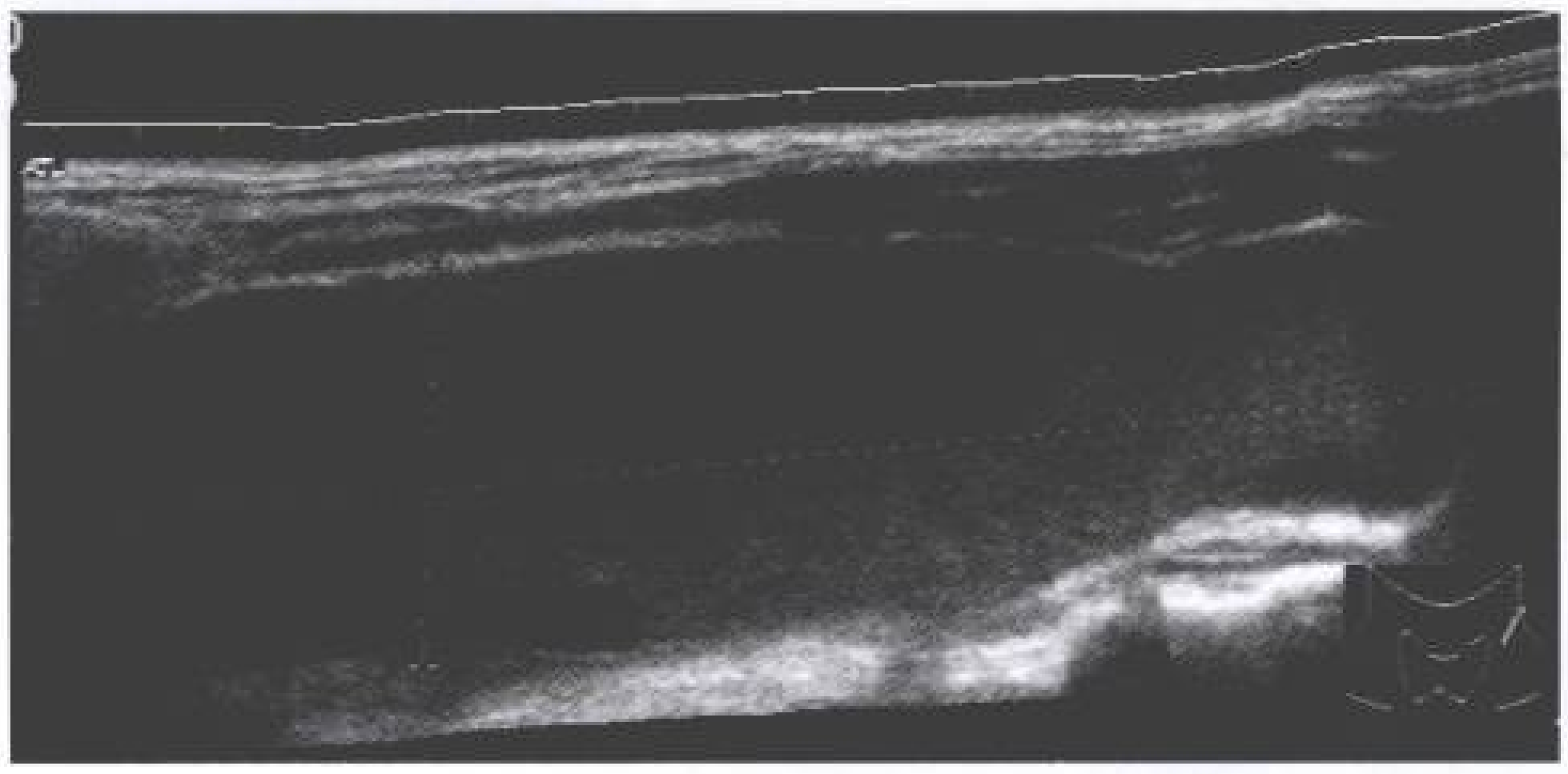

图 9-23　颈部巨大神经鞘瘤。囊性为主，手术证实囊内为血性液体。其上下两端被骨骼遮挡，与神经间的关系难以观察

孤立性神经纤维瘤

亦起源于外周神经鞘膜细胞，发病率较神经鞘瘤略高，但好发年龄略低于神经鞘瘤，多数为良性，但比神经鞘瘤容易恶变，尤其是位于关节附近者。孤立性神经纤维瘤(neurofibroma)好发部位较神经鞘瘤广，既可位于大的神经干，也可发生于小的皮神经，其与载瘤神经的关系为神经轴索穿越于肿瘤之中并呈扭曲变形状态，因此手术时很难将肿瘤与载瘤神经相剥离。临床上，孤立性神经纤维瘤可为单发或多发结节，一般生长缓慢，表浅部位肿瘤常无明显症状，较深部位的肿瘤可出现相应的神经刺激症状。治疗方式以手术切除为主，载瘤神经一般无法保存，常需一并切除后再作神经重建手术。

声像图上孤立性神经纤维瘤与神经鞘瘤的表现基本一致，也呈椭圆形的低回声结节，边界清晰、后方回声增强、上下两端可见与神经相连(图 9-24)，故两者较难鉴别。如果发现肿物相对于神经偏心性生长、肿瘤内血供较丰富、瘤体内出现液化区等，则神经鞘瘤的可能性较大（图 9-25）。此外，由于孤立性神经纤维瘤更易发生于高频超声难以分辨的小的皮神经，故有时仅通过超声检查难以做出明确诊断。

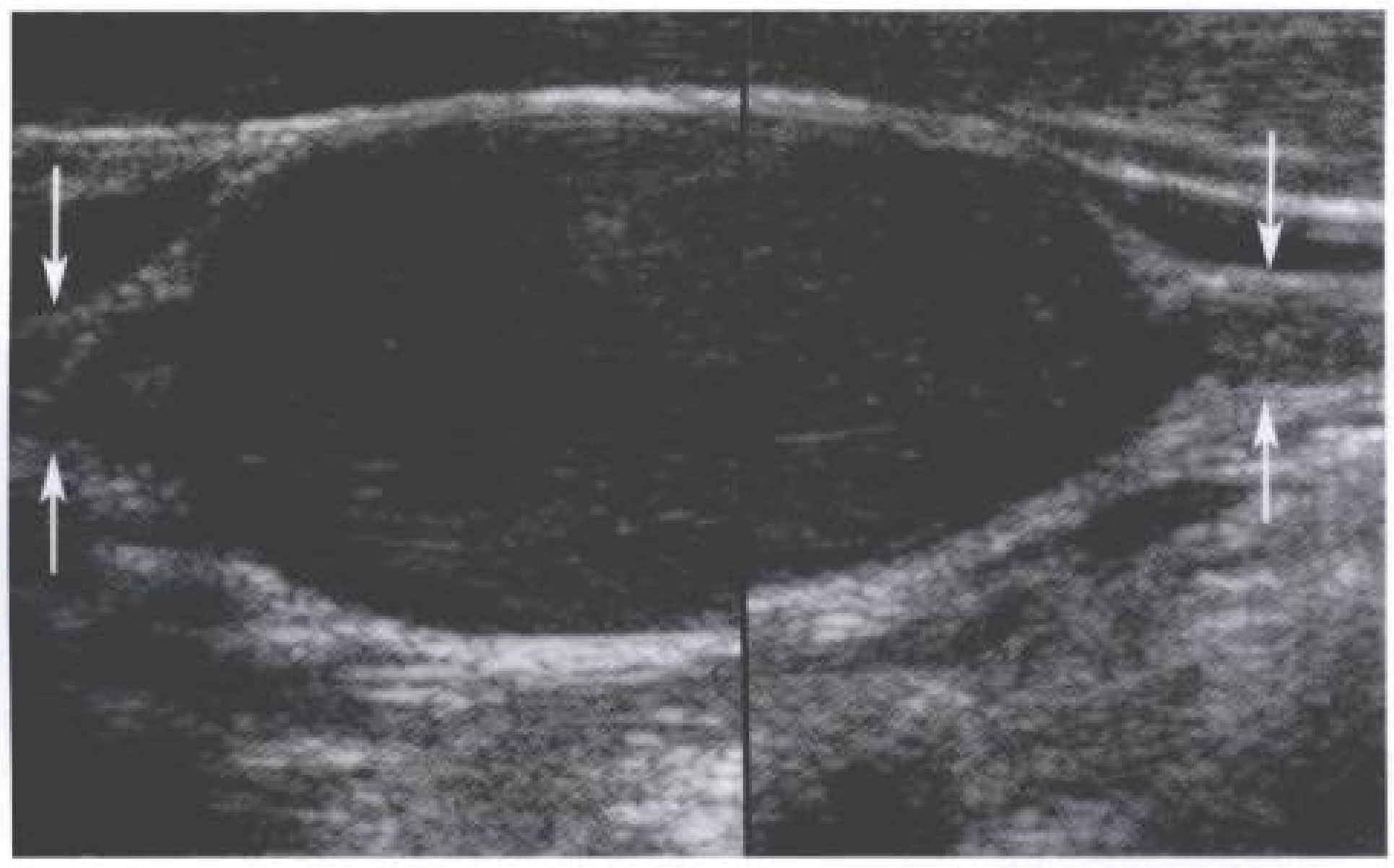

图 9-24　神经纤维瘤。声像图显示肿物呈椭圆形，边界清晰，回声均匀，似有包膜。上下两端与神经相连(↑)

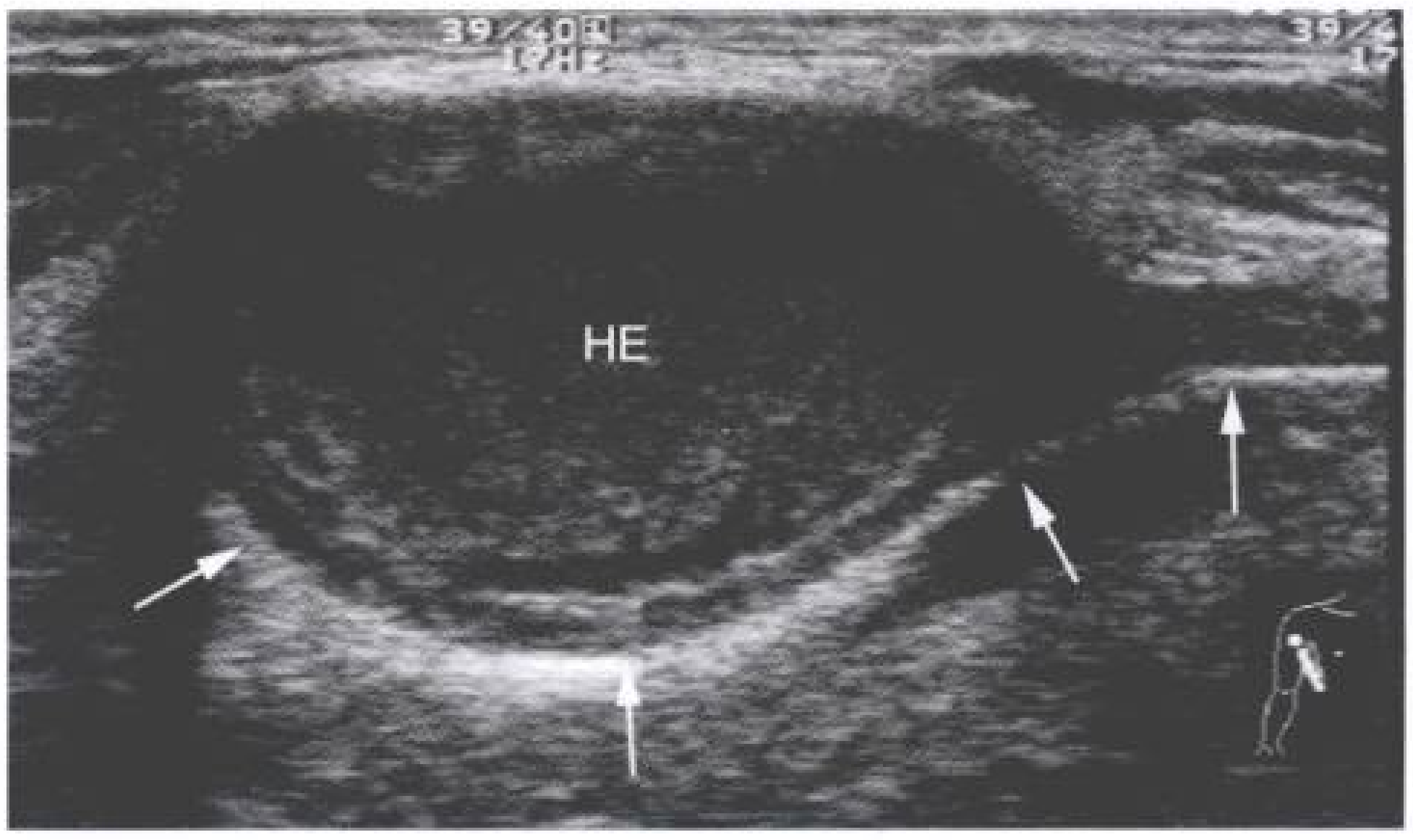

图 9-25　神经鞘瘤。穿刺证实其内部合并出血(HE)；可见神经受压位于肿瘤的一侧(↑)

神经纤维瘤病

神经纤维瘤病(neurofibromatosis)又称 von Reck-

linghausen 病，一般分为累及外周神经系统的Ⅰ型(NF1)和累及中枢神经系统的Ⅱ型(NF2)两大类。NF1是一种比较常见的神经皮肤综合征，有多种临床表现，可累及多系统脏器。凡符合下列两条或两条以上者即可诊断此病：① 皮肤可见 6 个或 6 个以上直径大于 5 mm 的牛奶咖啡色斑；② 2 个或 2 个以上任何类型的神经纤维瘤，或 1 个丛型神经纤维瘤；③ 腋窝或腹股沟区雀斑；④视神经胶质瘤或其他脑实质瘤；⑤ 2 个或 2 个以上虹膜错构瘤；⑥ 特征性的骨性病变，包括蝶骨发育不良，假关节或长骨骨皮质变薄；⑦ 直系一级亲属中有神经纤维瘤病Ⅰ型家族史。

在病理上，与神经纤维瘤病Ⅰ型相关的神经纤维瘤一般分结节型、丛型及弥漫型三种类型。结节型的表现与孤立性神经纤维瘤基本一致，但结节一般更大，常为多发，位置较深在；丛型为Ⅰ型神经纤维瘤病的特有类型，好发于躯干部及上肢，常累及较大神经干的大段范围并蔓延至其分支，形成大量沿神经走行的大小不一的不规则梭形膨大结节，如结节数目众多，可导致此区域肿大并形成“蠕虫位于袋中”样包块；弥漫型以头颈部多见，部分可独立发生而与神经纤维瘤病Ⅰ型无关，表现为肿瘤组织在皮肤及皮下组织内沿结缔组织间隔弥漫性生长，并包裹正常结构，从而导致局部皮肤明显增厚及增高，可形成所谓神经瘤性象皮病。同时，病变内常见大量扩张的血管。

在超声表现方面，一般认为结节型神经纤维瘤与孤立性神经纤维瘤的超声特点基本一致，但其结节可能较大、位置较深，或为多发性分散于多个部位，两者须结合临床表现进行鉴别。

从型神经纤维瘤一般累及神经干的大段范围并蔓延至分支形成“花生簇”样或“串珠” 样表现，其超声特点为单发或多发低回声结节，结节间及结节周围有增粗神经相连。发现结节周围有增粗神经相连为明确诊断的重要依据，但往往须细致观察方能发现(图 9-26，图 9-27)。

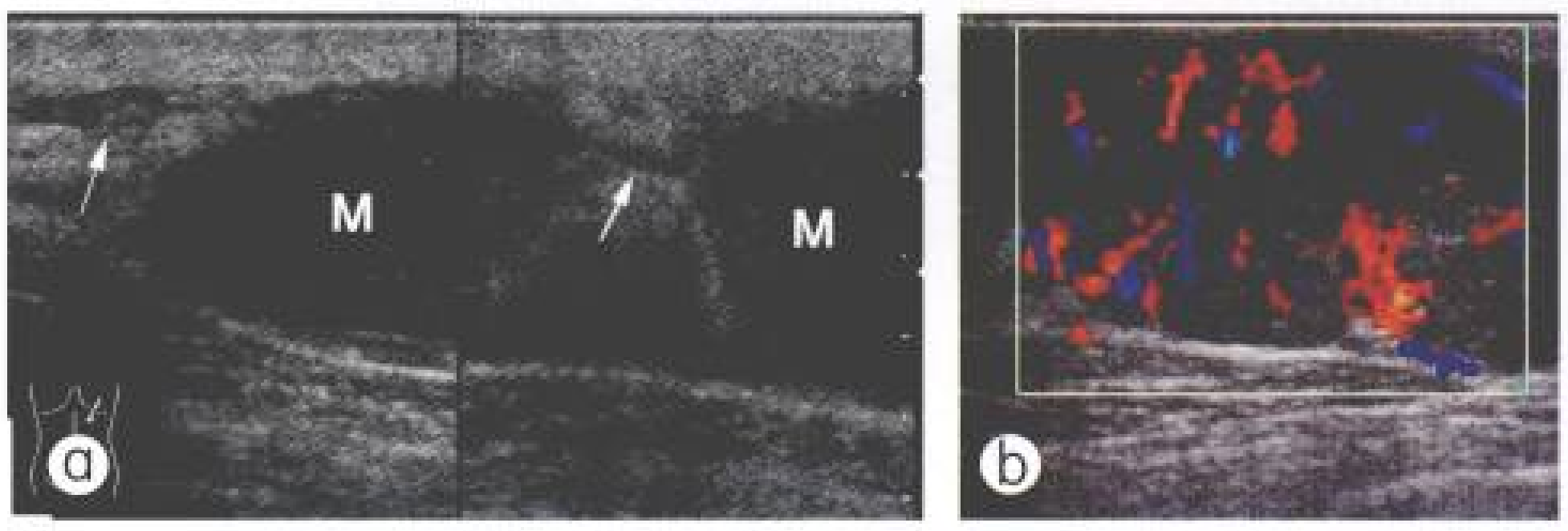

图 9-26 丛型神经纤维瘤。a. 声像图显示多发结节(M)，结节间及周围见神经与之相连(↑)；b. 结节内见丰富血流信号

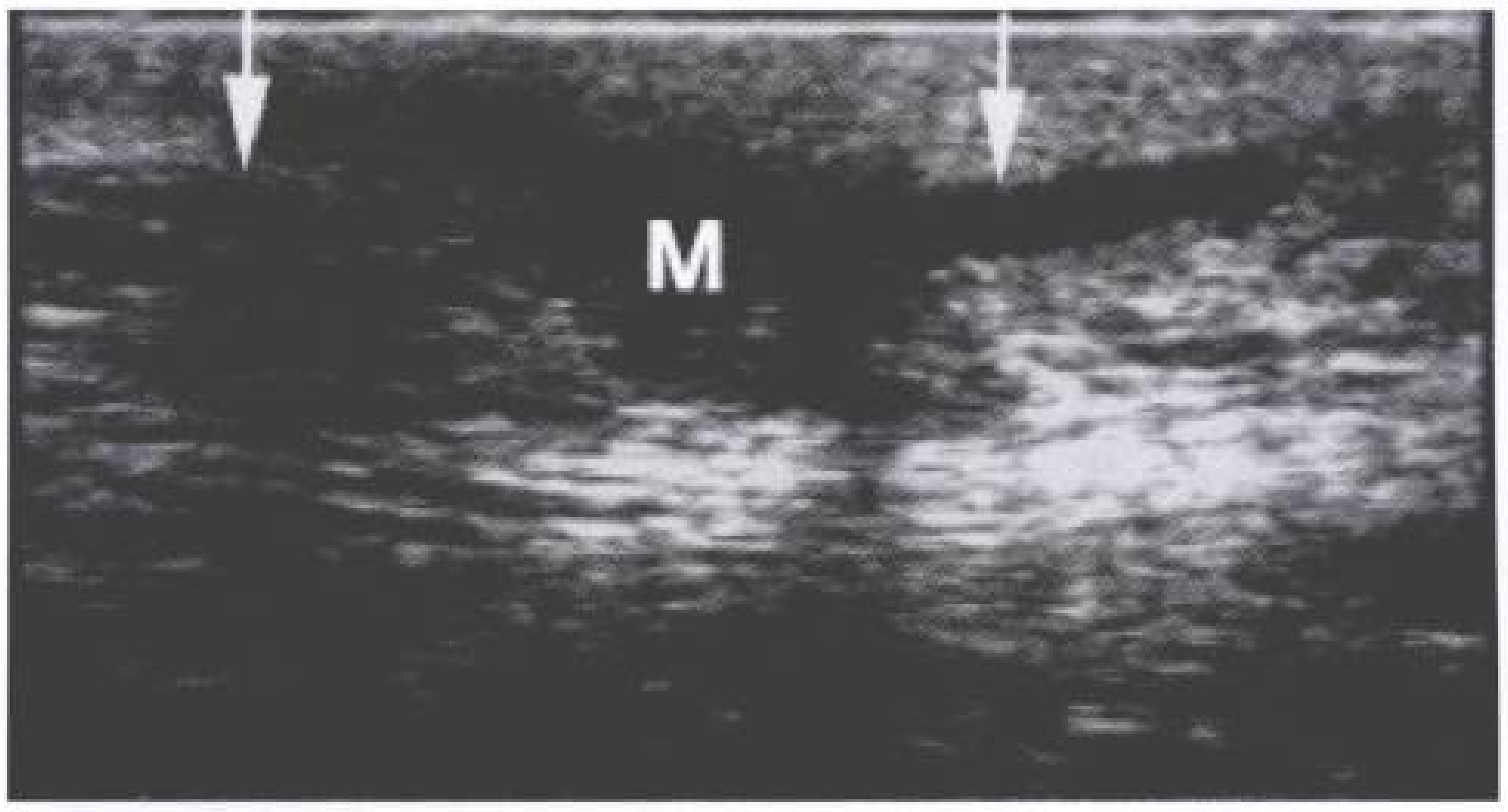

图 9-27 丛型神经纤维瘤。声像图显示单发结节（M），结节周围可见神经与之相连(↑)

弥漫型神经纤维瘤主要累及皮肤及皮下组织，超声表现为皮肤及皮下脂肪层明显增厚、无明确边界、内部回声增强、可见数量不等的条带状或结节状的低回声神经组织分布其中、伴或不伴血流信号增多(图 9-28~图 9-30)。需要与此型进行鉴别的主要有脂肪瘤及血管瘤。弥漫型神经纤维瘤与脂肪瘤进行鉴别的要点为弥漫型神经纤维瘤病变区内有多少不等的条带状或结节状低回声神经组织存在；与血管瘤鉴别的要点为多数弥漫型神经纤维瘤患者的病变区皮肤呈棕褐色，而血管瘤常为暗紫色(图 9-31)。

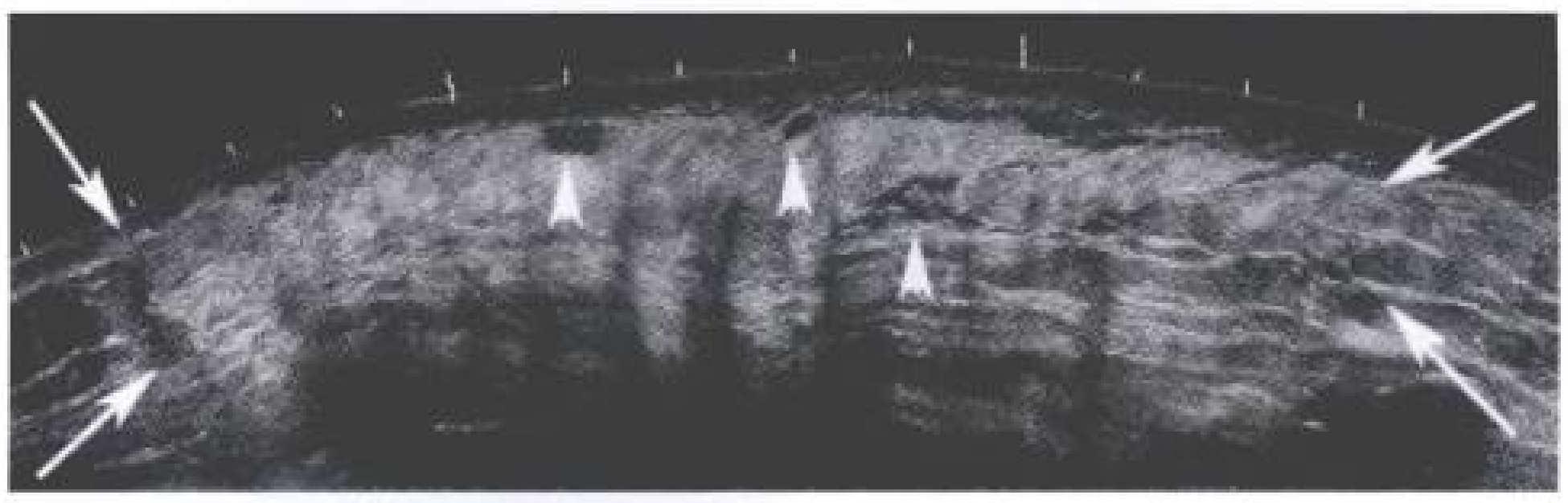

图 9-28 弥漫型神经纤维瘤。声像图显示皮下脂肪层增厚、回声增强、边界不清（↑），内见少量条带状或结节状的低回声神经组织(▲)

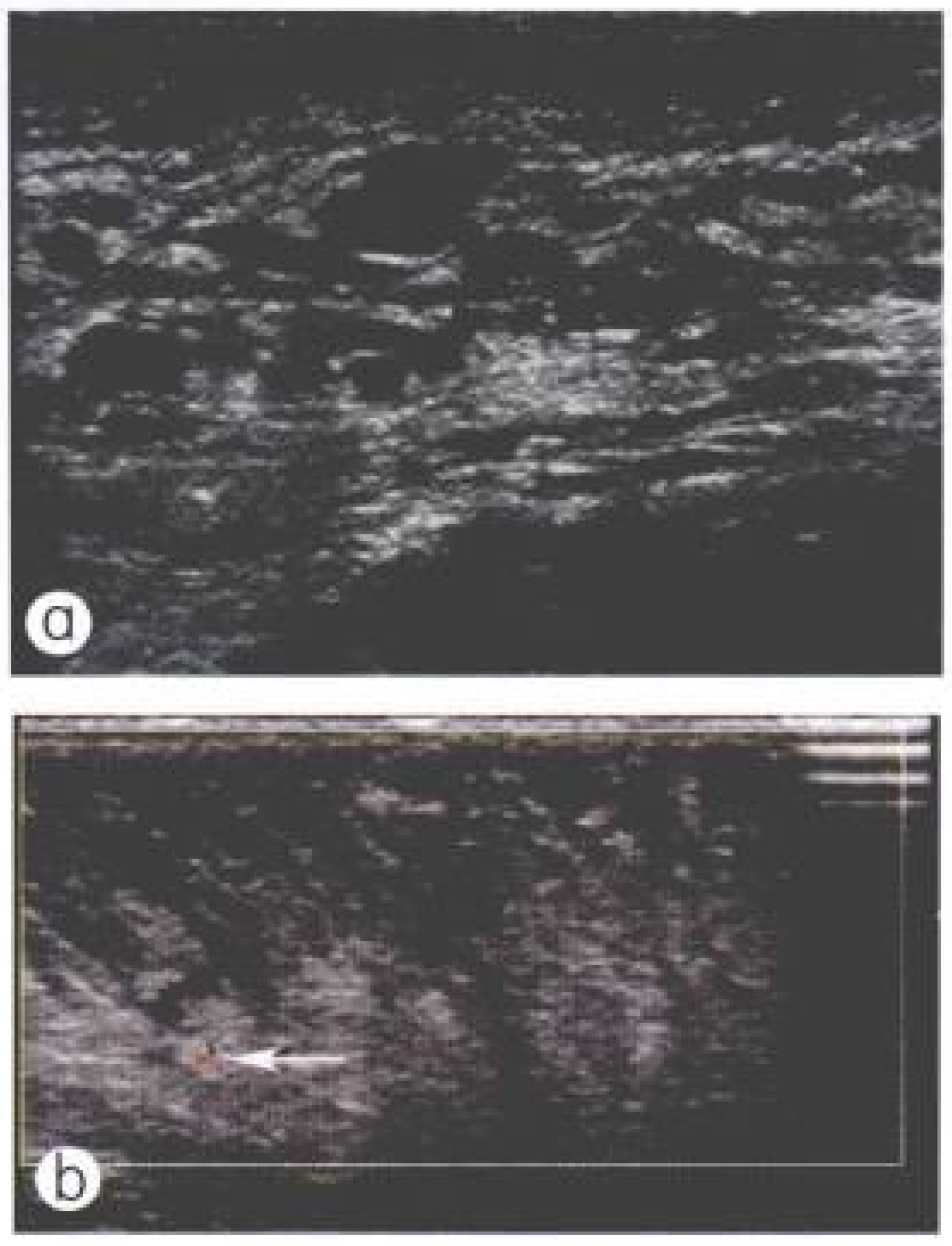

图 9-29 弥漫型神经纤维瘤。a. 病变区见大量条带状及结节状的低回声神经组织；b. 内见少量血流信号（↑）

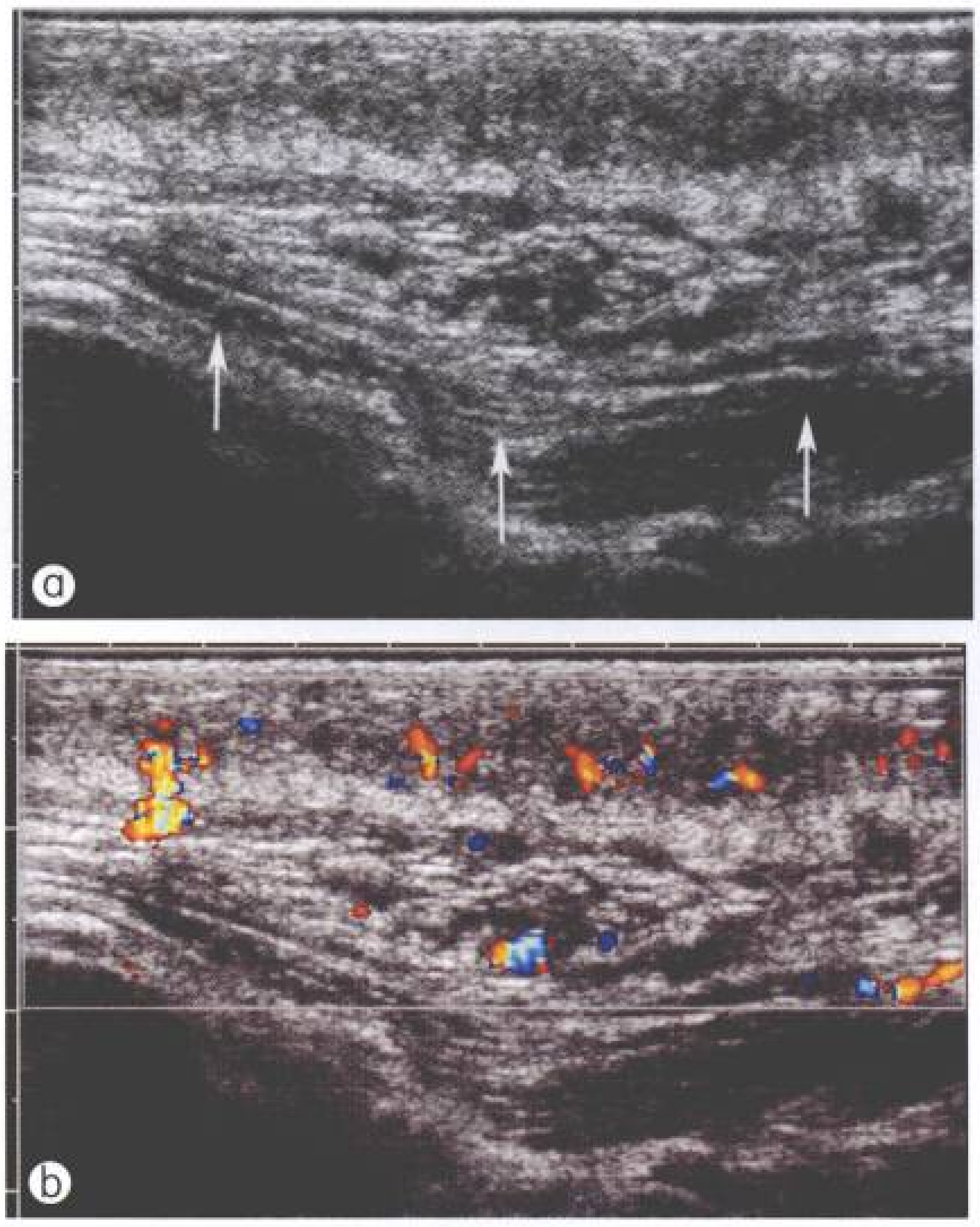

图 9-30　弥漫型神经纤维瘤。a. 病变与深方肌肉组织分界尚清(↑)；b. 病变区内见较丰富的血流信号

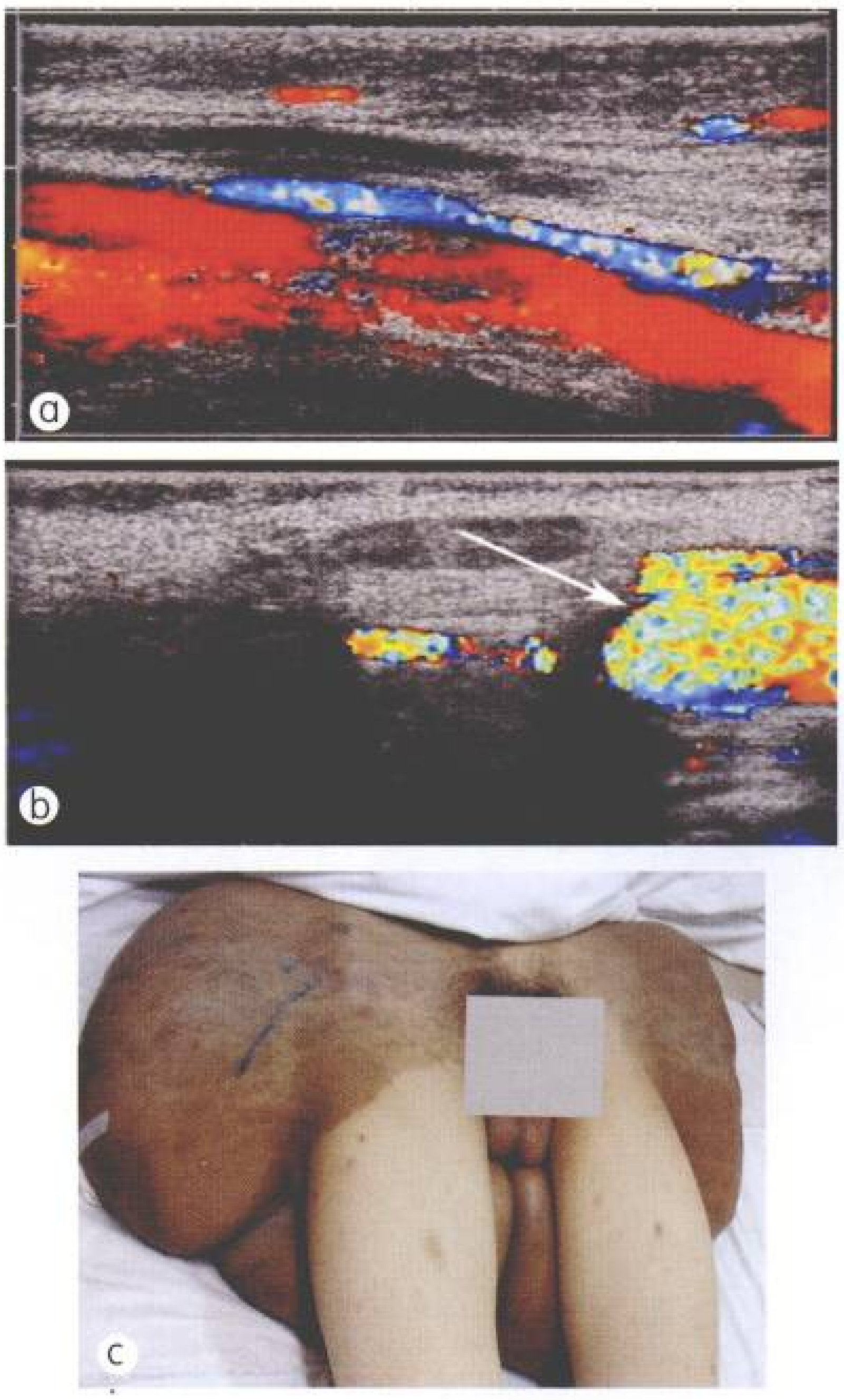

图 9-31　弥漫型神经纤维瘤。a. 彩色多普勒超声显示病变内可见增粗的血管；b. 部分血管呈瘤样扩张(↑)；c. 其表面皮肤呈棕褐色，可与血管瘤鉴别

其他神经源性肿物

1. 跖神经瘤

跖神经瘤又称 Morton 结节，为跖神经的趾间分支发生限局性退行性变伴周围纤维组织增生所致。以 3、4 跖间隙最为好发，多见于中老年女性，是引起跖痛的常见原因之一。超声表现为近跖骨头处的椭圆形低回声结节，长轴与跖骨平行，结节边界清晰，不伴后方回声增强，病变处常表现为血流信号增多。如用 10~13 MHz 探头扫查病变，则能够看到肿物与纤细的跖间神经相连。

2. 神经鞘囊肿

神经鞘囊肿为发生在神经走行部位的囊性病变，最常见于膝部大的神经干，尤其是在腓骨头水平的腓神经。临床表现主要为局部疼痛性包块，伴远端麻木、无力等神经压迫症状。其超声特点为椭圆形或分叶状囊性包块，外被包膜，内为无回声或见少许回声及分隔，后方回声增强。如见神经与肿物相连并呈束状分散于肿瘤表面，可明确诊断。

3. 恶性神经鞘膜肿瘤

恶性神经鞘膜肿瘤是起源于外周神经鞘膜细胞的恶性肿瘤，较为少见，约占所有神经源性肿瘤的 2%~12%。可自发，也可由神经纤维瘤恶变而来，其中又以神经纤维瘤病Ⅰ型的患者最为好发。在超声上多表现为边界不规则的不均匀低回声包块，可伴有囊变、出血或钙化，瘤体内血供丰富(图 9-32)。但上述特点缺乏特异性，很难与其他恶性软组织肿瘤相鉴别。

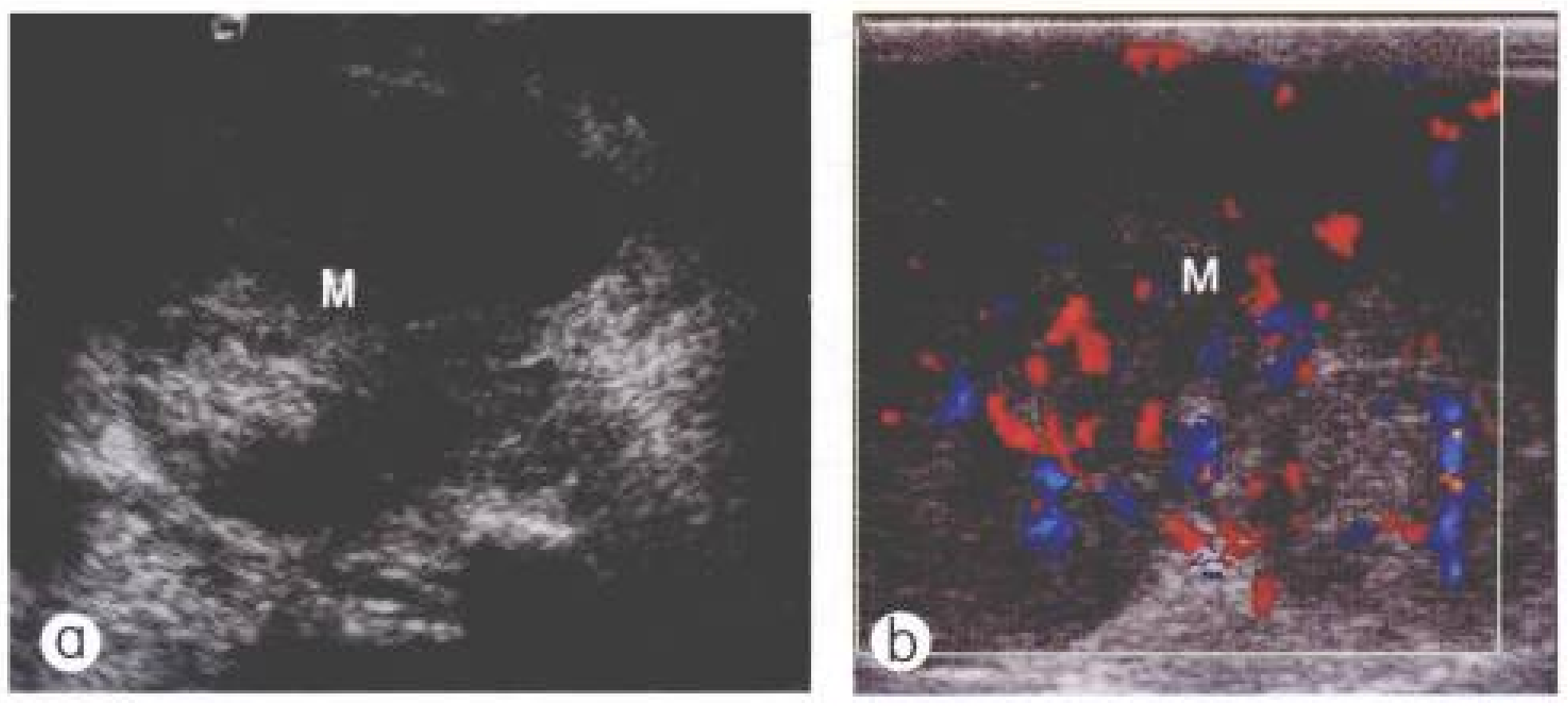

图 9-32　恶性神经鞘瘤。a. 声像图显示肿瘤(M)形态不规则，回声不均匀，部分边界不清晰；b. 瘤体内血供丰富

4. 血管球瘤

血管球瘤也叫神经血管肌瘤，是起源于皮肤真皮层内的神经血管肌球小体的肿瘤。血管球瘤可发生于全身皮肤各处，但以手、足部甲床下多见。肿瘤一般只有米粒大小，外观呈蓝紫色，常引起剧烈的自发性阵痛，并有强烈压痛。其高频超声表现一般为位于指(趾)甲下区域的均匀低回声小结节，CDFI显示瘤体内血流信号丰富(图9-33)。

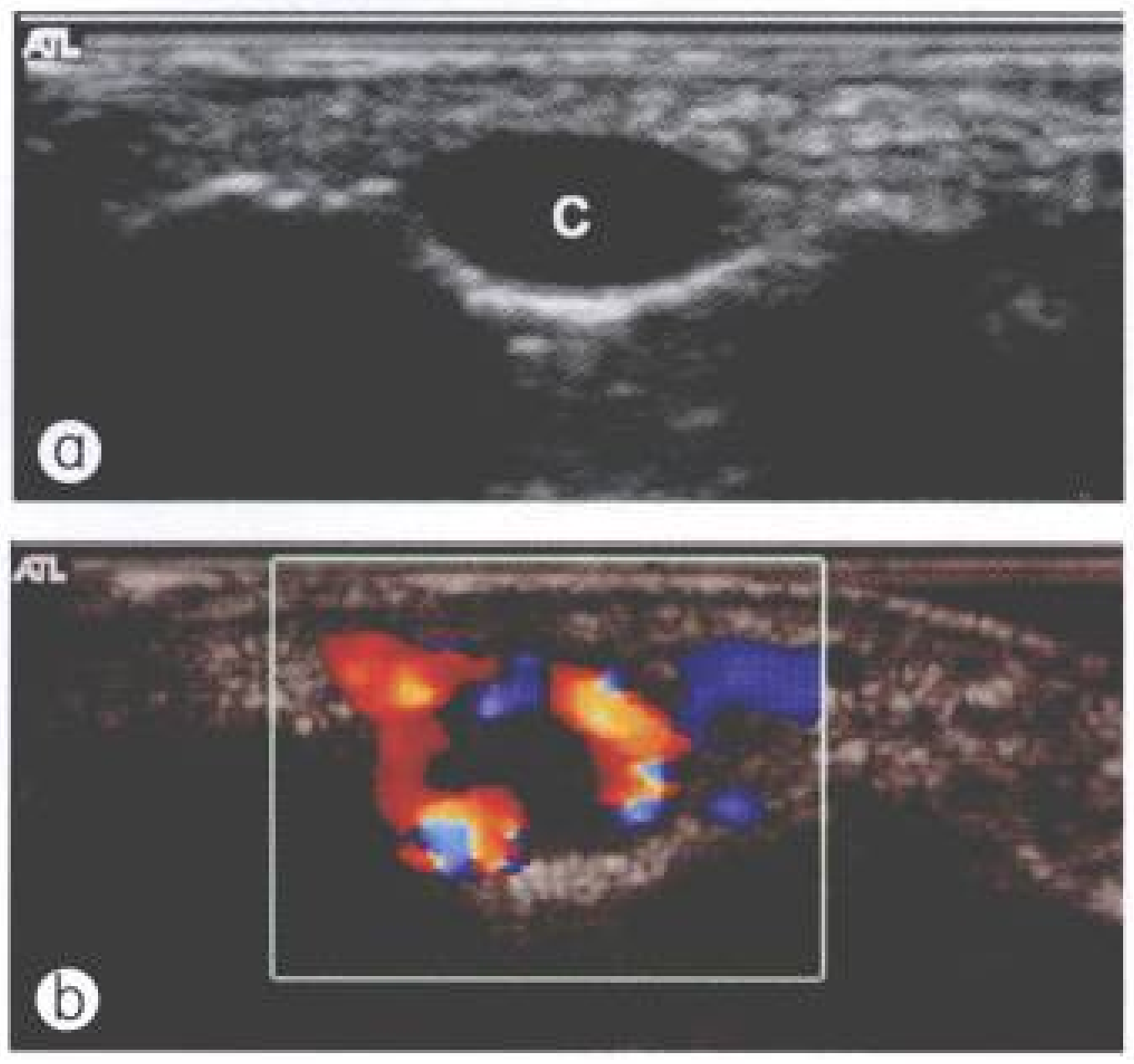

图 9-33　血管球瘤。a. 位于指甲下方的均匀低回声小结节（C）；b. 彩色多普勒超声显示其内血流信号丰富

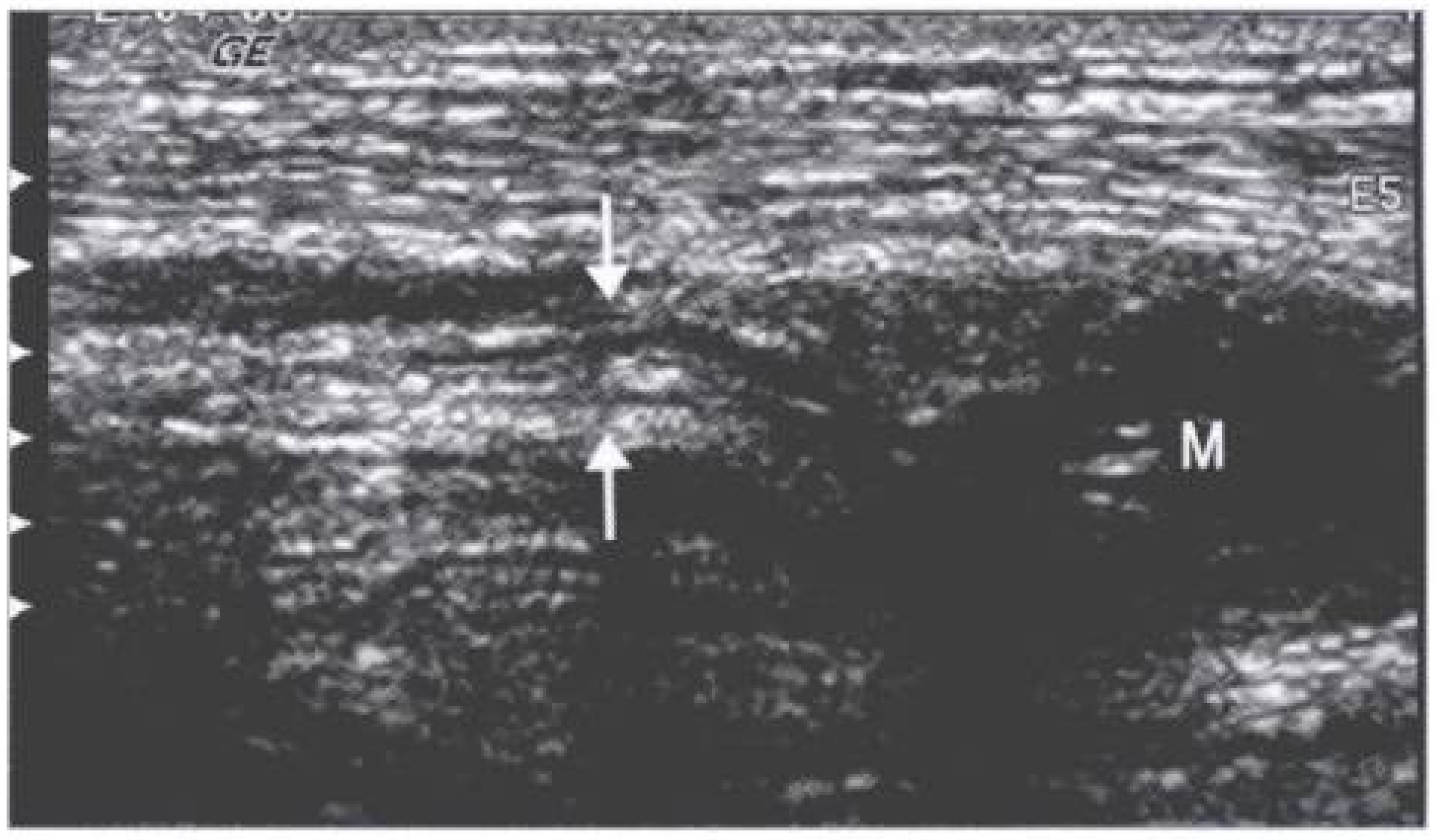

图 9-34　截断性神经瘤。声像图显示为边界清晰的低回声结节(M)，可见神经自瘤体上端穿入(↑)

创伤性改变

创伤性神经瘤

为最常见的创伤性神经病变，一般可分为两大类：一类为梭形神经瘤，多由慢性摩擦或刺激神经干的某一部位而导致的神经局部梭形增大；另一类为截断性神经瘤，为神经断裂、被截断或部分撕脱等导致的神经近端断面处的瘤样改变。创伤性神经瘤的主要临床症状为局部疼痛及软组织包块。高频超声表现为边界清晰的低回声结节，如发生于较大的神经干，可发现神经自瘤体近端穿入(图9-34)。密切结合外伤病史有助于做出正确诊断。

神经外膜血肿

一般为经皮穿刺损伤所致，容易在接受抗凝治疗的患者中发生。其超声特点为位于神经外膜内的无回声结构(图9-35)。超声引导下的抽吸治疗可有效缓解神经的受压症状。

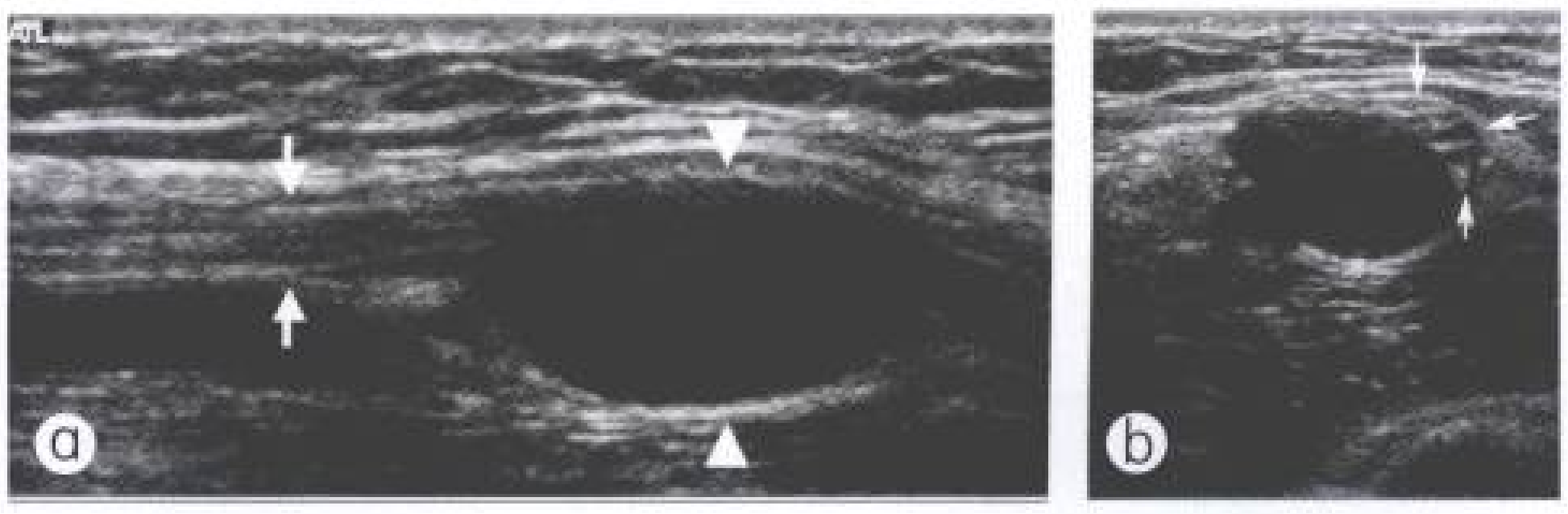

图 9-35　正中神经外膜血肿。前臂桡动脉穿刺术后见一边界清晰的无回声区(Δ)位于正中神经(↑)的外膜内，经超声引导下的穿刺抽液证实为血肿。a. 长轴断面；b. 短轴断面

其他神经病变

感染性改变

外周神经炎可为细菌性、病毒性或自身免疫性。其发病原因可为原发，也可继发于周围软组织感染。高频超声表现缺乏特异性，既可为神经弥漫性肿胀伴回声减低，也可表现为神经形态正常，故明确诊断需密切结合临床。但超声在发现神经周围感染性病变及判断其是否对神经造成侵犯方面对临床有较大帮助。

尺神经异位

尺神经异位为屈肘过程中尺神经自肘管脱出滑至内上髁表面的一种异常表现，常因尺神经沟过浅所致。如经常发生，也会因尺神经受压而诱发出现肘管综合征。动态超声扫查可以发现这种异位。其扫查技术与检查肘管综合征一致，但需在屈肘及缓慢伸肘的过程中进行(图9-36)。

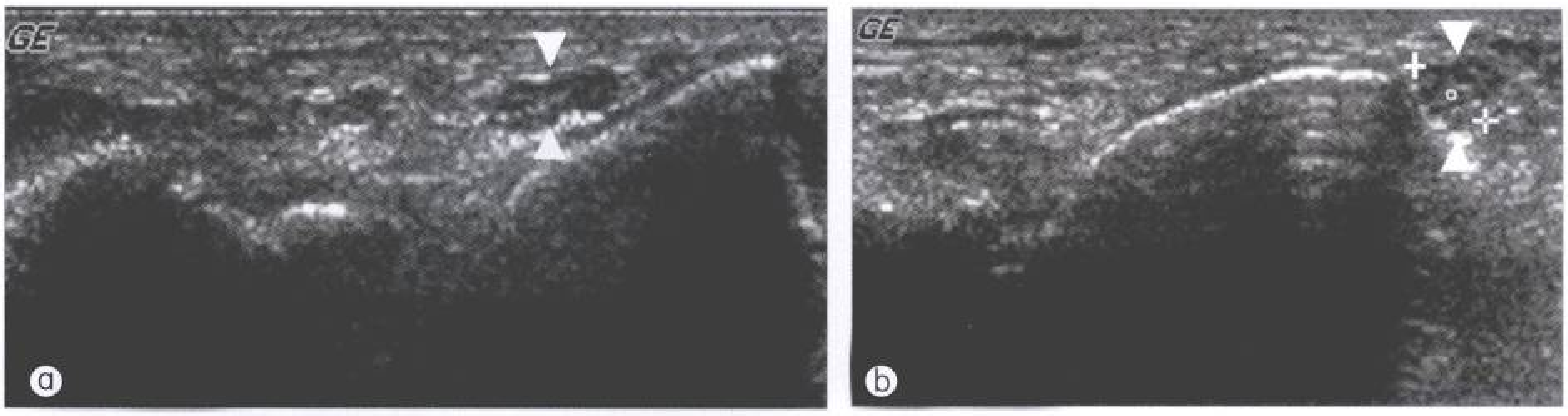

图 9-36　尺神经异位。a. 伸肘时尺神经(Δ)位置正常；b. 屈肘过程中尺神经(Δ)自肘管脱出滑至内上髁表面

【小 结】

高频超声可发现外周神经的形态学改变并据此做出正确诊断，是一种非常有效的检查手段。虽然存在着对操作者依赖性强及培训时间长等缺陷，但仍不失为一种有用而费用低廉的检查方法。它既可作为怀疑外周神经病变时的首选检查方法，也可用于治疗后的追踪随访。

对神经及其周围解剖关系的掌握、正确的检查技术以及认真细致的扫查方法，有助于超声医师掌握这一技术。

参考文献

1 Solbiati L, Dc Pra L, lerace T, et al. High-resolution onography of the recurrent laryngeal nerve: anatomic and pathologic considerations. AJR, 1985, 145: 989~993

2 Fornage BD. Peripheral nerves of the extremities: imaging with ultrasound. Radiology, 1988, 167: 179~182

3 Graif M, Seton A, Nerubai J, et al. Sciatic nerve: sonographic evaluation and anatomic-pathologic considerations. Radiology, 1991, 181: 405~408

4 Martinoli C, Bianchi S, Derchi LE. Ultrasonography of peripheral nerves. Seminu ltrasound CT MR, 2000, 21 (3): 205~213

5 Peer S, Kovacs P, Harpf C, et al. High-resolution sonography of lower extremity peripheral nerves: anatomic correlation and spectrum of disease. JUM, 2002, 21(3): 315~322

6 Martinoli C, Bianchi S, Santacroce E, et al. Brachial plexus sonography: a technique for assessing the root level. AJR, 2002, 179(3): 699~702

7 Demondion X, Herbinet P, Boutry N, et al. Sonographic mapping of the normal brachial plexus. AJNR, 2003, 24 (7): 1303~1309

8 Peeters EY, Nieboer KH, Osteaux MM. Sonography of the normal ulnar nerve at Guyon's canal and of the common peroneal nerve dorsal to the fibular head. JCU, 2004, 32 (8): 375~380

9 Beekman R, Visser LH. High-resolution sonography of the peripheral nervous system—a review of the literature. Eur J Neurol, 2004, 11(5): 305~314

10 Stuart RM, Koh ES, Breidahl WH. Sonography of peripheral nerve pathology. AJR, 2004, 182(1): 123~129

11 Lee JC, Healy JC. Normal sonographic anatomy of the wrist and hand. Radiographics, 2005, 25(6): 1577~1590

12 Buchberger W, Schon G, Strasser K, et al. High-resolution ultrasonography of the carpal tunnel. JUM, 1991, 10: 531~537

13 Buchberger W, Judmaier W, Birbamer G, et al. Carpal tunnel syndrome: diagnosis with high-resolution sonography. AJR, 1992, 159: 793~798

14 Duncan I, Sullivan P, Lomas F. Sonography in the diagno sis of carpal tunnel syndrome. AJR, 1999, 173(3): 681~684

15 Sarria L, Cabada T, Cozcolluela R, et al. Carpal tunnel syndrome: usefulness of sonography. EurRadiol, 2000, 10 (2) 1920~1925

16 Mallouhi A, Pultzl P, Trieb T, et al. Predictors of carpal tunnel syndrome: accuracy of gray-scale and color Doppler sonography. AJR, 2006, 186(5): 1240~1245

17 Martinoli C, Bianchi S, Pugliese F, et al. Sonography of entrapment neuropathies in the upper limb(wrist excluded). JCU, 2004, 32(9): 438~450

18 Beekman R, Wokke JH, Schoemaker MC, et al. Ulnar neuropathy at the elbow: follow-up and prognostic factors de termining outcome. Neurology, 2004, 63 (9): 1675~1680
19 Beekman R, Schoemaker MC, Van-Der-Plas JP, et al. Diagnostic value of high-resolution sonography in ulnar neuropathy at the elbow. Neurology, 2004, 62(5): 767~773
20 Martinoli C, Bianchi S, Gandolfo N. US of nerve entrapments in osteofibrous tunnels of the upper and lower limbs. Radiographics, 2000, 20: S199~S217
21 Enzinger FM, Weiss SW. Benign tumors of peripheral nerves. In: Soft Tissue Tumors. 3rd ed. New York, NY: CV Mosby Co, 1995, 821~888
22 King AD, Ahuja AT, King W, et al. Sonography of peripheral nerve tumors of the neck. AJR, 1997, 169: 1695~1698
23 Reter KL, Raptopoulos V, De Girolami U, et al. Ultrasonography of a plexiform neurofibroma of the popliteal fossa. JUM, 1982, 1(5): 209~211
24 Galli J, Almadori G, Rosignoli M, et al. Plexiform neurofibroma of the cervical portion of the vagus nerve. J Laryngol Otol, 1992, 106: 643~648
25 Beggs I, Gilmour HM, Davie RM. Diffuse neurofibroma of the ankle. Clin Radiol, 1998, 53: 755~759
26 Levine E, Huntrakoon M, Wetzel LH. Malignant nerve-sheath neoplasms in neurofibromatosis: Distinction from benign tumors by using imaging techniques. AJR, 1987, 149: 1495~1059
27 Murphey MD, Smith WS, Smith SE, et al. Imaging of musculoskeletal neurogenic tumours: radiologic pathologic correlation. RadioGraphics, 1999, 19: 1253~1280
28 Beggs I. Sonographic appearances of nerve tumors. JCU, 1999, 27: 363~368
29 Lin J, Martel W. Cross-sectional imaging of peripheral nerve sheath tumors: characteristic signs on CT, MR imaging, and sonography. AJR, 2001, 176: 75~82
30 Chiou HJ, Chou YH, Chiou SY, et al. Peripheral nerve lesions: the role of high-resolution US. Radiographics, 2003, 23: e15
31 Reynolds DL Jr, Jacobson JA, Inampudi P, et al. Sonographic characteristics of peripheral nerve sheath tumors. AJR, 2004, 182(3): 741~744
32 Redd RA, Peters VJ, Emery SF, et al. Morton neuroma: sonographic evaluation. Radiology, 1989, 171: 415~417
33 Leijten FSS, Arts WF, Puylaert JBCM. Ultrasound diagnosis of an intraneural ganglion cyst of the peroneal nerve. J Neurosurg, 1992, 76: 538~540
34 Visser LH. High-resolution sonography of the common peroneal nerve: detection of intraneural ganglia. Neurology, 2006, 67(8): 1473~1475
35 Beekman R, Visser LH, Schoemaker MC.Examination of postoperative peripheral nerve lesions using high-resolution sonography. AJR, 2002, 178(2): 510~511
36 Peer S, Harpf C, Willeit J,et al. Sonographic evaluation of primary peripheral nerve repair. JUM, 2003, 22 (12): 1317~1322
37 Jacobson JA, Jebson PJ, Jeffers AW, et al. Ulnar nerve dislocation and snapping triceps syndrome: diagnosis with dynamic sonography-report of three cases. Radiology, 2001, 220(3): 601~605

第10章 骨骼超声显像

Chapter 10 Sonography of the Bone

陈 涛 王金锐

骨骼与关节疾患常用的影像学检查方法是X线平片、CT、MRI、DSA及核素扫描，它们各具优势。自20世纪末期开始，国内外逐步将超声成像应用于骨与关节疾患的诊断。

正常情况下，声束不能穿透致密坚硬的骨组织，超声仪不能接受到髓腔内的反射信号。当骨质由于炎症、肿瘤等原因被破坏、骨皮质连续性中断，或骨发生膨胀性改变骨皮质变薄时，声束才能穿透病变区的骨皮质，获得髓腔内结构的图像。除骨骼改变外，超声还可以显示骨骼周围继发的软组织病变。超声检查方法无创、快捷、简便，可以动态观察相邻关节的活动变化，为临床提供重要影像诊断信息。彩色多普勒血流显像技术，可提供病变区域血流动力学信息，明确肿瘤内的血管分布特点及血流频谱类型，还能观察肿瘤与周围血管的毗邻关系，为术前诊断及手术方案的制定提供帮助。

临床适应证

超声检查适用于颈部、躯干及四肢部位的多种良、恶性骨骼病变，包括四肢长骨、锁骨、肩胛骨、骨盆等部位的炎症，以及良、恶性肿瘤。近年来，高分辨力探头、宽视野成像、超声造影等越来越多的新技术被引入超声诊断领域，很多微小的骨与软组织病变得以清晰显示。尽管X线是骨折检查的常规工具，但是在某些情况下，如应用超声显像评价软组织病变的同时可发现骨皮质破裂、对于X线阴性的软骨骨折、儿童骨骺分离等，超声成像更具有不可替代的优势。

当然，由于超声声束穿透力有限，很多骨骼病变受骨质干扰及遮挡而无法显示全貌。

扫查技术及正常声像图

躯干及四肢部位的病变多应选用中心频率大于7 MHz的高频探头，以获得较好的分辨力；臀部、骨盆部位较深的病变多应选用3.5~5 MHz探头，以获得较好的穿透力。检查时可将探头直接置于患处扫查，也可在扫查表浅或表面凹凸不平的部位时，在探头与患处之间加垫水囊或涂覆较厚的耦合剂，以获得清晰的图像。肢体病变，超声检查时应将探头平行于肢体的长轴断面和垂直肢体的短轴断面扫查相结合；注意最好环绕肢体长骨扫查，避免漏查长骨对侧病变。对于腕关节、踝关节病变，注意熟悉正常解剖结构，多断面反复扫查，以避免误诊与漏诊。

正常情况下，人体致密坚硬的骨组织声阻抗最高，软组织次之，液体最低，越坚硬致密的组织超声波声束越不易穿入，反射回来的信号也越强。故骨组织、钙化等均显示为强回声，骨骺、软骨及软组织多显示为低回声，液体显示为无回声。正常骨皮质表面完整光滑，呈均一的强回声带伴后方声影。骨骺端膨大，走形弧度自然。骨端透明软骨、软骨性骨骺及骺板显示为低回声，骨骺骨化中心呈斑块样强回声结构。

骨骼病变

骨及关节感染性病变

骨髓炎

骨髓炎(osteomyelitis)指骨的炎症，由化脓性感染所致。本病可发生于任何年龄，小儿多见，男性较女性多3~4倍。骨髓炎一般为血源性感染，偶因体外刺入细菌或因开放性骨折所致。血源性骨髓炎多由干骺端的营养血管处起病。小儿骨骺与干骺端的血供分别走行，支配干骺端的营养动脉最后分支转回呈一襻状，注入窦状的静脉系统，此处血流速度减慢，成为致病菌繁殖的良好生活环境。骨髓炎致干骺端化脓性渗出、坏死。渗出增多致骨内压力升高，感染通过哈佛系统和伏克曼管扩散，继发血栓形成导致局部血液循环障碍。骨髓炎症通过伏克曼管侵及骺板部骨膜下，顶起骨膜。若感染仍未控制，脓液可穿破骨膜而侵入软组织，继而环绕骨面上下扩散。若干骺端位于关节内，如股骨颈部，脓液可破入关节而导致化脓性关节炎。急性骨髓炎治疗不及时，可因血管内血栓形成及骨外膜剥脱造成骨皮质和其下方的海绵骨血运断绝而成为大块死骨。股骨远端和胫骨近端的干骺端是最多见的发病部位，其次是股骨近端、肱骨和桡骨远端，但任何骨都可受累。扁平骨如髂骨发病时，常不易诊断。

1. 急性骨髓炎

急性骨髓炎可因病情严重程度、部位、感染的范围，病人的年龄、抵抗力等不同而症状和体征各异。可有败血症的全身症状，如高热、发冷和呕吐。患处疼痛是突出的症状，疼痛剧烈、持续，轻微活动疼痛加剧。患肢肌肉痉挛，多呈半屈曲状态。疼痛源于渗出所致的骨内压增高，随病程发展，脓液穿破局部骨外膜，张力降低，则疼痛减轻。患者血白细胞计数明显升高 $(20\sim30)\times10^9/L$，中性粒细胞>70%，血沉块，血清C反应蛋白增高。

早期X线片可见局部深层软组织肿胀，炎症5天左右干骺端局部髓腔模糊，再过数日可见骨膜下新骨形成，继而出现死骨。病变早期病灶仅限于髓腔内，周围骨皮质完整时，声束不能穿透骨皮质，超声不能显示髓腔内病变。超声检查可发现病变骨周围软组织肿胀，肌间隔模糊。当感染致骨皮质受损破坏时，超声显示骨皮质粗糙不光滑，继而可发现骨膜下梭形脓肿，致骨膜抬高。病变周围血流信号丰富，可显示动脉血流频谱(图10-1~图10-3)。

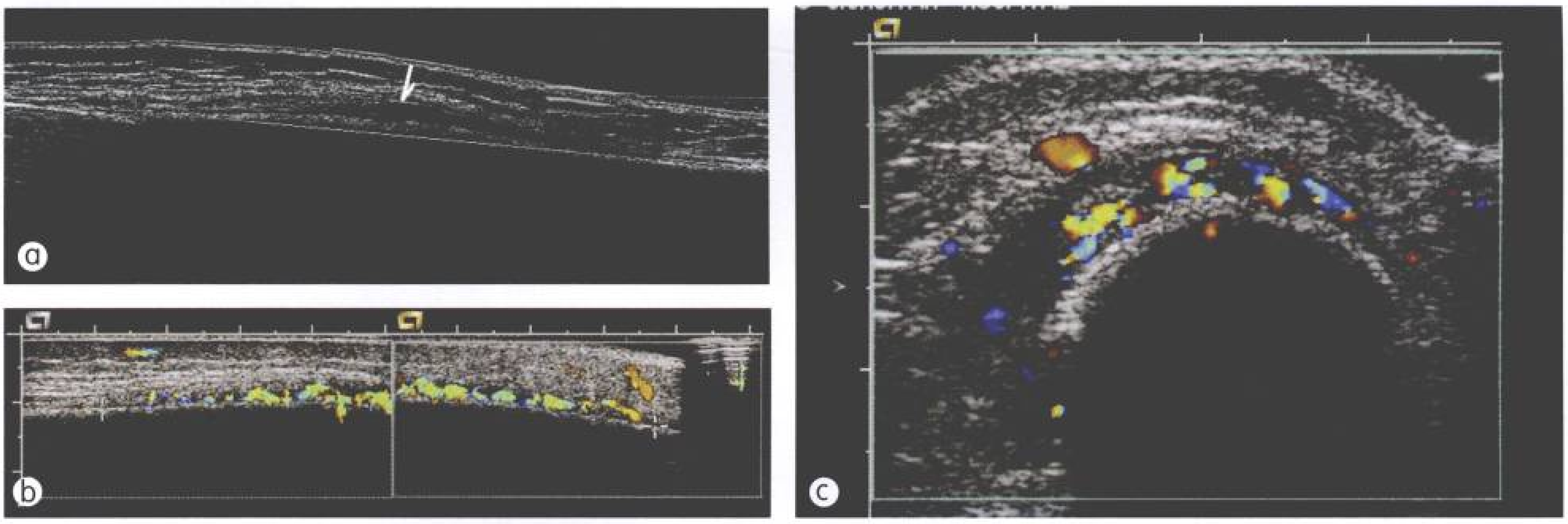

图 10-1 a. 左胫骨急性骨髓炎，小腿内侧纵断面，可见长约8 cm范围胫骨骨膜抬高，箭头示骨膜下积脓；b. 彩色多普勒血流显像显示胫骨骨膜下病灶周围丰富血流信号；c. 小腿内侧横断面，显示胫骨骨膜下病灶周围丰富血流信号

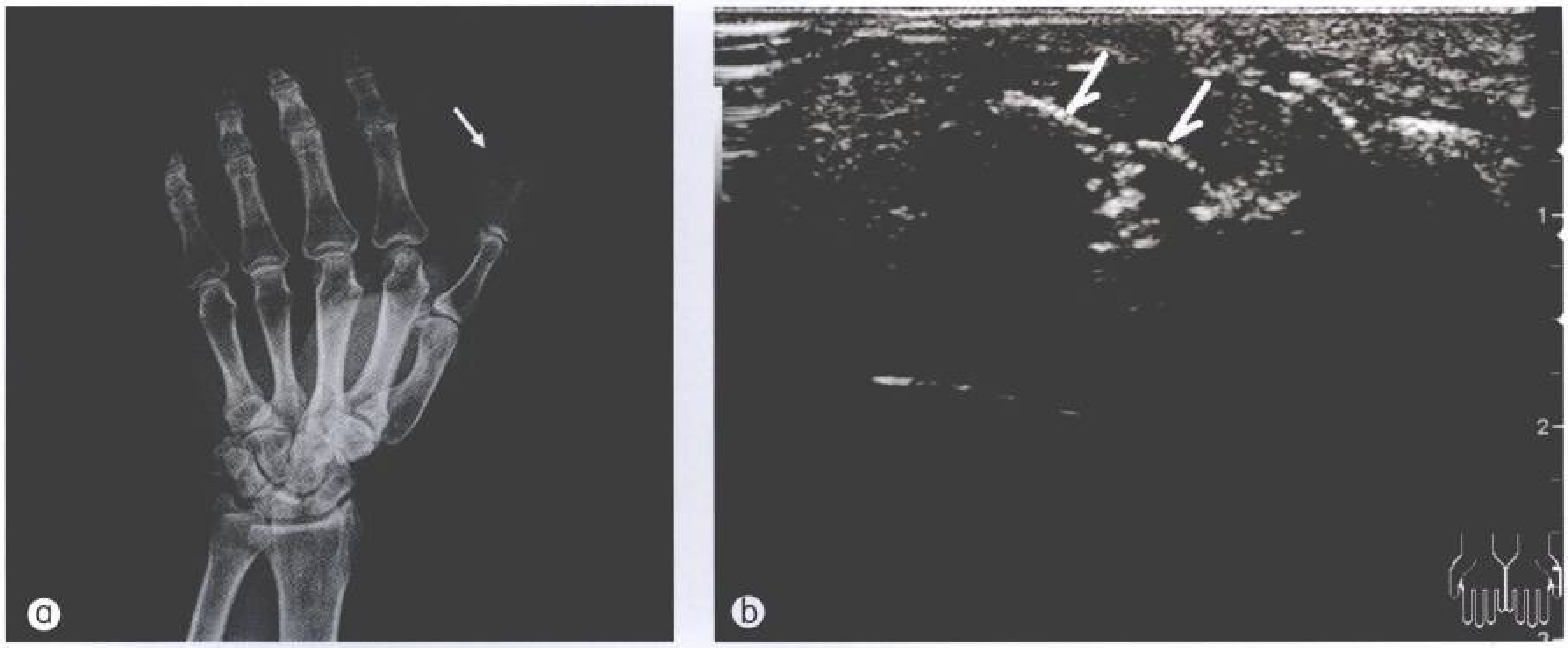

图 10-2　a. 左手拇指急性骨髓炎，X 线片显示拇指指骨骨质破坏、消失，周围软组织肿胀(↑)；b. 左手拇指急性骨髓炎声像图，箭头示残存的拇指指骨

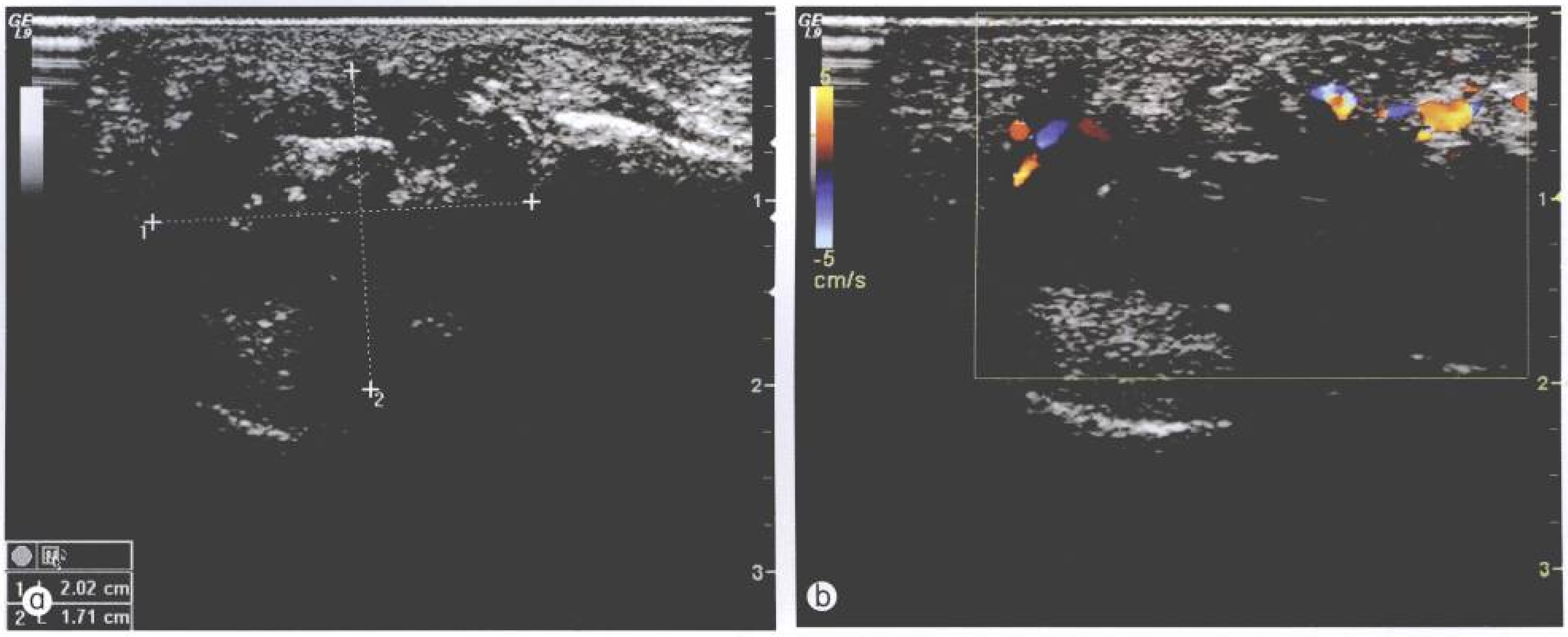

图 10-3　a. 左手拇指急性骨髓炎声像图显示骨质破坏及周围软组织肿胀，测量标记示拇指指骨周围软组织脓肿；b. 彩色多普勒血流显像显示病灶周围较丰富的血流信号

2. 慢性骨髓炎

慢性骨髓炎指骨干、干骺端感染，留有死骨、死腔、肉芽组织、异物及窦道，伤口经久不愈，感染反复发作。慢性骨髓炎又分为慢性血源性骨髓炎与慢性创伤性骨髓炎。大多数慢性骨髓炎是由于急性血源性骨髓炎未能得到及时、正确地治疗而发展的结果。因病期长，常伴有窦道与外界相通。急性血源性骨髓炎与慢性骨髓炎是逐渐发展的过程，不以疾病时间长短而分。急性炎症消退后，留有死骨、死腔及窦道即为慢性骨髓炎。慢性骨髓炎在静止期可无局部或全身症状。当急性发作时，局部出现红、肿、热、痛及发热、畏寒等全身症状。有些病人可见小块死骨随脓液流出体外，炎症逐渐消退。有的病人需要手术引流方可控制感染。X 线检查可发现骨膜增厚、骨皮质增厚及死骨。超声检查可发现患处骨皮质中断破损，骨皮质周围可见大小不等的死骨强回声斑块（图 10-4），病变骨周围软组织内可见不规则液性暗区，以及迂曲的窦道自髓腔通向皮肤瘘口。

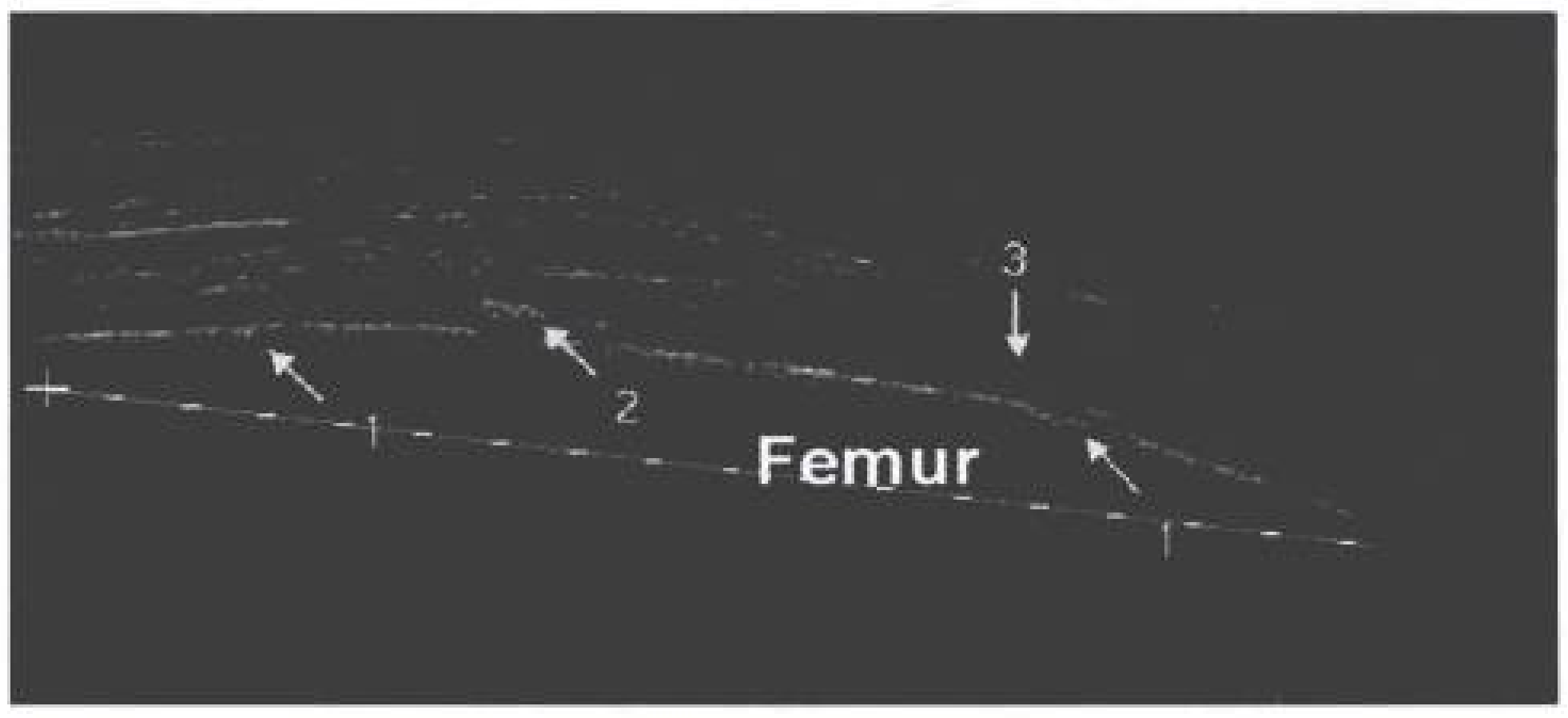

图 10-4　股骨慢性骨髓炎纵断面声像图。1，2，3 指示股骨干骨皮质周围多发的斑块状强回声，代表死骨碎片。Femur：股骨

骨关节结核

骨关节结核为人型或牛型结核菌感染，属体内呼吸道或消化道结核病灶的继发病变，原发病灶可能在肺或胃肠道。因防痨工作广泛开展，本病的发病率一度明显下降，但近年来结核病又有增多的趋势。肺部或淋巴结的原发结核病灶经淋巴途径可直接扩散到椎体、肋骨，而其余绝大多数骨关节结核为血源性播散。结核菌多首先侵犯关节内的滑膜或软骨下骨质，或二者兼有。病变常扩散到滑膜、关节囊、韧带、软骨或骨组织。滑膜结核导致关节囊水肿肥厚，增生的滑膜充满关节腔。滑膜表面可见灰色小结节，镜下可见结核肉芽组织中心坏死，四周有组织细胞、巨噬细胞和淋巴细胞浸润。结核肉芽组织蔓延到关节囊反折处的软骨边缘形成血管翳，侵蚀软骨，逐渐使软骨下的骨质破坏。关节内病变可通过关节囊的坏死灶穿破到关节外，成为慢性窦道。脊柱结核多发生于胸椎，椎体破坏后压缩变形，脊柱成角畸形。还可形成椎旁脓肿，经腰大肌鞘，沿后腹壁到髂窝甚至到大腿的外上方。患者临床表现为疲乏、食欲不振、体重减轻和夜间低热。患处局部肿胀、功能受限。病变关节或脊柱局部活动后疼痛，膝、髋关节受累出现跛行。

超声检查早期可发现骨皮质微小破损，破坏的骨皮质呈细碎斑块状，骨膜抬高，骨膜与骨皮质之间可见脓肿低回声区。病变侵及相邻关节，可显示滑膜增厚呈结节样，关节内积脓，脓液稠厚，内可见点、片状强回声(图 10-5~图 10-7)。腰椎结核可见椎体骨质破损、周围死骨形成的强回声斑块及腰大肌寒性脓肿。

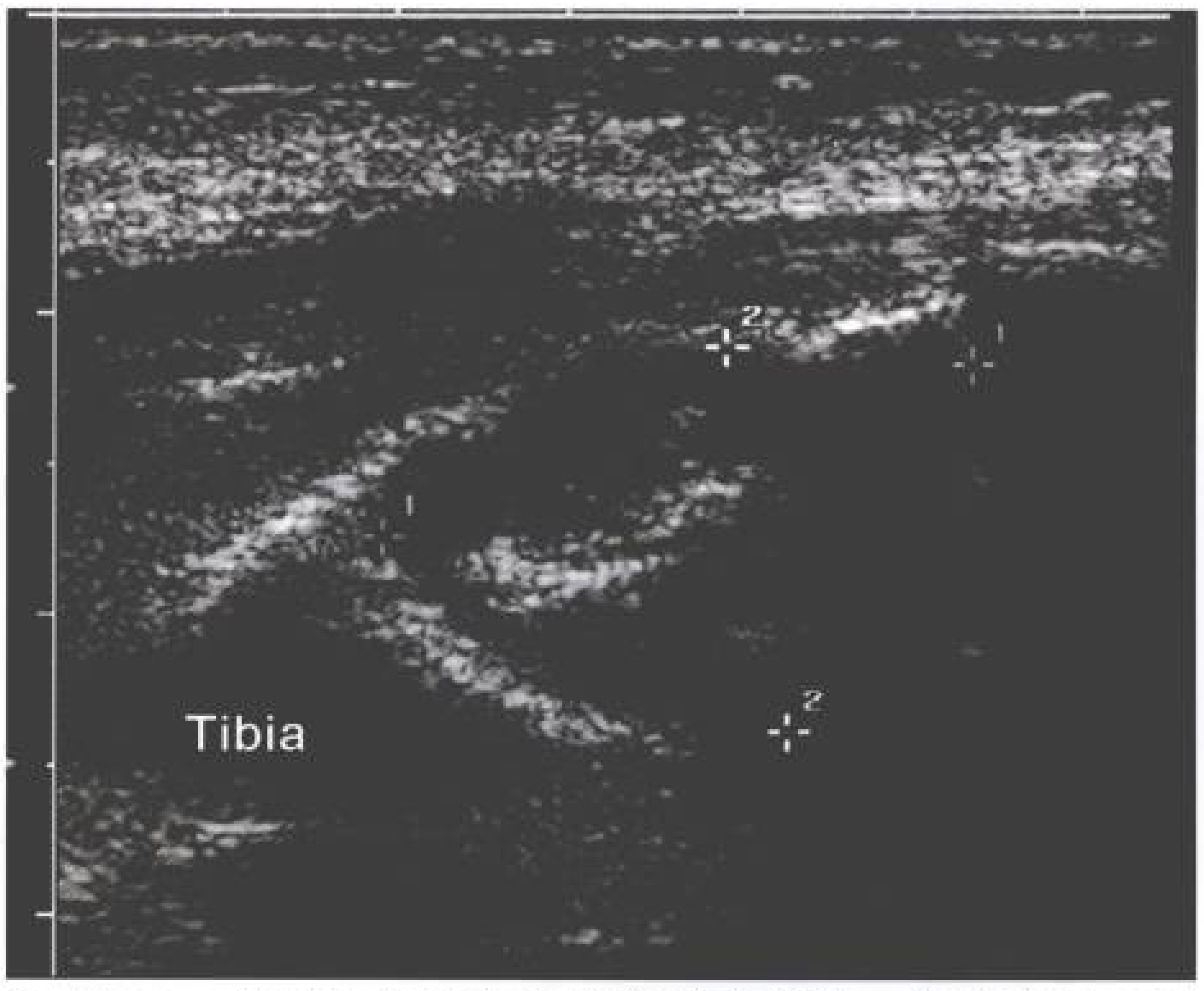

图 10-5　左胫骨下端骨结核病变声像图。纵断面显示骨破损病灶及细碎小斑块状强回声，代表死骨；Tibia：胫骨

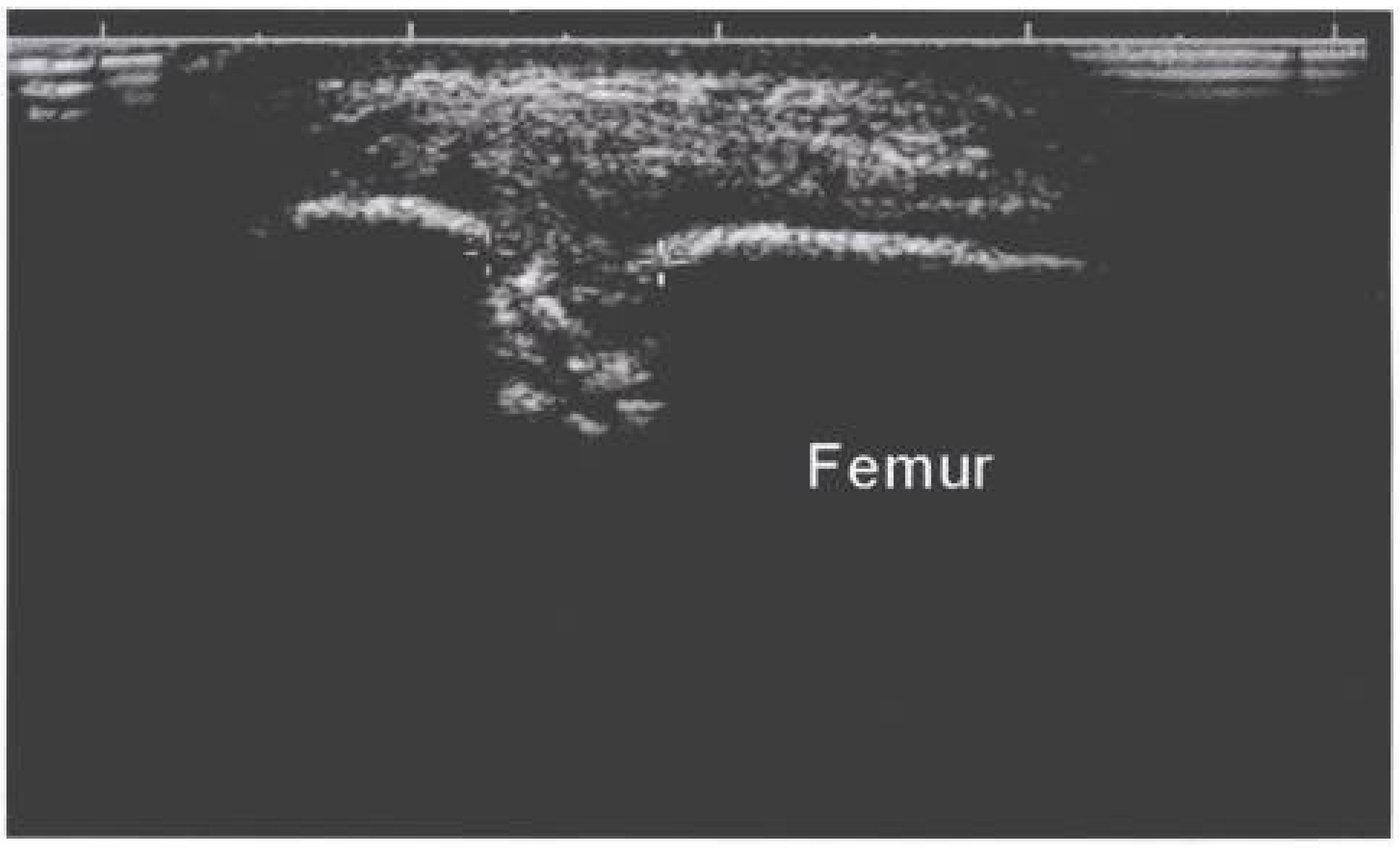

图 10-6　右股骨下端骨结核病变声像图。测量标记示骨破损病灶及细碎小斑块状的死骨强回声；Femur：股骨

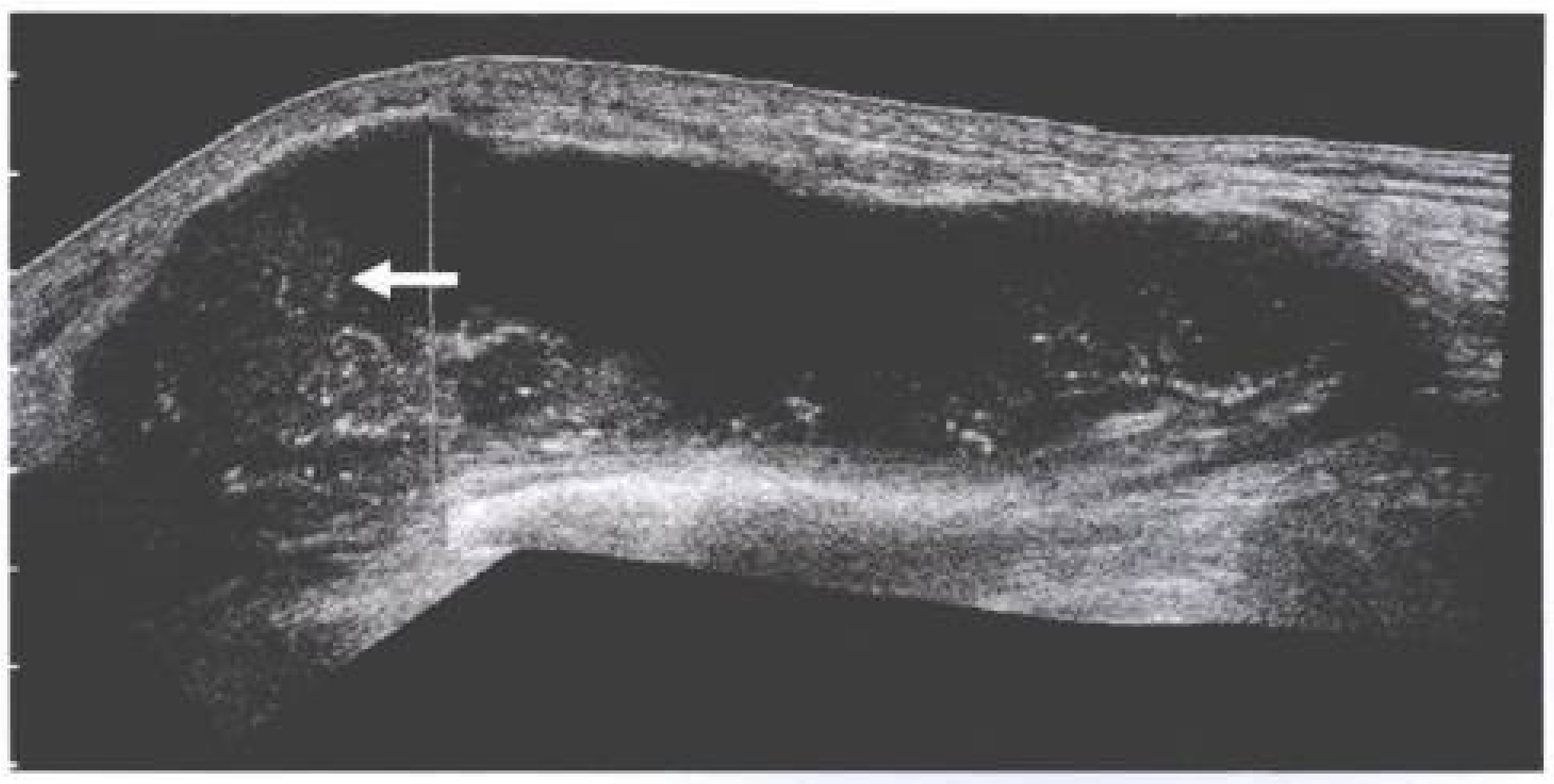

图 10-7　肩关节结核病变全景声像图，显示滑膜增厚呈结节状（↑），滑膜囊内积脓，脓液稠厚，内可见点状强回声

骨肿瘤及瘤样病变

超声显像不仅在寻找骨转移癌的原发灶中能给临床提供重要信息，而且在诊断成骨肉瘤、尤文瘤、骨巨细胞瘤、骨囊肿、动脉瘤样骨囊肿、骨转移癌等骨肿瘤方面能为临床提供很多重要的诊断依据。高频超声因其较高的组织分辨力及具有实时的血流显像功能，可发现仅几毫米的病变。

骨囊肿

骨囊肿多称为单房性骨囊肿或孤立性骨囊肿，是常见的骨瘤样病变之一，由 Virchow 于 1876 年首次报道。本病为原因不明的骨内良性、膨胀性病变。Jaffe 和 Lichtenstein 等在 1942 年提出，骨骺板创伤后血肿及软骨化骨缺陷是囊肿形成的原因；1960 年 Cohen 等又提出了静脉梗阻导致骨内压力增高的假说。本病好发于儿童和青年，男性较多见。病变多发于四肢的长管状骨，好发于肱骨及股骨的干骺端且靠近生长板处，并且逐渐向骨干移动，囊肿邻近的骨皮质因受压而变薄，严重者骨皮质薄如蛋壳但仍很完整。骨囊肿患者一

般无明显症状，少数病例有轻微疼痛及压痛，多因发生病理骨折而就诊。病理上，骨囊肿内由疏松的网状及细纤维状结缔组织构成的多囊状结构，逐渐合并成一个大的囊腔。囊腔壁被一单层间皮细胞所覆盖，囊腔中充满澄清或半透明的液体。

骨囊肿的X线表现为纯溶骨性的病变，表现为骨干部的单房性卵圆形透亮区，邻近的骨皮质变薄、膨胀，周围没有任何骨膜反应。超声检查可见病变部位骨皮质变薄、膨胀隆起，表面光滑，骨内呈边界清晰的囊性无回声区(图10-8)。CDFI检查病变内无血流信号显示。

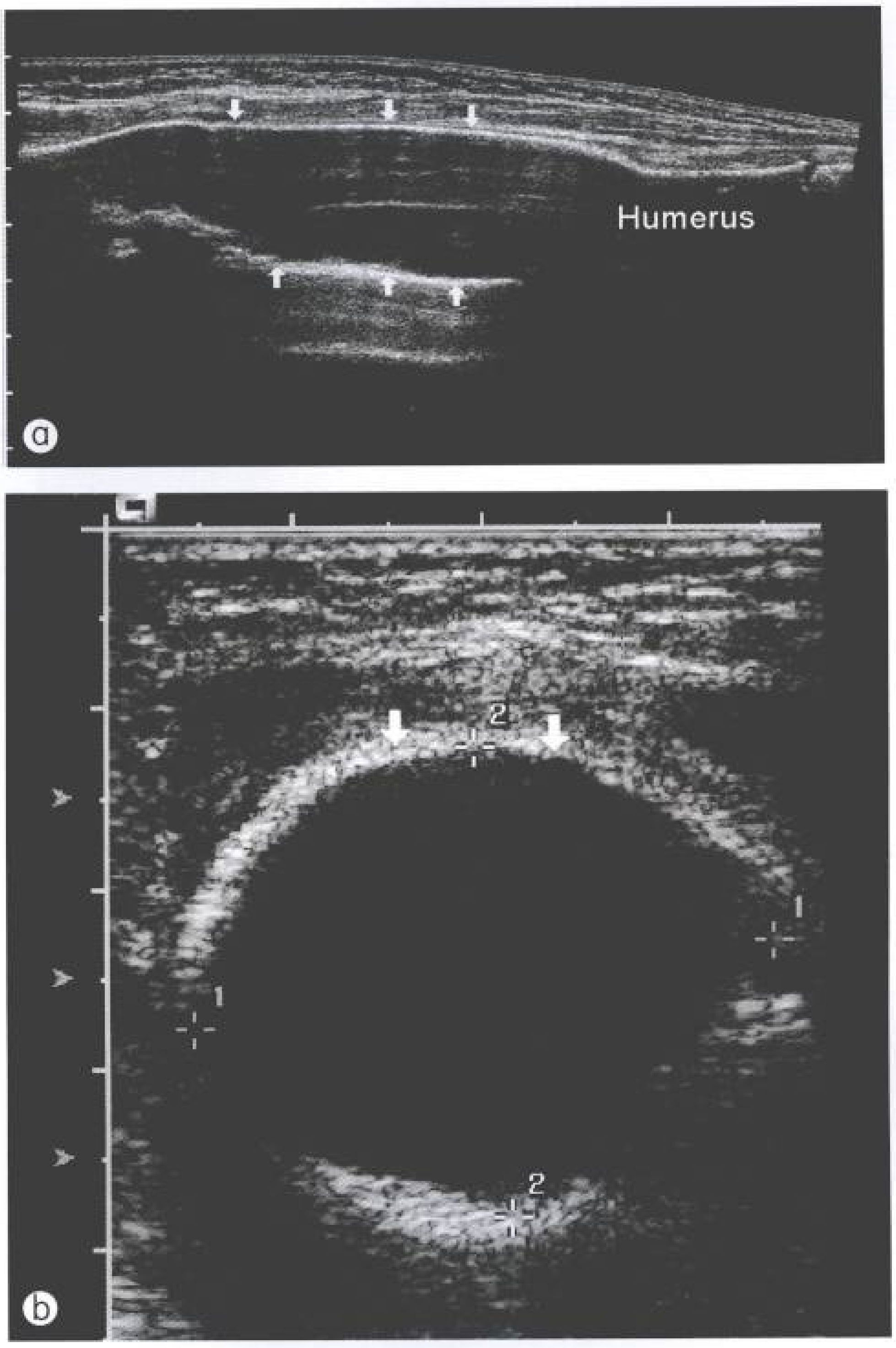

图 10-8 a. 肱骨骨囊肿声像图纵断面显示肱骨骨皮质膨胀变薄（↑），髓腔内呈囊性结构；Humerus：肱骨；b. 横断面显示骨囊肿表面骨皮质完整，光滑，无破坏(↑)

动脉瘤样骨囊肿

动脉瘤样骨囊肿(aneurismal bone cyst)是一种良性、膨胀性、溶骨性病变，具有局部侵袭性，其发病率较低，约占所有骨肿瘤或瘤样病变的1%，约80%的病人在20岁之前发病，且多见于儿童。目前病因还不清楚，比较公认的是：病变为骨的异常反应过程，而不是肿瘤。有报道认为，原发动脉瘤样骨囊肿中，大约2/3的病例可能存在血管畸形、静脉阻塞或动静脉瘘。创伤有可能促使这些血管畸形产生局部循环改变，使血液溢出，髓腔内压力增加，进而导致溶骨破坏。动脉瘤样骨囊肿常被发现与其他良性或恶性骨肿瘤或瘤样病变共存，进一步支持其为继发的骨反应过程。有报道称，动脉瘤样骨囊肿存在染色体异常，还有学者认为其有家族遗传倾向。病理学上，动脉瘤样骨囊肿大体表现为充满血液的海绵样囊腔。病变由薄层新生反应骨壳包绕，内为包含血液的巨大囊腔。其临床表现多样，多数病人表现为轻微疼痛和肿胀，可有局部软组织肿物，就诊前症状可以存在几个星期或几个月，病理性骨折也常为就诊原因。

X线表现：典型的动脉瘤样骨囊肿呈囊性破坏，伴多发间隔和骨膨胀，病变早期位于骨内偏心位置，弥漫浸润时骨有大块性破坏膨胀，病变呈气球样。其病灶溶骨破坏区域边界清晰，内可有分隔，边界为薄的硬化边，但经常不完整(图10-9b)。CT可以准确反映病灶范围、大小，包括存留的极薄骨皮质边缘(图10-10c)。MRI可显示病灶内低信号的纤维组织间隔，以及“液–液”平面(其成因是囊腔内血液中血细胞与血浆成分分离所致)。由于小儿肢体长骨动脉瘤样骨囊肿溶骨破坏，骨皮质膨胀变薄，超声声束可穿透变薄的骨皮质，清晰显示髓腔内结构。声像图显示为肢体长骨干骺端病变，病灶部位骨膨胀，骨皮质变薄，髓腔内呈边界清晰的低回声病灶或不规则的多房多隔状结构(图10-9a)；CDFI显示多数病例病变区域可见少许斑片状血流信号(图10-10)。

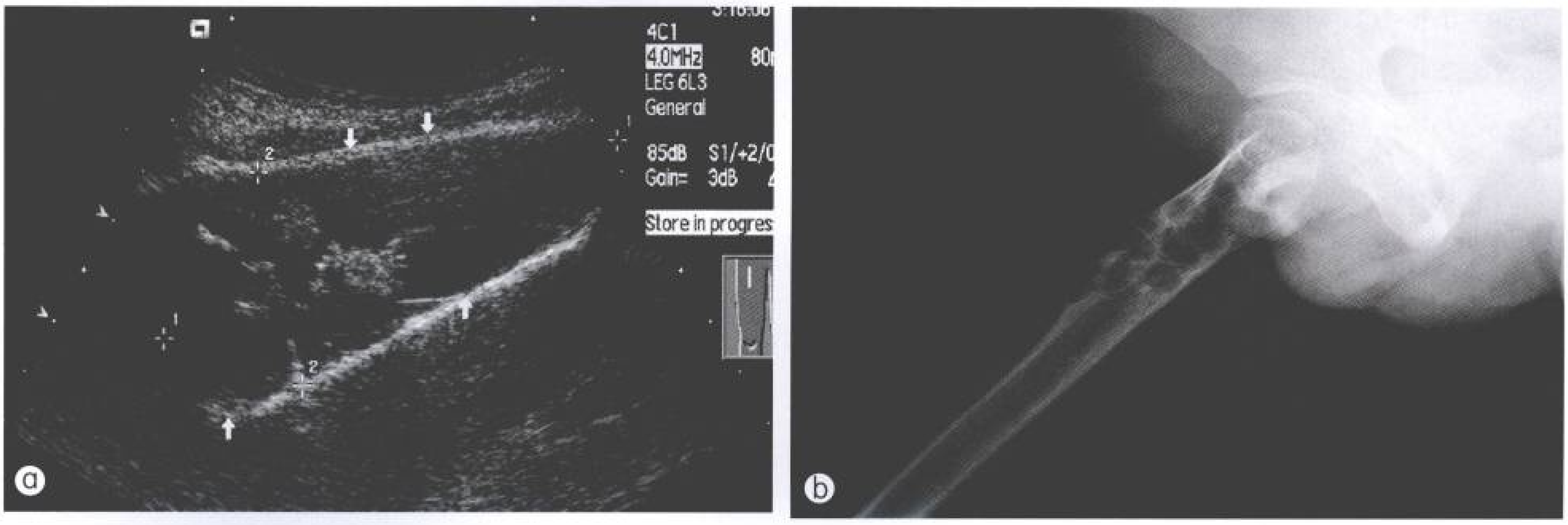

图 10-9　a. 股骨动脉瘤样骨囊肿声像图纵断面显示，骨皮质变薄（↑），髓腔内呈不规则分隔状结构；b. X 线平片显线示股骨上端动脉瘤样骨囊肿，骨皮质膨胀变薄，髓腔内呈分隔样结构

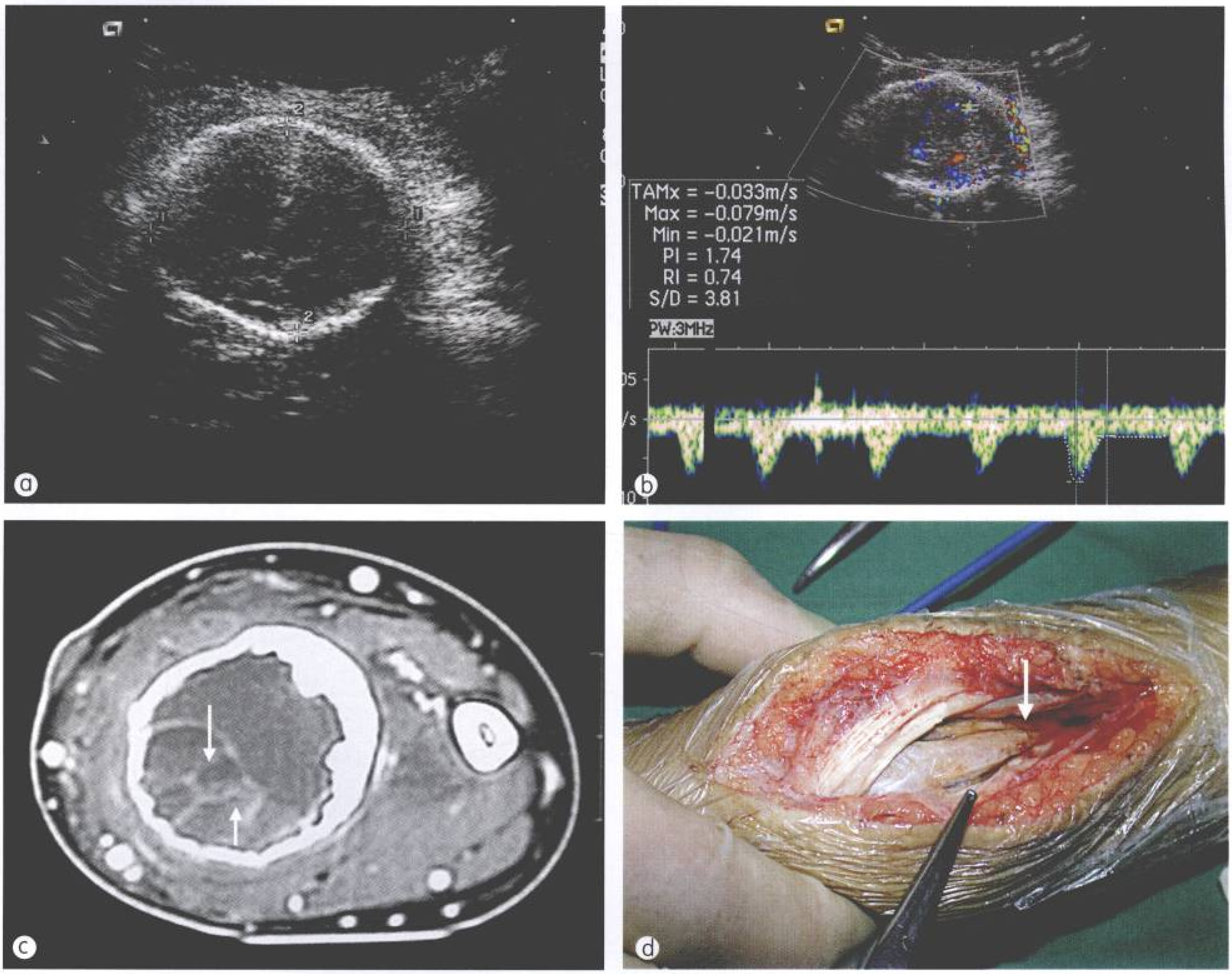

图 10-10　胫骨上端骨动脉瘤样骨囊肿。a. 横断面(+ ··· +)，显示病变周围骨质完整；b. CDFI 显示病灶内血流信号，并可取到动脉频谱；c. CT 显示动脉瘤样骨囊肿髓内分隔样结构(↑)；d. 术中显示动脉瘤样骨囊肿病灶(↑)

骨巨细胞瘤

骨巨细胞瘤(giant cell tumor of bone) 一种原发性骨肿瘤，病理上以含多核巨细胞散在分布于圆形、椭圆形或纺锤形的单核基质细胞中为特征，是最常见的骨肿瘤之一。多数学者认为骨巨细胞瘤起源于骨髓中未分化的间充质细胞。骨巨细胞瘤发病率在性别上无明显差异，好发于青壮年，患处疼痛、局部肿胀或肿块、关节功能障碍为其主要症状。骨巨细胞瘤具有潜在恶性的，约占30%。Jaffe 根据单核基质细胞的形态、细胞核大小及深染程度、有无核分裂，以及多核巨细胞的多少、大小等，将病理组织学结果分为Ⅰ、Ⅱ、Ⅲ级。Ⅰ级为良性，具有低度侵袭性，可复发、恶变；Ⅱ级具较高侵袭性或相对恶性，易复发、恶变；Ⅲ级呈恶性肿瘤表现。典型的骨巨细胞瘤一般为单发，可发生于任何骨骼，好发于四肢长骨的骨端，半数以上发生于膝关节(股骨下端和胫骨上端)。

X 线检查病变多位于长骨骨端(骨骺部位)，显示中央或偏心性溶骨性破坏，并侵及干骺端。一般情况下，病变边界较清楚，呈膨胀性改变，病灶周围一般有反应性薄层骨壳存在，骨壳内壁可有骨嵴突出于病灶内，形成“皂泡”样改变。CT 检查对确定肿瘤边界方面超过平片，肿瘤呈实体性改变，CT 值与肌肉相近，在观察皮质骨破坏及反应性骨壳方面有优势。超声检查显示，骨皮质膨胀、菲薄，可有微小破损，髓腔内显示实性不均质低回声，边界清晰，病灶内可见相互交错的间隔样回声及囊腔样结构。偏良性骨巨细胞瘤边界清晰，内部及边缘可显示少许血流信号；偏恶性骨巨细胞瘤边界不清，肿瘤可侵犯周围软组织，形成软组织肿块，形态不规则，呈分叶状及多个结节样肿块，瘤体内可显示丰富的血流信号(图 10-11)。

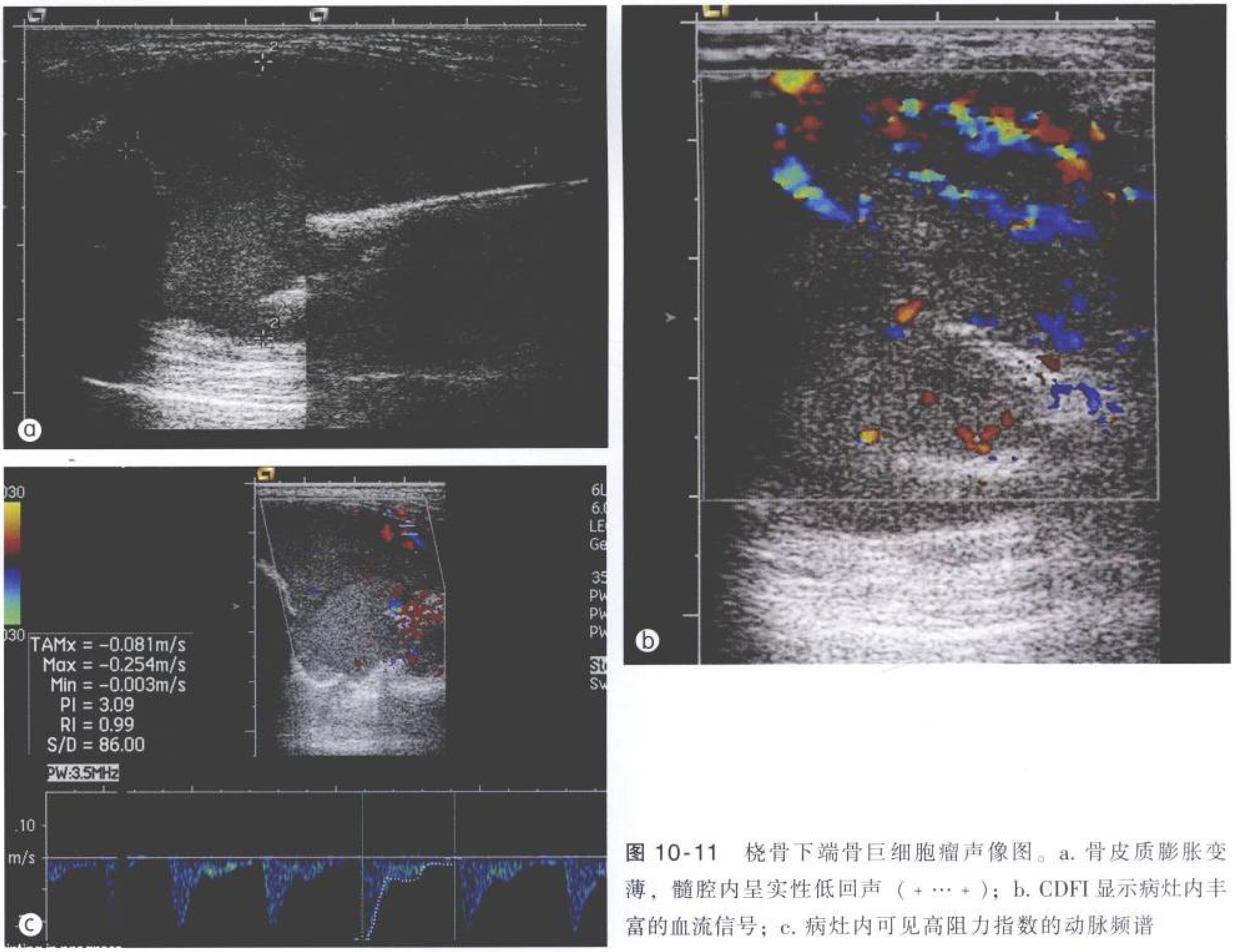

图 10-11 桡骨下端骨巨细胞瘤声像图。a. 骨皮质膨胀变薄，髓腔内呈实性低回声（+ … +）；b. CDFI 显示病灶内丰富的血流信号；c. 病灶内可见高阻力指数的动脉频谱

成骨肉瘤

成骨肉瘤(osteogenic sarcoma)属于骨组织来源肿瘤，是惟一明显有瘤内成骨特点、由肿瘤性骨及骨样组织为主要结构的恶性肿瘤。成骨肉瘤是临床最常见的原发恶性骨肿瘤，约占所有原发恶性骨肿瘤的25%，其恶性程度高、病程短、发病快、死亡率高；多见于儿童和青少年。临床表现为肢体固定部位疼痛、局部肿胀，并出现肿块。成骨肉瘤好发于长骨干骺端，最多见于股骨下段、胫骨及腓骨的上段。

X线平片多可发现长骨干骺端以成骨为主的骨破坏，可见骨膜增厚。由于骨膜下方逐渐形成新生骨，将骨膜抬高，形成X线平片所见的Codman三角；肿瘤形成与骨长轴垂直的新生骨，形成X线平片所见“日射”征。CT扫描可以更清晰地显示肿瘤骨的病变范围、软组织侵袭情况，以及肿瘤与主要血管的关系。MRI在观察骨肉瘤软组织侵袭范围方面有积极作用，是显示髓腔内浸润范围的最好方法。

超声显像可显示骨肉瘤早期骨皮质微小破损，粗糙不光滑，继而可见骨膜线状增厚、抬高与骨皮质分离，形成三角形结构，与放射学描述的Codman三角完全符合(图10-12，图10-13)。随病程进展骨质破坏的深度和范围增大，肿瘤突破骨屏障侵犯软组织，局部可出现包绕骨皮质的软组织肿块，肿块回声可呈低回声、强回声及混合回声(图10-14)。肿块内可见大量垂直于骨皮质方向，放射状排列的强回声针状瘤骨，与放射学描述的“日射”征完全符合。CDFI显示肿瘤内血供丰富，新生血管走形紊乱，迂曲扩张的血管互相交通，可连接成片状，并可探及瘤体内沿针状瘤骨分布的丰富血流信号(图10-15)。对于成骨肉瘤，超声检查的重要作用在于对肿瘤化疗效果的评价和随访：①化疗后肿瘤骨的破坏范围缩小。骨破坏是因为肿瘤细胞破骨活跃，侵犯骨皮质、骨松质，取代正常骨组织，形成局部的骨质缺损。化疗可以使肿瘤细胞坏死，抑制肿瘤细胞破骨活动，正常骨组织成骨修复作用相对处于优势，病理骨折有修复的趋势。②化疗后肿瘤体积缩小。化疗过程中，肿瘤发生坏死、囊性变，实体肿瘤缩小。有的患者化疗后，肿瘤内广泛液化坏死，大范围囊性变，可致体积增大，但内部实性部分缩小(图10-16)。③化疗后肿瘤骨的包壳形成。在肿瘤周边区域为机体的反应带区，其中包括纤维结缔组织增生，肿瘤细胞的增殖，淋巴细胞的浸润、水肿、血管新生等，形成一个边界模糊的区带。化疗过程中，随着边缘肿瘤细胞被杀灭，水肿逐渐减轻，肿瘤边界逐渐清晰。肿瘤细胞破骨活动被抑制，正常骨组织成骨修复作用相对处于优势，自身反应骨形成骨包壳(图10-17)。④肿瘤内血供明显减少。肿瘤生长依赖于供血血管，化疗药物作用于肿瘤细胞，使其变性坏死；肿瘤血管栓塞、萎陷、闭塞，肿瘤内血流信号减少或消失，频谱观察肿瘤内动脉血流速度降低。化疗后，若肿瘤内部仍血流丰富，则提示肿瘤灭活程度不满意。

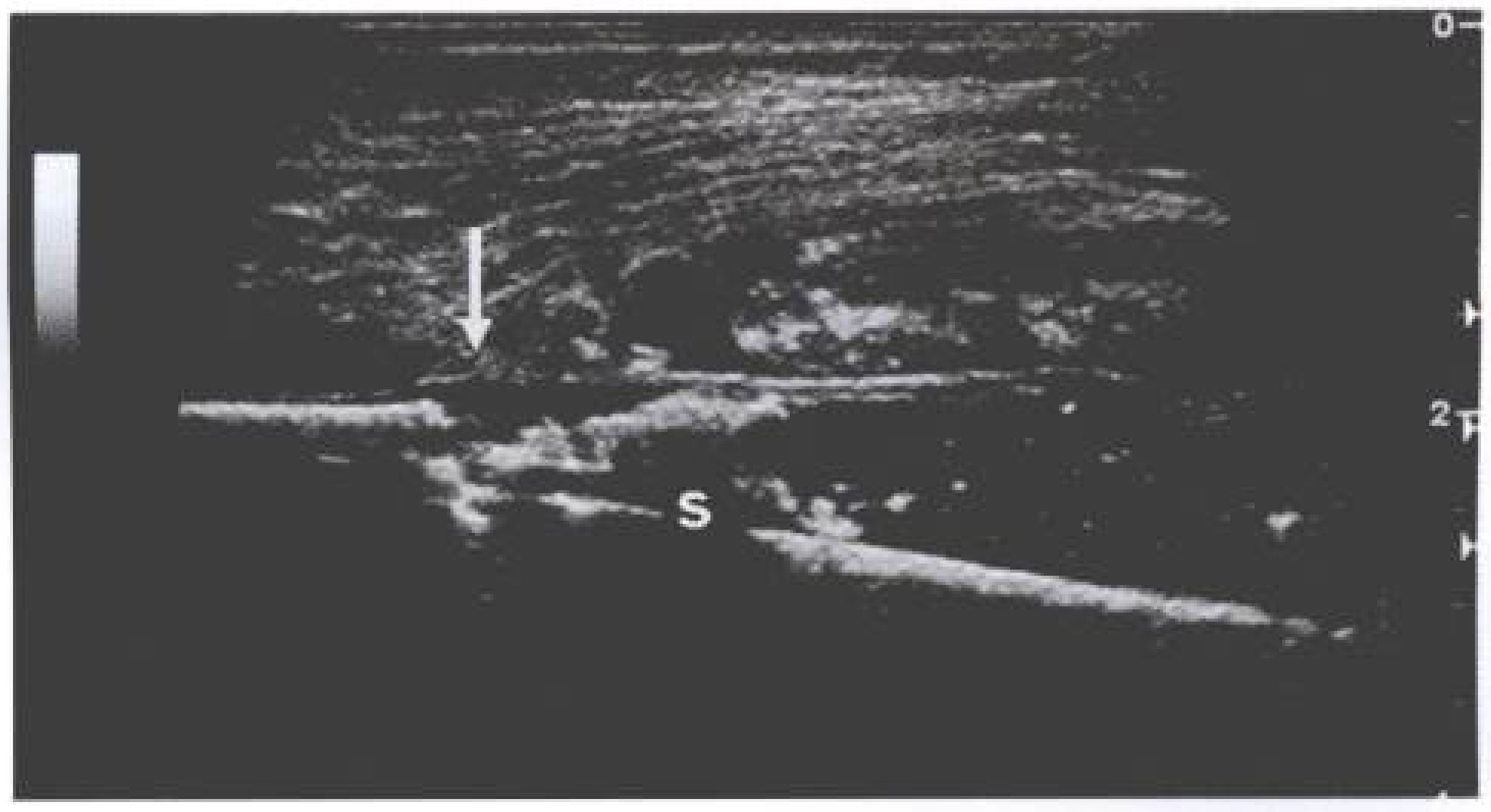

图10-12 左股骨下段骨肉瘤声像图。图中可见骨膜抬高及抬高的骨膜与骨皮质形成Codman三角(↑)，不规则瘤骨后方可见声影(S)

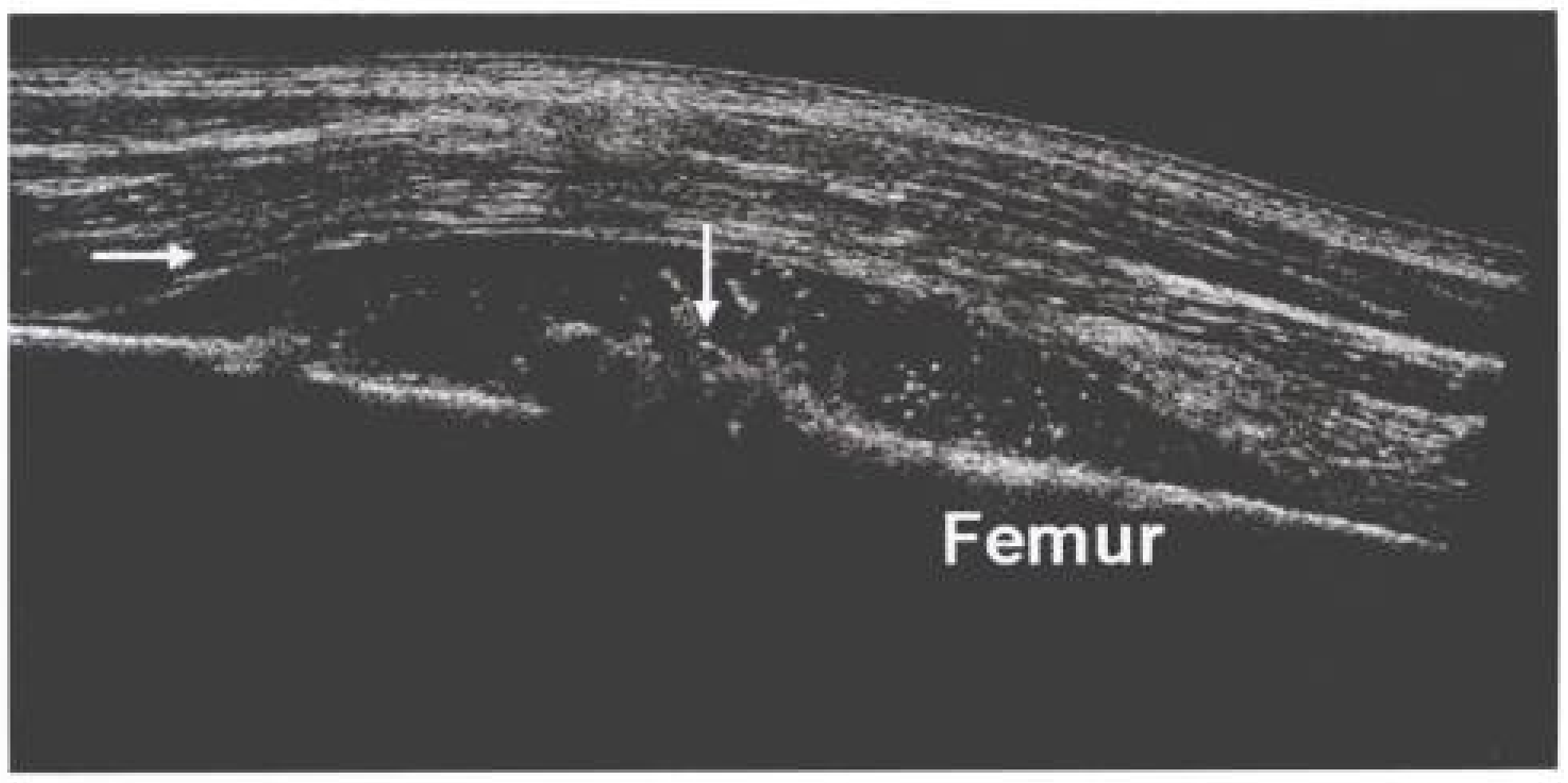

图10-13 左股骨下段骨肉瘤声像图。箭头示骨膜抬高及抬高的骨膜与骨皮质形成Codman三角(→)；瘤骨(↓)。Femur：股骨

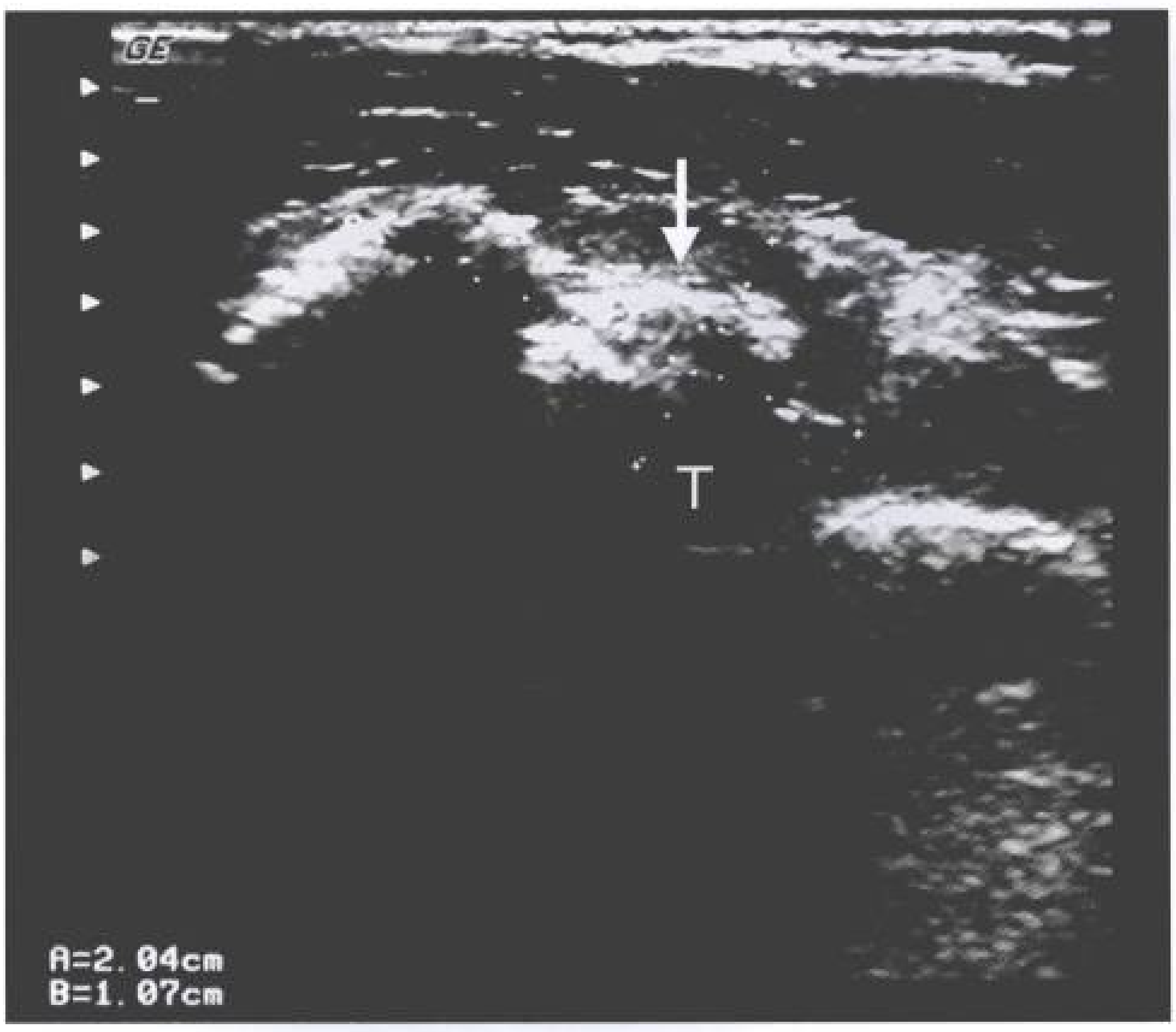

图 10-14　桡骨骨肉瘤声像图，可见骨皮质破损，粗糙不光滑(↑)

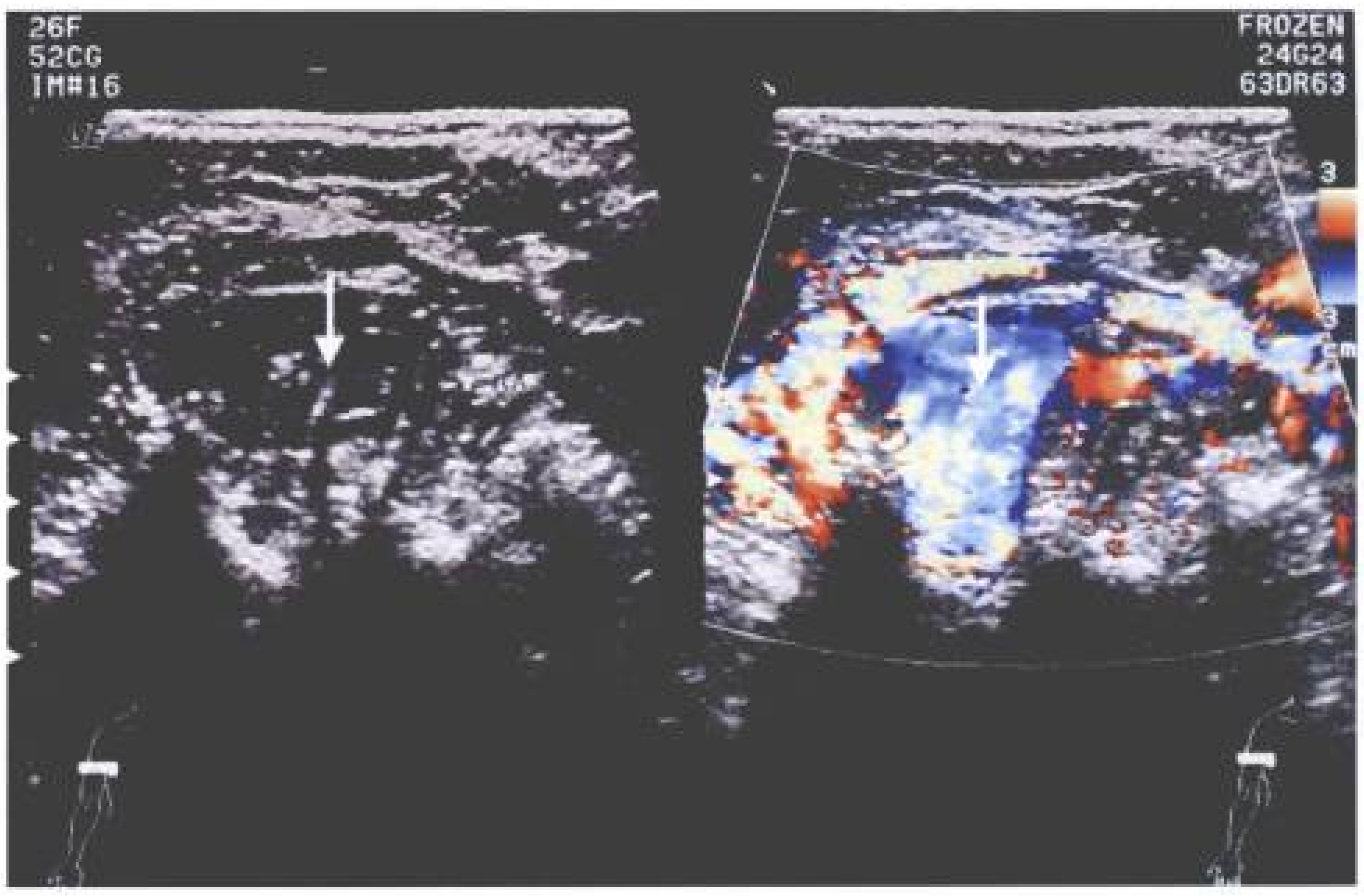

图 10-15　右肱骨上段骨肉瘤声像图，箭头示肿瘤内部大量针状瘤骨及沿针状瘤骨分布的丰富血流信号

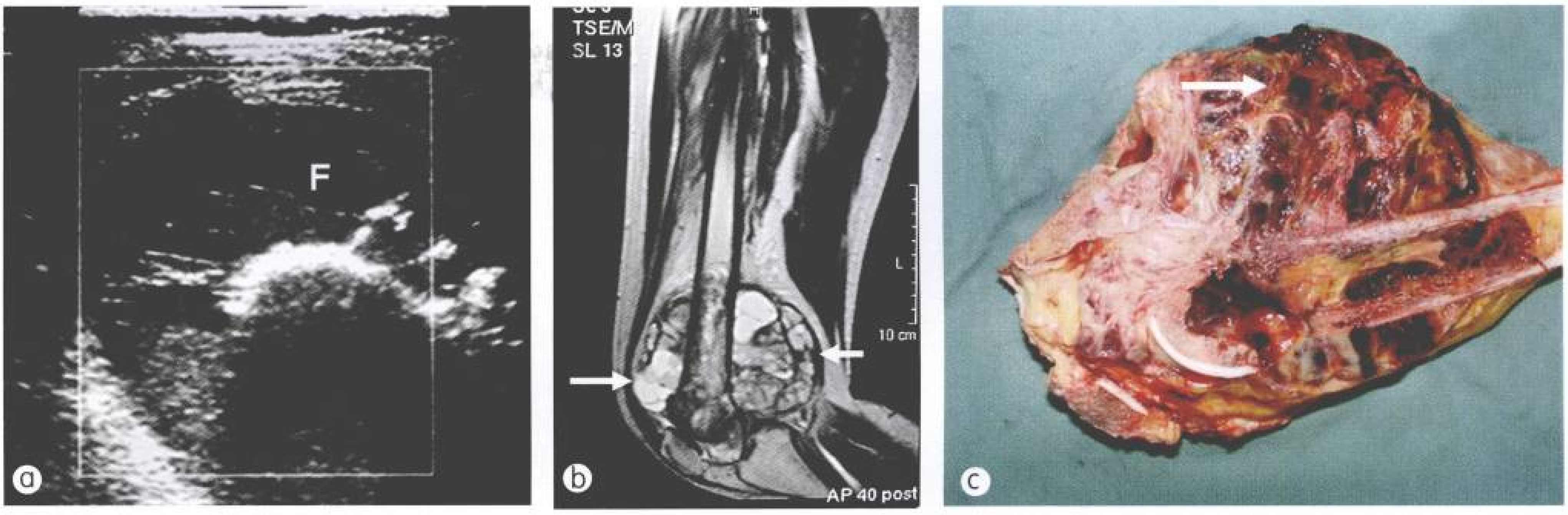

图 10-16　a. 股骨骨肉瘤化疗后声像图，瘤体内可见液化坏死囊变区（F）；b. MRI 显示股骨骨肉瘤化疗后，瘤体内液化坏死囊变(↑)；c. 术中瘤体切除后，切开显示瘤体内液化坏死囊变区(↑)

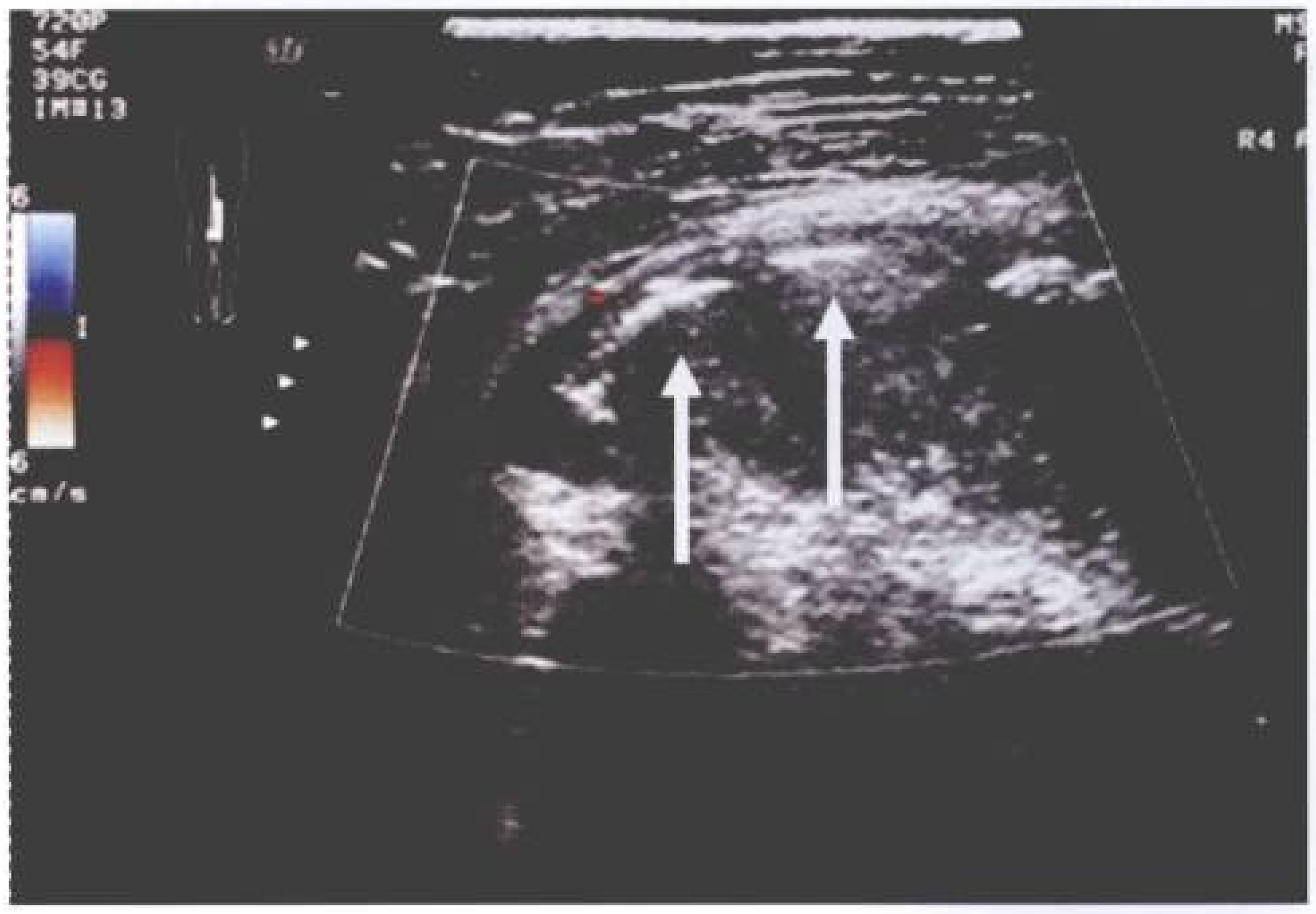

图 10-17　股骨骨肉瘤化疗后声像图。肿瘤边缘可见断续的强回声骨包壳形成(↑)，CDFI 显示病变处血流减少

骨转移癌

骨转移癌是指原发于某器官的恶性肿瘤，通过血液循环或淋巴系统等转移到骨骼所产生的继发肿瘤。任何器官的癌瘤都可发生骨转移，其中乳腺癌、前列腺癌、肺癌、甲状腺癌和肾癌最多见。骨转移癌好发于中老年，40~60 岁居多。原发灶常在骨转移癌被诊断以后查出，有时原发肿瘤非常隐蔽，骨转移癌是惟一的临床表现，少数病例甚至经尸检也查不出原发肿瘤。骨转移瘤可发生在任何骨，最常见的部位是脊椎，其中腰椎最多，其次为胸椎、颈椎和骶骨，骨转移灶还多见于肋骨、股骨、胫骨及骨盆等部位。有关学者研究指出，成年后仍保留造血功能的红骨髓能提

供肿瘤栓子生长的适当条件，且脊椎静脉系统位于硬脊膜和脊椎周围，本身无静脉瓣，它既与上下腔静脉有直接关系，又能独立成为系统，当胸、腹腔压力增加时，就会出现血流缓慢、停滞或逆流，为通过的癌细胞制造停留和繁殖的机会。骨转移癌常为多发，极少单发，临床多有严重疼痛、病理骨折、功能障碍及其他并发症。

骨转移癌的 X 线平片表现为溶骨性、成骨性或混合性骨破坏；以溶骨性最多，形成“虫蚀”样、穿凿状骨质缺损，边界不清楚，边缘不规则，周围无硬化。溶骨破坏可一骨一灶。ECT 检查对骨转移癌诊断非常重要，不容易漏诊。超声检查可寻找骨转移癌的腹腔、前列腺、甲状腺、乳腺等器官有无原发灶，也可显示转移病灶的骨破坏及周围软组织肿物的形态大小、结构特点和与周围大血管的毗邻关系。骨转移癌超声表现多样，可发现骨质破坏，因肿瘤内反应性新生骨多少不一，组织纤维化、脂肪变性、出血坏死等原因，实性肿块回声各异，可见低回声型、强回声型及混合回声型，病变边界欠清，内可探及丰富的血流信号(图 10-18)。

骨骼相关的软组织病变

腱鞘囊肿

腱鞘囊肿(ganglion cyst)实际上不是肿瘤，囊肿中没有肿瘤细胞，是手部最常见的软组织肿物，病因不清。目前多数学者认为是关节、韧带、腱鞘中的结缔组织因局部营养不良，发生退行性变形成的囊肿。腱鞘囊肿与关节囊或腱鞘关系密切，但并不连通关节腔或腱鞘滑膜腔。超声检查可见关节旁或腱鞘周围囊性肿物，壁薄光滑，呈圆形或椭圆形；病程长者囊壁厚，内可见线状分隔，囊液黏稠时内可见细小点状回声(图 10-19，图 10-20)。

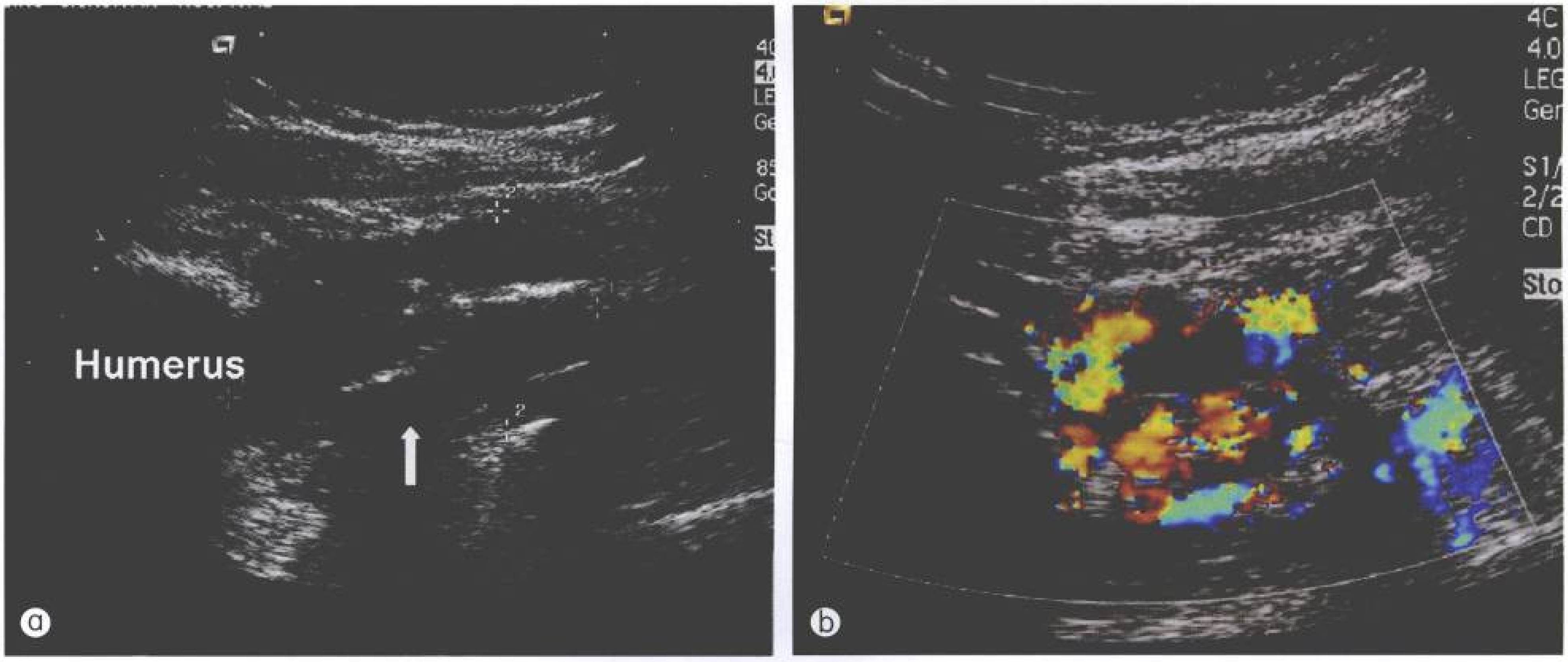

图 10-18　肱骨上段骨转移癌声像图。a. 可见骨皮质破损、连续性中断(↑)；Humerus：肱骨；b. CDFI 显示病灶内丰富的血流信号

图 10-19　手指肌腱旁腱鞘囊肿声像图，呈壁薄光滑的囊性肿物（+…+），tendon：肌腱



图 10-20　左手腕关节旁微小腱鞘囊肿(+…+)

色素沉着绒毛结节样滑膜炎

色素沉着绒毛结节样滑膜炎(pigmented villonodular synovitis)是一种关节滑膜的良性瘤样病变，好发于青壮年，发病部位以膝关节、踝关节及髋关节多见。临床主要表现为关节肿胀，疼痛多较轻微。此病变起源于关节囊组织的衬壁，病变滑膜增生形成绒毛，在绒毛表面覆以一层或数层的上皮细胞，可见血管增生、出血，含铁血黄素沉积，呈红棕色或黄棕色；绒毛肥厚融合可形成葡萄样结节。色素沉着绒毛结节样滑膜炎大多数由关节内向关节外扩展，也可直接发生于关节外。病变可侵蚀骨组织和周围软组织，术后容易复发。

超声检查可见关节周围滑膜腔积液，滑膜增厚不光滑，增厚的滑膜呈结节样、“水草”样突入滑膜腔(图 10-21)；结节内可见彩色血流信号。还有的病例则表现为关节周围的实性低回声肿物，侵犯周围软组织及骨骼，边界不清晰，呈分叶状或不规则状，其内回声不均匀，CDFI 可显示内部血流信号。

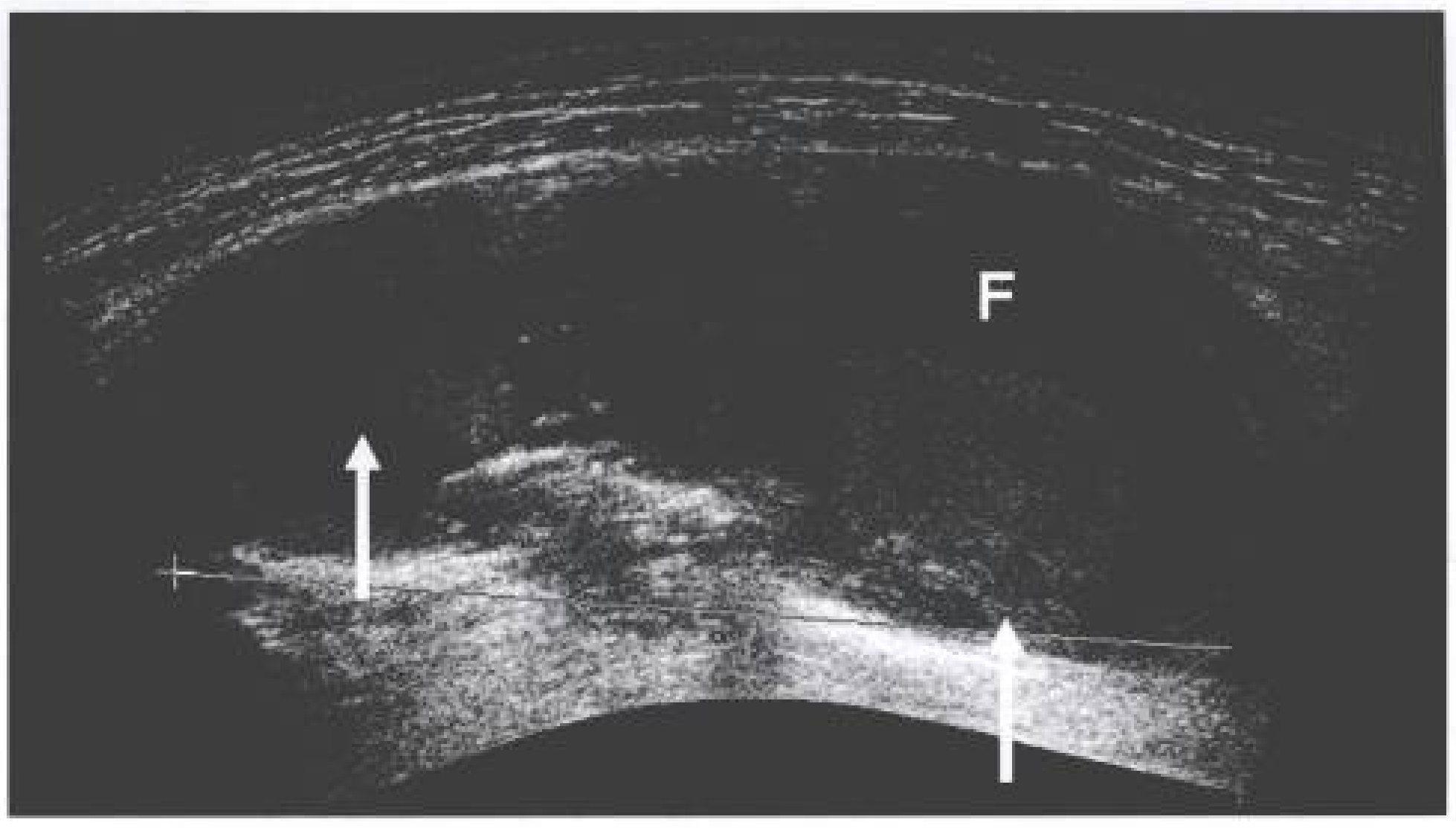

图 10-21 膝关节色素沉着绒毛结节样滑膜炎全景声像图，关节腔内积液(F)，滑膜增厚呈结节样突入关节腔(↑)

腱鞘巨细胞瘤

腱鞘巨细胞瘤(giant cell tumor of tendon sheath)又称黄色素瘤或良性滑膜瘤，是一种生长缓慢的软组织肿瘤。多发生在手指，中年及老年患者较多见。病因不清，有人认为是一种炎症性病变，也可能与外伤有关，在胆固醇代谢紊乱的基础上再受外伤是可能的病因。腱鞘巨细胞瘤为一种良性肿瘤，有包膜，病变常侵犯腱鞘附近的肌膜、韧带，可围绕神经生长，并压迫侵蚀指骨，有时长入关节囊内，沿腱鞘形成多发肿块。肿瘤为卵圆形或分叶状，剖面呈灰黄色或红棕色，质坚韧，为含铁血黄素沉积所致。患者主要症状为局部肿块，轻微疼痛及压痛。

超声检查显示在手掌、手背、手指肌腱及关节周围呈团块状或分叶状的实性低回声肿物，边界清晰，肿物与肌腱关系密切并可包绕肌腱，可侵犯相邻骨质。彩超显示肿瘤内可有少许血流信号，呈斑点状或树枝样分布(图 10-22，图 10-23)。

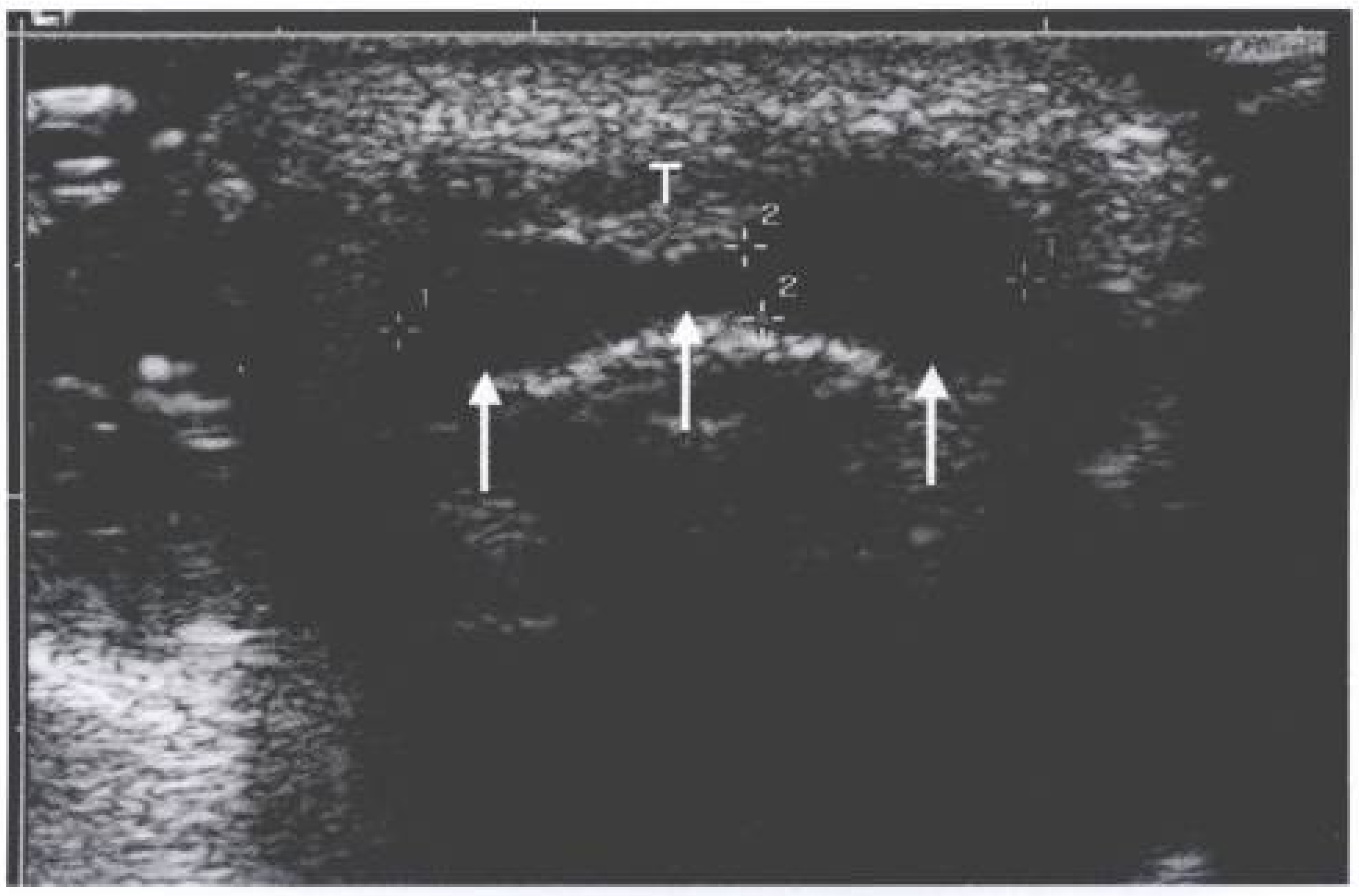

图 10-22 左手中指屈肌腱腱鞘巨细胞瘤声像图，肿瘤呈实性低回声(↑)，呈纺锤形包绕肌腱(T)

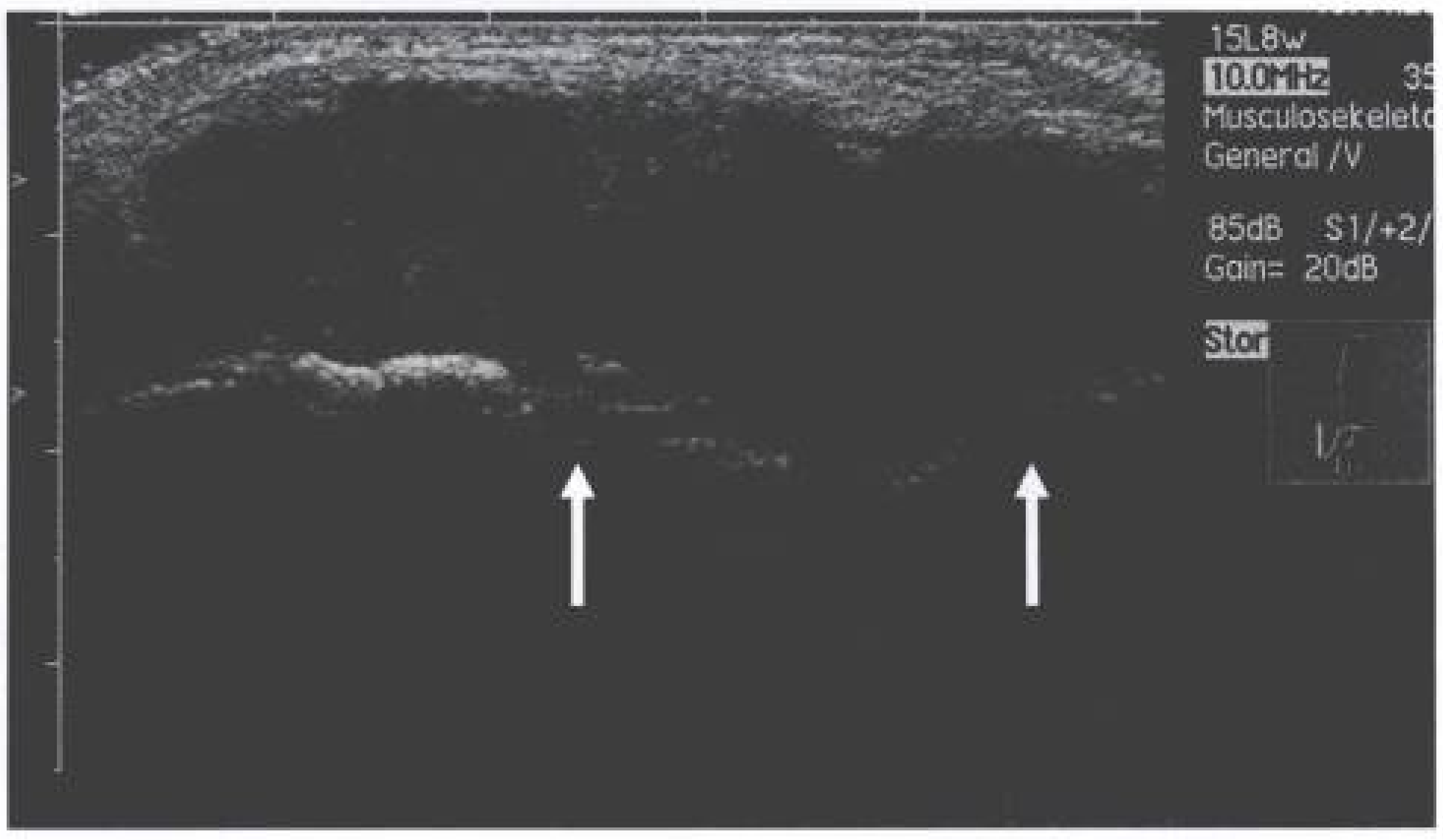

图 10-23 右手拇指指骨腱鞘巨细胞瘤声像图，肿瘤紧贴于指骨表面，相邻骨皮质受侵破坏(↑)

侵袭性纤维瘤

侵袭性纤维瘤也称硬纤维瘤或韧带样纤维瘤(desmoid tumor)，是一种由成纤维细胞与胶原纤维构成的少见良性肿瘤。1982 年美国武装部队病理研究所 Lattes 对这种肿瘤进行了深入的研究，提出侵袭性纤维瘤的命名。病因可能与创伤(包括手术创伤）和内分泌有关。好发于儿童及青少年，肿瘤多发于肢体及臀部肌层内，多在深肌层内且靠近关节，可使关节活动受限，导致患儿跛行。肿瘤具有侵袭性，可广泛浸润周围肌肉、筋膜等

软组织，手术切除后极易复发。文献报道，术后复发率50%~70%。肿瘤边界不清，弥漫固定，可将肢体重要的血管神经包埋于瘤体之中，呈局部恶性临床表现。光镜下所见：肿瘤无包膜，由稀疏的纤维母细胞及介于其间的大量胶原纤维构成，胶原纤维常呈漩涡样排列。肿瘤少有血管侵袭，生长速度较缓慢，恶变率较低。其超声影像的主要特征为软组织内长条状、分叶状或不规则形肿物(图10-24)，无包膜，边界清晰，内部呈现以低回声为主的混合性回声，并有结节样稍强回声，瘤体后方声衰减明显，瘤体内可探及稀疏点状血流信号。

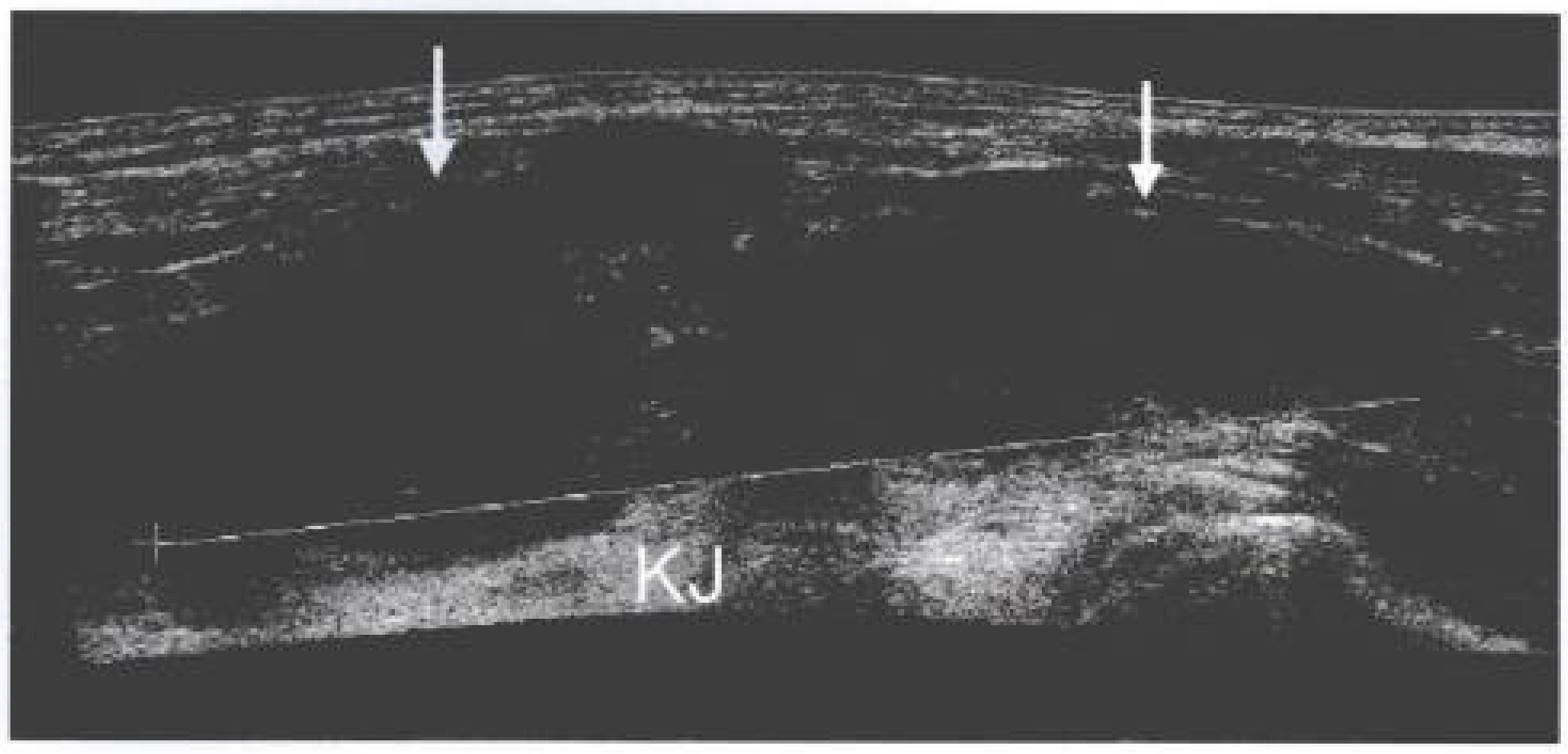

图10-24 腘窝侵袭性纤维瘤声像图，肿瘤边缘隆起呈分叶状(↑)，弥漫浸润包裹周围软组织。KJ：膝关节

血管球瘤

Wood于1812年首次描写了血管球瘤：间断性剧痛、对温度变化十分敏感、病史长、瘤体微小而质韧；当时把这种疾病称为“疼痛性皮下结节”。1920年Masson从组织病理学方面准确地描述了这种肿瘤的病理解剖并将其命名为血管球瘤(glomus tumor)。1934年，Popoff发现并阐明了神经肌动脉球(又称血管球)的解剖结构和生理功能。1942年，Murry和Stout发现血管球瘤的“上皮细胞”是一种间皮细胞。上述的各项发现逐步提高了人们对血管球瘤的认识。

血管球是位于皮肤中的一种正常组织，在手掌侧、手指、足趾上分布较多。小动脉在形成毛细血管以前，分出小分支进入血管球，在其中与静脉直接相连，此种动静脉结合处，外被以纵横的平滑肌细胞，其中间有血管球细胞。该细胞为一种上皮样细胞，具有圆形或椭圆形核，功能不详。整个血管球被一种精细的成胶原网所包绕，其中有多量无髓鞘的感觉神经纤维及交感神经存在，最外面包有纤维组织包膜。血管球的功能可能与控制末梢血管舒缩，调节血流量、血压及体温有关。

正常的血管球成为血管球瘤的原因尚不清，有些病例中，外伤可能为诱因。超声显示肿瘤多为类圆形或椭圆形，瘤体边缘规整，包膜完整，与周围组织境界清晰。肿瘤内部多显示为较均匀低回声，多可探及丰富的血流信号，呈“彩球”状(图10-25)，并可取到低阻的动脉频谱，这可能与血管球瘤内动脉小分支与静脉直接相连有关，导致动脉血流阻力较小。

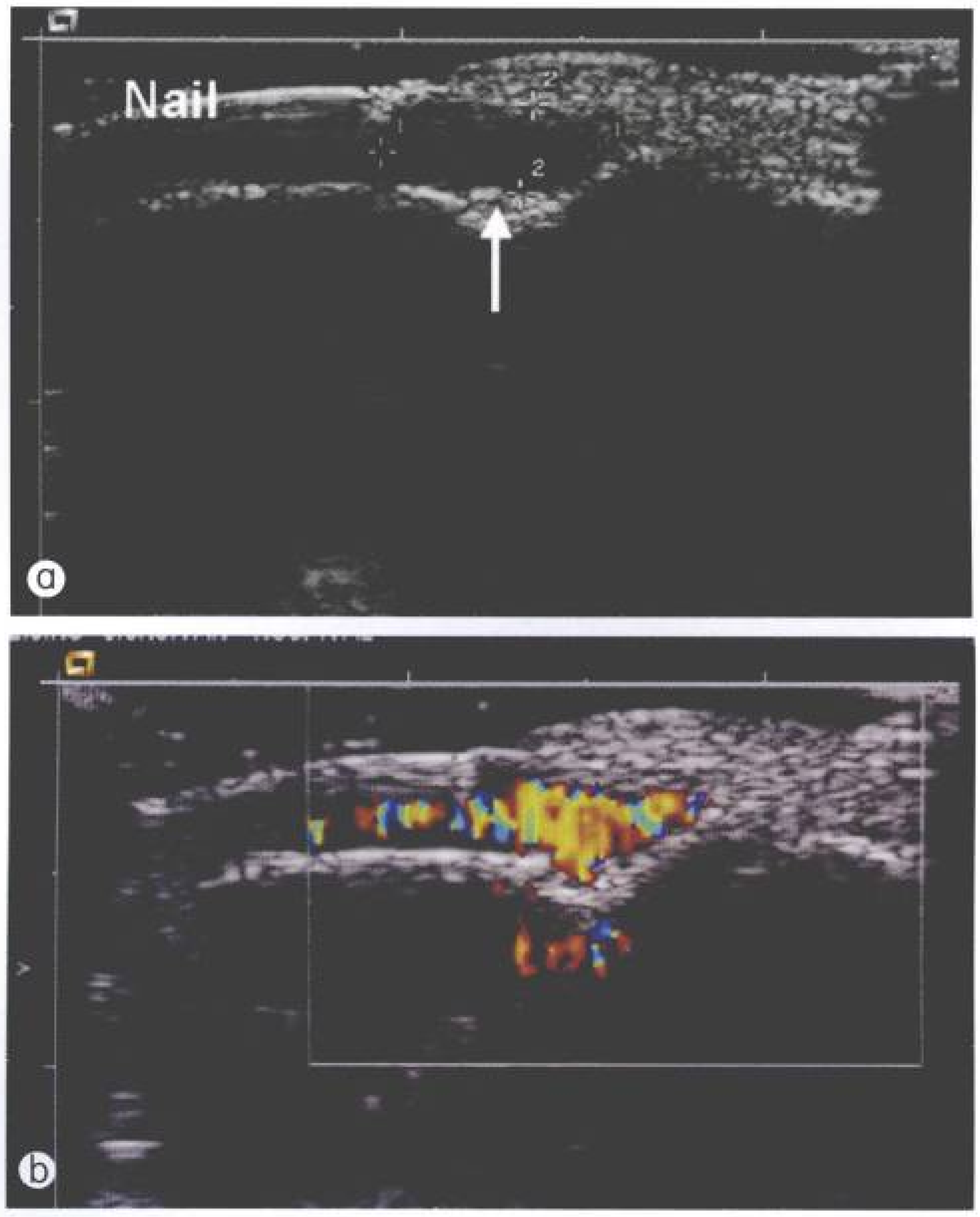

图10-25 指甲下血管球瘤声像图。a. 呈实性椭圆形的低回声（↑）；Nail：指甲；b. CDFI显示肿瘤内血流丰富，呈“彩球”状

超声显像在脊柱外科及脊髓的应用

脊柱是人体数目最多、结构最复杂的骨骼，椎管内容纳脊髓和神经根等重要组织，因为部位较深并且有椎体骨性结构的遮挡，经腹部超声探查椎管内结构较困难。随着CT和MRI等影像技术的发展，超声在脊柱及脊髓疾病诊断中的应用逐渐减少，但是术中超声监测仍然是一项简便、有效、无创实用的方法。Rubin，MaCahan及Montalvo等较早报道超声在脊柱外科手术中的应用。

脊椎后路手术切除椎板提供了良好的声窗，超声可清晰显示椎管内正常结构和病变组织，观察脊膜囊和神经组织的动态变化。可用于诊断低位脊髓症等脊髓的结构先天异常，还可用于椎管内肿瘤、异物、外伤性血肿的定位，判定脊髓和脊膜囊受压迫的程度和部位；诊断脊髓损伤并发症，判断椎管减压或肿瘤切除范围是否充分(图 10-26)。

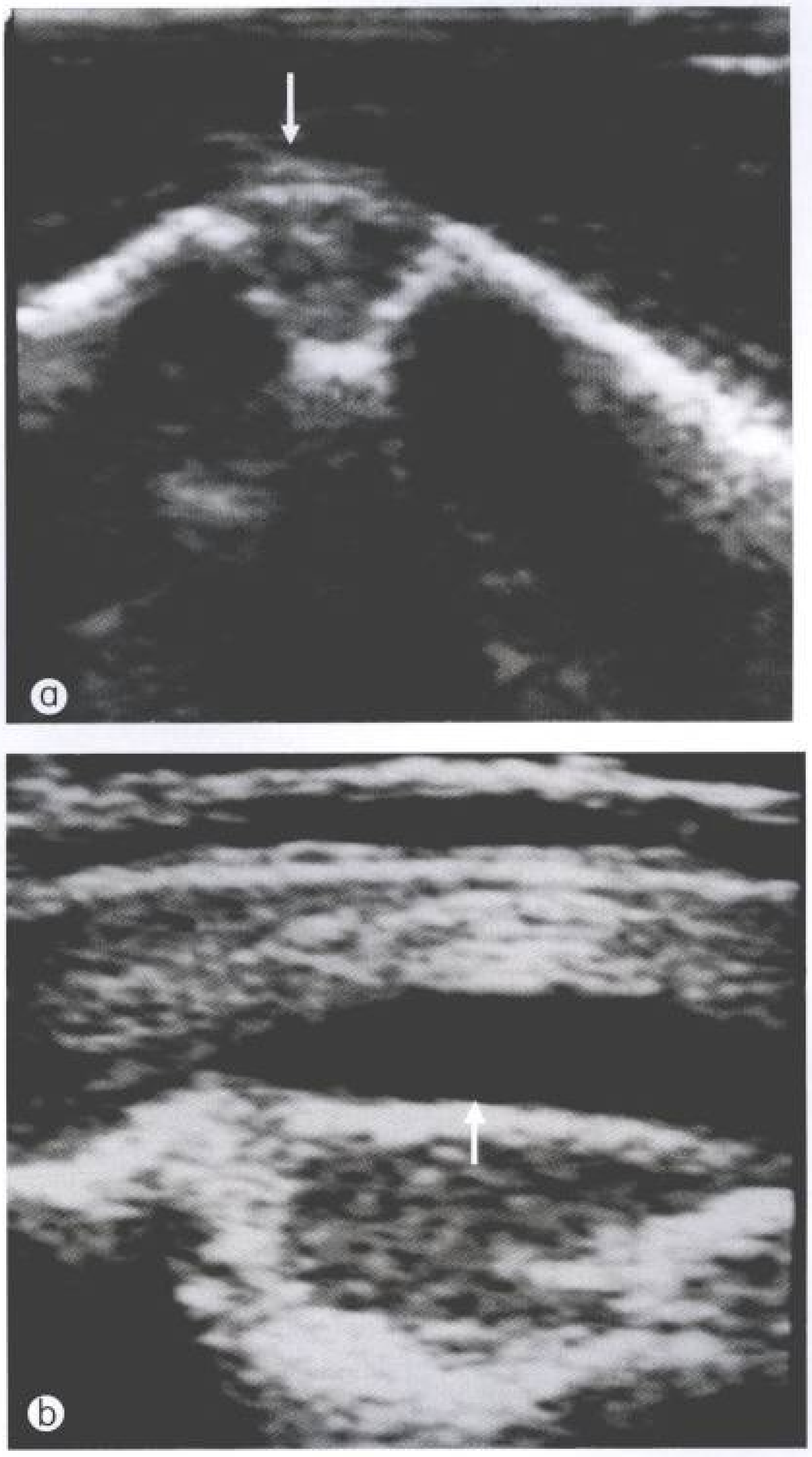

图 10-26 a. 陈旧性胸椎结核后凸畸形患者，后方椎板切除后，纵断面超声扫查，显示脊髓前方硬膜囊($T_{6/7}$椎体节段) 因椎体后凸畸形明显受压(↑)；b. 经椎弓根楔形截骨后凸畸形矫正后，超声扫查显示硬膜囊前方压迫去除，硬膜囊形态明显恢复（↑），证明减压充分(动态显像尚可以观察到硬膜囊和脊髓的搏动情况)

新生儿及婴儿软组织薄弱，椎体尚未完全骨化，利于声波穿透，可进行脊髓的超声检查。患儿取俯卧位或侧卧位，尽量保持身体屈曲增大椎间隙。使用高频线阵探头，将探头置于后背脊柱旁，自上而下纵断面扫查。正常脊髓周围包绕无回声脑脊液，由于界面反射其周边为线样强回声，内部为均匀低回声，中央管呈管状强回声(图 10-27)。正常新生儿脊髓圆锥的尖端位于第三腰椎上缘或以上，实时超声检查可见脊髓随心脏搏动的快速振荡。

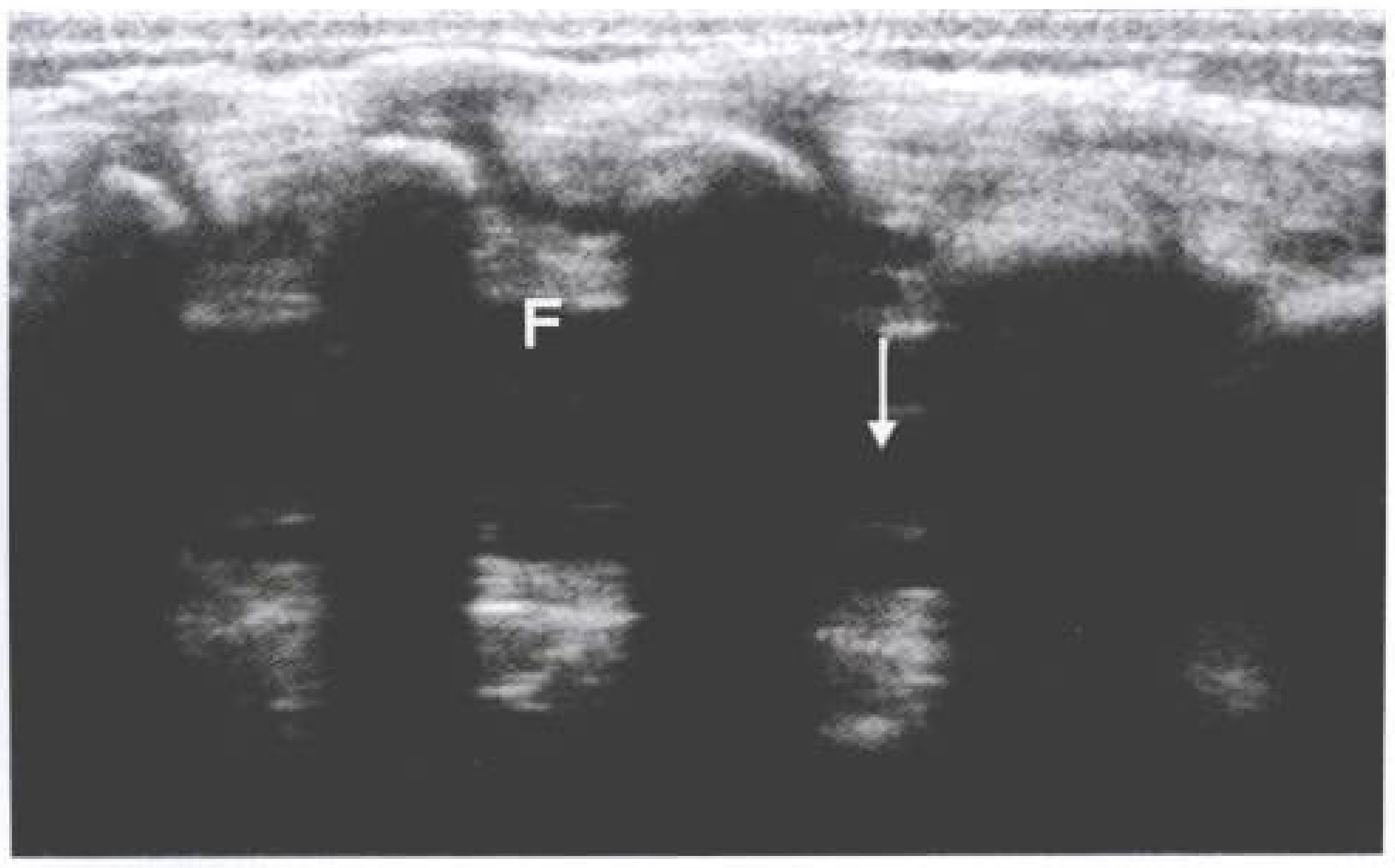

图 10-27 正常新生儿脊髓纵断面声像图，脊髓周边呈平整的强回声，周围包绕无回声的脑脊液（F），脊髓中央管呈管样强回声结构(↑)

由于产前超声的广泛应用，明显的新生儿脊柱及脊髓神经系统畸形已不多见。对于婴儿骶尾部皮肤凹陷、表皮多发等可疑合并脊髓畸形时，超声仍不失为首选的检查方法。常见的脊髓异常包括脊髓内脂肪瘤(图 10-28)、脊髓纵裂，以及多种原因引起的脊髓栓系综合征。

图 10-28 脊髓圆锥脂肪瘤声像图显示脊髓局部明显增大，呈中强回声团块，边界清晰，正常脊髓结构消失。M：脂肪瘤

脊髓栓系综合征指各种原因导致的脊髓位置固定、随脊柱生长、固定脊髓被牵拉可引起不可逆性缺血损伤，导致进行性神经功能异常。超声显示脊髓圆锥位置下移，尖端延伸至腰椎下段或骶管内。马尾神经由于脂肪浸润增粗，回声增强

(图 10-29)。俯卧位，根据超声显示脊髓圆锥止点于体表标记，测量体表标记水平线与第 12 肋下缘之间的垂直距离。如二者相平，则提示脊髓圆锥止点平第二腰椎或以上，位置正常。

图 10-29 脊髓栓系综合征声像图，显示脊髓位置低，马尾神经增粗，回声增强，黏附于椎管壁(↑)

骨 折

X 线检查是骨折的首选方法，但是对于投照角度不佳的特殊部位及一些细微骨折，X 线往往呈阴性。对于这些隐匿骨折，超声常可敏感地发现。最常见的例子是肩袖的超声检查，在发现肩袖损伤的同时，超声可以发现肱骨头的 Hill Sachs 压缩骨骼，此类骨折 X 线检查很难发现。长骨的隐匿骨折，探头在患者肢体最疼痛处采用长轴与短轴仔细扫查骨皮质，多可发现局部骨皮质强回声线连续性中断(图 10-30)。如能发现局部骨膜下血肿，则诊断更为明确。青少年患者，干骺部尚未完全骨化，骺分离骨折 X 线检查有时很困难。超声则能够清晰显示骺软骨，双侧对比检查，通过准确地测量骨骺骨化中心与干骺端的距离诊断骺分离骨折。同样，肋软骨骨折也是超声检查的优势。

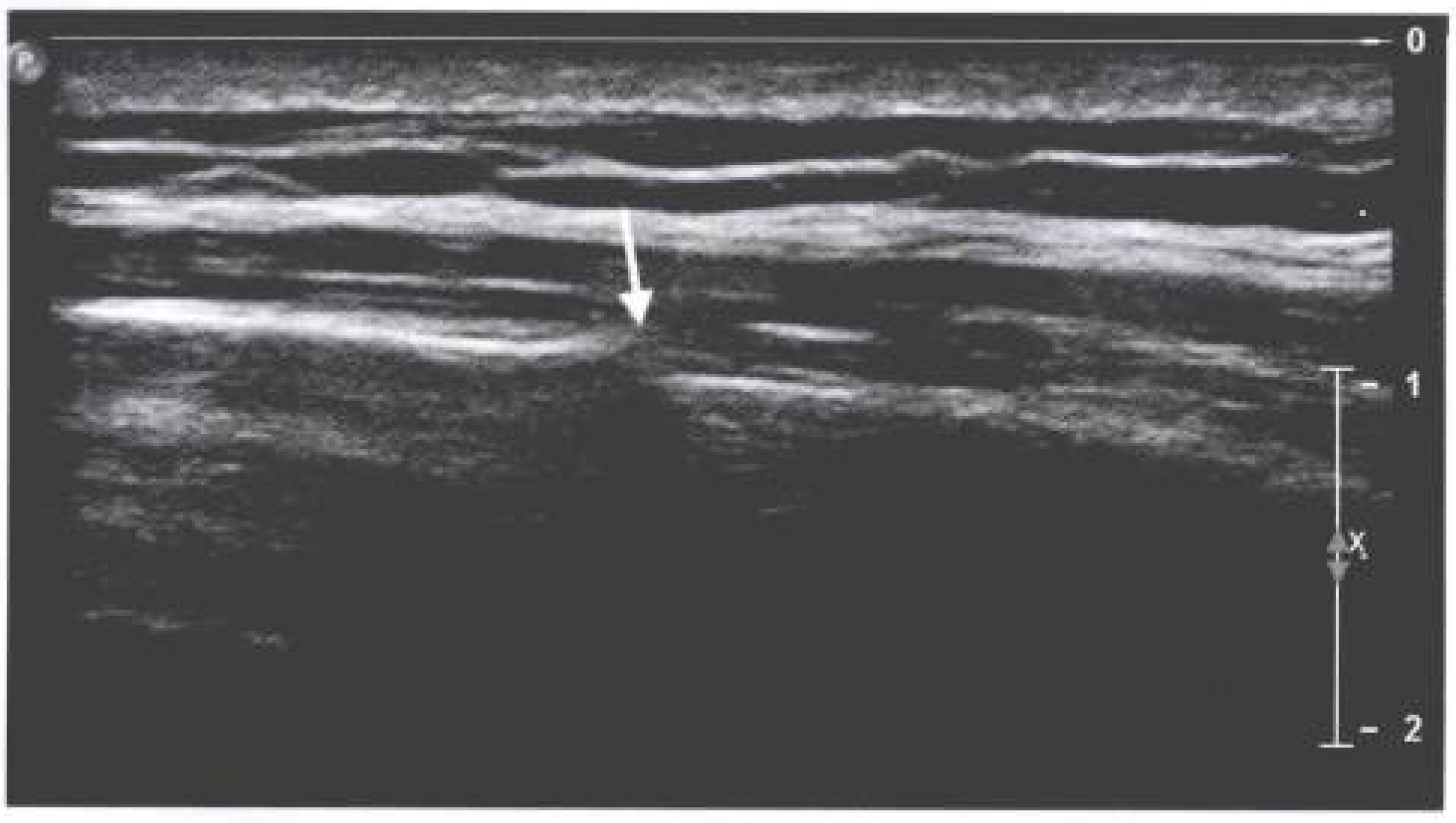

图 10-30 肋骨骨折声像图，急性右肾破裂患者。超声检查时患者诉局部疼痛，高频探头于肋骨表面扫查，显示局部骨皮质连续性中断(↑)，符合肋骨骨折

对于明显的骨折，超声检查除与 X 线检查一样能够清晰地显示骨折部位(包括骨折断端相互位置，碎骨片的数量和位置)外，还能够评价合并的软组织损伤，如有无血肿、有无继发感染等。超声还可观察骨折后骨痂形成及监测骨折愈合情况。

【小 结】

骨骼与软组织间的强反射界面，使得超声难以显示骨髓腔内部结构，但是骨表面的强反射特征使得超声成为评价骨骼形态的极佳方法。通过多平面、多角度扫查，超声可以完整地观察骨骼表面结构。事实上，很多超声检查都以声像图明确的骨骼解剖结构为标志，如肩袖检查时的肱骨结节间沟的确认。同样，骨质发生病理变化时，超声可以敏感地发现骨皮质的缺损、破坏，相邻软组织的继发改变等，从而成为 X 线检查的重要补充。

参考文献

1 Abiri MM, Kirpekar M, Ablow RC. Osteomyelitis: Detection with ultrasound (work in progress). Radiology, 1988, 169: 195~797

2 Calliadi F. Color Doppler differential diagnosis between normal and delayed healing bone fractures. Radiology, 1993, 189: 209

3 Carson PL. Imaging soft tissue through bone with ultrasound transmission tomography by reconstruction. Med Phys, 1977, 4: 302~309

4 Fornage BD. Glomus tumors in the fingers: Diagnosis with ultrasound. Radiology, 1988, 167: 183~185

5 Fornage BD, Rifkin MD. Ultrasound examination of the hand and foot. Radiol Clin North Am, 1988, 26(1): 109~129

6 Harcke HT. Ossification center of the infant hip: Sonographic and radiographic correlation. AJR, 1986, 147: 317~321

7 Harcke HT, Grissom LE, Finkelstein MS. Evaluation of the musculoskeletal system with sonography. AJR, 1988, 150: 1253~1261

8 Moed BR. Ultrasound for the early diagnosis of fracture healing after interlocking nailing of the tibia without reaming. Clin Orthop, 1995, 310: 137~144

9 Patten RM. Nondisplaced fractures of the greater tuberosity of the humerus: Sonographic detection. Radiology, 1992, 182: 201~204

10 Shenouda NA, England JPS. Ultrasound in the diagnosis of scaphoid fractures. J Hand Surg Am, 1987, 220: 130~136

11 van Sonnenberg E. Sonography of thigh abscess: Detection, diagnosis and drainage. AJR, 1987, 149: 769~772

12 Vincent LM. Ultrasound of soft tissue abnormalities of the extremities. Radiol Clin North Am, 1988, 26: 131~144

13 Nelson MD Jr, Segall HD, Gwinn JL. Sonography in newborns with cutaneous manifestations of spinal abnormalities. Am Fam Physician, 1989, 40: 198~203

14 Zieger M, Dorr U. Pediatric spinal sonography. Part Ⅰ: Anatomy and examination technique. Pediatr Radiol, 1988, 18: 9~13

15 Zieger M, Dorr U. Pediatric spinal sonography. Part Ⅱ: Malformations and mass lesions. Pediatr Radiol, 1988, 18: 105~111

第 11 章　肌肉骨骼介入性超声

Chapter 11　Interventional Musculoskeletal Ultrasound

邱宏仁　王金锐　L.N. Nazarian

近年来，超声显像在肌肉骨骼疾病诊断和治疗中的重要作用越来越受关注。高频超声能够提供较 MRI 和 CT 更细微的软组织分辨率，在许多情况下不仅能够获得其他检查方法无法提供的信息，而且超声的实时特性使之成为一种理想的介入性引导工具。

介入性超声诊断和治疗应用于腹部器官的历史已经很长，在现代微创临床实践中发挥了重要作用。其在肌肉骨骼系统的应用，尤其对四肢软组织内病灶的引导介入效果更为显著。因病变位置表浅，超声容易扫查，从诊断到治疗皆可在实时超声引导下进行。即使临床可扪及的肿块，因触诊无法准确了解肿块性质及其与周围组织结构(如邻近血管、神经等)的相互关系，最佳的介入诊断和治疗还应在超声引导下进行。超声引导技术可清晰显示穿刺针尖的位置、病变及其周围结构，近乎在直视下操作。进针方向的选择及操控灵活，不仅可以准确进行局部注药治疗或获取最有价值的组织标本，而且能避开重要结构和器官，如大血管和神经等，显著减少并发症，增加安全性。与 CT 及 X 线透视引导下穿刺进行比较，超声引导的优点在于：①无 X 线辐射，特别有利于儿童和孕妇；②能够实时监控进针的方向与位置；③相对价廉；④图像分辨率高，可以清晰显示软组织与病灶的细微结构和边界。

临床适应证

自 20 世纪 70 年代灰阶超声问世以来，实时超声作为现代医学影像学的一个组成部分已在临床广泛应用。近年来，超声影像技术不断完善，突出表现在以下几个方面：首先，超声图像质量明显提高，现代超声系统由于应用了超高密度晶片探头、宽频带技术、电子全程聚焦以及数字化信号处理等先进技术，已能获得极高的软组织空间分辨力，使以前显示不清的结构(例如：腱鞘)能够很清晰地得到显示；其次，能量多普勒、彩色多普勒、谐波显像等新技术的不断推出，对诊断和鉴别诊断提供了新的帮助；再次，超声检查已在有些方面优于其他影像检查，例如，超声是惟一可以显示肌腱和神经内部结构的影像手段；最后，超声可以为肌肉骨骼系统，尤其是软组织的介入操作提供高质量实时监控，使介入操作更为快捷、安全、准确。

超声引导穿刺介入性超声可用于：

（1）诊断　肌肉骨骼系统病灶的细针抽吸、组织活检等；

（2）治疗　某些微创治疗的引导定位和肌肉骨骼系统积液的抽吸，以及治疗性注药，诸如脓肿抽吸、异物定位、药物注射及射频消融治疗等。下面将详细介绍介入性超声技术在肌肉骨骼系统中的应用。

操作技术

探头选择及图像优化　超声检查肌肉骨骼浅表结构时(如腕部或踝部)，最佳探头选择是宽频线阵探头，频率 7~13 MHz；而对于深部结构（如髋部肌腱)，选用相控阵探头较好，频率为 3.5~7.5 MHz。探头频率选择的原则是尽可能选用高频线阵探头。即使由于高频探头穿透性不够，不得不加大发射功率和总增益产生一定的杂波时也是这样，不要轻易换成低频探头。对肌肉骨骼进行介入超声操作时，要特别注意选用合适的探头频率，它对轴向分辨力和组织结构的成像影响很大。

声像图的优化在肌肉骨骼介入超声中十分重要。如使用不当，高档的仪器也可能产生差的图像。图像优化因人而异，因仪器的不同而异。一些基本的原则如下：

(1) 需要较宽的动态范围，以显示组织结构细节。动态范围一般设置为 60 dB 或更大，原则是在不产生明显杂波的情况下尽可能大。

(2) 适当调节灰阶水平，以不产生背景噪音，又能够显示低回声结构为佳；过度使用后处理来增加对比度会丢失低回声信息。

(3) 适当调节仪器各种参数，诸如输出功率、增益等。输出功率太大会增加混响伪像，建议开始时将输出功率设为 50%，然后再根据情况进行微调。将均匀度(Persistence)调成中等，可改善组织结构的显示，同时不降低帧频。

扫查技术

一般情况下，直接扫查即可取得满意效果。如病灶过于表浅，可加用水囊。扫查过程中通过多断面显示，建立病灶立体概念。通过探头适当加压，可以观察病灶的可压缩性，并使结构轮廓显示更为清晰。彩色多普勒超声在鉴别囊实性肿物，以及囊肿和血管瘤时作用很大。

双侧对照检查极为重要，对照检查时要求双侧肢体处于相同的体位，探头的扫查平面及探头压力相同。

介入技术

穿刺时一般不用穿刺架，而使用普通探头在超声引导下进行徒手穿刺(free-hand)。要求穿刺针与探头声束垂直或基本垂直，穿刺针成为镜面反射体，常伴振铃伪像，此时能够清晰地显示穿刺针针尖。徒手穿刺的主要优点是灵活，可以单独移动穿刺针或探头，易于选择安全而距皮肤较近的路径。

提高针尖在声像图上显示率的方法：①注入少量空气微泡、局麻药或无菌生理盐水；②上下轻轻拔插穿刺针或针芯，利用彩色多普勒的运动伪像，发现和确定穿刺针的位置；③使用专门设计的穿刺针，改变穿刺针的声学特性。一些特制的穿刺针，针尖部位装有传感器，当传感器收到探头的声波信号时，针尖会发出几微伏的电信号，经过控制器的处理，增强针尖的回声。

值得提出的，进行介入超声前，彩色多普勒超声或能量多普勒超声可以提供较多信息。血流增加提示炎症或感染，这可能会有助于临床医师决定治疗方案，例如：是否做介入超声？何时做？用什么方法做(抽吸抑或组织活检)？当肌腱周围有积液时，彩色多普勒超声和能量多普勒超声有助于鉴别诊断，如肌腱血流增加则提示腱鞘炎，而不是单纯的腱鞘积液。

一般活检时应避开坏死组织，所取的材料应该送细胞学、组织培养和组织学检查。获取的血块也应送检，其中可能含有细胞和组织。应在多处取材以满足病理诊断需要。

术前准备

患者接受肌肉骨骼介入超声操作前必须检验血常规、出血时间、凝血时间，必要时检查肝肾功能、乙型肝炎免疫学检查、胸部 X 线检查及心电图等，甚至 AIDS。对有过敏史者应做局麻皮试、乙醇及其他拟用药物的过敏试验。必须与病人及(或)家属进行手术前谈话，说明穿刺的目的、方法及可能出现的并发症与危险性，并签署正式手术志愿书后方可实施。穿刺时，患者的体位应保持舒适，同时解剖结构须显示清晰。穿刺后，需要观察 1~2 h。

介入手术前，医师应该复习患者病史和相关影像学检查资料，选择最佳的活检部位。应当明确解剖结构，避免损害血管神经束。穿刺时最好有骨科医师及病理学医师在场，以便立即判断取材是否足够。

穿刺针具选择

穿刺针可以分为：抽吸针(例如 Chiba 针)、切割针(例如 Trucut 针)和环钻针(Trephine 针)。常用穿刺针的口径从 11G 到 22G，根据病变及不同需要选择。原则是穿刺针应该有足够的长度和适当的内径，以取得足够的标本。内径细的抽吸针常用来抽吸液体和软组织病灶做培养或细胞学检查；而切割针可用来获取实体标本，更常用于软组织活检。环钻针有一个锯齿状的刀口，通常用来摄取骨标本做组织学检查。细针抽吸和组织切割活检标本有互补作用。超声医师应该熟悉病理涂片技术，熟悉做培养的容器和存放组织标本的容器。足够的取材、正确的标本处理是病理检查的基础和准确诊断的保证。

有些肿瘤(例如间叶细胞瘤)，在确定治疗方案前，不仅需要知道肿瘤的良恶性，而且需要了解肿瘤的组织特性和肿瘤的分级。某些特殊治疗还需要明确肿瘤的免疫组织化学特性，甚至超微结构。与细针(21~22G)抽吸不同，粗针(14~18G)组织切割的标本容易进行组织病理学分析。研究结果显示，粗针组织切割活检诊断软组织和骨肿瘤的准确性可达 84%。有些学者认为，粗针组织切割活检对原发性骨肿瘤的诊断比对软组织肿瘤的诊断更有效。虽然穿刺针道种植很少见，但仍然有报道。所以手术中应当切除穿刺针道，以避免可能的肿瘤种植性转移。总之，对于诊断肌肉骨骼原发性肿瘤而言，粗针切割活检是可行和有效的，大多数患者不需要进行开放性活检。但是，粗针切割活检对原发性肌肉骨骼肿瘤的诊断不如对转移性肌肉骨骼肿瘤的诊断准确性高。

临床应用

许多肌肉骨骼病变具有相似的临床症状和声像图表现，很难依据影像学方法做出明确诊断。影像学医师对病变的影像学特点的描述常不能令临床医师满意。对于骨关节和四肢病变，临床医师固然可以通过视诊和触诊发现病灶，但他们所期望的不是确定病变的有无，而是需要明确的诊断， 因为这对临床医师选择治疗方案至关重要。

高频超声可以清晰显示软组织血肿、脓肿(液化或未液化)、钙化性肌腱炎、蜂窝织炎及滑膜等软组织病变，并且可以引导穿刺抽吸或组织切割活检，进而做病理学检查。

超声引导穿刺活检

超声引导细针经皮穿刺针吸细胞学检查已广泛用于肝、胆、胰、脾、肾及腹膜后等肿瘤的确诊，对恶性肿瘤的诊断准确率达到 80%~95%，并且副作用和并发症极为罕见。自 20 世纪 80 年代以来，通过改进穿刺针和操作手法，成功地实现了经皮穿刺组织活检，使得影像检查所发现的绝大多数占位病变能够在非手术条件下及时获得组织病理诊断，显著提高了临床术前的诊断水平。该项技术在肌肉骨骼系统的应用同样获得很好效果。

超声引导下肌肉骨骼系统活检，包括关节滑膜活检、软组织肿瘤活检、骨肿瘤活检(主要是蚀骨性骨肿瘤)；可分为手术中活检即开放性活检(open biopsy)和经皮穿刺活检即闭合性活检(closed biopsy)两类。与手术中活检相比，经皮活检的优点在于花费低、节约时间、无需住院、没有全身麻醉的并发症、减少病理性骨折发生的可能性、能够用于手术不易达到的部位或多发性病灶。如操作正确，诊断准确性可达到 81%~87%。

适应证和禁忌证

超声引导穿刺活检的适应证为：①已知原发病灶，需用活检来证实转移病灶；②用来确定孤立性肌肉骨骼病灶的性质；③用于肿瘤患者术后评价肿瘤有无复发；④用来确定化疗是否有效；⑤评价多发性骨髓瘤；⑥确定压缩性骨折是否由于转移性肿瘤引起；⑦用于诊断原发性肌肉骨骼肿瘤；⑧用于感染性病灶的诊断；⑨穿刺活检还用于确定良性病灶的性质，帮助治疗骨质疏松、骨营养不良等。

超声引导穿刺活检的禁忌证为：①出凝血功能障碍；②怀疑胸椎血管病变，如穿刺出血可能会导致脊髓受压；③紧邻骨的软组织受感染，穿刺可能引起骨髓炎；④穿刺针难以到达的部位，例如颈椎 C_1；⑤不合作的患者；⑥不能找到安全穿刺路径。

滑膜组织活检

关节炎的病因可能为全身或局部疾病所致，

故需做关节滑膜病理检查以明确诊断。过去主要靠关节镜或手术来获取足够的组织进行病理学诊断。近年来，随着高分辨力超声的应用，除了用于常规诊断之外，还可用超声引导滑膜组织活检进行微创性病理诊断。

首先在超声引导下，沿设定穿刺路径注入 2% 利多卡因 10 ml，并注入关节腔 1~2 ml。随即将 16G 或 14G 组织切割针引导刺入靶组织，在切割针针尖距滑膜 1~2 mm 处发射活检，摄取出完整滑膜组织，送病理检查(图 11-1)。通常需要在同一部位进针，反复获取组织 3~5 次，但每一次的活检应在不同的滑膜处取得，以保证样本能较客观地反映整个病灶的病理状态。若怀疑细菌性关节炎，则至少需要将一条获取的组织置于无菌瓶内送细菌培养。术后伤口局部加压包扎，病人于术后 1~2 天不要从事剧烈活动。

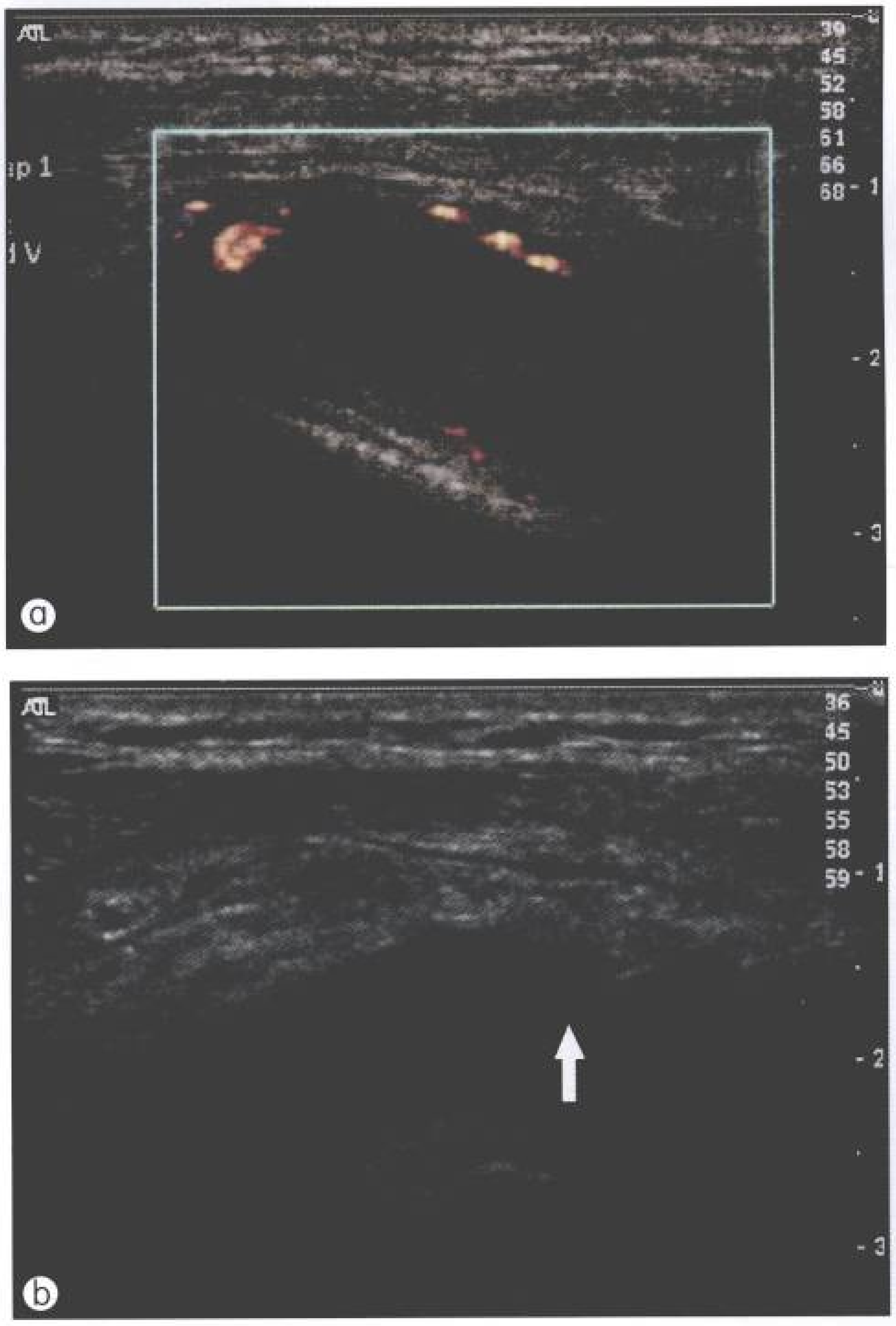

图 11-1 肘关节类风湿性关节炎患者，声像图显示关节腔积液，关节滑膜增厚。a. 彩色多普勒血流图像显示增厚滑膜内较丰富血流信号；b. 清晰显示穿刺针刺入滑膜内进行活检(↑)

软组织肿瘤活检

超声引导活检已广泛应用于软组织肿瘤术前的诊断，且准确率高。具体操作步骤与滑膜组织活检相似，应注意活检取材应在肿瘤不同的包膜处获得，对较大的肿瘤应取瘤体周边组织血供较丰富的部位。术后局部用纱布包扎并加压约 2 小时。建议病人于术后 1~2 天不要从事剧烈活动(图 11-2~图 11-4)。

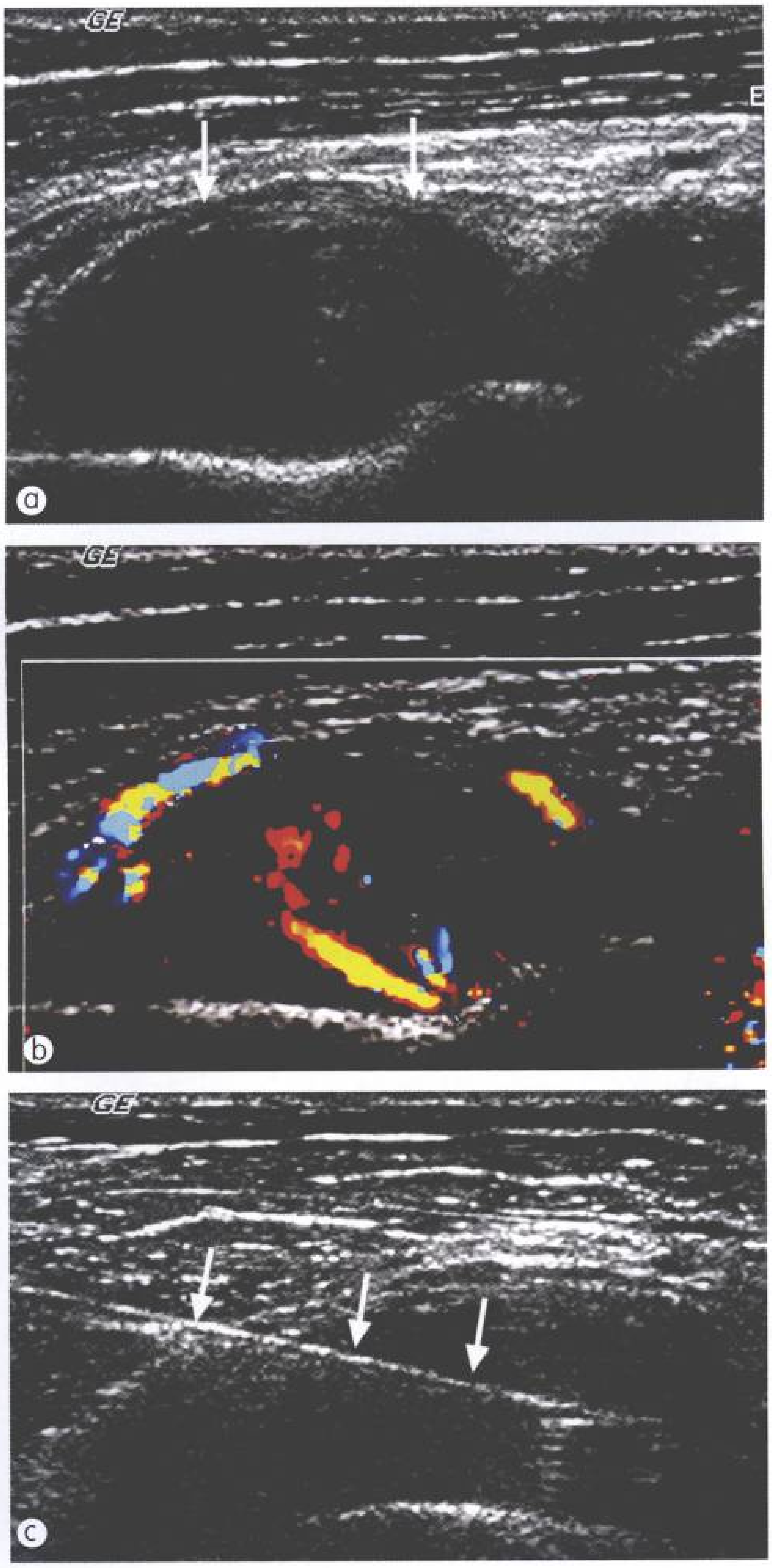

图 11-2 中年女性患者，左肘肿痛约 3 个月。a. 灰阶超声显示左肘关节处低回声结节（↑）；b. 彩色多普勒超声显示结节内血流丰富；c. 超声引导下以 18G 弹簧切割针(↑)活检，病理结果为慢性炎性肉芽肿

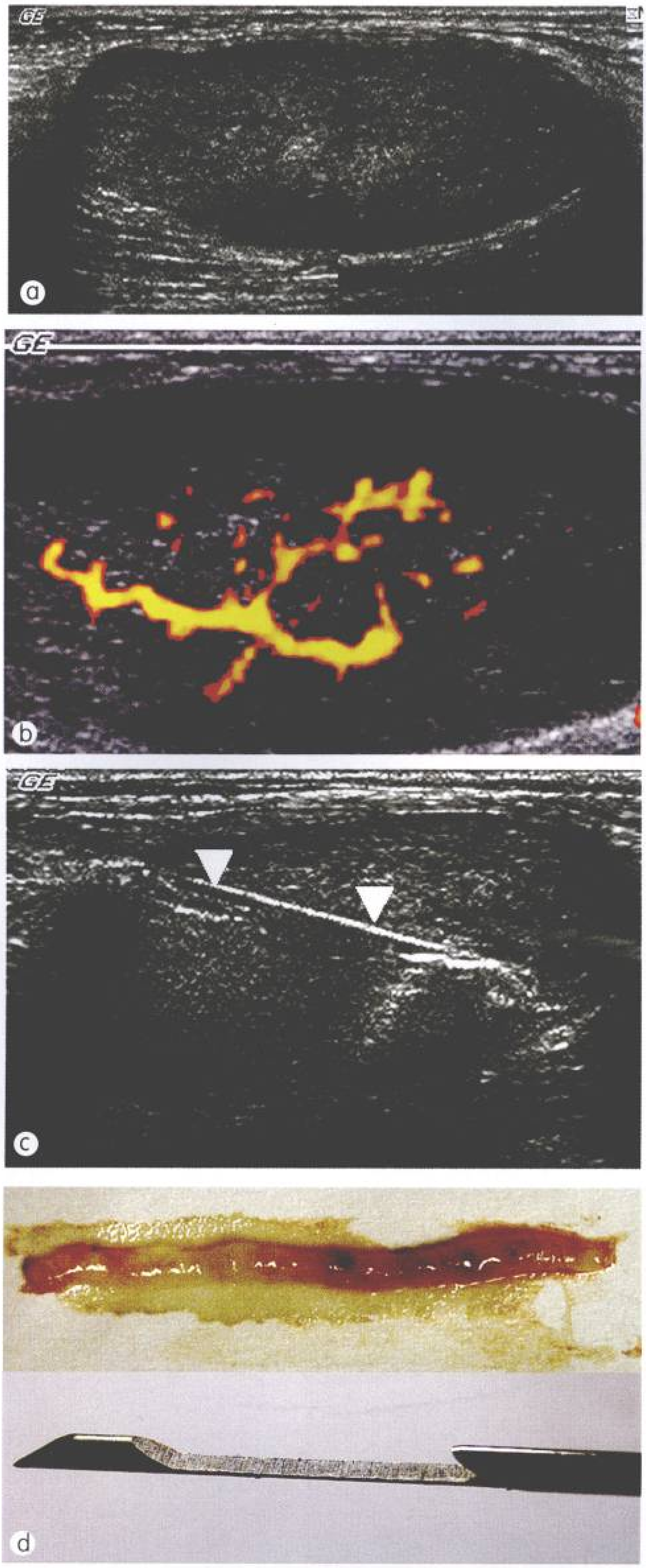

图 11-3　老年男性患者，左小腿胫前肿块约 2 年。a. 灰阶超声显示病灶为实性椭圆形，边缘光滑完整；b. 彩色多普勒超声显示肿瘤中央部位血供丰富；c. 超声引导下穿刺活检(▽)；d. 活检所切取的组织条，病理结果为神经纤维瘤

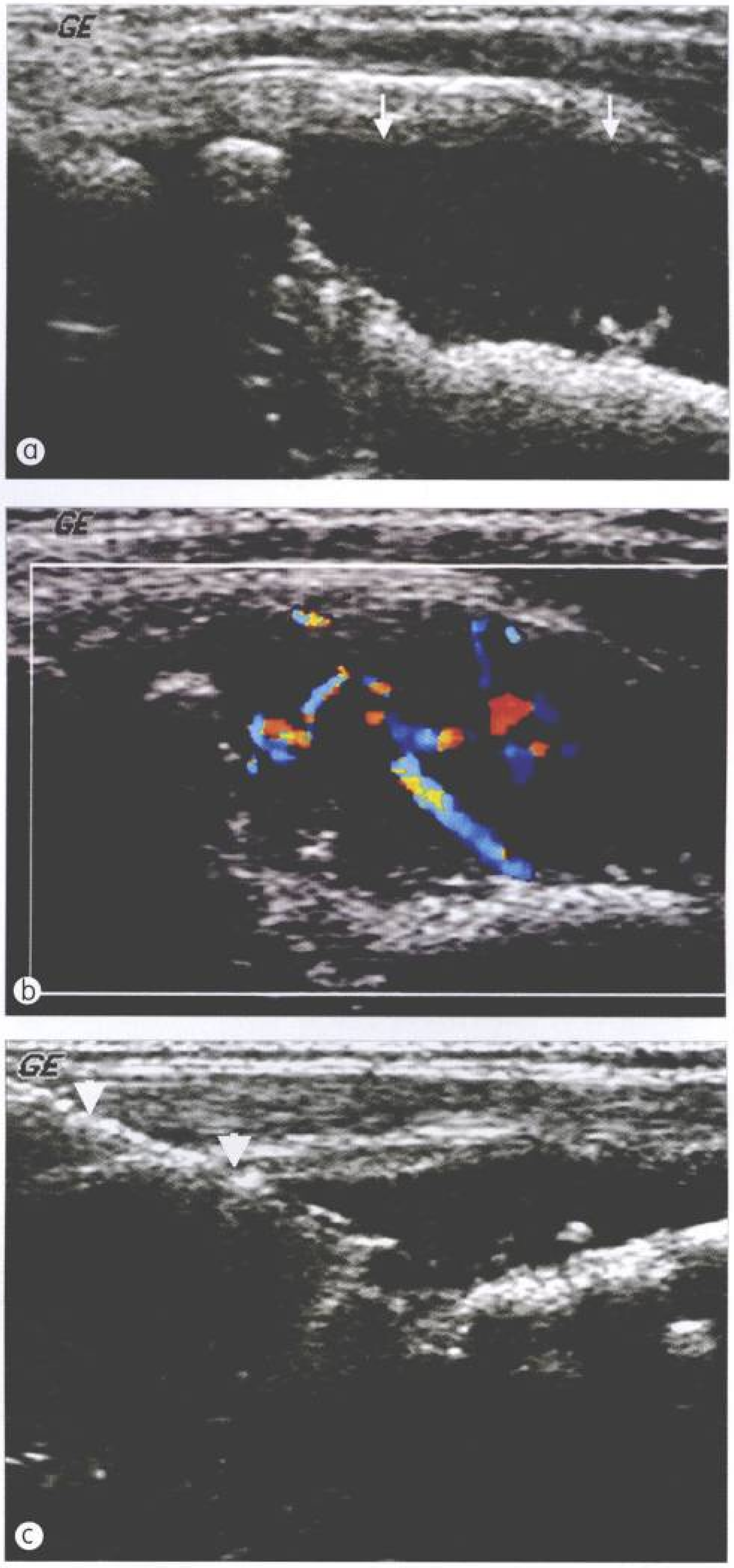

图 11-4　女性患者，发现右肘处肿块约 1 个月。a. 灰阶超声显示低回声肿瘤，无明显包膜(↑)，邻近桡骨头皮质骨有侵蚀，并侵入骨髓；b. 彩色多普勒超声显示肿瘤内血供丰富；c. 超声引导下 14G 弹簧切割针(▽)活检，病理为恶性淋巴瘤

并发症　超声引导穿刺活检的并发症取决于穿刺针的类型和病灶所处的位置。据报道并发症的发生率是0~10%，严重并发症少于1%。常见的并发症包括：①出血；②感染；③神经损伤，造成局部麻痹和瘫痪；④气胸，胸椎活检后发生率为4%~11%；⑤骨折，特别是承重骨的骨折，用较细的针可以降低术后骨折的发生率；⑥肿瘤沿着针道种植，发生率为0.003%~0.005%；⑦感染沿着针道扩散，形成窦道。

超声引导下病变的治疗

超声引导下肌肉骨骼病变的治疗分为下列几类：穿刺抽吸、引导定位和穿刺注药。

值得指出，对于腱鞘积液的介入操作，应注意调节探头方向以获取肌腱的最佳回声。当取得肌腱的长轴断面后，将肌腱置于紧张位，以免将正常肌腱误认为混合性积液或滑膜。四肢短轴断面的曲率较大，所以侧面进针便于选择最短进针路径，取得最佳穿刺效果，还可避免将药注入肌腱造成胶原破坏和潜在的肌腱断裂。

当腱鞘和滑膜囊内无明显积液时，可注入少量麻药，增加针尖的显示率。此外，彩色多普勒超声在肌肉骨骼系统疾病的超声引导治疗中发挥了重要作用。利用彩色多普勒超声显示脓肿周边丰富血供而中心液化区无血供，可有效地与肿瘤鉴别。对于慢性脓肿，利用彩色闪烁伪像显示脓肿中的组织碎片，可与实体肿瘤相鉴别。

抽吸治疗

1. 血肿抽吸治疗

一般软组织血肿可能由创伤、肿瘤内出血或自发性出血(有出血倾向者)引起。创伤出血者常有外伤史。

声像图表现：血肿可位于皮下、肌肉内、骨膜下或关节滑膜腔内。血肿因处于不同时期而呈现不同的回声，皮下或肌肉内的血肿常会造成结缔组织增生，使血肿回声不均匀；骨膜下血肿常呈现低回声区；滑膜囊内血肿常表现为双层(上层为血浆，下层为沉积的红细胞）或汉堡包征(Hamburger sign)(上层为脂肪，中层为血浆，下层为沉积的红细胞)，此现象是因骨皮质断裂造成骨髓外漏至滑膜囊内所致(图11-5)。

血肿抽吸的适应证包括：均匀低回声血肿合并筋膜室综合征(compartment syndrome)、血肿造成严重疼痛或压迫重要血管神经(图11-6)。肿瘤内出血则禁忌抽吸以免发生种植性转移。

抽吸步骤：常规消毒皮肤，铺无菌洞巾，在超声引导下用18~16G针抽吸。尽量避开附近的纤维或悬浮物。术后伤口用纱布覆盖或创可贴贴覆。抽出物应送细菌培养及细胞学检查。

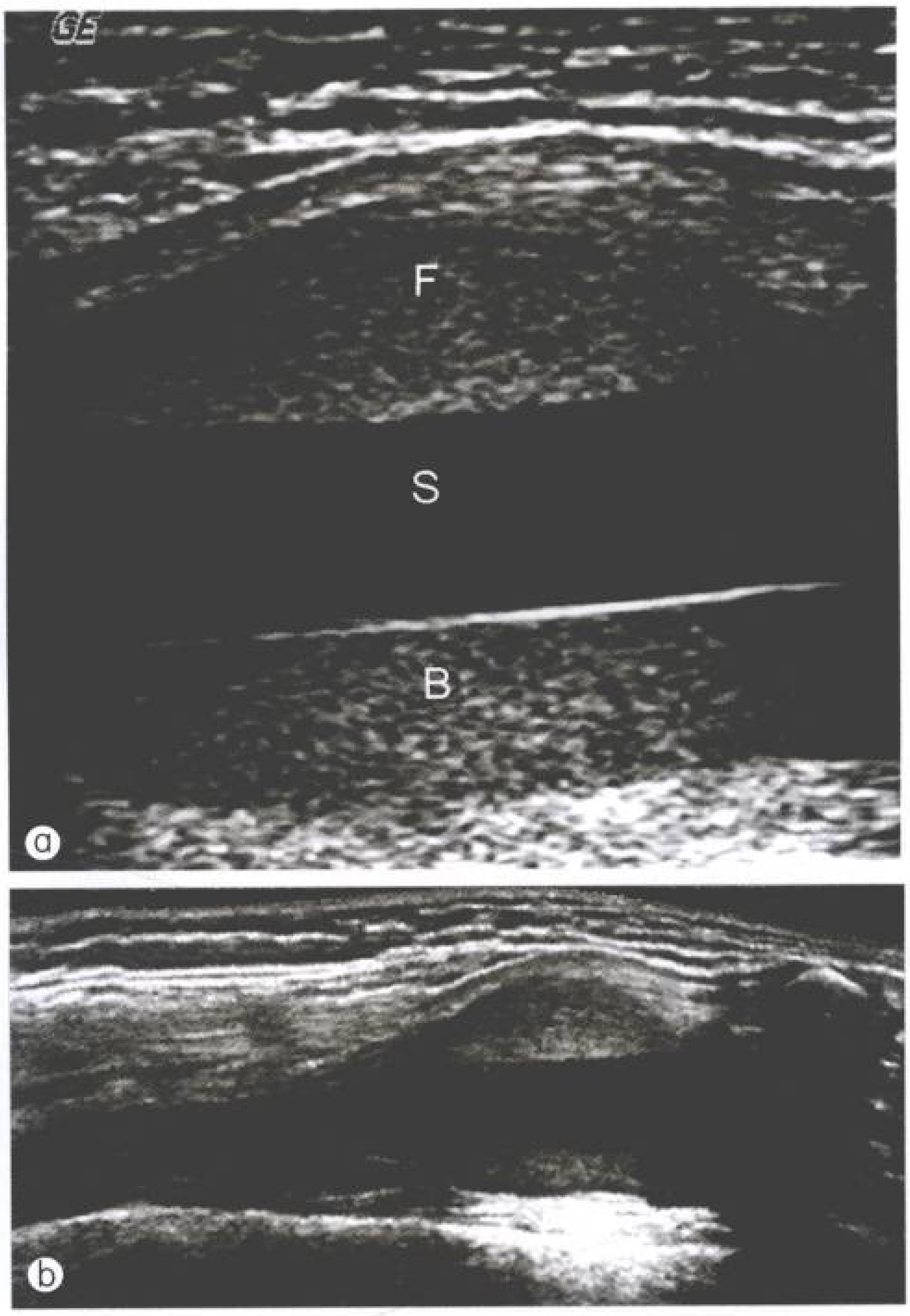

图11-5　成年女性患者，因车祸致右膝受伤。a. 超声显示髌上囊积液，液体分层：上层强回声为脂肪(F)，中层低回声为血清(S)，下层强回声为血细胞沉积(B)，类似汉堡包(Hamburger)，X线平片证实为髌骨骨折；b. 宽视野超声成像显示血肿与周围结构关系

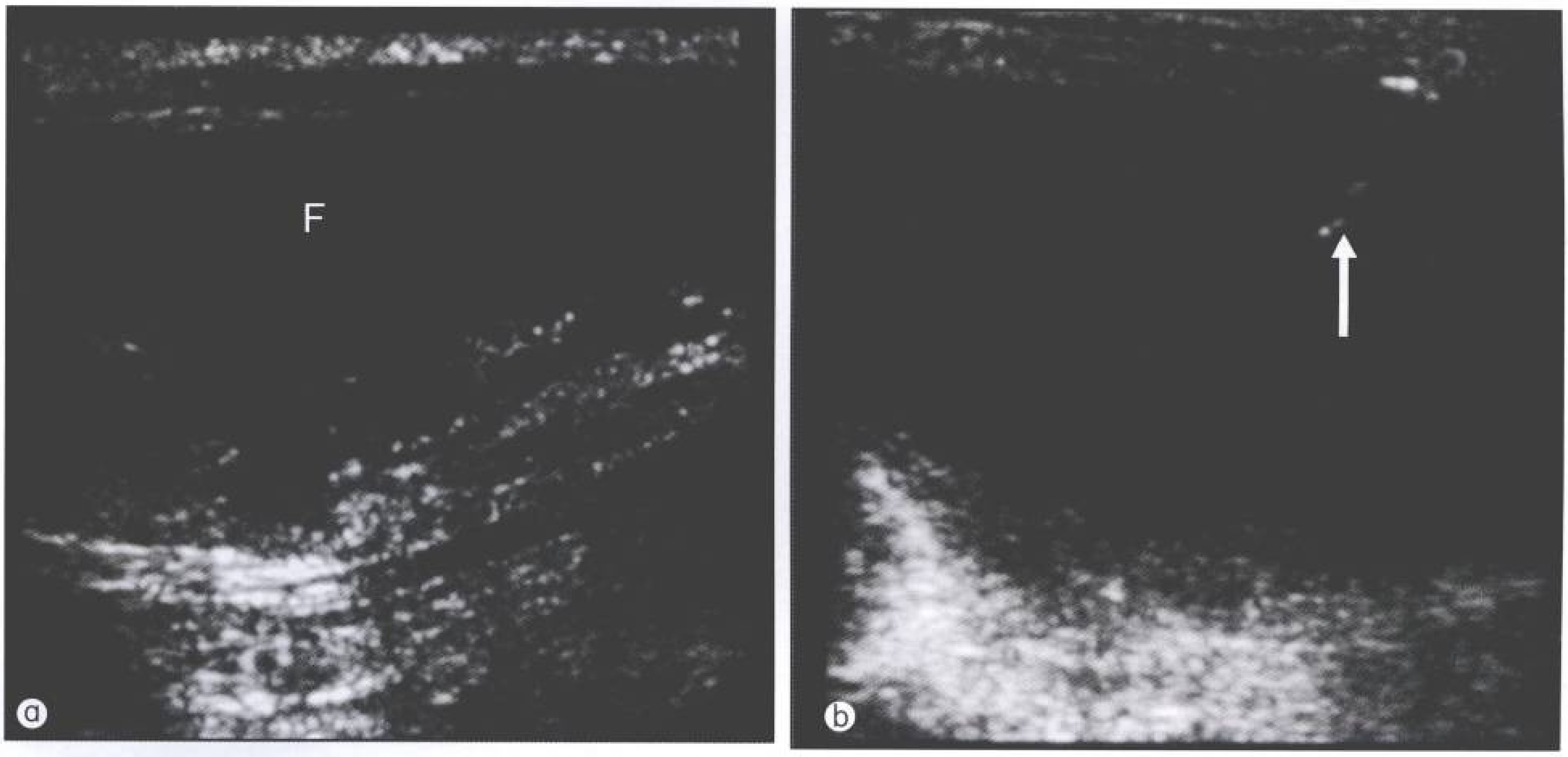

图 11-6 老年男性患者，大腿撞击伤后 1 个月，局部明显肿胀。a. 声像图显示骨四头肌内巨大无回声(F)；b. 超声引导下以 18G 针(↑)抽吸，抽出陈旧性血液

2. 腱鞘囊肿抽吸治疗

腱鞘囊肿好发于四肢、关节周围，如腕部、肘部、踝关节处，特别好发于腕部。腱鞘囊肿多因关节周围结缔组织的黏液样变性引起，通常为保守性观察，除非产生明显的症状，才建议摘除。因手术摘除后复发率高，故有学者建议直接穿刺抽吸，再注入少量类固醇药物，但效果可能不很理想。

肩关节腱鞘囊肿大多位于肩胛上切迹，常造成肩部疼痛，疼痛程度与囊肿大小不成正比。也有不少腱鞘囊肿发生在三角肌下及肩峰下，该类病人常主诉肩关节疼痛，尤其在某些特定的伸展或内收姿势时疼痛加剧。肩部腱鞘囊肿直径通常为 3.5~30 mm，内含淡黄色清亮胶冻样物。

抽吸步骤：消毒穿刺部位，常规铺巾，因腱鞘囊肿内胶状液体黏度很高，故须用 18G 针才能抽出(图 11-7)。Chiou 等研究表明，超声引导对肩部腱鞘囊肿的抽吸可以显著减少局部压力，明显改善症状，治疗成功率为 86%。

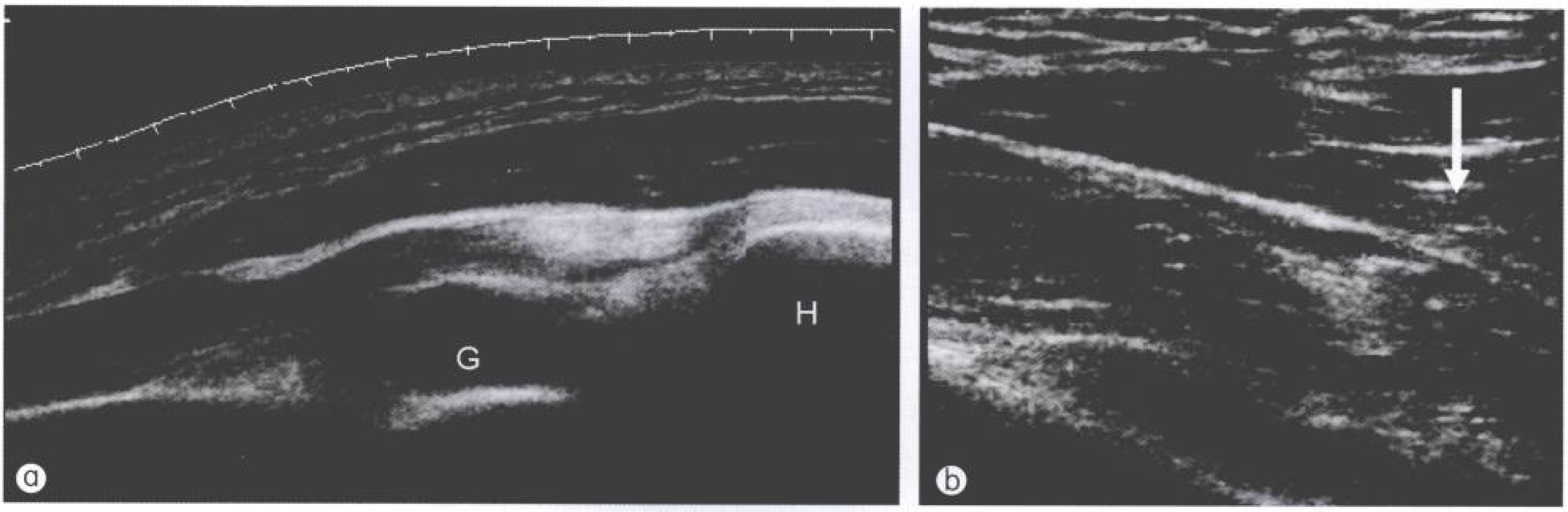

图 11-7 成年男性患者，主诉右肩疼痛，尤其在外展姿势时为著。a. 超声检查右肩部，发现无回声囊状肿块(G)；H：肱骨；b. 超声引导下以 18G 针(↑)穿刺，抽出约 0.8 ml 透明胶状物，囊肿消失，术后症状明显改善

3. 关节积液抽吸

关节积液常继发于风湿病、关节感染、骨科手术等。过去临床医师常采用盲穿抽吸，不但要求操作者有丰富的经验，而且容易失败。用X线引导抽吸，是以特殊的骨骼部位作标志，而非以关节腔作标志，因此也有缺陷。若用CT引导抽吸，则有X线辐射、操作复杂、耗时、无法实时监控等缺点。超声引导穿刺抽吸则不但可以实时监控，而且可以避开周围重要结构，选择积液最多处进针，从而进行有效抽吸。

超声引导抽吸步骤：首先进行详细超声检查，找到最佳进针点，然后常规消毒铺巾，在超声引导下注射麻药(仅止于皮下及肌肉层)，同时，观察针尖方向，以便决定下一步穿刺针的进针方位。通常采用22~18G针，根据病灶深浅选择长度(4~15 cm)。在超声引导下将针置入病灶处，拔出内针，接上注射器抽吸，亦可接上T形连接管抽吸，并同时根据图像显示调整针尖位置，使其保持在积液的中心部位(图11-8~图11-11)。术后以纱布覆盖伤口即可。抽出的积液应即刻送实验室培养，必要时做细胞学检验。

4. 其他抽吸治疗

除了以上介绍的超声引导下抽吸治疗外，介入超声还应用于痛风结晶抽吸(图11-12)、脓肿抽吸、炎症积液等。

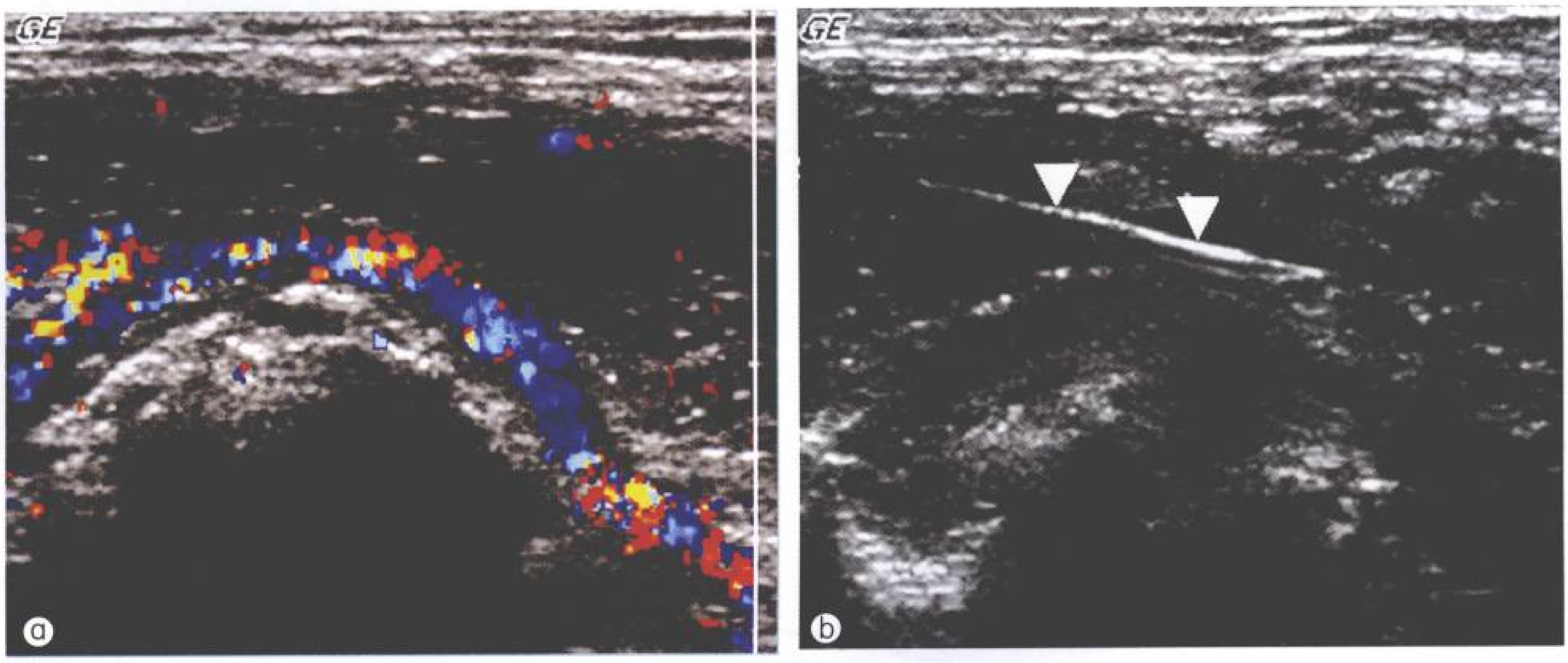

图11-8 老年女性患者，主诉右肩红肿痛。a. 彩色多普勒超声显示肩关节处低回声病灶，周围血流丰富，且骨皮质有侵蚀；b. 超声引导下细针(▽)抽出约5 ml灰色脓性物，诊断为化脓性关节炎

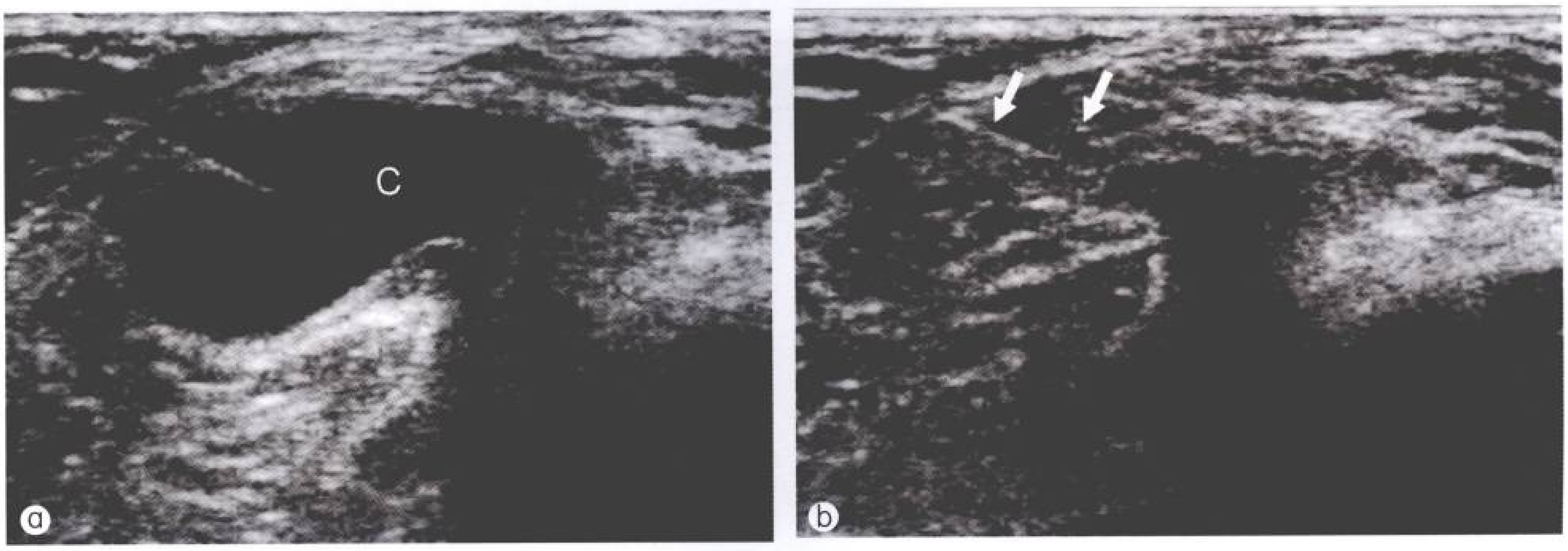

图11-9 患者主诉左腘窝处肿块约2个月。a. 灰阶超声显示囊性肿块（C），包绕腓肠肌内侧头，符合典型Baker囊肿；b. 超声引导下以18G针(↑)穿刺囊肿，抽出约20 ml透明黏液状液体后，囊肿消失。但1周后囊肿再度复发

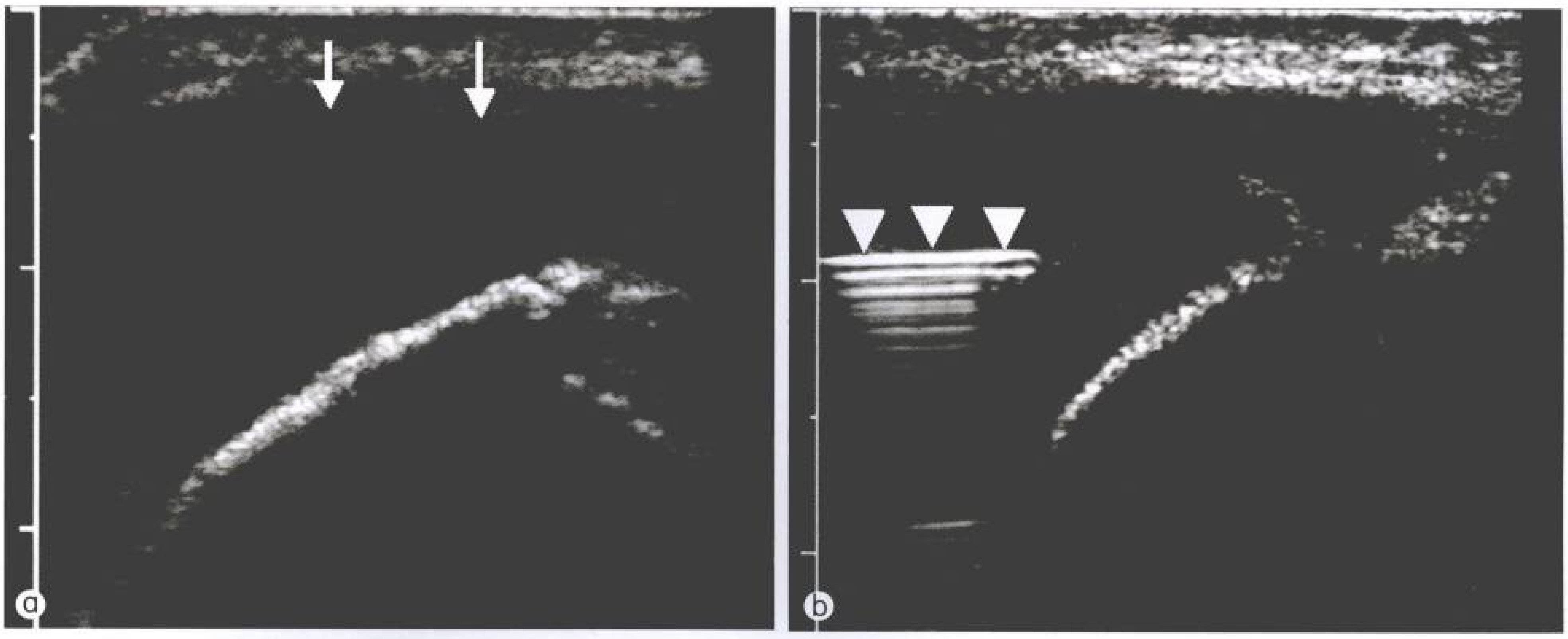

图 11-10 患者外伤后右肘肿块约 1 个月。a. 灰阶超声显示鹰嘴突处有一低回声囊性肿块(↑)；b. 超声引导下穿刺(▽)抽吸囊性病灶，囊内液体呈现淡黄色、血清状，符合创伤性鹰嘴滑囊炎

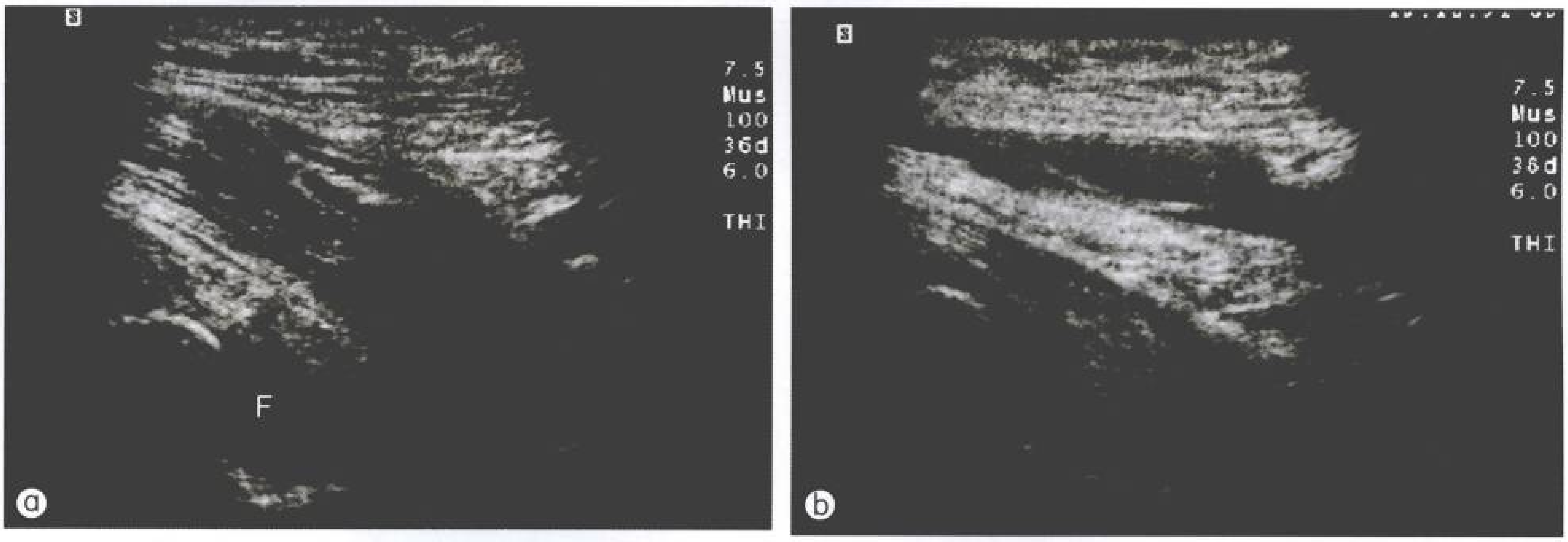

图 11-11 男性患者，左下肢行走疼痛 1 周就诊。a. 显示髋关节囊膨出，关节积液(F)；b. 超声引导下抽出约 1 ml 液体，积液消失，术后症状改善

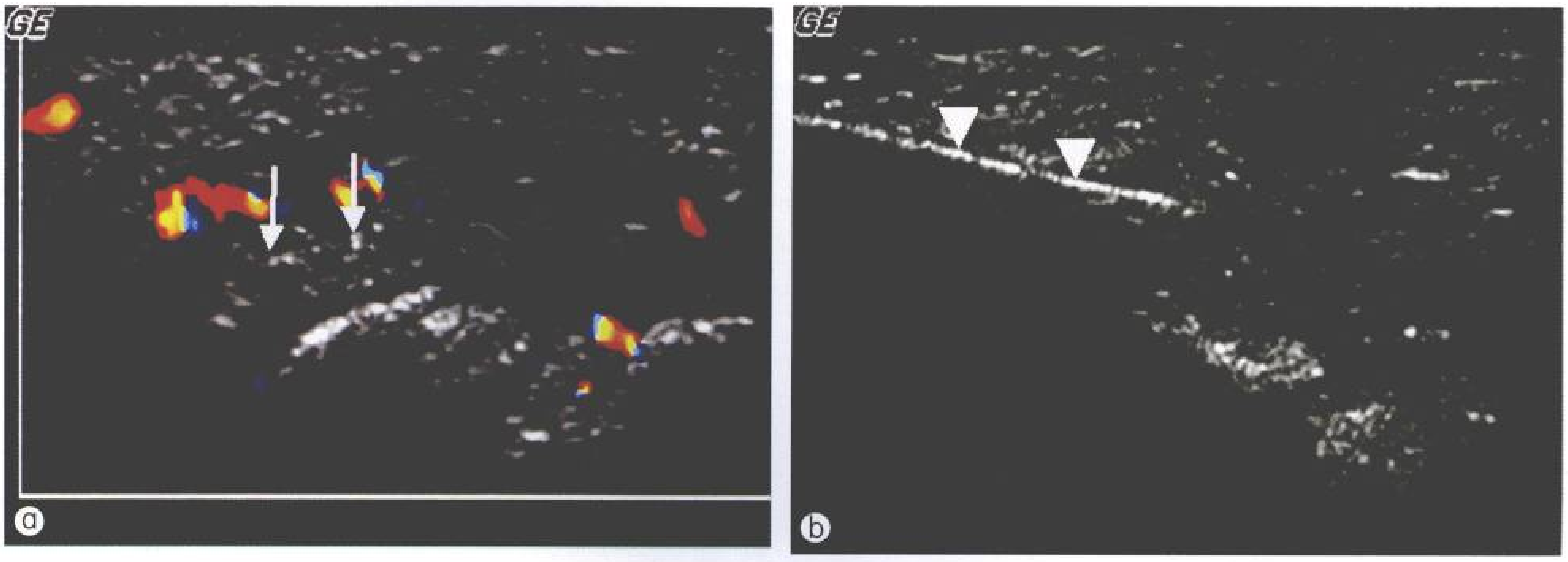

图 11-12 青年男性患者，主诉左足后跟突发性疼痛及肿胀。a. 彩色多普勒超声显示跟腱与跟骨附着处有强回声结晶体沉积(↑)，周围血运丰富；b. 超声引导下以 18G 针(▽)抽吸结晶体，病理证实为痛风性结晶

引导定位

1. 超声引导术前定位

对于体积小并且位置深在的肿瘤，手术中往往不能准确判断肿瘤的位置或者不能辨别是否为肿瘤组织，甚至在扩大切口后也难以奏效。当发生肿瘤漏切或切除不完全时，不得不进行第二次手术，这不仅增加了患者的痛苦，而且还可能引起医患矛盾。在超声引导下术前用 Hookwire 针穿刺定位，对于软组织肿瘤的完整切除非常有帮助。Hookwire 针为前端有侧钩的细针，在超声引导下刺入病灶后，能够固定于病灶内不移动(图 11-13)。术者可以沿定位针准确暴露和切除病灶。

超声引导术前定位技术已应用于临床不能触及或位置深在的浅表软组织肿瘤，如乳腺包块(图 11-14)、肌肉内血管瘤、小神经瘤等。此外，亦可用于部分骨肿瘤的定位，从而达到缩短手术时间及减小手术范围的目的。

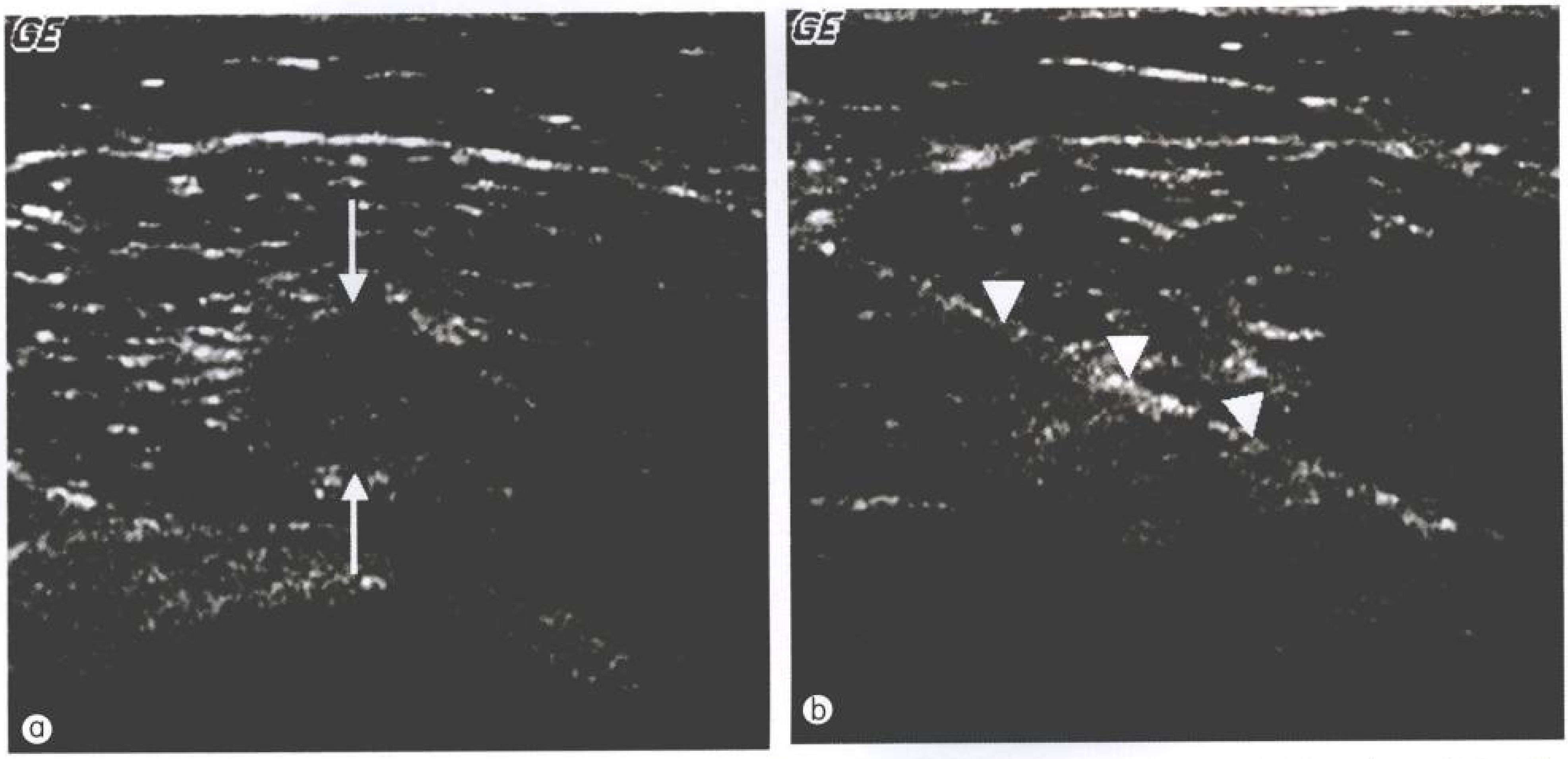

图 11-13 中年女性患者，右膝断续疼痛约 10 年，最近加重。a. 灰阶超声显示一不均匀强回声肿块（↑），边界不清晰；b. 超声引导下将 Hookwire 针(▽)插入肿瘤内，以便引导外科切除肿物

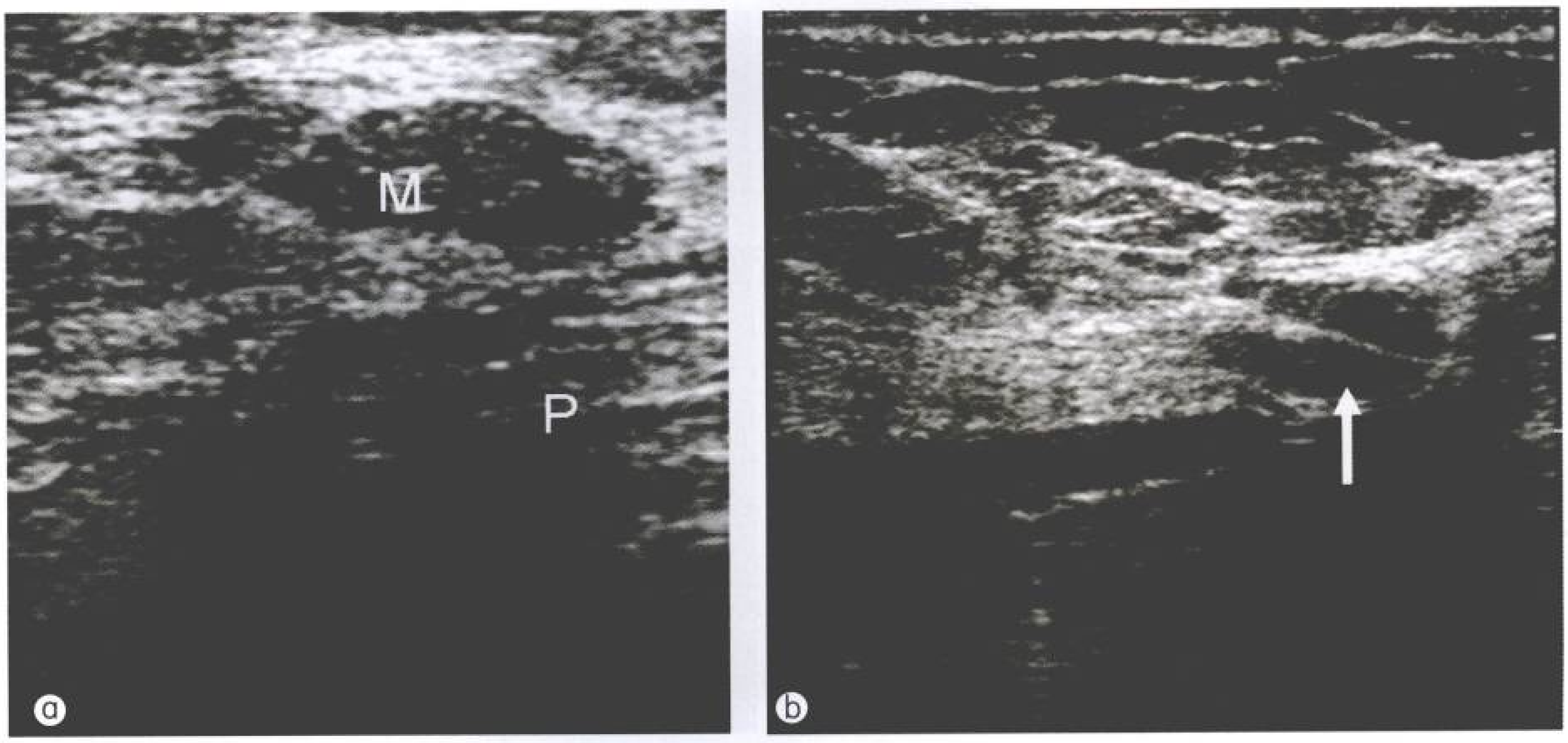

图 11-14 中年女性，发现乳腺肿物 1 个月，拟行肿物切除术。a. 乳腺实质内低回声肿物（M），位置深在，紧贴胸大肌(P)表面；b. 超声引导下将定位针成功刺过肿瘤(↑)

具体方法：超声检查确定病灶位置后，局部消毒铺巾。选择距皮肤最近而又能避开血管和神经的穿刺路径，在超声引导下将定位针穿入病灶，最好针尖穿过病灶(从一侧至另一侧边缘)；横断面及纵断面扫查确定定位针位于肿物内后，一手固定内针，另一手将外针套旋转退出。此时，超声显示定位针张开停留在肿瘤内。将定位针外露的部分固定于皮肤表面。定位针相当细而不会造成病人太大不适。在软组织肿瘤的手术中，特别是乳房手术中的应用越来越广泛。原则上，定位与手术的间隔时间越短越好。超声医师在实施肿物定位后，必须在病历上注明定位针所在位置及其路径，以便为外科医师提供明确信息。

2. 超声引导下摘取异物

高频超声对于浅表软组织内的残留异物显示率很高。利用超声引导直接取出异物可实时监控取异物的全过程，在离异物最短距离处进行操作，可避免损伤血管、神经等重要器官。

手术步骤：首先用超声定位异物位置，并选择距皮肤最近处操作。局部消毒铺巾后，沿预定手术路线注射麻药 10 ml。表皮切口以异物钳刚好能进入为佳。实时超声引导异物钳寻找及钳取异物。最后再以超声确认所有异物被取出。术后用局部加压包扎 2 h。

3. 超声引导射频消融治疗

近年来，射频消融已广泛应用于腹部肿瘤的介入治疗，如肝癌或转移癌，疗效较为理想。笔者认为，对复发性软组织肉瘤，在接受再次化疗之前，先给予射频消融治疗，待病灶坏死后，再继续完整化疗，疗效较好。

射频消融治疗的方法：在超声引导下经皮将电极针插入肿瘤中心，进行热凝固治疗(图 11-15)。消融效果以电极附近温度为评估标准，通常维持在 105℃约 10 min；电极拔出过程中须沿着路径高温烧灼，以便止血及防止恶性肿瘤细胞散播。病人经热消融、手术、化疗综合治疗后，每个月进行超声随访(包括肿瘤处及腹部)。若肿瘤内仍然有动脉频谱，是需要再次进行射频消融治疗的指征。必要时，可进一步进行 CT 和 MRI 检查和评价。

穿刺注药

超声引导下穿刺注药最常用于其他保守治疗无效的肌肉骨骼性疼痛，例如：慢性反复损伤、体育运动引起的损伤和类风湿关节炎引起的疼痛等。通常采用 1%利多卡因进行局部封闭性麻醉。根据部位深浅，可使用 1.5 in(3.8 cm)短针或腰穿针进行穿刺，穿刺针到达预定位置后，注入麻药/类固醇混合液，其成分是 1%利多卡因 0.5 ml，0.5%布比卡因(Bupivacaine) 0.5 ml 和氟羟强的松龙(Triamcinolone)1 ml(40 mg)。

1. 关节囊内注药

最常进行关节囊内注药的浅表关节包括手关节、腕关节、肘关节、踝关节等。在实时超声引导下，用 1.5 in(3.8 cm)长的 25G 注射针，从关节短轴断面进针，将探头转动 90°有助于确认穿刺针在关节囊内的位置。小关节需 0.5~1 ml 类固醇/麻药混合液。对大而深的关节，如肩关节、髋关节，使用腰穿针穿刺，注入 2~4 ml 类固醇/麻药混合液(图 11-16，图 11-17)。

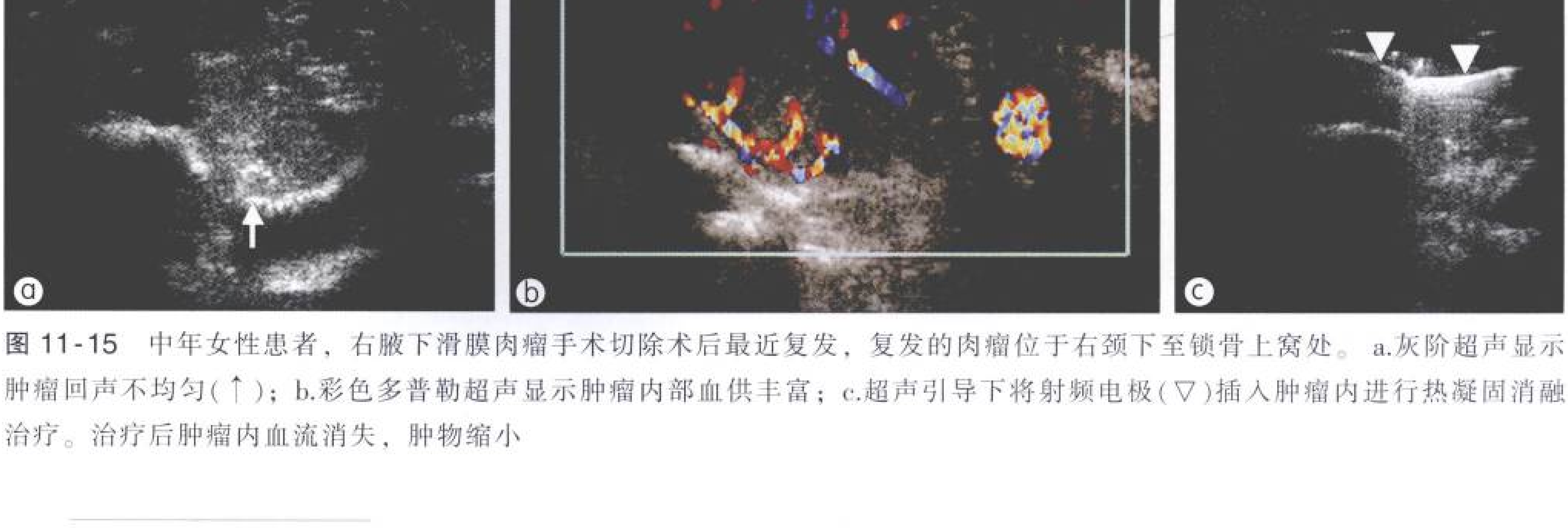

图 11-15 中年女性患者，右腋下滑膜肉瘤手术切除术后最近复发，复发的肉瘤位于右颈下至锁骨上窝处。a.灰阶超声显示肿瘤回声不均匀(↑)；b.彩色多普勒超声显示肿瘤内部血供丰富；c.超声引导下将射频电极(▽)插入肿瘤内进行热凝固消融治疗。治疗后肿瘤内血流消失，肿物缩小

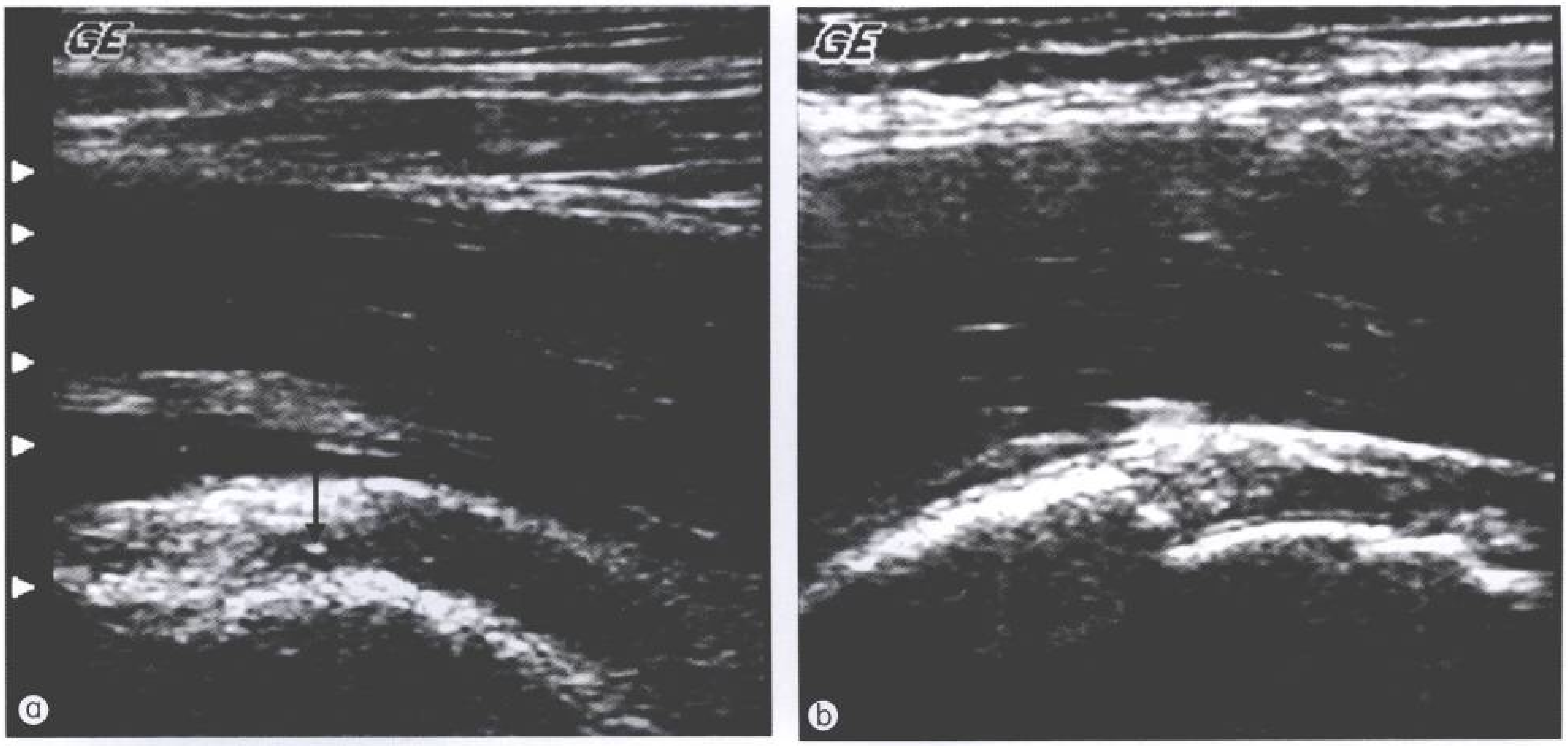

图 11-16 青年男性患有强直性关节炎，主诉左大腿上部及髋部疼痛。 a. 超声引导下以细针(↑)将去炎松(Kenacort)和2%赛罗卡因(Xylocaine)各 1 ml 混合液注入左髋关节；b.注射后超声显示髋关节内少量液体。注药治疗后病人症状明显减轻

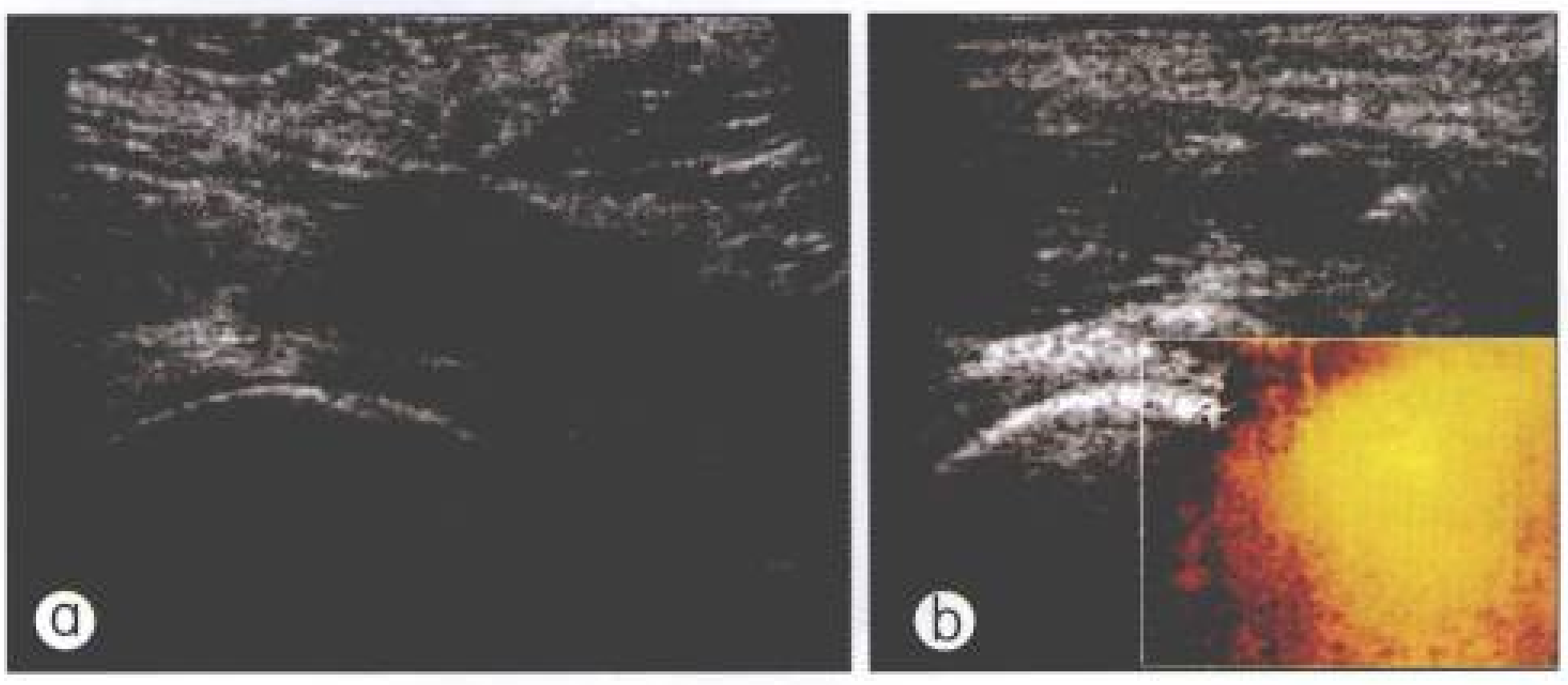

图 11-17 利用能量多普勒超声监视髋关节注药。a. 超声显示针尖不满意；b. 经穿刺针注入少量麻药，能量多普勒显示髋关节囊内丰富的多普勒信号，证实针尖位置正确

2. 腱鞘及滑囊注药

腱鞘注药常用于踝关节。患者往往有慢性跟腱痛，或腱鞘炎引起的内侧或外侧踝部疼痛。疼痛通常涉及韧带附着点，与足后的滑囊炎有关。一旦诊断明确，足后滑囊注药封闭可以减轻炎症、缓解疼痛。

患者取俯卧位，超声引导长度为 1.5 in(3.8 cm)的短针从侧方穿刺足后滑囊。必要时可以注入少量麻药使滑囊扩张，从而能够确认滑囊位置。穿刺时，注意避开神经血管，彩色多普勒超声和能量多普勒超声有助于辨别这些结构。

手、腕、踝部腱鞘注药及其他滑囊注药与上述方法类似(图 11-18)。值得注意的是，向腱鞘内注药时必须准确地将药液真正注入腱鞘内，而不能射入肌腱内，否则，可能引起肌腱退行性改变，甚至断裂。

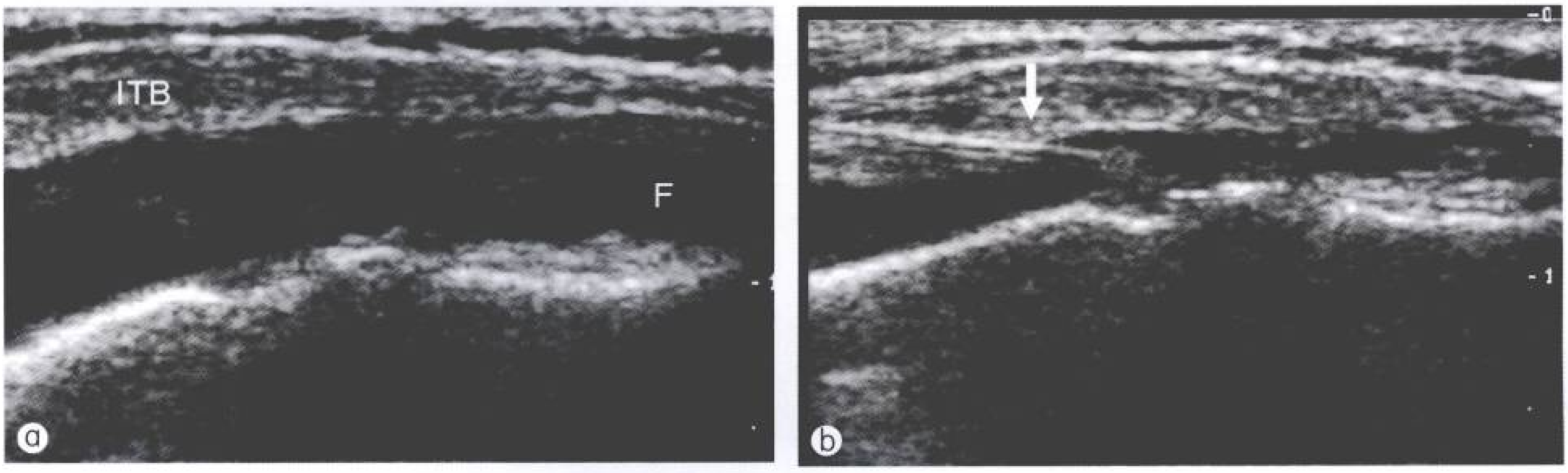

图 11-18 男性患者，左侧股骨外上髁处肿胀，活动性疼痛。a. 显示局部髂胫束滑囊积液(F)，滑囊滑膜不规则增厚；ITB：髂胫束；b. 超声引导穿刺针(↑)刺入滑囊抽吸并注药治疗，1 周后患者症状消失

对于肱二头肌腱鞘，采用22G腰穿针从侧方进针。如果二头肌腱鞘内有液体积聚，则容易看到针尖；如果腱鞘内无液体积聚，建议试验性注射少量麻药，以证实局部腱鞘扩张，然后注药(图11-19)。

髂腰肌腱鞘位置深在，通常需要低频相控阵探头引导。由于神经血管位于肌腱内侧缘，所以应该从外侧缘进针，并首选注入少量麻药以证实针尖位置。成功注射的标志是，在声像图上观察到沿着肌腱长轴液体或微泡形成的现象(图11-20)。

3. Morton 神经瘤注药

前足疼痛的一个常见原因是 Morton 神经瘤，常见于二、三趾或三、四趾之间。局部药物注射可以减轻疼痛和炎症。盲穿往往容易将穿刺针误穿入神经瘤周围脂肪组织，而非神经瘤内。超声引导下穿刺，可准确将药物注入神经瘤内，保证麻药/类固醇混合液的治疗效果。

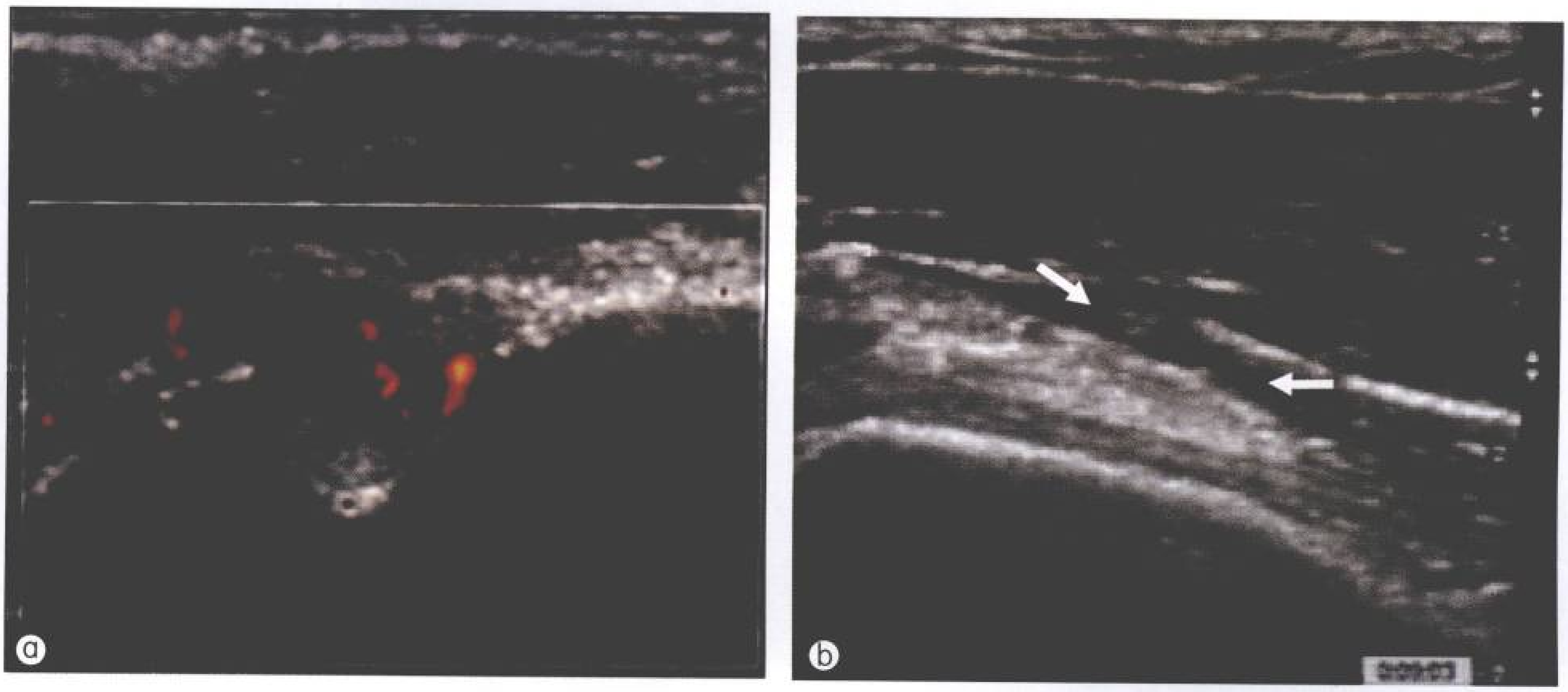

图 11-19 中年男性患者，主诉右肩痛，体检发现疼痛主要位于二头肌腱处。a. 超声发现二头肌腱鞘增厚，血流信号丰富；b. 超声引导下以细针将去炎松(Kenacort)和2%赛罗卡因(Xylocaine)各1 ml混合液注入二头肌腱鞘内(↑)。患者症状明显改善，2个月后随访，肩痛消失

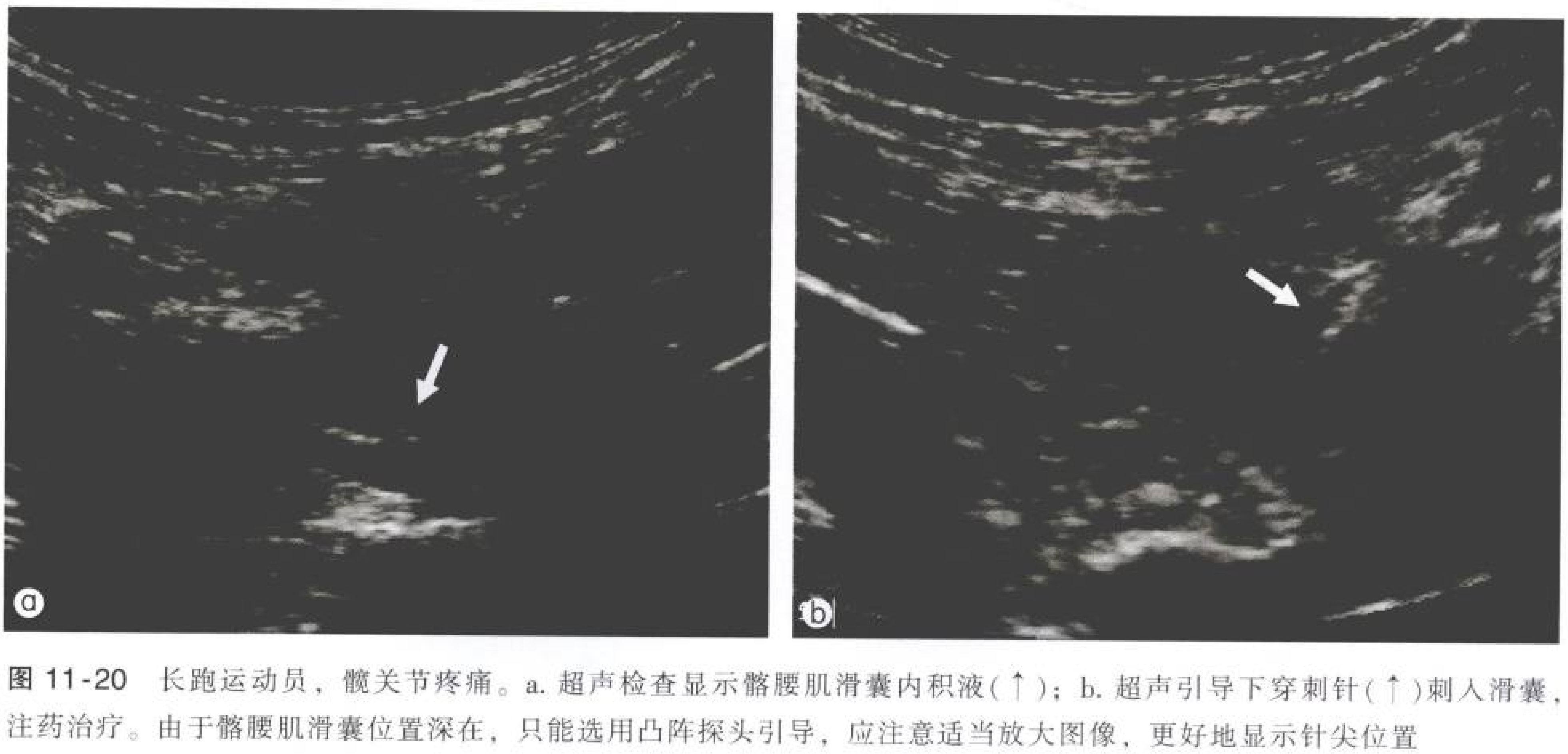

图 11-20 长跑运动员，髋关节疼痛。a. 超声检查显示髂腰肌滑囊内积液(↑)；b. 超声引导下穿刺针(↑)刺入滑囊，注药治疗。由于髂腰肌滑囊位置深在，只能选用凸阵探头引导，应注意适当放大图像，更好地显示针尖位置

4. 钙化捣碎治疗钙化性肩袖肌腱炎

钙化性肩袖肌腱炎常常由于钙结晶沉积于肩袖引起肩部活动受限和疼痛。传统的治疗方法有口服非类固醇抗炎药、理疗、局部注射类固醇药物等。当保守治疗无效时，常采用手术或在关节镜下切除钙化灶的方法。1978 年，Comfort 和 Arafiles介绍了一种 X 线透视下经皮穿刺抽吸钙沉积物的方法，取得一定的疗效。1995 年，Farin 等研究表明，超声引导下重复穿刺捣碎钙化灶治疗非常有效。

钙化性肩袖肌腱炎声像图上可表现为弧形、碎片状或小点状、结节状强回声钙化灶；也可表现为囊性病灶。病灶周围肌腱回声不均匀，表面毛糙。彩色多普勒超声检查时，病灶周边常有不同程度的血流信号分布。病灶区为高血供者或部分囊状钙化者常合并严重肩关节疼痛。该类患者通常处于严重炎症吸收期，临床急性期约持续 7~10 天，之后钙化物会慢慢被吸收，此类病人保守治疗即可(图 11-21)。

囊状病灶内常常为石膏样液体，可以用 21G 细针在超声引导下进行抽吸。抽吸后，大部分患者症状缓解。弧状或结节状钙化灶者，常为低血供，如果没有急性炎性病灶，则可尝试以细针捣碎钙化区(图 11-22)。其治疗原理是，通过人为造成的病灶破坏和组织损伤，激发机体自身抗炎过程。通过局部血管扩张、充血，将细小钙化沉积物吸收，使炎性反应消退并促进再生修复，以达到治疗目的。据文献报道，这一治疗方法的成功率达 60%~74%。

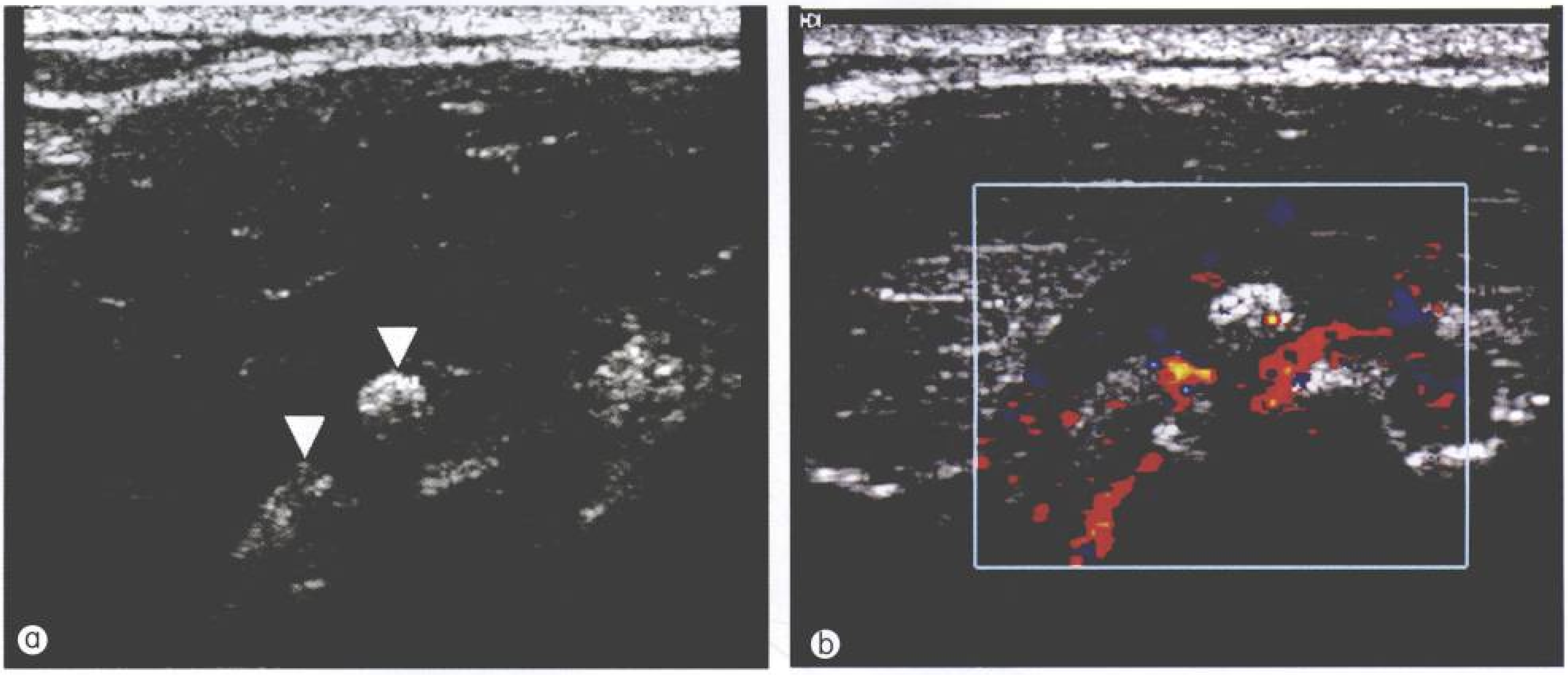

图 11-21　老年男性患者，主诉严重右肩痛持续约 1 个月，在肩关节前上处尤为显著。a. 超声显示于肩胛下肌处强回声结节状改变(▽)，符合钙化性肌腱炎；b. 彩色多普勒超声发现病灶处血流丰富

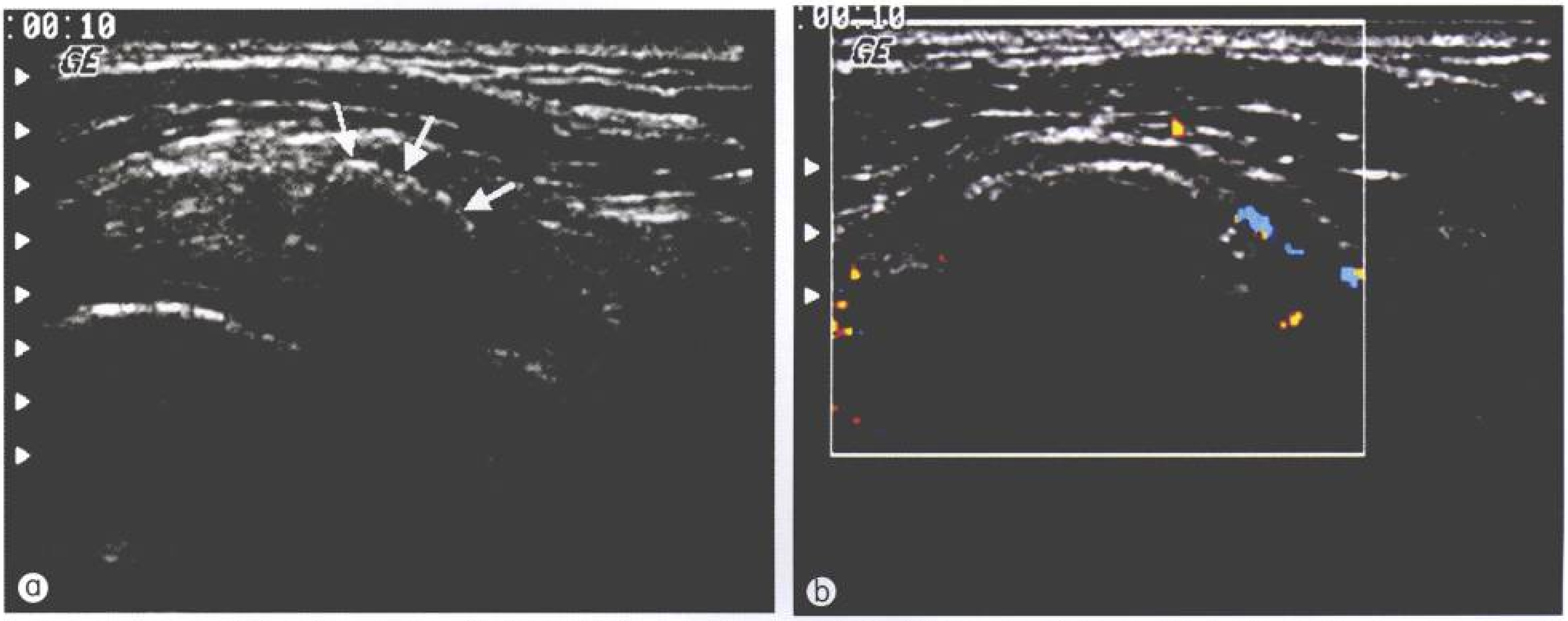

图 11-22　老年男性患者，主诉右侧肩痛持续约 10个月。a. 超声发现弧形(↑)强回声区伴有明显声影；b. 彩色多普勒超声显示血流较少。X 线平片证实为钙化灶，用细针捣碎钙化病灶后症状明显好转

治疗方法：病人平躺在检查台上，消毒拟穿刺进针部位，置无菌洞巾于消毒区。实时超声引导下用21G穿刺针反复穿刺钙化区，试图捣碎可见的钙化灶，直到有“沙沙”的感觉，确定大部分钙化灶被捣碎为止。该操作常会造成患者局部自体炎性反应，术后1周至10天内可出现疼痛。1~2个月后，80%病人的钙化片呈现缩小甚至消失，症状亦明显改善（图11-23）。也有学者使用“双针技术”(dual-needle technique)，即将两根针插入钙化区，一根针用作注入麻药或无菌生理盐水，另一根针作为钙沉积物的引流管。多次冲洗后，拔去一根针，用剩下的针注入麻药和抗炎药。

对于人体其他部位的钙化性肌腱炎，同样可进行超声引导的钙化捣碎治疗(图11-24)。

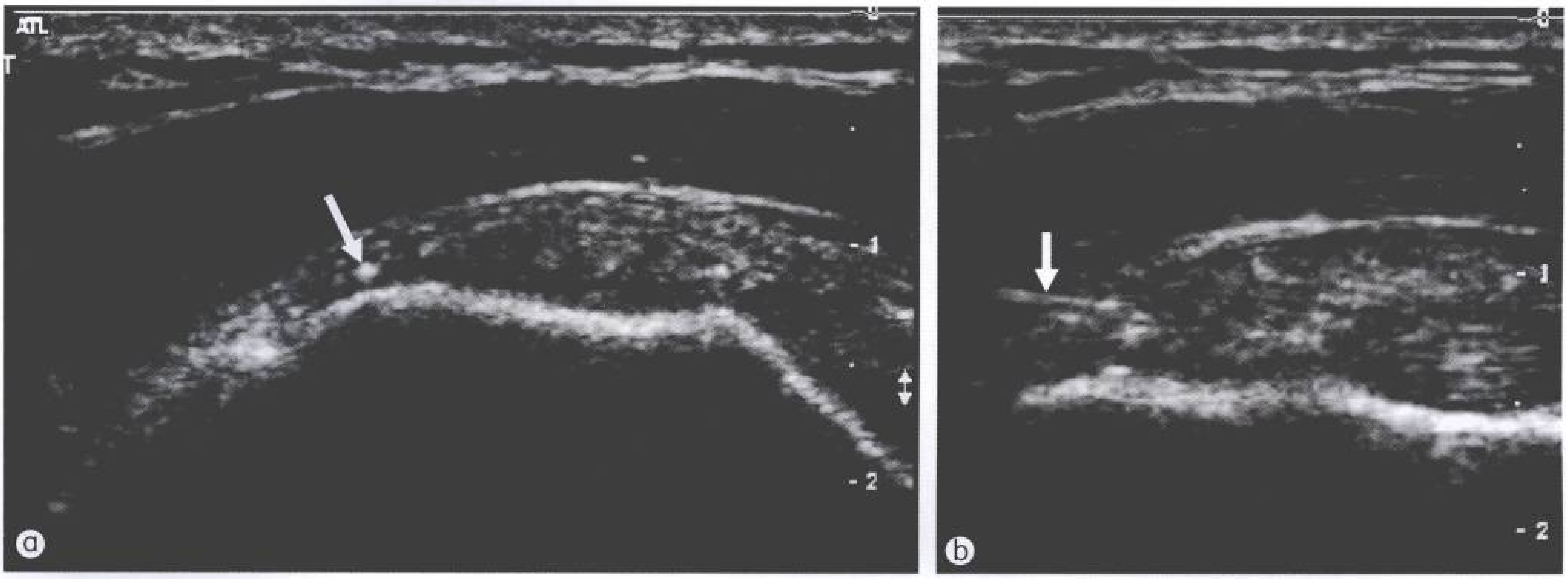

图 11-23 青年男性患者，肩部疼痛。a. 超声显示冈上肌腱多发钙化灶(↑)；b. 超声引导下穿刺针(↑)刺入钙化区，反复提插，直至超声显示钙化灶呈细屑状。通常术后患者疼痛加剧，但1周后症状减轻；数月后，钙化物被吸收，疗效显著

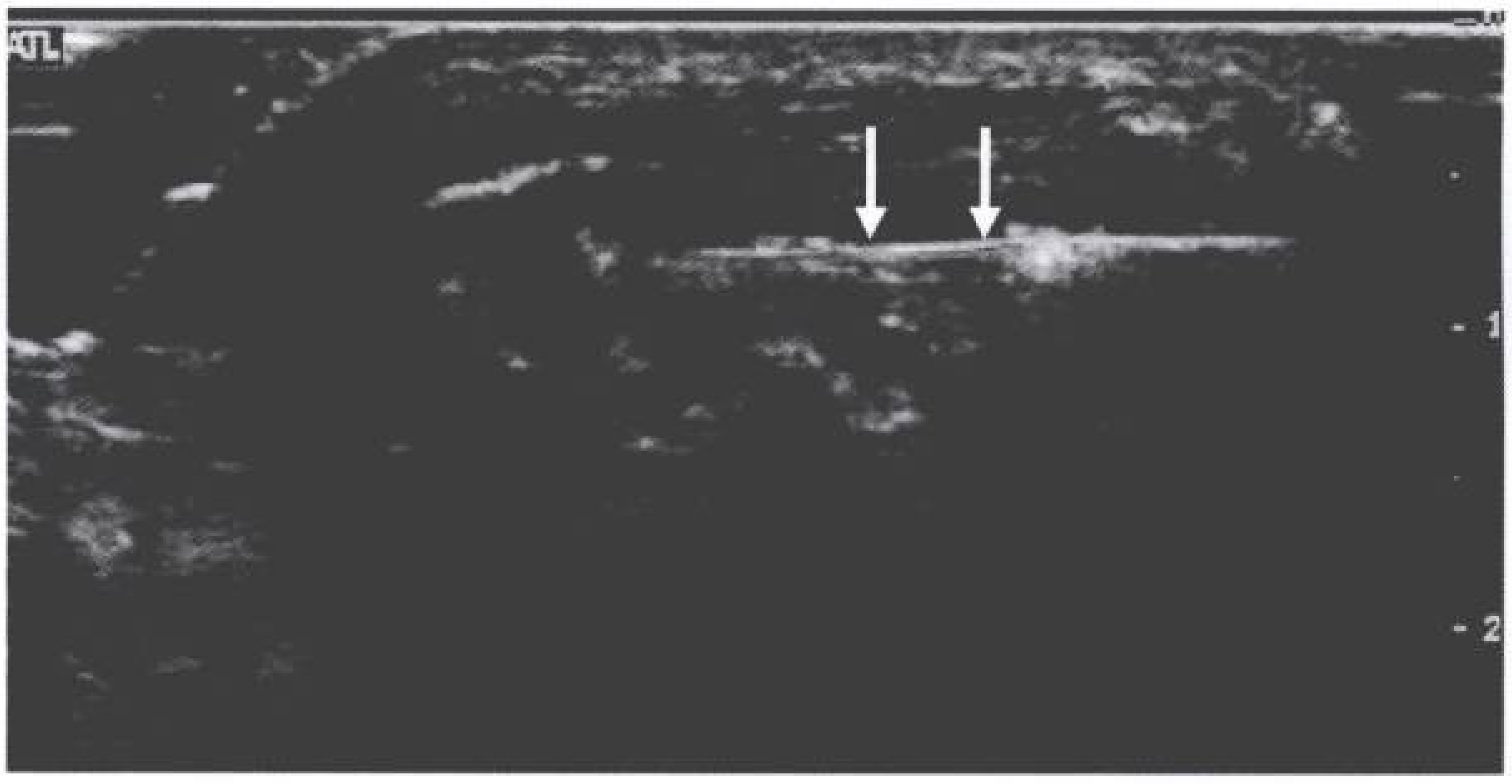

图 11-24 跳远运动员，膝关节疼痛。超声显示股四头肌肌腱多发钙化，保守治疗后无效，采用微创介入治疗。超声引导穿刺针(↑)反复提插，直至声像图显示钙化呈碎屑状。术后1个月，患者症状明显改善

【小 结】

介入性超声的最大优点是可以实时观察穿刺针尖的部位和注药过程，使诊断和治疗更为有效；而新一代的超声仪器又能够更清晰地观察病变部位和周围结构，避免损伤重要组织和器官。所以，超声引导诊断和治疗骨关节和软组织疾病发挥了日益重要的作用。临床上，大多数活检可以在局部麻醉下进行，医生易于掌握，患者易于接受。充分了解适应证、禁忌证和可能的并发症是取得成功的基础。这些技术不仅能够明显缩短诊断时间，而且还能结合现代病理学、免疫细胞学、分子生物学等技术为肌肉骨骼系统多种疾病的诊断提供丰富的信息。同时介入超声也为多种疾病提供了全新的微创治疗手段，显著提高了临床治疗水平。

参考文献

1 Koski JM. Ultrasound guided injections in rheumatology. J Rheumatol, 2000, 27: 2131~2138

2 Saifuddin A, Burnett SJ, Mitchell R. Pictorial review; Ultrasonography of primary bone tumors. Clin Radiol, 1998, 53239~53246

3 Conarad MR, Sander RC, Mascardo AC. Perinephric abscess aspiration using ultrasound guidance. AJR 1977, 128: 459~464

4 Dupuy DE, Rosenberg AE, Punyaratabandhu T, et al. Accuracy of CT-guided needle biopsy of musculoskeletal neoplasms. AJR, 1998, 171: 759~762

5 Rubens DJ, Fultz PJ, Gottlieb RH, et al. Effective ultrasonographically guided intervebtion for diagnosis of musculoskeletal lesions. J Ultrasound Med, 1997, 16: 831~842

6 Konermann W, Wuisman P, Ellermann A, et al. Ultrasonographically guided needle biopsy of benign and malignant soft tissue and bone tumors. J Ultrasound Med, 2000, 19: 465~471

7 Yeow KM, Tan CF, Chen JS, et al. Diagnostic sensitivity of ultrasound-guided needle biopsy in soft tissue masses about superficial bone lesions. J Ultrasound Med, 2000; 19: 849~855

8 Sofka CM, Collins AJ, Adler RS. Use of ultrasonographic guidance in interventional musculoskeletal procedures. J Ultrasound Med, 2001, 20: 21~26

9 Bradley M, Bhamra MS, Robson MJ. Ultrasound guided aspiration of symptomatic supraspinatus calcific deposites. Br J Radiol, 1995, 68: 716~719

10 van Holsbeeck MT, Introcaso JH. Interventional musculoskeletal ultrasound. In: van Holsbeeck MT, Introcaso JH. Musculoskeletal ultrasound. Mosby, St. Louis, 2001, 427~462

11 Mack LA, Matsen FA. Rotate cuff. Clinical diagnostic ultrasound, New York: Churchill Livingstone, 1995, 30: 113~133

12 Adler RS, Sofka CM. Percutaneous ultrasound-guided injection in the musculoskeletal system. Ultrasound Q, 2003, 19: 3~12

13 Breidahl WH, Stafford Johnson DB, Newman JS, et al. Power·Doppler sonography in tenosynovitis; significance of the peritendinous hypoechoic rim. J Ultrasound Med, 1998, 17: 103~107

14 Caspers JM, Reading CC, McGahan JP et al. Ultrasound-guided biopsy and drainage of the abdomen and pelvis. In; Rumack CM, Wilson SR, Charboneau JW eds. Diagnostic Ultrasound. 2nd ed. St. louis, Mosby, 1997. 599~628

15 Dodd LG, Martinez S.Fine-needle aspiration cytology of pseudosarcomatous lesions of soft tissue. Diagn Cytopathol 2001, 24: 28~35

16 Saifuddin A, Mitchell R, Burnett SJ, et al. Ultrasound-guided needle biopsy of primary bone tumours. J Bone Joint Surg Br, 2000, 82: 50~54

17 Gil-Sanchez S, Marco-Domenech SF, Irurzun-Lopez J, et al. Ultrasound-guided skeletal biopsies. Skeletal Radiol 2001, 30: 615~619

18 Skrzynski MC, Biermann JS, Montag A, et al. Diagnostic accuracy and charge-savings of outpatient core needle biopsy compared with open biopsy of musculoskeletal tumors. J Bone Joint Surg Am, 1996, 78: 644~649

19 Ng CS, Salisbury JR, Darby AJ, et al. Radiologically guided bone biopsy; results of 502 biopsies. Cardiovasc Intervent Radiol, 1998, 21: 122~128

20 Hodge JC. Percutaneous biopsy of the musculoskeletal system; a review of 77 cases. Can Assoc Radiol J, 1999, 50: 121~125

21 Logan PM, Connell DG, O'Connell JX, et al. Image-guided percutaneous biopsy of musculoskeletal tumors; an algorithm for selection of specific biopsy techniques. AJR, 1996, 166: 137~141

22 Hodge JC. Bone biopsies. In: Hodge JC, ed. Musculoskeletal imaging: diagnostic and therapeutic procedures. Basel: Karger Landes, 1997. 203~222

23 Ghelman B. Biopsies of the musculoskeletal system. Radiol Clin North Am, 1998, 36: 567~580

24 Schweitzer ME, Gannon FH, Deeley DM, et al. Percutaneous skeletal aspiration and core biopsy: complementary techniques. AJR, 1996, 166: 415~418

25 Heslin MJ, Lewis JJ, Woodruss JM, et al. Core needle biopsy for diagnosis of extremity soft tissue sarcoma. Ann Surg Oncol, 1997, 4: 425~431

26 Skrzynski C, Biermann JS, Montag A, et al. Diagnostic accuracy and charge-savings of outpatient core needle biopsy compared with open biopsy of musculoskeletal tumors. J Bone Joint Surg, 1996, 78: 644~649

27 Kreichbergs A, Bauer HCF, Brosio O, et al. Cytological diagnosis of bone tumors. J Bone Joint Surg, 1996, 78: 258~

263

28 Mankin HJ, Mankin CJ, Simon MA. The hazards of the biopsy, revisited: members of the Musculoskeletal Tumor Society. J Bone Joint Surg, 1996, 78: 656~663

29 Farin PU, Rasanen H, Jaroma H, et al. Rotator cuff calcifications: treatment with ultrasound-guided technique percutaneous needle aspiration and lavage. Skeletal Radiol 1996, 25: 551~554

30 Chiou HJ, Chou YH, Wu JJ, et al. Alternative and effective treatment of shoulder ganglion cyst: ultrasonographically guided aspiration. J Ultrasound Med, 1999, 18: 531~535

31 Chiou HJ, Chou YH, Wu JJ, et al. The role of high-resolution ultrasonography in management of calcific tendonitis of the rotator cuff. Ultrasound Med Biol, 2001, 27: 735~743

32 Torriani M, Etchebehere M, Amstalden E. Sonographically guided core needle biopsy of bone and soft tissue tumors. J Ultrasound Med, 2002, 21: 275~281

33 Sofka CM, Adler RS. Ultrasound guided interventions in the foot and ankle. Semin Musculoskel Radiol, 2003, 6: 163~168

附　录

Appendix

刘吉斌　崔立刚　王金锐

常用解剖基本术语

superior　上
anterior　前
medial　内侧
superficial　浅
flexion　屈
medial rotation　旋内
circumductoin 环转

inferior　下
posterior　后
lateral　外侧
profundal　深
extension　伸
lateral rotation　旋外

cranial　头侧
ventral　腹侧
internal　内
proximal　近侧
adduction　收
pronation　旋前

caudal　尾侧
dorsal　背侧
external　外
distal　远侧
abduction　展
supination　旋后

常用肌肉骨骼英汉词汇对照表

A

abductor digiti minimi	小指(趾)展肌
abductor hallucis	拇展肌
abductor pollicis brevis	拇短展肌
abductor pollicis longus	拇长展肌
abscess	脓肿
accessory muscle	副肌肉
acetabulum	髋臼，关节窝
Achilles tendon	跟腱
acromioclavicular joint	肩锁关节
acromioclavicular ligament	肩锁韧带
acromion	肩峰
adductor brevis	短收肌
adductor longus	长收肌

附录

adductor magnus	大收肌
adductor pollicis	拇收肌
adhesive capsulitis	粘连性滑囊炎
aggressive fibromatosis	侵袭性纤维瘤
amyloidosis	淀粉样变性病
angioleiomyoma	血管平滑肌瘤
angiolipoma	血管脂肪瘤
angiocavernema	海绵状血管瘤
angiosarcoma	血管肉瘤
anisotropy	各向异性
ankle	踝
ankylosing spondylitis	强直性脊柱炎
anterior cruciate ligament，ACL	前交叉韧带
aponeurosis	腱膜
arteriovenous malformations	动静脉畸形
arthritis	关节炎
arthrography	关节照相术
arthropathy	关节病
articulation	关节

B

Baker's /popliteal cyst	腘窝囊肿
bicipital groove	二头肌间沟
brachii biceps	肱二头肌
bony spur	骨刺
brachialis	肱肌
brachioradialis	肱桡肌
brown fat tumour	褐色脂肪瘤
bursa synovialis	滑囊
bursitis	滑囊炎

C

calcaneofibular ligament	跟腓韧带
calcaneus	跟骨
calcific tendinitis	钙化肌腱炎
calcium pyrophosphate deposition disease	焦磷酸钙沉积病
calf	小腿腓肠肌
carpal tunnel syndrome	腕管综合征
cartilagionous calcification	软骨钙化病
cellulitis	蜂窝织炎
chondrocalcinosis	软骨钙质沉着病
common extensors tendons	伸肌总腱
common flexors tendons	屈肌总腱
compartment syndrome	间隔综合征
complete tear	完全撕裂

congenital dislocation of hip	先天性髋关节脱位
conjoint tendon	结合腱
contusion	挫伤
coraco-acromial ligament	喙肩韧带
coraco-brachialis	喙肱肌
coraco-humeral ligament	喙肱韧带
cruciate ligaments	交叉韧带
cubital bursitis	肘滑囊炎
cubital tunnel syndrome	肘管综合征
cuboid	骰骨
cuneiforms	楔状骨

D

deltoid	三角肌
desmoid tumour, DT	韧带样纤维瘤
developmental dysplasia of hip, DDH	髋臼发育不良
dislocation	脱位

E

effusion	关节积液
elastofibroma	弹力纤维瘤
elbow joint	肘关节
entesopathy	末端病
eosinophilic myositis	嗜酸性肌炎
epicondylitis	上髁炎
Ewing's sarcoma	尤因肉瘤
extensor carpi radialis brevis	桡侧腕短伸肌
extensor carpi radialis longus	桡侧腕长伸肌
extensor carpi ulnaris	尺侧腕伸肌
extensor digiti minimi	小指伸肌
extensor hallucis brevis	拇短伸肌(足)
extensor hallucis longus	拇长伸肌(足)
extensor pollicis brevis	拇短伸肌
extensor pollicis longus	拇长伸肌
extensor tendons	伸肌腱

F

fascia	筋膜
fasciitis	筋膜炎
femoris biceps	股二头肌
femur	股骨
fibrolipomà	纤维脂肪瘤
fibroma	纤维瘤
fibromatosis	纤维瘤病
fibrosarcoma	纤维肉瘤

fibrous histiocytoma 纤维组织细胞瘤
flexor carpi radialis 桡侧腕屈肌
flexor carpi ulnaris 尺侧腕屈肌
flexor digitorum brevis 趾短屈肌
flexor digitorum longus 趾长屈肌
flexor digitorum profundus 跖深屈肌
flexor digitorum superficialis 跖浅屈肌
flexor pollicis brevis 拇短屈肌
flexor pollicis longus 拇长屈肌
flexor retinaculum 屈肌支持带
fracture 骨折
frozen shoulder 冻结肩

G

ganglion and synovial cysts 腱鞘囊肿
gastrocnemius 腓肠肌
gastrocnemius-semimembranosus bursa 腓肠肌–半膜肌滑囊
giant cell tumour of tendon sheath 腱鞘巨细胞瘤
glenohumeral joint 肩关节
glenohumeral ligaments 盂肱韧带
glenoid labral cyst 盂唇囊肿
glomus tumour 血管球瘤
gluteus maximus 臀大肌
gluteus medius 臀中肌
gluteus minimus 臀小肌
golfer's elbow 高尔夫肘
gout 痛风
gracilis 股薄肌
Guyon's tunnel syndrome 尺管综合征

H

haemangioma 血管瘤
haematoma 血肿
haemophilia 血友病
hamstrings 腘绳肌腱
hemophilic arthritis 血友病关节炎
Hoffa's fat pad 髌后脂肪垫
humerus 肱骨

I

infiltrating lipoma 浸润性脂肪瘤
iliopsoas bursa 髂腰肌滑囊
iliotibial band 髂胫束
iliotibial band syndrome 髂胫束综合征
irritable hip 激惹髋

impingement syndrome	撞击综合征
incisional hernias	切口疝
inflammatory arthritis	炎性关节炎
infrapatellar bursitis	髌下滑囊炎
infraspinatus	冈下肌
interphalangeal joint, IP	指(趾)间关节

J

jumper's knee	跳跃膝
juvenile rheumatoid arthritis	青少年类风湿性关节炎

K

knee	膝
knee prosthesis	膝关节假体

L

leateral patella retinaculum	髋外侧支持带
leateral epicondylitis	外上髁炎
lipoma	脂肪瘤
liposarcoma	脂肪肉瘤
Lister's tubercle	李斯特结节(桡骨背结节)
lunate bone	月骨
lymphoma	淋巴瘤

M

magnetic resonance imaging, MRI	磁共振影像
medial collateral iigament	内侧副韧带
medial epicondylitis	内上髁炎
medial meniscofemoral ligament	内侧半月板股骨韧带
medial meniscotibial ligament	内侧半月板胫骨韧带
medial retinaculum	内侧支持带
median nerve	正中神经
meniscal cysts	半月板囊肿
metacarpro-phalangeal joint, MCP	掌指关节
Morton's neuroma	Morton神经瘤
muscle injury	肌损伤
myositis ossificans	骨化性肌炎
myalgia	肌肉痛
myofibroblastoma	成肌纤维细胞瘤
myotendinous (musculotendinous) junction	肌(与)腱连接部

N

neonate	新生儿
nerve entrapment/compression	神经陷迫/压迫
neurilemmoma/neurilemoma	神经鞘瘤

neurofibroma 神经纤维瘤
neurofibromatosis 神经纤维瘤病
neuroma 神经瘤
nodular fasciitis 结节性筋膜炎

O

occult fracture 隐匿骨折
olecranon fossa 鹰嘴窝
Osgood-Schlatter's disease 胫骨粗隆骨软骨病
osteofascial compartment syndrome 骨筋膜室综合征
osteogenic sarcoma 成骨肉瘤
osteomyelitis 骨髓炎
osteophyte 骨赘
overuse synovitis 过用性滑膜炎

P

palmar digital nerve 掌指神经
palmar fibromatosis 掌腱膜纤维瘤病
pannus 血管翳
patella 髌骨
patellar ligament/tendon 髌韧带/腱
pectoralis major 胸大肌
Pellegrini-stieda disease 内侧副韧带钙化/骨化
peroneal nerve 腓神经
peroneus brevis 腓骨短肌
peroneus longus 腓骨长肌
peroneus quartus 第四腓骨肌
peroneus tertius 第三腓骨肌
Perthe's disease 骨骺局部缺血性坏死/扁平髋
pes anserinus 鹅足腱
phalanges 指(趾)骨
pigmented villonodular synovitis 色素沉着绒毛结节样滑膜炎
piriformis 梨状肌
plantar fascitis 跖筋膜炎
plexiform neurofibroma 丛状神经纤维瘤
popliteal fossa 腘窝
prepatellar bursitis 髌前滑囊炎
pronator teres 旋前圆肌
pseudoaneurysms 假性动脉瘤
pulley 滑车

Q

quadratus femoris 股方肌
quadriceps femoris 股四头肌

R

radial collateral ligament	桡侧副韧带
radial nerve	桡神经
radiocarpal joint	桡腕关节
radius	桡骨
rectus femoris	股直肌
retrocalcaneal bursa	跟骨后滑囊
rhabdomyolysis	横纹肌溶解症
rhabdomyoma	横纹肌瘤
rhabdomyosarcoma	横纹肌肉瘤
rheumatoid arthritis, RA	类风湿性关节炎
rheumatoid nodule	类风湿结节
rotator cuff	肩袖

S

sacrum	骶骨
sarcoma	肉瘤
sartorius	缝匠肌
scaphoid	舟骨
scapholunate ligament	舟月韧带
schwannoma	神经鞘瘤
sciatic nerve	坐骨神经
semimembranosus	半膜肌
semitendinosus	半腱肌
septic arthritis	化脓性关节炎
seronegative spondyloarthropathy	血清阴性脊柱关节病
spondyloarthropathy	脊椎关节病
sesamoid	籽骨
snapping finger	弹响指
snapping hip	弹响髋
sprain	扭伤
sternoclavicular joint	胸锁关节
sternum	胸骨
stress fractures	应力性骨折
subacromial subdeltoid bursa, SASD	肩峰下-三角肌下囊
subacromial impingement	肩峰下撞击
subluxation	半脱位
supinator	旋后肌
suprapatellar bursitis	髌上滑囊炎
suprapatellar synovitis	髌上滑膜炎
supraspinatus	冈上肌
synovial	滑液的
synovial plica	滑膜皱襞
synovial lipoma arborescens	滑膜树枝状脂肪瘤
synovial osteochondromatosis	滑膜骨软骨瘤病

synovial systs	滑膜囊肿
synovitis	滑膜炎

T

talus	距骨
tarsal tunnel syndrome	跗管(踝管)综合征
tear of retinacula	肌腱支持带撕裂
tendinopathy	肌腱病
tendinosis	肌腱病
tendinitis	肌腱炎
tennis elbow	网球肘
tenosynovitis	腱鞘炎
teres major	大圆肌
tibial nerve	胫神经
tibiofibular joint	胫腓关节
transverse carpal ligament	腕横韧带
triangular fibrocartilage complex, TFCC	三角纤维软骨复合体
triceps	肱三头肌
trochanter	转子粗隆
trochanteric bursa	转子囊

U

ulnar collateral ligaments	尺侧副韧带
ulnar groove	尺神经沟
ulnar nerve	尺神经

V

vertebrae	椎骨

W

wrist	腕

索 引

Index

A

A 型成像 7

B

B 型成像 7
背向散射 2
臂丛神经 167
髌上囊 83
髌腱 83
髌内/外侧支持带 84
髌前及髌下滑囊炎 98
髌下脂肪垫综合征 99
半月板 86
半月板囊肿 95
部分撕裂 33

C

成人髋关节疼痛 129
成骨肉瘤 184
侧边声影 14
侧副韧带损伤 86
采样定理 9
彩色混叠 17
穿刺注药 202
尺神经管 66
尺神经 167
尺神经异位 174
创伤 48
创伤性神经瘤 174
丛型神经纤维瘤 172
超宽视野成像 138

D

电子聚焦 5
多普勒效应 8
多普勒成像技术 8
动脉瘤样骨囊肿 181

E

二头肌腱脱位 38
二头肌远端肌腱炎 56
鹅足腱 84
鹅足腱滑囊炎 97
恶性神经鞘膜肿瘤 173

F

腓侧肌腱半脱位 109
腓总神经 166
非肩袖结构 23
非肩袖病变 36

索引

G

Graf 测量 135
高尔夫球手肘 55
各向异性 12,14
各向异性效应 101
肱二头肌肌腱病变 36
肱二头肌肌腱炎 36
肱二头肌腱撕裂 37
钙化性肌腱炎 31
钙化肌腱炎 132
钙化捣碎治疗钙化性肩袖肌腱炎 205
骨 44
骨折 62
骨化性肌炎 150
骨筋膜室综合征 151
骨纤维管综合征 168
骨髓炎 178
骨囊肿 180
骨巨细胞瘤 183
骨转移癌 185
股四头肌腱 82
股四头肌撕裂 88
股骨头骨软骨病 133
关节积液 39,92,129
关节炎 40,57
关节病变 48,117
关节韧带损伤 71
关节游离体 99
孤立性神经纤维瘤 171
腘窝囊肿 94
腘绳肌 128
跟腱 106
跟腱后滑囊 106
跟骨后滑囊 106
跟腱损伤 114
跟腱撕裂 115

H

Hill-Sach 骨折 45
惠更斯原理 3
混响 13
混响伪像 13
踝管综合征 169
汉堡包(Hamburger) 149
化脓性关节炎 58,93
化脓性肌炎 153,161
海绵状血管瘤 160
横纹肌溶解症 152
环状支持带 71
滑囊 23
滑囊炎 42,60,97,118,130
滑膜炎 57,68,92
滑膜囊肿 61
滑膜皱裂综合征 93
滑膜囊肿及腱鞘囊肿 93
滑膜血管瘤 96
滑膜树枝状脂肪瘤 96
滑膜骨软骨瘤病 97
后交叉韧带 86
后踝结构 106

J

机械效应 10
机械指数 11
镜面伪像 15
棱镜伪像 15
肩袖结构 22
肩锁关节 23,38
肩袖撕裂 32
肩周炎 40
肩峰下–三角肌下滑囊 42
肩关节撞击综合征 43
腱鞘囊肿 44,61,75,118,130,186
腱鞘巨细胞瘤 75
腱鞘炎 108
腱旁组织炎 114
腱膜断裂 142
腱鞘囊肿抽吸治疗 198
腱鞘及滑囊注药 203
腱鞘巨细胞瘤 187
脊髓栓系综合征 189
急性肌肉损伤 142
急性骨筋膜室综合征 152
急性骨髓炎 178

结节性筋膜炎 155
结节型神经纤维瘤 172
胫后肌腱 105
胫神经 166
肌腱撕裂 37,71
肌腱病 53,90
肌腱及韧带撕裂 56
肌腱撕裂或断裂 86
肌肉损伤 88
肌腱炎 107,132
肌纤维 140
肌肉撕裂 143
肌肉完全性断裂 145
肌-腱连接部撕裂 145
肌疝 154
肌内黏液瘤 155
肌肉痛 161
肌炎 161
肌肉萎缩 162
近端胫腓关节囊肿 95
交叉韧带撕裂 87

K

空间脉冲长度 4
空化效应 10
快闪伪像 19
快收缩纤维 140
髋关节 125
髋关节囊 126

L

连续多普勒 9
“铃舌”征 144
类风湿性关节炎 68
类风湿结节 69

M

M 型成像 7
Morton 神经瘤 123
Morton 神经瘤注药 204
脉冲重复频率 4
脉冲重复周期 4
脉冲多普勒 9
慢收缩纤维 139
慢性骨筋膜室综合征 152
慢性骨髓炎 179
蔓状血管瘤 160
毛细血管瘤 166

N

囊性肿物 93
囊肿 155
脓肿 131
内上髁炎 55
内侧副韧带 84
内侧支持带撕脱 87
内侧副韧带滑囊炎 98
内踝结构 105
内踝部韧带损伤 113

O

Osgood Schlatter's 病 91

P

旁瓣伪像 14

Q

前交叉韧带 84
前踝结构 102
髂胫束 85
髂胫束摩擦综合征 97
髂胫束综合征 134
髂腰肌腱弹响综合征 134
侵袭性纤维瘤 187
切片厚度伪像 14
全层撕裂 34

R

软组织肿块 48
软骨钙化病 93
软组织包块 122
软组织肿瘤活检 195
韧带样纤维瘤 157,187
热效应 10
热指数 11
桡骨茎突狭窄性腱鞘炎 70
桡神经 167
儿童髋关节疼痛 133

S

声阻抗 2
声像图伪像(伪差) 12
声影 14
声速失真 15
声速伪像 159
散射体伪像 15
闪烁伪像 18
神经源性肿瘤 76
神经卡压综合征 168
神经鞘瘤 170
神经纤维瘤病 171
神经鞘囊肿 173
神经血管肌瘤 174
神经外膜血肿 174
双针技术 206
色素沉着绒毛结节性滑膜炎 59,96,187
水肿 142
三角肌 23
三角纤维软骨复合体 66
十字支持带 71

T

脱位 62
徒手穿刺 193
弹响拇 70
弹响髋 133
弹力纤维瘤 156
糖尿病性肌坏死 153
跳跃膝 91

W

外上髁炎 53
外侧副韧带及股二头肌腱滑囊炎 99
外踝结构 103
外胫夹 163
外周神经 165,174
腕管 65
腕管综合征 73,168
腕尺管综合征 169
网球腿 89

X

相控阵 6
血友病性关节炎 59
血管球瘤 77,174,188
血肿 131,147
血管瘤 160
血肿抽吸治疗 197
细菌化脓性滑囊炎 60
细菌性肌炎 161
纤维瘤 122,156
纤维肉瘤 158
先天性髋关节发育不良 134
先天性骨化性肌炎 151
胸大肌 23
狭窄性腱鞘炎 70

Y

压电效应 3
引导定位 201
硬纤维瘤 187
异物 120,163
异位骨 151
炎性关节炎 58
炎症性滑膜炎 93
盂肱关节 23

盂唇损伤 41

Z

自发性血肿 149
跖神经瘤 173
肘前部结构 49
肘内侧结构 51
肘外侧结构 51
肘后侧结构 52
肘滑囊炎 60
肘管综合征 61,169
正中神经 167
坐骨神经 166
脂肪瘤 44,76,158
脂肪肉瘤 159
足底筋膜炎 121
趾长屈肌(FDL)肌腱 105
振铃伪像 13
支持带撕裂 71